

Jurnal Kesehatan Gigi

Incidence of Mandibular Fractures as A Complication of Lower Third Molar Extraction: A Rapid Review

Farras Syakira Reiza¹ Endang Sjamsudin² Harmas Yazid Yusuf³

¹Undergraduate student of Faculty of Dentistry, Universitas Padjadjaran, Indonesia

²Department of Oral and Maxillofacial Surgery, Faculty of Dentistry, Universitas Padjadjaran, Indonesia

Corresponding author: Farras Syakira Reiza

Email: farras17003@mail.unpad.ac.id

ABSTRACT

The extraction of third molars is one of the most common procedures in dentistry, but the risks and complications are not uncommon. One of the complications of third molar extraction is mandibular fracture. The aim of this study was to determine the incidence of mandibular fractures as a complication of lower third molar extraction. This rapid review was done in December 2020-February 2021 towards articles in English reporting the incidence of mandibular fractures due to the extraction of lower third molars. The literature search referred to PRISMA diagram, which was conducted without year restriction using PubMed, ScienceDirect, and Google Scholar. Selected articles met the criteria of PICO framework and were screened by checking for duplication, reading titles and abstracts, and full text articles. Eight articles with observational study design were included. The incidence of mandibular fractures as a complication of lower third molar extraction ranges between 0,0046%-3,03%. Fractures were more frequently found in male patients (n=42) rather than females (n=20), with a mean age over 39 years, in full dentition (n=31) rather than incomplete dentition (n=3), in full bony impaction (n=47) rather than partial bony (n=14), and in horizontal (n=22) or vertical (n=20) angulations rather than mesioangular (n=13) or distoangular (n=6). Mandibular fractures resulting from extraction of lower third molars are rare. The increase in cases was found in male patients, over 39 years of age, had full dentition, had full bony impactions, and had horizontal or vertical angulations. Preoperative infection and cysts were more frequently found in fractured patients.

Keyword : mandibular fracture; tooth extraction; third molar; complication; incidence

Pendahuluan

Pencabutan gigi molar ketiga merupakan salah satu prosedur kedokteran gigi yang umum dilakukan. Pencabutan gigi molar ketiga dilakukan jika terdapat kondisi patologis yang berhubungan dengan gigi tersebut, baik simptomatik maupun asimtomatik.[1] Gigi molar ketiga yang tidak dapat mencapai posisi normalnya di dalam mulut merupakan sebuah kondisi patologis yang disebut gigi impaksi.[2] Pencabutan gigi molar ketiga impaksi dilakukan jika terdapat perikoronitis akut atau kronis, kista atau tumor, masalah periodontal,

lesi karies, serta persiapan untuk perawatan ortodontik atau bedah ortognatik.[3]

Pencabutan gigi molar ketiga dapat menyebabkan beberapa resiko dan komplikasi yang umum terjadi. Resiko pencabutan gigi molar ketiga pada umumnya adalah rasa sakit, trismus, dan pembengkakan. Sementara itu, komplikasi pencabutan gigi molar ketiga adalah alveolar osteitis (*dry socket*), infeksi sekunder, disfungsi saraf, perdarahan, cedera sendi temporomandibula (TMJ), parestesi permanen, serta fraktur mandibula.[3], [4]

Fraktur mandibula merupakan komplikasi

yang paling parah akibat pencabutan gigi molar ketiga rahang bawah. Faktor-faktor yang memengaruhi terjadinya fraktur mandibula adalah gigi impaksi, tipe angulasi gigi, panjang akar, usia, pengalaman operator, adanya kista atau tumor di sekitar gigi impaksi, penyakit sistemik atau medikasi yang mengganggu kekuatan tulang, infeksi pre operatif, dan pemeriksaan pre operatif yang tidak adekuat.[3] Faktor-faktor tersebut berpengaruh terhadap insidensi terjadinya fraktur mandibula saat atau setelah pencabutan gigi molar ketiga rahang bawah.

Berdasarkan penelitian di Brazil, Pires, et al.[5] menunjukkan bahwa insidensi fraktur mandibula setelah pencabutan gigi molar ketiga rahang bawah adalah kurang dari 0,005%.[5] Penelitian mengenai hal serupa juga dilakukan di Cina oleh Xu, et al.[6] yang menunjukkan bahwa insidensi fraktur angulus mandibula pada saat maupun setelah pencabutan gigi molar ketiga rahang bawah adalah 0,05%.[6] Penelitian di Inggris oleh Ethunandan, et al.[7] menunjukkan bahwa insidensi fraktur mandibula sebagai komplikasi setelah pencabutan gigi molar ketiga rahang bawah berkisar antara 0,0033%-0,0049%.[7]

Studi pustaka yang menggabungkan hasil insidensi dari berbagai penelitian mengenai fraktur mandibula sebagai komplikasi pencabutan gigi molar ketiga rahang bawah belum banyak ditemukan. Penulis tertarik untuk melakukan *rapid review* mengenai insidensi fraktur mandibula sebagai komplikasi pencabutan gigi molar ketiga rahang bawah karena fraktur mandibula merupakan komplikasi yang paling parah sehingga perlu lebih diperhatikan dan dipelajari lebih lanjut untuk mencegah terjadinya hal tersebut.[8] Kerangka PICO (*Problem, Intervention, Comparison, Outcome*) digunakan untuk membantu merumuskan pertanyaan penelitian yang baik serta dapat mengembangkan strategi pencarian yang lebih kompleks sehingga didapatkan hasil pencarian yang lebih tepat.[9] Penelitian ini bertujuan untuk mengetahui insidensi fraktur mandibula sebagai komplikasi pencabutan gigi molar ketiga rahang bawah dari literatur terpublikasi.

Metode Penelitian

Penelitian dilakukan menggunakan metode *rapid review* yang mengacu pada pedoman *Preferred Reporting Items for Systematic Review and Meta-analysis* (PRISMA).[10] Artikel yang dipilih memenuhi kriteria sesuai dengan kerangka

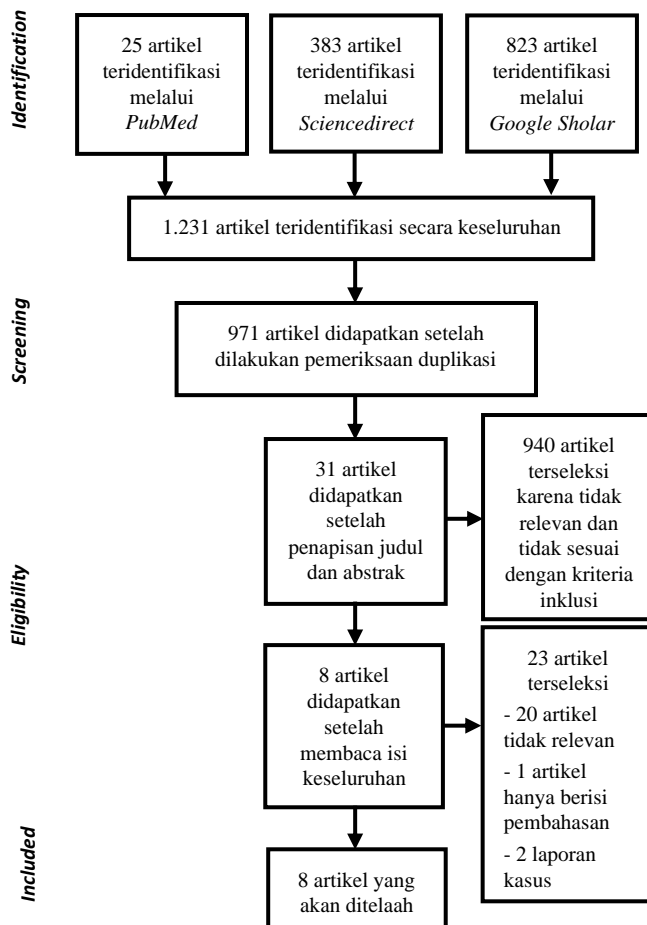
PICO: (1) *population*: fraktur mandibula; (2) *intervention*: pencabutan gigi molar ketiga rahang bawah; (3) *comparison*: - ; (4) *outcome*: insidensi. Pencarian artikel dilakukan melalui *PubMed*, *ScienceDirect*, dan pencarian *grey literature* melalui *Google Scholar* tanpa membatasi tahun pencarian dengan menggunakan kata kunci: ((*mandibular fracture*[Title/Abstract] OR (*mandible fracture*[Title/Abstract])) AND ((((*third molar removal*[Title/Abstract] OR (*third molar extraction*[Title/Abstract])) OR (*third molar surgery*[Title/Abstract])) OR (*wisdom tooth removal*[Title/Abstract])) OR (*wisdom tooth extraction*[Title/Abstract])) OR (*wisdom tooth surgery*[Title/Abstract])) untuk *database PubMed*; ("*mandibular fracture*" OR "*mandible fracture*") AND ("*third molar removal*" OR "*third molar extraction*" OR "*third molar surgery*" OR "*wisdom tooth removal*" OR "*wisdom tooth extraction*" OR "*wisdom tooth surgery*") untuk *database ScienceDirect*; dan "*mandibular fracture*" AND "*third molar removal*" OR "*third molar extraction*" OR "*third molar surgery*" OR "*wisdom tooth removal*" OR "*wisdom tooth extraction*" OR "*wisdom tooth surgery*" untuk *database Google Scholar*.

Kriteria inklusi pada penelitian ini adalah artikel yang melaporkan insidensi fraktur mandibula akibat pencabutan gigi molar ketiga rahang bawah, penelitian yang dilakukan pada manusia, dan berbahasa Inggris. Artikel yang tidak lengkap dan memiliki desain studi laporan kasus atau tinjauan pustaka termasuk dalam kriteria eksklusi. Artikel yang relevan dan sesuai dengan kriteria inklusi kemudian diambil untuk dianalisa. Alat dan bahan penelitian yang digunakan adalah laptop, akses internet, *Microsoft Office*, dan artikel *online*. Penelitian dilaksanakan kurang lebih selama 3 bulan, dimulai dari bulan Desember 2020 hingga Februari 2021 melalui pencarian pada *database PubMed*, *ScienceDirect*, dan *Google Scholar*. Nama penulis, tahun publikasi, nama jurnal, judul penelitian, jenis desain studi, periode studi, jumlah kasus fraktur mandibula, jumlah pencabutan gigi molar ketiga rahang bawah, dan nilai insidensi diekstraksi dari seluruh artikel yang ditelaah. Data yang telah diekstraksi selanjutnya dianalisa secara deskriptif dengan cara merangkum data dalam ukuran kuantitatif sederhana dengan tujuan untuk menggambarkan apa yang terjadi pada sampel.[11]

Hasil dan Pembahasan

Sebanyak 25 artikel teridentifikasi melalui pencarian pada *PubMed*, 383 artikel teridentifikasi melalui pencarian pada *ScienceDirect* dan 823 artikel teridentifikasi melalui pencarian pada *Google Scholar*, sehingga jumlah total artikel yang teridentifikasi adalah 1.231 artikel. Pemeriksaan duplikasi dilakukan sehingga didapatkan 971 artikel. Penapisan pertama dilakukan dengan membaca judul dan abstrak. Sebanyak 940 artikel terseleksi karena tidak relevan dan tidak sesuai dengan kriteria inklusi, sehingga sebanyak 31 artikel didapatkan untuk ditapis selanjutnya. Penapisan kedua dilakukan dengan membaca isi keseluruhan teks. Sebanyak 23 artikel terseleksi dengan alasan yang tercantum pada Bagan 1, sehingga didapatkan sebanyak 8 artikel untuk ditelaah.

Karakteristik studi yang ditelaah dijabarkan pada Tabel 1. Sebanyak lima artikel[12]–[16] penelitiannya dilakukan di Eropa, dua artikel[17], [18] dilakukan di Asia, dan satu artikel[19] dilakukan di Amerika. Jumlah kasus fraktur mandibula tertinggi dilaporkan oleh Libersa, *et al.*[13], yaitu sebanyak 37 kasus. Sementara itu, jumlah kasus fraktur mandibula terendah dilaporkan oleh Werkmeister, *et al.*[14], Trybek *et al.*[15], dan Agarwal, *et al.*[18] yang masing-masing melaporkan satu kasus fraktur mandibula. Insidensi tertinggi fraktur mandibula sebagai komplikasi pencabutan gigi molar ketiga



Bagan 1
PRISMA *flow diagram* hasil pencarian artikel[10]

Tabel 1 Karakteristik studi yang ditelaah

Penulis (Tahun)	Lokasi Penelitian	Jurnal	Judul	Desain Studi	Periode Studi	Jumlah Kasus Fraktur Mandibula	Jumlah Pencabutan Gigi Molar Ketiga Rahang Bawah	Insidensi
Perry and Goldberg[19] (2000)	Amerika	<i>Journal of Oral and Maxillofacial Surgery</i>	<i>Late Mandibular Fracture After Third Molar Surgery: A Survey of Connecticut Oral and Maxillofacial Surgeons</i>	Kohort retrospektif	1987-1997	28	611.000	0.0046%
Krimmel and Reinert[12] (2000)	Jerman	<i>Journal of Oral and Maxillofacial Surgery</i>	<i>Mandibular Fracture After Third Molar Removal</i>	Kohort retrospektif	1995-1998	6	917	0,218%
Libersa, et al.[13] (2002)	Prancis	<i>Journal of Oral and Maxillofacial Surgery</i>	<i>Immediate and Late Mandibular Fractures After Third Molar Removal</i>	Kohort retrospektif	1989-1999	37	750.000	0,0049%
Werkmeister, et al.[14] (2005)	Jerman	<i>Journal of Cranio-Maxillofacial Surgery</i>	<i>Relationship Between Lower Wisdom Tooth Position and Cyst Development, Deep Abscess Formation, and Mandibular Angle Fracture</i>	Kohort retrospektif	1996	1	300	0,3%
Khalesi, et al.[17] (2010)	Iran	<i>Avicenna Journal of Dental Research</i>	<i>Evaluation of The Complications After Mandibular Third Molar Surgical Extraction</i>	Kohort retrospektif	2005-2006	2	450	0,4%
Trybek, et al.[15] (2015)	Polandia	<i>Gerodontology</i>	<i>Surgical Extraction of Impacted Teeth in Elderly Patients. A Retrospective Analysis of Perioperative Complications – The Experience of A Single Institution</i>	Kohort retrospektif	2002-2013	1	33	3,03%
Baensch, et al.[16] (2017)	Jerman	<i>Journal of Oral and Maxillofacial Surgery</i>	<i>Third Molar Complications in the Elderly – A Matched-Pairs Analysis</i>	Case-control retrospektif	2008-2013	2	Case group: 127 Control group: 127	2.1%
Agarwal, et al.[18] (2017)	India	<i>Journal of Oral Medicine, Oral Surgery, Oral Pathology, and Oral Radiology</i>	<i>Assessment of Complications Occurring After Third Molar Removal: A Retrospective Study</i>	Kohort retrospektif	2016-2017	1	310	0,3%

Tabel 2 Distribusi komplikasi fraktur mandibula

Penulis (Tahun)	Jumlah Sampel	Umur (\bar{x})	Gigi 38/48	Tipe Impaksi	Angulasi	Waktu	Penyebab Utama	Jenis Kelamin	Keadaan Patologis	Gigi-geligi
Perry and Goldberg[19] (2000)	28	20-60 tahun (39 tahun)	N/A	18 impaksi tulang penuh 9 impaksi tulang sebagian	9 vertikal 7 horizontal 8 mesioangular 3 distoangular	28 setelah pencabutan	Mastikasi	22 L 6 P	18 infeksi preoperatif 2 kista besar	N/A
Krimmel and Reinert[12]. (2000)	6	42-50 tahun (45 tahun)	4 gigi 38 2 gigi 48	6 impaksi tulang penuh	2 vertikal 3 mesioangular 1 mesiohorizontal	6 setelah pencabutan	Mastikasi	5 L 1 P	2 kista radikuler 1 kista folikular	5 lengkap 1 kehilangan satu gigi
Libersa, et al.[13] (2002)	37	19-75 tahun (40 tahun)	N/A	22 impaksi tulang penuh 5 impaksi tulang sebagian 10 N/A	9 vertikal 13 horizontal 2 mesioangular 3 distoangular 10 N/A	17 saat pencabutan 10 setelah pencabutan 10 N/A	Mastikasi	15 L 12 P 10 N/A	1 osteoporosis 1 kista perikoronar	25 lengkap 2 tidak lengkap 10 N/A
Werkmeister, et al.[14] (2005)	1	N/A	N/A	N/A	N/A	1 setelah pencabutan	N/A	N/A	N/A	N/A
Khalesi, et al.[17] (2010)	2	20-40 tahun	N/A	N/A	2 horizontal	2 setelah pencabutan	N/A	N/A	N/A	N/A
Trybek, et al.[15] (2015)	1	63 tahun	1 gigi 38	1 impaksi tulang penuh	N/A	1 setelah pencabutan	N/A	1 P	N/A	N/A
Baensch, et al.[16] (2017)	2	≥ 65 tahun	N/A	N/A	N/A	N/A	N/A	N/A	N/A	N/A
Agarwal, et al.[18] (2017)	1	> 40 tahun	N/A	N/A	N/A	1 setelah pencabutan	N/A	N/A	N/A	N/A

N/A: data tidak tersedia

rahang bawah dilaporkan oleh Trybek, *et al.*[15] yaitu sebesar 3,03%, sedangkan insidensi terendah dilaporkan oleh Perry *and* Goldberg[19] yaitu sebesar 0,0046%.

Distribusi kasus komplikasi fraktur mandibula akibat pencabutan gigi molar ketiga rahang bawah dirangkum dalam Tabel 2. Sebanyak tujuh artikel[12], [13], [15]–[19] yang ditelaah melaporkan distribusi komplikasi fraktur mandibula terhadap usia, dimana usia terendah yang dilaporkan adalah 19 tahun dan usia tertinggi yang dilaporkan adalah 75 tahun dengan rata-rata usia diatas 39 tahun. Sebanyak dua artikel[12], [15] melaporkan jenis gigi yang dicabut dengan 5 fraktur terjadi saat pencabutan gigi 38 dan 2 fraktur terjadi saat pencabutan gigi 48. Tipe impaksi gigi dilaporkan pada empat artikel[12], [13], [15], [19] dengan 47 fraktur terjadi pada pencabutan gigi impaksi tulang penuh dan 14 fraktur terjadi pada pencabutan gigi impaksi tulang sebagian. Tipe angulasi gigi impaksi dilaporkan pada empat artikel[12], [13], [17], [19], dimana 22 fraktur terjadi pada pencabutan gigi dengan angulasi horizontal, 20 fraktur pada angulasi vertikal, 13 fraktur pada angulasi mesioangular, 6 fraktur pada angulasi distoangular, dan 1 fraktur pada angulasi mesiohorizontal. Sebanyak tujuh artikel[12]–[15], [17]–[19] melaporkan waktu terjadinya fraktur dengan 49 fraktur terjadi setelah pencabutan atau pasca operatif dan 17 fraktur terjadi saat pencabutan atau intra operatif. Sebanyak tiga artikel[12], [13], [19] melaporkan bahwa penyebab utama terjadinya fraktur mandibula setelah pencabutan gigi molar ketiga rahang bawah adalah mastikasi. Jenis kelamin pasien yang mengalami fraktur mandibula akibat pencabutan gigi molar ketiga rahang bawah dilaporkan pada empat artikel[12], [13], [15], [19], dimana 42 fraktur terjadi pada laki-laki dan 20 fraktur terjadi pada perempuan. Sebanyak tiga artikel[12], [13], [19] melaporkan keadaan patologis yang menyertai pasien, dimana terdapat 18 pasien dengan infeksi pre operatif, 6 pasien dengan kista, dan 1 pasien dengan osteoporosis. Sebanyak dua artikel[12], [13] melaporkan keadaan gigi-geligi pasien yang diteliti dengan 31 fraktur terjadi pada pasien dengan gigi geligi lengkap atau hanya kehilangan satu gigi dan 3 fraktur terjadi pada pasien dengan gigi geligi tidak lengkap.

Berdasarkan Tabel 1 dapat diketahui bahwa jumlah seluruh kasus komplikasi fraktur mandibula dari seluruh artikel yang ditelaah adalah sebanyak 74 kasus dari 1.363.105 pencabutan gigi molar ketiga rahang bawah. Insidensi yang dilaporkan mengenai hal tersebut berkisar antara

0,0046%-3,03%.[12]–[19] Hal ini menunjukkan bahwa fraktur mandibula yang disebabkan oleh pencabutan gigi molar ketiga rahang bawah jarang terjadi. Fraktur mandibula tidak disebabkan oleh hanya satu faktor saja, tetapi secara multifaktorial yang meliputi usia pasien, jenis kelamin, tipe impaksi dan angulasi gigi, status gigi-geligi, teknik pencabutan, pengalaman operator, adanya infeksi pre operatif atau lesi pada tulang, penyakit sistemik, dan medikasi pasien.[6] Insidensi tertinggi yang didapatkan adalah 3,03%, dimana pada artikel tersebut menunjukkan bahwa terdapat satu fraktur mandibula akibat pencabutan gigi 38 dari 33 pencabutan gigi molar ketiga rahang bawah pada pasien berusia lebih dari 60 tahun sehingga lebih rentan terhadap fraktur.

Penelitian mengenai fraktur mandibula sebagai komplikasi pencabutan gigi molar ketiga rahang bawah yang ditemukan sebagian besar dilakukan di Eropa. Sebanyak 73% dewasa muda di Eropa memiliki impaksi gigi molar ketiga yang umumnya erupsi pada usia 17-21 tahun.[20], [21] Erupsi gigi molar ketiga bervariasi menurut ras, seperti di Nigeria yang dapat erupsi pada usia 14 tahun dan di Eropa dapat erupsi hingga usia 26 tahun.[22] Hal ini dapat memungkinkan prosedur pencabutan gigi molar ketiga di Eropa dilakukan pada usia lebih lanjut sehingga lebih rentan terhadap komplikasi seperti fraktur mandibula.

Fraktur mandibula dapat terjadi saat maupun setelah pencabutan gigi molar ketiga rahang bawah. Dalam penelitian ini fraktur mandibula setelah pencabutan gigi molar ketiga rahang bawah atau pasca operatif lebih sering terjadi dibandingkan dengan saat pencabutan atau intra operatif. Fraktur intra operatif dapat terjadi karena instrumentasi yang tidak tepat dan penerapan gaya berlebih pada tulang saat pencabutan. Pemojangan gigi sebelum pencabutan penting untuk dilakukan untuk mencegah terjadinya hal tersebut.[13] Fraktur pasca operatif umumnya terjadi karena adanya infeksi atau riwayat trauma. Namun, tidak menutup kemungkinan bahwa dapat juga terjadi fraktur secara spontan yang biasa terjadi pada minggu kedua setelah pencabutan. Hal tersebut menunjukkan bahwa fraktur tidak hanya terjadi karena besarnya gaya pada saat pencabutan, tetapi juga karena pelemahan tulang di bagian angulus mandibula yang dapat disebabkan oleh banyak faktor.[23]

Usia pasien menjadi faktor penting yang memengaruhi resiko terjadinya fraktur. Sebagian besar artikel yang ditelaah melaporkan fraktur terjadi pada pasien berusia rata-rata di atas 39

tahun, dimana prosedur pencabutan gigi molar ketiga umumnya dilakukan pada pasien usia muda. Rentang usia pasien yang dilakukan pencabutan gigi molar ketiga di Perancis pada umumnya berkisar antara 15 hingga 20 tahun, sedangkan di Amerika umumnya dilakukan pada pasien di bawah 25 tahun.[13], [19] Meningkatnya insidensi fraktur pada usia lanjut dapat terjadi karena adanya penurunan elastisitas tulang dan demineralisasi akibat osteoporosis. Ankilosis pada pasien usia lanjut dapat mempersulit prosedur pencabutan juga karena membutuhkan pengangkatan tulang yang luas sehingga dapat melemahkan tulang mandibula. Keputusan dilakukannya pencabutan pada usia lanjut perlu dipertimbangkan karena dengan bertambahnya usia dapat memengaruhi tingkat kesulitan dan morbiditas pencabutan.[12], [23], [24]

Fraktur yang dilaporkan lebih banyak terjadi pada saat pencabutan gigi 38 atau sisi kiri dibandingkan pada saat pencabutan gigi 48 atau sisi kanan. Hal ini dapat terjadi karena visualisasi operator yang lebih baik pada saat pencabutan di sisi kanan sehingga tulang yang terangkat tidak terlalu luas.[24] Hasil penelitian juga menunjukkan gigi yang mengalami impaksi tulang penuh lebih sering mengalami fraktur dibandingkan dengan gigi yang mengalami impaksi tulang sebagian. Gigi dengan impaksi tulang penuh menempati ruang yang lebih besar pada tulang mandibula sehingga memerlukan pengangkatan tulang yang lebih luas.[19] Hal tersebut dapat menjadi faktor penyebab terjadinya fraktur karena dengan dilakukannya pengangkatan tulang yang luas dapat melemahkan tulang mandibula.

Tipe angulasi distoangular pada gigi impaksi dianggap lebih sulit untuk dilakukan pencabutan dan membutuhkan pengangkatan tulang yang lebih luas sehingga lebih rentan terhadap fraktur.[23] Namun, dalam penelitian ini ditemukan bahwa fraktur lebih banyak terjadi pada gigi impaksi dengan angulasi horizontal dan vertikal, diikuti dengan angulasi mesioangular, distoangular, dan mesiohorizontal. Hal ini mungkin terjadi karena angulasi vertikal pada gigi impaksi merupakan tipe yang paling sering ditemukan.[25], [26] Menziletoglu, *et al.*[27] dalam penelitiannya menunjukkan bahwa angulasi horizontal pada gigi impaksi memiliki tulang lingual yang paling tipis.[27]

Keadaan patologis pada pasien yang paling banyak dilaporkan adalah infeksi pre operatif, lalu diikuti oleh kista, dan osteoporosis. Tidak ada data yang menjelaskan jenis infeksi pre operatif yang terjadi, tetapi dapat diasumsikan bahwa infeksi

kronis dan infeksi dalam dapat menyebabkan terjadinya dekalsifikasi atau kerusakan tulang yang memungkinkan terjadinya fraktur. Adanya lesi kista juga dapat melemahkan tulang mandibula.[12], [19] Penelitian oleh Goldberg, *et al.*[28] menunjukkan bahwa dari 600 pasien dengan gigi molar ketiga impaksi, 21% mengalami infeksi pre operatif dan 2% memiliki kista atau tumor. Osteoporosis berperan dalam proses penurunan kekuatan tulang.[29]

Fraktur lebih sering ditemukan pada pasien laki-laki dibandingkan pada pasien perempuan. Laki-laki memiliki gaya kunyah yang lebih besar daripada perempuan. Mastikasi menjadi penyebab utama terjadinya fraktur pasca operatif yang umumnya terjadi pada minggu kedua dan ketiga pasca operatif disaat tulang mandibula berada dalam kondisi yang paling lemah, yaitu ketika jaringan granulasi digantikan oleh jaringan ikat pada soket alveolar.[13], [19] Pada saat proses penyembuhan awal serta saat rasa sakit dan pembengkakan mulai berkurang, pasien dapat berkunyah dengan normal. Pasien dengan gigi-geligi lengkap memiliki gaya oklusal yang maksimal sehingga beresiko tinggi menyebabkan fraktur pada tulang mandibula yang belum mengalami kalsifikasi dengan sempurna.[12], [13] Hal tersebut mendukung hasil penelitian ini bahwa pasien dengan gigi-geligi lengkap atau hanya kehilangan satu gigi lebih sering mengalami fraktur dibandingkan dengan pasien dengan gigi geligi tidak lengkap. Instruksi untuk melakukan diet lunak kepada pasien selama 2-4 minggu setelah pencabutan perlu diberikan untuk mencegah hal tersebut terjadi.[23], [30] Selain itu, ketidakpatuhan pasien dalam melaksanakan instruksi pasca operatif juga merupakan sebuah masalah yang dapat menimbulkan komplikasi.[19]

Pertimbangan pencabutan gigi molar ketiga perlu dilakukan pada pasien yang lebih beresiko mengalami fraktur mandibula. Informasi mengenai resiko dan komplikasi pencabutan gigi molar ketiga kepada pasien sebaiknya diberikan sebelum dilakukannya prosedur pencabutan. Pemeriksaan pre operatif yang adekuat, instrumentasi dan penerapan gaya yang tepat, serta kepatuhan pasien terhadap instruksi pasca operatif dapat membantu mencegah terjadinya hal tersebut. Penelitian klinis lebih lanjut mengenai insidensi fraktur mandibula sebagai komplikasi pencabutan gigi molar ketiga rahang bawah dengan desain studi minimal studi kohort, baik prospektif maupun retrospektif, dapat dilakukan untuk memperkuat hasil yang didapatkan dalam penelitian ini. Tinjauan pustaka mengenai insidensi fraktur mandibula sebagai

komplikasi pencabutan gigi molar ketiga rahang bawah dengan lebih dari satu peninjau juga dapat dilakukan untuk mengurangi resiko subjektivitas sehingga kualitas penelitian menjadi lebih baik.

Simpulan

Penelitian ini menunjukkan bahwa fraktur mandibula sebagai komplikasi pencabutan gigi molar ketiga rahang bawah jarang terjadi, dengan insidensi yang rendah yaitu sebesar 0,0046%-3,03%. Terdapat peningkatan kasus fraktur mandibula akibat pencabutan gigi molar ketiga rahang bawah pada pasien laki-laki, berusia di atas 39 tahun, memiliki gigi-geligi lengkap, memiliki gigi impaksi tulang penuh, dan memiliki angulasi gigi horizontal atau vertikal. Infeksi pre operatif dan kista merupakan keadaan patologis yang lebih sering ditemukan pada pasien fraktur.

Daftar Pustaka

- [1] L. H. Matzen, L. Schropp, R. Spin-Neto, and A. Wenzel, "Radiographic signs of pathology determining removal of an impacted mandibular third molar assessed in a panoramic image or CBCT," *Dentomaxillofacial Radiol.*, vol. 46, no. 1, pp. 3–7, 2016.
- [2] E. Staderini, R. Patini, F. Guglielmi, A. Camodeca, and P. Gallenzi, "How to manage impacted third molars: Germectomy or delayed removal? A systematic literature review," *Med.*, vol. 55, no. 3, p. 79, 2019.
- [3] A. B. Cankaya, M. A. Erdem, S. Cakarer, M. Cifter, and C. K. Oral, "Iatrogenic mandibular fracture associated with third molar removal," *Int. J. Med. Sci.*, vol. 8, no. 7, pp. 547–553, 2011.
- [4] G. J. Huang *et al.*, "A prospective study of clinical outcomes related to third molar removal or retention," *Am. J. Public Health*, vol. 104, no. 4, pp. 728–34, 2014.
- [5] W. R. Pires *et al.*, "Late mandibular fracture occurring in the postoperative period after third molar removal: systematic review and analysis of 124 cases," *Int. J. Oral Maxillofac. Surg.*, vol. 46, no. 1, pp. 46–53, 2017.
- [6] J. J. Xu, L. Teng, X. L. Jin, J. J. Lu, and C. Zhang, "Iatrogenic mandibular fracture associated with third molar removal after mandibular angle osteotomy," *J. Craniofac. Surg.*, vol. 25, no. 3, pp. 263–5, 2014.
- [7] M. Ethunandan, D. Shanahan, and M. Patel, "Iatrogenic mandibular fractures following removal of impacted third molars: An analysis of 130 cases," *Br. Dent. J.*, vol. 212, no. 4, pp. 179–84, 2012.
- [8] A. C. Tricco *et al.*, "A scoping review of rapid review methods," *BMC Med.*, vol. 13, no. 1, p. 224, 2015.
- [9] X. Huang, J. Lin, and D. Demner-Fushman, "Evaluation of PICO as a knowledge representation for clinical questions," *AMIA Annu. Symp. Proc.*, 2006.
- [10] D. Moher *et al.*, "Preferred reporting items for systematic reviews and meta-analyses: The PRISMA statement," *PLoS Med.*, vol. 6, no. 7, p. e1000097, 2009.
- [11] C. B. Thompson, "Descriptive data analysis," *Air Med. J.*, vol. 28, no. 2, pp. 56–59, 2009.
- [12] M. Krimmel and S. Reinert, "Mandibular fracture after third molar removal," *J. oral Maxillofac. Surg. Off. J. Am. Assoc. Oral Maxillofac. Surg.*, vol. 58, no. 10, pp. 1110–1112, Oct. 2000.
- [13] P. Libersa, D. Roze, T. Cachart, and J.-C. Libersa, "Immediate and late mandibular fractures after third molar removal," *J. oral Maxillofac. Surg. Off. J. Am. Assoc. Oral Maxillofac. Surg.*, vol. 60, no. 2, pp. 163–166, Feb. 2002.
- [14] R. Werkmeister, T. Fillies, U. Joos, and K. Smolka, "Relationship between lowerwisdom tooth position and cyst development, deep abscess formation and mandibular angle fracture," *J. Cranio-Maxillofacial Surg.*, vol. 33, no. 3, pp. 164–168, 2005.
- [15] G. Trybek *et al.*, "Surgical extraction of impacted teeth in elderly patients. A retrospective analysis of perioperative complications—the experience of a single institution," *Gerodontology*, vol. 33, no. 3, pp. 410–415, 2016.
- [16] F. Baensch, M. S. Kriwalsky, W. Kleffmann, and M. Kunkel, "Third molar complications in the elderly—a matched-pairs analysis," *J. Oral Maxillofac. Surg.*, vol. 75, no. 4, pp. 680–686, 2017.
- [17] A. R. N. Azam, F. Ezoddini, M. Khalesi, L. Gholami, and A. Momtaz, "Evaluation of the complications after mandibular third molar surgical extraction," *Avicenna J. Dent. Res.*, vol. 2, no. 1, pp. 23–28, 2018.
- [18] H. K. H. R. Khemraj Agarwal, R. Sharma, and T. P. Chandrakala, "Assessment of complications occurring after third molar removal: A retrospective study," *Pain*, vol. 3, no. 3, pp. 164–168, 2017.

- [19] P. A. Perry and M. H. Goldberg, "Late mandibular fracture after third molar surgery: a survey of Connecticut oral and maxillofacial surgeons," *J. oral Maxillofac. Surg. Off. J. Am. Assoc. Oral Maxillofac. Surg.*, vol. 58, no. 8, pp. 858–861, Aug. 2000.
- [20] J. Matsuyama, S. Kinoshita-Kawano, S. Hayashi-Sakai, T. Mitomi, and T. Sano-Asahito, "Severe impaction of the primary mandibular second molar accompanied by displacement of the permanent second premolar.," *Case Rep. Dent.*, vol. 2015, p. 582462, 2015.
- [21] G. F. Bouloux, M. B. Steed, and V. J. Perciaccante, "Complications of Third Molar Surgery," *Oral Maxillofac. Surg. Clin. North Am.*, vol. 19, no. 1, pp. 117–128, 2007.
- [22] P. Santosh, "Impacted mandibular third molars: Review of literature and a proposal of a combined clinical and radiological classification," *Ann. Med. Health Sci. Res.*, vol. 5, no. 4, pp. 229–234, 2015.
- [23] T. Iizuka, S. Tanner, and H. Berthold, "Mandibular fractures following third molar extraction: A retrospective clinical and radiological study," *Int. J. Oral Maxillofac. Surg.*, vol. 26, no. 5, pp. 338–343, 1997.
- [24] K. W. Wagner, J.-E. Otten, R. Schoen, and R. Schmelzeisen, "Pathological mandibular fractures following third molar removal," *Int. J. Oral Maxillofac. Surg.*, vol. 34, no. 7, pp. 722–726, 2005.
- [25] A. B. Bataineh, Z. S. Albashaireh, and A. M. Hazza'a, "The surgical removal of mandibular third molars: a study in decision making.," *Quintessence Int.*, vol. 33, no. 8, pp. 613–7, 2002.
- [26] S. Yilmaz, M. Z. Adisen, M. Misirlioglu, and S. Yorubulut, "Assessment of Third Molar Impaction Pattern and Associated Clinical Symptoms in a Central Anatolian Turkish Population," *Med. Princ. Pract.*, vol. 25, no. 2, pp. 169–175, 2016.
- [27] D. Menziletoglu, M. Tassoker, B. Kubilay-Isik, and A. Esen, "The Assessment of relationship between the angulation of impacted Mandibular third molar teeth and the thickness of lingual bone: A prospective clinical study," *Med. Oral Patol. Oral y Cir. Bucal*, vol. 24, no. 1, pp. e130–e135, 2019.
- [28] M. H. Goldberg, A. N. Nemarich, and W. P. Marco, "The impacted third molar: referral patterns, patient compliance, and surgical requirements.," *J. Am. Dent. Assoc.*, vol. 107, no. 3, pp. 439–41, 1983.
- [29] B. R. Chrcanovic and A. L. N. Custódio, "Considerations of mandibular angle fractures during and after surgery for removal of third molars: A review of the literature," *Oral Maxillofac. Surg.*, vol. 14, no. 2, pp. 71–80, 2010.
- [30] L. Bodner, P. A. Brennan, and N. M. McLeod, "Characteristics of iatrogenic mandibular fractures associated with tooth removal: review and analysis of 189 cases.," *Br. J. Oral Maxillofac. Surg.*, vol. 49, no. 7, pp. 567–572, Oct. 2011.