

Emanuele Ambu
Stefano Chiari
Emanuela Cascino
Pierluigi Stasi
Luigi Generali

Università degli Studi di Modena - Reggio Emilia
Unità Operativa Complessa di Odontoiatria e Chirurgia Maxillo - Facciale
Direttore: Prof. Ugo Consolo
Azienda Ospedaliera - Universitaria Policlinico di Modena

Corrispondenza:
Dott. Emanuele Ambu
Via Marconi, 16
40122 Bologna
Tel.: 051/5878002
E-mail: leleambu@fastwebnet.it

Pervenuto in Redazione l'8 gennaio 2007
Accettato per la pubblicazione il 27 febbraio 2007

L'anatomia endodontica dei secondi molari superiori: ricerca *ex vivo*

Endodontic anatomy of second upper molars: an *ex vivo* study

RIASSUNTO

Scopo: di questo lavoro è quello di determinare le peculiarità anatomiche del secondo molare superiore, con particolare attenzione per la presenza del canale mesio palatino.

Metodologia: sono stati utilizzati 50 secondi molari superiori, estratti per motivi parodontali e raccolti secondo criteri d'esclusione molto rigidi. Dopo aver determinato il numero di radici, si è mantenuta la sola radice mesio vestibolare e si è rilevato il numero di canali in essa presenti ad una normale apertura della cavità, dopo moderata rimozione di dentina ed infine sezionando la radice a 4 mm dalla linea di giunzione amelocementizia. I dati così rilevati sono stati elaborati.

Risultati: il canale mesio palatale è risultato presente nel 44% dei casi (20% con configurazione Weine 2 e 24% Weine 3). Il quarto canale è risultato percorribile nel 28% dei casi.

Conclusioni: il canale mesio palatale è presente frequentemente nel secondo molare superiore, in quasi la metà dei casi. Questa evidenza e la possibilità che questo canale abbia un decorso completamente indipendente ne rende necessaria una attenta e scrupolosa ricerca da parte dell'Operatore.

Parole chiave:

Anatomia endodontica, molari superiori.

ABSTRACT

Aim: of the present study was to determine anatomic complexities which can be seen in maxillary second molars, with a specific attention to the presence of MB2 (second mesio-buccal) canals.

Methodology: 50 maxillary second molars, which had been extracted for periodontal reasons, were selected for the study, following strict exclusion criteria. After determining the different roots, only the mesio-buccal one was examined. Location and number of canals were determined (i) after a normal access cavity, (ii) after a wider removal of dentine from the chamber floor, and (iii) after sectioning the root 4 mm below the cementum-enamel junction. Data were collected and analyzed.

Results: MB2 canals were present in 44% of the examined teeth (20% of cases showed Weine 2 configuration, while the remaining 24% showed Weine 3 configuration). It was possible to establish patency in MB2 canals only in 28% of cases.

Conclusions: MB2 canals are often present in maxillary second molars, being individuated in nearly half cases. This possibility and the presence of an independent apex make the research of MB2 canals mandatory during the endodontic treatment.

Key words:

Endodontic anatomy, maxillary molars.

INTRODUZIONE

Lo scopo della terapia endodontica è quello di eliminare la carica batterica che infetta il sistema canalare. Il successo della terapia dipenderà, quindi, esclusivamente dalla efficacia della rimozione del contenuto canalare e dall'otturazione dello spazio endodontico deterso e sagomato in modo chemio-meccanico.

La presenza di un canale non trattato rappresenta, quindi, una probabile causa di fallimento (1).

Come affermava già nel 1975 John West (2), è proprio il mancato trattamento di parti del sistema canalare la principale causa di fallimento della terapia endodontica. Se la causa del fallimento della terapia si può ricondurre a pochi millimetri di endodonto non trattato, ciò sarà tanto più vero in presenza di interi sistemi canalari non detersi, non sagomati e non otturati.

Un canale può rimanere escluso dalla terapia endodontica a causa di un errore del dentista nel rinvenirne la presenza, ma spesso è la mancata conoscenza dell'esistenza di altri sistemi canalari ad essere all'origine di errori di trattamento. La conoscenza approfondita dell'anatomia è quindi un prerequisito fondamentale per poter affrontare correttamente un trattamento endodontico. L'operatore deve conoscere il numero e la disposizione dei canali, sia negli aspetti più frequenti che nelle possibili variabili, non tralasciando comunque di esegui-

re una ricerca "oggettiva" degli orifizi. Tra i vari problemi connessi all'anatomia endodontica vi è quello relativo ai molari superiori e alla presenza di un secondo canale all'interno della radice mesio-palatina.

In letteratura si ritrovano molti studi che hanno preso in esame quest'aspetto, ma la maggior parte di questi si focalizzano soprattutto sul primo molare superiore (3-9).

In linea di massima sono tre le metodiche di ricerca utilizzate in questi studi: ricerche *ex-vivo*, ricerche *in vivo*, e ricerche radiografiche.

Negli studi *ex-vivo* si utilizzano denti estratti che vengono poi analizzati. Nella maggioranza di questi lavori, il numero dei canali viene osservato in varie fasi (dopo la preparazione di una corretta cavità di accesso, dopo un'attenta rimozione della dentina, con uso o meno di diversi mezzi ingrandenti) e quindi si verifica la reale presenza del quarto canale all'interno della radice. In alcune ricerche (3,10) si provvede a tale scopo a sezionare la radice, mentre altre ricerche utilizzano la tecnica della diafanizzazione (11).

Le ricerche *in vivo* (4-6, 8), invece, sono quelle più correlate alla realtà clinica. La maggioranza di questi studi va ad analizzare la media di rinvenimento del quarto canale durante l'attività clinica dei vari ricercatori. Tale metodica di studio produce mediamente delle frequenze di rinvenimento minori rispetto alla precedente.

Altri metodi di ricerca (7, 12, 13), hanno poi utilizzato le radiografie, o il microscopio elettronico su denti estratti come unico mezzo di indagine. In un recentissimo articolo, Eder (14) ha proposto l'utilizzo della tomografia computerizzata per la ricostruzione dell'anatomia canalare.

Dai risultati degli studi sopra riportati si nota come, nonostante una certa variabilità, la letteratura internazionale sia comunque concorde nel considerare la presenza di un secondo canale all'interno della radice mesio-palatina dei secondi superiori un'evenienza piuttosto frequente. Amplificando questa evidenza, Ruddle sostiene che il Clinico dovrebbe considerare il primo molare superiore come un elemento con 4 canali (15). Se la letteratura è concorde per quanto

riguarda i secondi superiori, altrettanto non si può dire per i settimi (16, 17).

Ciò può essere dovuto in parte anche alla relativa mancanza di studi su tali elementi (10).

Sempre relativamente ai secondi molari, la Tabella 1 riporta le percentuali di rinvenimento del canale mesio-palatino estratte dai vari studi, presenti in letteratura, nei quali si era valutata in generale la presenza del canale mesio-palatino nei molari superiori.

Scopo del nostro lavoro è stato quello di valutare, utilizzando un metodo "ex-vivo", la presenza del canale mesio-palatino nei settimi superiori e di rilevare l'effettiva reperibilità clinica.

MATERIALI E METODI

Sono stati selezionati 50 secondi molari superiori, estratti per motivi parodontali presso alcuni Ambulatori Privati e presso il Servizio di Chirurgia dell'Unità Operativa Complessa di Odontoiatria e Chirurgia Maxillo - Facciale (Direttore Prof. Ugo Consolo) dell'Azienda Ospedaliero-Universitaria, Policlinico di Modena. Per avere la sicurezza che si trattasse solo di secondi molari si sono esclusi dalla ricerca:

- 1) gli elementi dentari che fossero il solo molare in sede per emiarcata;
- 2) i casi in cui risultasse assente il primo molare;
- 3) i casi in cui presente il primo molare in arcata, il secondo risultasse mesioinclinato.

Per essere ammesso nello studio, l'elemento estratto doveva essere accompagnato da un'immagine radiografica, fosse una OPT o una radiografia periapicale, che certificasse l'assenza di una qualunque delle condizioni sopra elencate.

Gli elementi estratti sono stati dapprima lasciati immersi per un'ora in Ipo-clorito di sodio al 5,25%, al fine di rimuovere il legamento parodontale; gli elementi sono stati conservati in formalina tamponata al 10%. Gli elementi sono stati poi levigati con una currette e si è proceduto ad esaminarne l'aspetto anatomico esterno, registrando il numero di radici. Quindi si è pro-

ceduto ad aprire una cavità d'accesso standard, rimuovendo successivamente le radici distovestibolare e palatale con la relativa parte di corona. Con l'aiuto di un paio di lenti ingrandenti 4,5x, montate su occhialino, si è provveduto a ricercare gli orifizi canalari presenti alla semplice apertura della cavità d'accesso; il loro numero è stato registrato. Si è poi provveduto, utilizzando piccole frese a rosetta in tungsteno montate su contrangolo a bassa velocità o punte ultrasoniche quali le BUC 1 e 2 (SybronEndo, Orange, Ca, USA) a rimuovere dentina dal pavimento della camera pulpare, approfondendosi per circa 1 mm in senso apicale. Il numero dei canali rilevati è stato quindi registrato. Terminata questa fase si è abrasa la radice in senso corono-apicale fino a giungere a 4 mm dalla giunzione amelo-cementizia. Anche in questo caso i canali presenti nella radice sono stati evidenziati e registrati. Gli elementi così trattati sono stati dunque osservati da un secondo operatore con l'utilizzo di un microscopio operatorio (ingrandimento 12x) e similmente si è osservata la parte apicale della radice. Uno o più strumenti (*K File*) sono stati inseriti nei canali, eventualmente passando anche dalla parte più apicale qualora i canali risultassero insondabili per via coronale; gli elementi così trattati sono stati radiografati in proiezione mesio-distale.

RISULTATI

Relativamente alla anatomia macroscopica, i risultati sono riportati nella Figura 1. In nessun caso si è rinvenuto un elemento con più di 3 radici.

Relativamente all'anatomia endodontica, i casi con la configurazione Weine 1 sono risultati essere il 50% (25 casi) (Fig. 2), Weine 2 il 20% (10 casi) (Fig. 3), Weine 3 il 24% (12 casi) (Fig. 4, 5) e Weine 4 solo il 6% (3 casi) (Fig. 6), quando si è preso in esame il numero totale di campioni (Fig. 7). Infine, prendendo in esame i 22 casi dove risultavano presenti due canali nella radice (Weine 2 e 3), il canale mesio-palatino

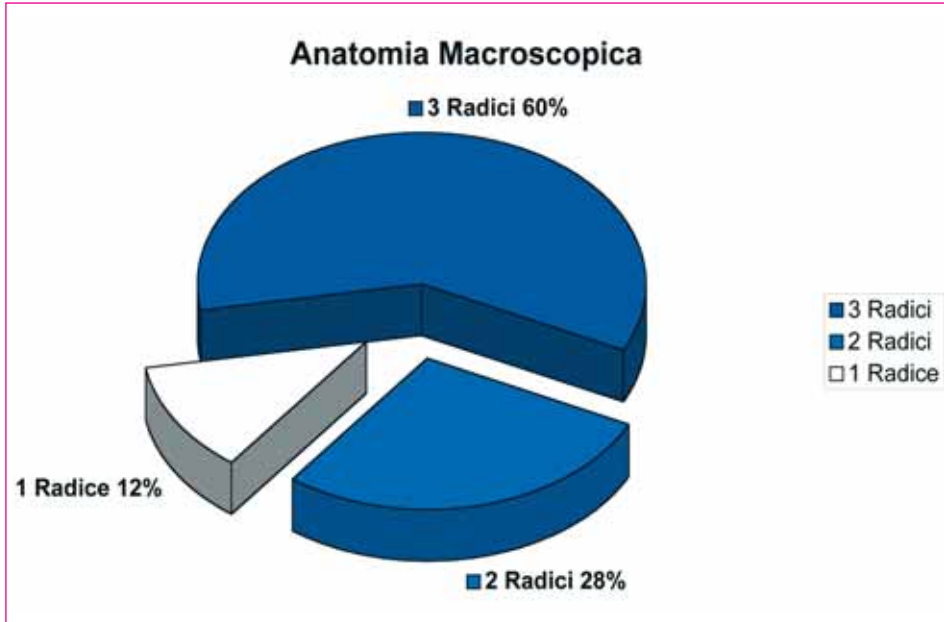


Fig. 1 - Distribuzione percentuale dei campioni per numero di radici.

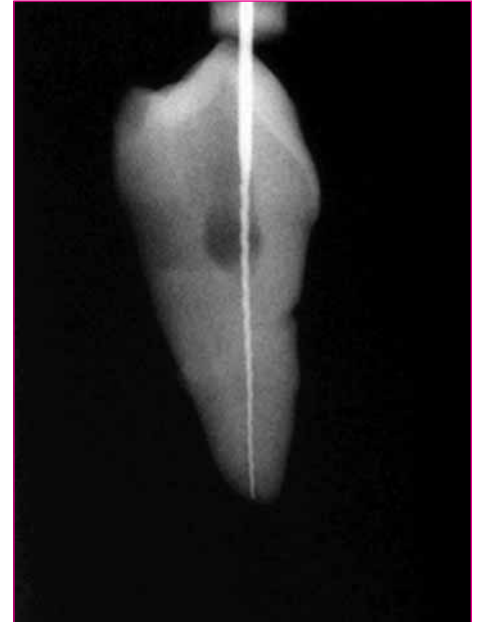


Fig. 2 - Configurazione Weine 1.

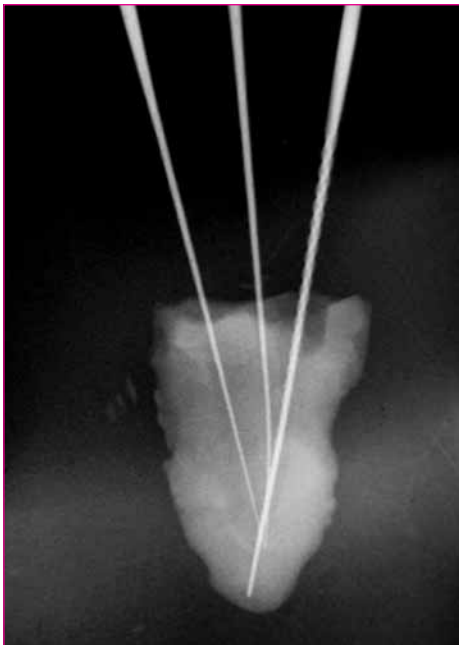


Fig. 3 - Configurazione Weine II con canali multipli.

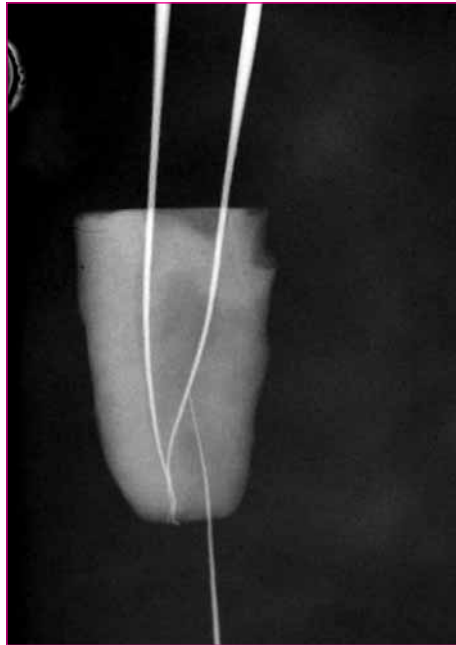


Fig. 4 - Configurazione Weine III (aspetto radiologico).

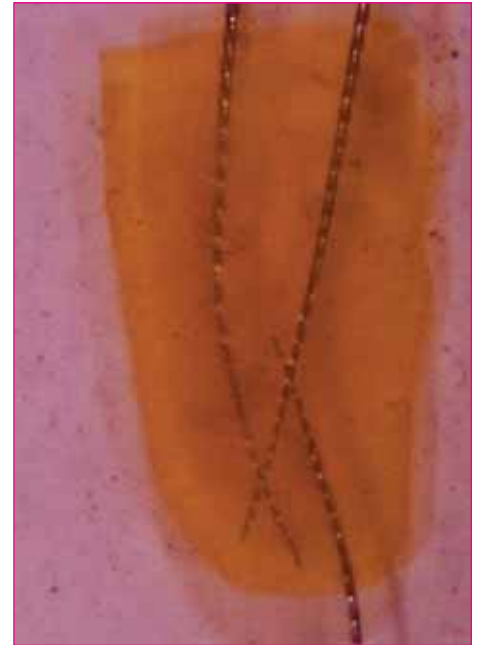

Fig. 5 - Configurazione Weine III (campione diafanizzato).

era rinvenibile nel 32% dei casi alla semplice apertura della cavità d'accesso, e nel 32% dei casi solo dopo una parziale rimozione di dentina dal pavimento della camera pulpare. Nel rimanente 34% dei casi il canale appariva grave-

mente atresico, così da poter essere localizzato solo dopo aver rimosso una vasta porzione di radice (Fig. 8). La possibilità di rinvenire e percorrere il canale mesio palatale è riportata nel grafico (Fig. 9).

DISCUSSIONE

I dati da noi rilevati sono in linea con quanto riscontrato in precedenza da di-

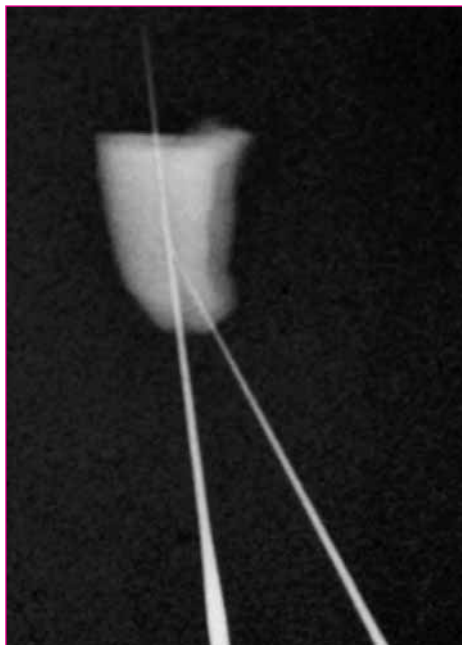


Fig. 6 - Configurazione Weine IV.

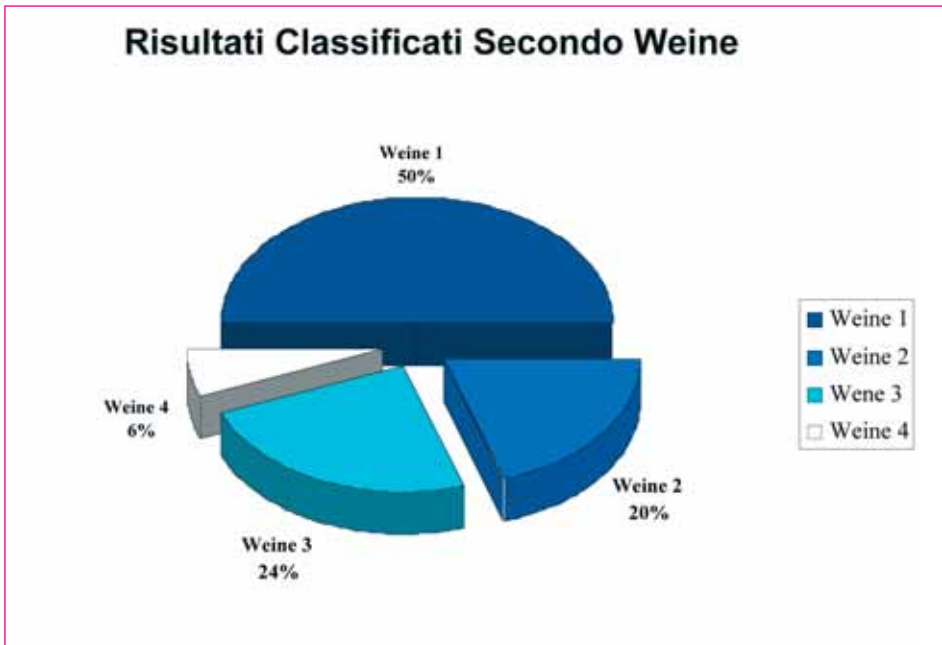


Fig. 7 - Distribuzione dei campioni (50/50) secondo la classificazione di Weine.

versi Autori in analoghi studi *ex-vivo* (12, 20-22), dove il quarto canale è risultato presente tra il 35 ed il 55% dei casi.

Il canale mesio-palatale è stato rinvenuto, in questa ricerca, nel 44% dei 50 casi selezionati, sia in una configurazione Weine 2 che Weine 3. Nella totalità dei casi, quando il doppio canale era presente, il 24% presentava una configura-

zione Weine 3, caratterizzata cioè dal decorso completamente indipendente, dalla corona ai forami, dei due canali. In questi casi, il mancato rinvenimento di uno solo dei sistemi canalari può essere causa probabile di fallimento della terapia. I canali mesio-palatali sono stati rinvenuti, laddove presenti, nel 64% dei casi dopo una banale ricerca, semplicemente rimuovendo dentina

nelle aree dove solitamente si colloca l'orifizio. Nel 36% dei casi rimanenti, invece, il canale risultava essere atresico e virtualmente impossibile da rinvenire anche durante le più attente manovre di ispezione.

Questo aspetto può essere legato all'età avanzata dei pazienti: tutti gli elementi sono stati estratti, infatti, per motivi parodontali, da pazienti con età supe-

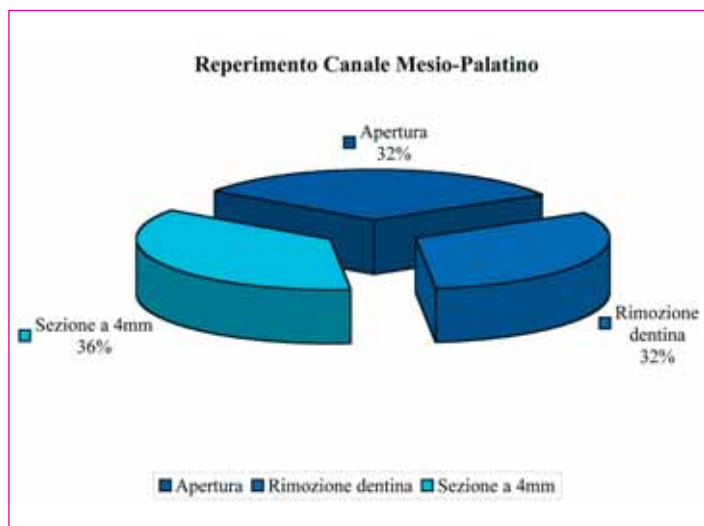


Fig. 8 - Distribuzione dei campioni con due canali nella radice mesiovestibolare (22/22) per condizioni di reperibilità.

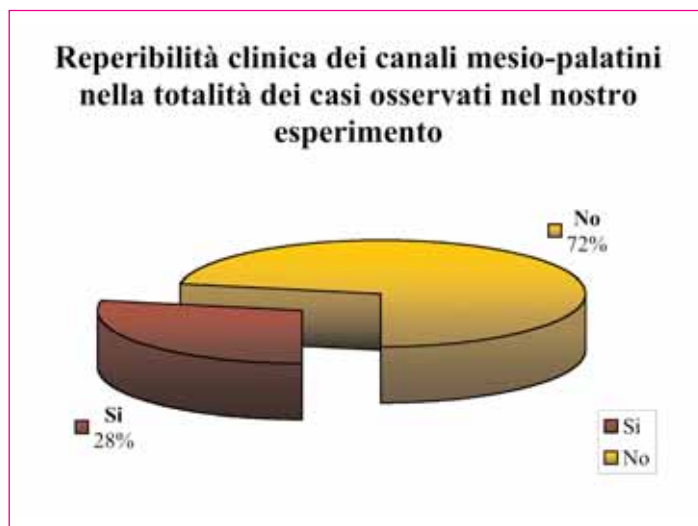


Fig. 9 - Distribuzione percentuale dei campioni (50/50) in base alla possibilità totale di reperire e percorrere interamente il canale Mesio-palatale.

riore a 50 anni. Secondo Eskoz e Weine (10), il canale della radice mesiovestibolare origina da una polpa a forma di fagiolo ma, con la continua deposizione di dentina secondaria, si va formando un istmo tra i due poli che diventa sempre più largo, determinando dapprima la sepimentazione in 2 canali e quindi, con l'andar del tempo, una riduzione asimmetrica a carico, principalmente, del canale mesio-palatale. Secondo Gilles e Reader (13), tuttavia, non è verosimile che questo spazio scompaia completamente ma, in ogni caso, Neaverth et Al. (18) hanno rilevato che è assai più frequente, almeno nel primo molare, il rinvenimento del canale mesio-palatino in pazienti tra i 20 ed i 40 anni rispetto a quanto si verifica nei pazienti più anziani. In questo nostro studio il quarto canale è risultato essere rinvenibile e tratta-

bile nel 28% dei casi (14 su 50) e, data l'elevata frequenza di rinvenimento, deve essere ricercato con attenzione. In questo studio non è stato utilizzato il microscopio operatorio, ma semplicemente un paio di occhialini ingrandenti: come è stato già evidenziato, l'utilizzo *in vivo* del microscopio operatorio rispetto a quello dei soli occhialini migliora sia la possibilità di reperimento del quarto canale (23) sia la sua percorribilità (24). Infine è da sottolineare come una maggior attenzione dell'operatore migliora le performance: Wolcott (19) ha dimostrato che il quarto canale risulta più facilmente rinvenibile in corso di ritrattamento (cioè quando aumenta l'attenzione nella ricerca di una probabile causa di fallimento) rispetto a quanto si verifica nel trattamento del dente vergine. Un Clinico conscio della possibile presenza dell'MB2 sarà indubbiamente più

attento e scrupoloso nella sua ricerca. L'Autore sottolinea, con l'evidenza di una maggior frequenza di reperimento del canale mesio-palatale in corso di ritrattamento, come il suo mancato trattamento sia una causa di fallimento della terapia endodontica.

CONCLUSIONI

La possibilità di rinvenire e trattare il canale mesio-palatino nel 28% dei secondi molari superiori deve indurre il clinico ad una ricerca attenta e scrupolosa, utilizzando i mezzi adeguati, come il microscopio operatorio, e applicando tutte le attenzioni che già da tempo vengono riservate alla terapia dei primi molari superiori.

STUDI EX VIVO	METODO DI STUDIO	PERCENTUALE DI RINVENIMENTO
Pineda F, Kuttler (12)	Radiografie	35,4%
Gilles J, Reader (13)	Radiografie (SEM)	70%
Yoshioka (20)	Sonda	10,9%
	Sonda + microscopio	10,9%
	Sonda + rimozione dentina + microscopio	34,6%
	Sezione	47,2%
Alavi (22)	Decalcificazione	55%
Kulild, Peters (16)	Sonda	43,8%
	Sezione	93,7%
Ng YL (26)	Decalcificazione	49%
Imura (27)	Sonda	40%
	Decalcificazione	67%
STUDI IN VIVO	METODO DI STUDIO	PERCENTUALE DI RINVENIMENTO
Buhrley (28)	Sonda	20%
	Occhialini ingrandenti	40,5%
	Microscopio	36,1%
Pomeranz, Fishelberg (29)	<i>In vitro</i> (decalcificazione)	38-69%
Hartwell, Bellizzi (30)	<i>In vitro</i> (decalcificazione)	9,6%
Fogel (8)	Microscopio + rimozione dentina	71,2%
Stropko (31)	Sonda	51%
	Microscopio + rimozione dentina	60%
Sempira, Hartwell (32)	Microscopio	24%
Wolcott (25)	Microscopio	35%
	Microscopio (ritrattamenti)	44%
Wolcott (19)	Microscopio	34%
	Microscopio (ritrattamenti)	40%

Tab. 1 - Presenza del canale Mesio-palatino riportata in letteratura.

BIBLIOGRAFIA

1. Ambu E. Manuale illustrato di endodonzia. *Masson, Milano 2003.*
2. West JD. The relation between the three dimensional endodontic seal and endodontic failure, *master thesis*, Boston University, 1975.
3. Weine FS, Healey HJ, Gerstein H, Evanston L. Canal configuration in the mesiobuccal root of the maxillary first molar and its endodontic significance. *Oral Surg Oral Med Oral Pathol.* 1969 Sep;28(3):419-25.
4. Seidberg BH, Altman M, Guttuso J, Suson M. Frequency of two mesiobuccal root canals in maxillary permanent first molars. *J Am Dent Assoc* 1973;87:852-6.
5. Henry BM. The fourth canal: its incidence in maxillary first molars. *J Can Dent Assoc* 1993;12:995-6.
6. Neaverth EJ, Kotler LM, Kaltenbach RF. Clinical investigation (*in vivo*) of endodontically treated maxillary first molars. *J Endod* 1987;13(10):506-12.
7. Weine FS, Hayami S, Hata G, Toda T. Canal configuration of the mesiobuccal root of the maxillary first molar of a Japanese population. *Int Endod J* 1999;32:79-87.
8. Fogel HM, Peikoff MD, Christie WH. Canal configuration in the mesiobuccal root of the maxillary first molar: a clinical study. *J Endod* 1994;20:135-7.
9. Hess W. The anatomy of the root canals of the teeth of the permanent dentition, Part I. *New York: William Wood and Company*, 1925.
10. Eskoz N, Weine FS. Canal configuration of the mesiobuccal root of the maxillary second molar. *J Endod.* 1995;21(1):38-42.
11. Vertucci FJ. Root canal anatomy of the human permanent teeth. *Oral Surg Oral Med Oral Pathol.* 1984;58(5):589-99.
12. Pineda F, Kuttler Y. Mesiodistal and buccolingual roentgenographic investigation of 7,275 root canals. *Oral Surg Oral Med Oral Pathol.* 1972;33(1):101-10.
13. Gilles J, Reader A. An SEM investigation of the mesiolingual canal in human maxillary first and second molars. *Oral Surg Oral Med Oral Pathol* 1990;70(5):638-43.
14. Eder A, Kantor M, Nell A, Moser T, Gahleitner A, Schedle A, Sperr W. Root canal system in the mesiobuccal root of the maxillary first molar: an *in vitro* comparison study of computed tomography and histology. *Dentomaxillofac Radiol.* 2006;35(3):175-7.
15. Ruddle CJ. Microendodontics: identification and treatment of MBII system. *J Can Dent Ass* 1997;25(4):313-7
16. Kulild JC, Peters DD. Incidence and configuration of canal systems in the mesiobuccal root of maxillary first and second molars. *J Endod.* 1990;16(7):311-7.
17. Castellucci A. ENDODONZIA, *Edizioni Martina Bologna 1996, 236.*
18. Neaverth EJ, Kotler LM, Kaltenbach RF. Clinical investigation (*in vivo*) of endodontically treated maxillary first molars. *J Endod.* 1987;13(10):506-12.
19. Wolcott J, Ishley D, Kennedy W, Johnson S, Minnich S, Meyers J. A 5 yr clinical investigation of second mesiobuccal canals in endodontically treated and retreated maxillary molars. *J Endod.* 2005;31(4):262-4.
20. Yoshioka T, Kikuchi I, Fukumoto Y, Kobayashi C, Suda H. Detection of the second mesiobuccal canal in mesiobuccal roots of maxillary molar teeth *ex vivo*. *Int Endod J.* 2005;38(2):124-8.
21. Ng YL, Aung TH, Alavi A, Gulabivala K. Root and canal morphology of Burmese maxillary molars. *Int Endod J.* 2001;34(8):620-30.
22. Alavi AM, Opasanon A, Ng YL, Gulabivala K. Root and canal morphology of Thai maxillary molars. *Int Endod J.* 2002;35(5):478-85.
23. Schwaerze T, Baethge C, Stecher T, Geurtsen W. Identification of second canals in the mesiobuccal of maxillary first and second molars using magnifying loupes or an operating microscope. *Aust Endod J* 2002;28(2):57-60.
24. Görduysus MO, Görduysus M, Friedman S. Operating microscope improves negotiation of second mesiobuccal canals in maxillary molars. *J Endodon* 2001;27(11):683-6.
25. Wolcott J, Ishley D, Kennedy W, Johnson S, Minnich S. Clinical investigation of second mesiobuccal canals in endodontically treated and retreated maxillary molars. *J Endod.* 2002;28(6):477-9.
26. Ng YL, Aung TH, Alavi A, Gulabivala K. Root and canal morphology of Burmese maxillary molars. *Int Endod J.* 2001;34(8):620-30.
27. Imura N, Hata G, Toda T, Otani SM, Fagundes MIRC. Two canals in mesiobuccal roots of maxillary molars. *Journal of Endodontics* 1998;31, 410-4.
28. Buhrlay LJ, Barrows MJ, BeGole EA, Wenckus CS. Effect of magnification on locating the MB2 canal in maxillary molars. *J Endod.* 2002;28(4):324-7.
29. Pomeranz HH, Fishelberg G. The secondary mesiobuccal canal of maxillary molars. *J Am Dent Assoc* 1974;88:119-24.
30. Hartwell G, Bellizzi R. Clinical investigation of *in vivo* endodontically treated mandibular and maxillary molars. *J Endod* 1982;8: 555-7.
31. Stropko JJ. Canal morphology of maxillary molars: clinical observations of canal configurations. *J Endod.* 1999;25(6):446-50.
32. Sempira HN, Hartwell GR. Frequency of second mesiobuccal canals in maxillary molars as determined by use of an operating microscope: a clinical study. *J Endod.* 2000; 26(11):673-4.