



## Artículo Original

# Perfil clínico y estrategias terapéuticas en pacientes con miocardiopatía arritmogénica tratados en un instituto de referencia nacional

Rocío Huerta Robles<sup>1,a</sup>, Francisco Chávez Solsol<sup>1b</sup>, Juan Muñoz Moreno<sup>1d,a</sup>, Diego Ortecho Llanos<sup>1a</sup>, Mario Cabrera Saldaña<sup>1b</sup>, Zoila Rodríguez Urteaga<sup>1b</sup>, Marco Gutiérrez Garibay<sup>1d</sup>

Recibido 15 de febrero 2021  
Aceptado 09 de marzo 2021

## RESUMEN

**Objetivo.** Determinar las características epidemiológicas, clínicas, electrocardiográficas, imagenológicas y principales estrategias terapéuticas realizadas en los pacientes con cardiomiopatía arritmogénica tratados en un instituto cardiovascular de referencia nacional. **Materiales y métodos.** Estudio observacional, descriptivo y retrospectivo que busca identificar las características clínicas, exámenes complementarios y estrategias terapéuticas en pacientes con cardiomiopatía arritmogénica tratados en el Instituto Nacional Cardiovascular – INCOR EsSalud en Lima – Perú. **Resultados.** Se encontraron trece pacientes con cardiomiopatía arritmogénica. La mediana de edad en la que se realizó el diagnóstico fue 38,2 años y el 69,3% de los afectados era de sexo masculino. Las manifestaciones clínicas más frecuentes fueron las palpitaciones taquicárdicas (92,3%), el presíncope (84,6%) y la falla cardíaca (69,2%). El 23% de los pacientes sufrió un arresto cardíaco. Todos presentaron, al menos, un episodio de taquicardia ventricular, el 92,3% con morfología de bloqueo completo de rama izquierda y eje superior. Al 76,9% se le colocó un desfibrilador automático implantable (DAI), al 15,3% se le realizó ablación y al 15,3% un trasplante cardíaco. El 84,6% de los pacientes vive hasta la actualidad. **Conclusiones.** La cardiomiopatía arritmogénica afectó predominantemente a población joven y de sexo masculino. Todos los pacientes tuvieron una arritmia ventricular potencialmente fatal. La afección biventricular por ecocardiografía y por resonancia magnética cardíaca se evidenció en el 69,2 y 100% de los casos, respectivamente. Las estrategias terapéuticas empleadas fueron el tratamiento médico antiarrítmico, colocación de un DAI como prevención secundaria, la ablación y el trasplante cardíaco. Hasta la actualidad, el 84,6% de los pacientes sobrevive.

**Palabras clave:** Displasia Ventricular Derecha Arritmogénica; Taquicardia Ventricular; Muerte Súbita. (fuente: DeCS BIREME).

## Filiación de los autores

- 1 Servicio de Cardiología Clínica. Instituto Nacional Cardiovascular INCOR - EsSalud. Lima, Perú.
  - 2 Servicio de Electrofisiología. Instituto Nacional Cardiovascular INCOR - EsSalud. Lima, Perú
  - 3 Servicio de Ayuda al Diagnóstico y Tratamiento. Instituto Nacional Cardiovascular INCOR - EsSalud, Lima, Perú
  - 4 Servicio de Cardiología no Invasiva. Instituto Nacional Cardiovascular INCOR - EsSalud. Lima, Perú.
- <sup>a</sup> Médico residente de Cardiología.

## \*Correspondencia

\* Rocío Huerta Robles  
Jr. Coronel Zegarra 417 – Jesús María.  
Lima – Perú.  
+051-1-5612196.  
051-1-999789132.

## Correo

cihr2602@gmail.com

## Conflictos de interés

Los autores declaran no tener ningún conflicto de interés.

## Financiamiento

Autofinanciado

## Citar como:

Huerta Robles R, Chávez Solsol F, Muñoz Moreno J, Ortecho Llano D, Cabrera Saldaña M, Rodríguez Urteaga Z, et al. Perfil clínico y estrategias terapéuticas en pacientes con miocardiopatía arritmogénica tratados en un instituto de referencia nacional. Arch Peru Cardiol Cir Cardiovasc. 2021;2(1):3-14. doi: 10.47487/apcyccv.v2i1.123

## ABSTRACT

## Clinical profile and therapeutic strategies in patients with arrhythmogenic cardiomyopathy treated in a national reference institute

**Objective.** To determine the epidemiological, clinical, electrocardiographic, imaging characteristics and main therapeutic strategies performed in patients with arrhythmogenic cardiomyopathy treated in a national reference cardiovascular institute. **Materials and methods.** Observational, descriptive and retrospective study that attempts to identify the clinical characteristics, complementary tests and therapeutic strategies performed in patients with arrhythmogenic cardiomyopathy treated at the Instituto Nacional Cardiovascular - INCOR EsSalud in Lima, Peru. **Results.** Thirteen patients were found with arrhythmogenic cardiomyopathy. The median age at which the diagnosis was made was 38.2 years and 69.3% were male. The most frequent clinical manifestations were tachycardic palpitations (92.3%), presyncope (84.6%) and heart failure (69.2%). 23% of the patients suffered a cardiac arrest. All the patients presented at least one episode of ventricular tachycardia, 92.3% with complete left bundle branch block morphology and upper axis. 76.9% received an implantable cardioverter defibrillator (ICD), 15.3% underwent ablation and 15.3% received a heart transplant. 84.6% of the patients live to this day. **Conclusions.** Arrhythmogenic cardiomyopathy predominantly affected the young and male population. All the patients had a potentially fatal ventricular arrhythmia. Biventricular disease by echocardiography and cardiac magnetic resonance occurred in 69.2% and 100% of the cases, respectively. The therapeutic strategies used were antiarrhythmic medical treatment, placement of an ICD as secondary prevention, ablation, and heart transplantation. To date, 84.6% of patients survive.

**Keywords:** Arrhythmogenic Right Ventricular Dysplasia; Tachycardia, Ventricular; Death, Sudden. (source: MeSH NLM).

La cardiomiopatía arritmogénica es una enfermedad hereditaria autosómica dominante, caracterizada por afectar predominantemente el ventrículo derecho (VD) de modo estructural y funcional. La base fisiopatológica de esta entidad es el remodelado de los discos intercalares y la formación de proteínas desmosomales defectuosas que conducen a la pérdida de adhesión entre los cardiomiocitos, seguido de inflamación, fibrosis, muerte y producción de tejido fibroadiposo. Esta alteración desmosomal afecta también la integridad eléctrica, por lo cual estos pacientes tienen riesgo de padecer arritmias ventriculares y muerte súbita cardiaca (MSC) <sup>(1)</sup>. Esta enfermedad es poco frecuente, con una prevalencia estimada de 1 caso por cada 5000 personas al año y se presenta generalmente entre los 20 a 40 años, siendo el sexo masculino, el más afectado <sup>(2,3)</sup>.

Por la implicancia clínica que tiene esta entidad en la vida de los pacientes, por el desafío médico que representa el proceso diagnóstico de esta enfermedad, y debido a que no existen estudios sobre esta entidad en Perú, presentamos este trabajo de investigación que se constituye como la primera serie de casos de cardiomiopatía arritmogénica a nivel nacional.

## Materiales y métodos

Se realizó un estudio de serie de casos de pacientes con el diagnóstico establecido de cardiomiopatía arritmogénica según los criterios Task Force 2010 en el servicio de Cardiología Clínica del Instituto Nacional Cardiovascular – INCOR EsSalud, desde el año 2014 hasta el año 2020. Se obtuvieron los registros de las historias clínicas para evaluar las características epidemiológicas, clínicas, electrocardiográficas, imagenológicas y principales estrategias terapéuticas efectivizadas, así como la sobrevida al año. Las variables cualitativas se midieron en frecuencias y porcentajes, mientras que las cuantitativas en mediana y rango intercuartil, al ser variables que no seguían una distribución normal. El análisis de sobrevida al año se realizó evaluando la relación porcentual entre el número de casos vivos y el total de casos. Para procesar la información se utilizó el programa Microsoft Excel versión 16.33- 2019.

## Resultados

Se encontraron trece pacientes con el diagnóstico de cardiomiopatía arritmogénica. La mediana de la edad de los pacientes fue 44,1 años, la mediana de edad en la que se realizó el diagnóstico fue a los 38,2 años y el 69,2% de los afectados era de sexo masculino (Tabla 1).

### Factores de riesgo cardiovascular

El 30,7% de los pacientes tenía como factor de riesgo cardiovascular hipertensión arterial; el 7,6% diabetes *mellitus*

tipo 2; el 7,6% tenía el antecedente de tabaquismo; el 46,1% de los pacientes eran sedentarios y el 15,3% tenía obesidad (Tabla 1).

### Antecedentes cardiovasculares

El 100% de los pacientes tenía el antecedente de haber presentado una arritmia ventricular sintomática y el 23% de haber presentado uno o más episodios de arresto cardiaco que se resolvieron con terapia de desfibrilación. Ningún paciente tenía antecedente de cardiopatía congénita estructural, valvulopatías o cardiopatía coronaria isquémica (Tabla 1).

### Antecedentes familiares

El 15,3% de los pacientes tenía el antecedente de MSC en un familiar de primer grado menor de 35 años. En todos los casos, el familiar afectado fue el hermano mayor. Con respecto al primer caso, en el hermano se tenía la sospecha de cardiomiopatía arritmogénica, pero dicho diagnóstico no se llegó a confirmar y con respecto al segundo caso, la hermana fallecida tenía el diagnóstico confirmado de cardiomiopatía arritmogénica, recibía tratamiento antiarrítmico y era portadora de un desfibrilador automático implantable (DAI) por prevención secundaria (Tabla 1).

### Manifestaciones clínicas

Las manifestaciones clínicas más frecuentes fueron las palpitations taquicárdicas (92,3%), el presíncope (84,6%) y la falla cardiaca NYHA II (55,5%), NYHA III (11,1%) y NYHA IV (33,3%). Con respecto a los pacientes que desarrollaron falla cardiaca NYHA IV, dos fallecieron y uno vive tras 6 años de haber recibido un trasplante cardiaco. Además, el 30,7% presentó síncope y el 7,6% presentó angina (Tabla 1).

### Manifestaciones electrocardiográficas

Todos los pacientes se encontraban en ritmo sinusal, con una frecuencia cardiaca media de 59,8 latidos por minuto, el eje del QRS en + 33,7°, un intervalo PR de 172 ms, un complejo QRS de 95,8 ms, un intervalo QT de 429 ms, y un QT corregido de 423,8 ms. El 69,2% presentaba onda epsilon en derivadas precordiales derechas (V1-V3). El 92,3% de los casos presentaron alteraciones en la repolarización. Un 58,3% presentó ondas T negativas de V1-V3, un 16,6% de V1-V4, y un 25% de V1-V5 (Tabla 1 y Figura 1).

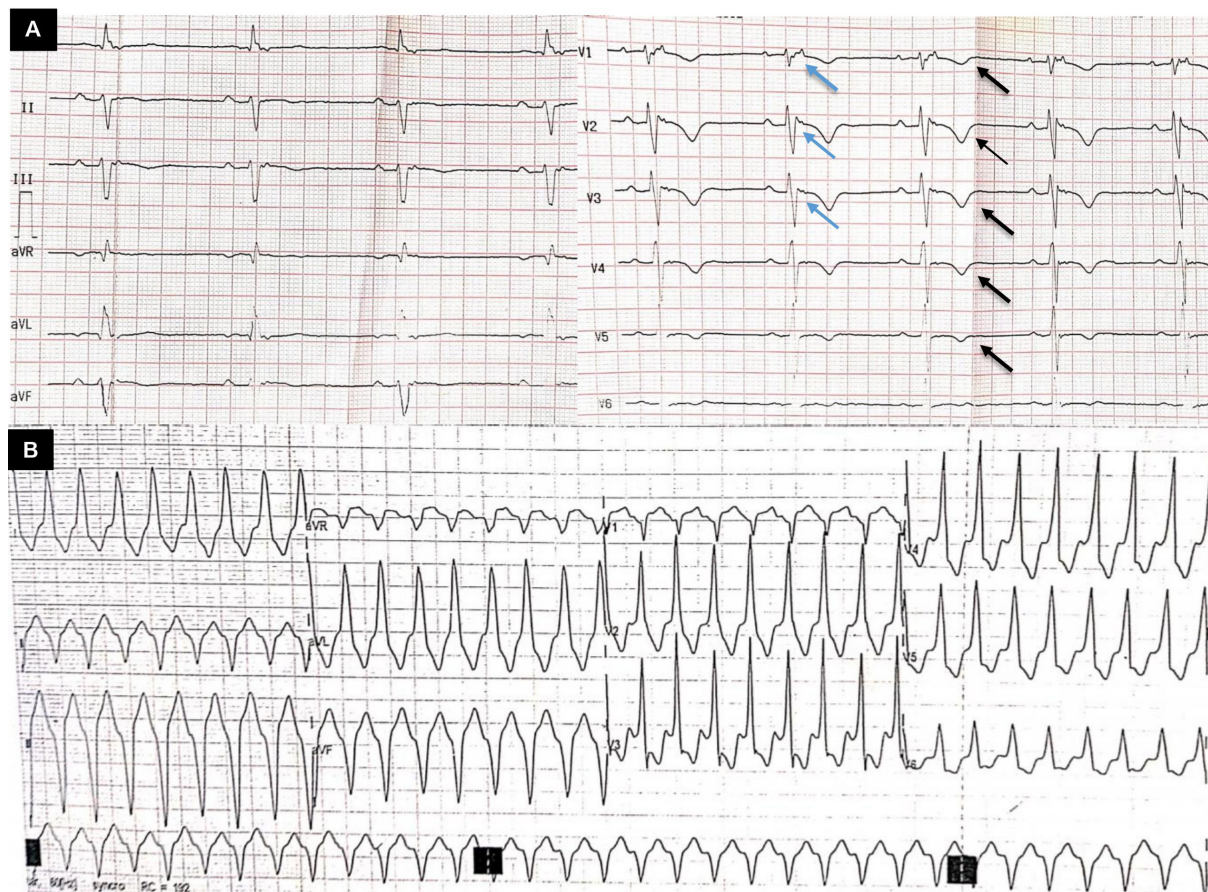
### Manifestaciones arrítmicas

Todos los pacientes tenían como antecedente haber padecido, al menos, un episodio de taquicardia ventricular sostenida (TVS) durante toda su vida. El 92,3% de las TVS presentaron morfología de bloqueo completo de rama

**Tabla N° 1. Características clínicas, electrocardiográficas, tratamiento y supervivencia**

		Número de caso													
		1	2	3	4	5	6	7	8	9	10	11	12	13	
Sexo		M	M	M	M	M	F	M	F	M	M	M	F	F	
Factores de riesgo cardiovasculares	Ninguno	Sedentarismo	Ninguno	Ninguno	Sedentarismo	Sedentarismo, obesidad	Ninguno	HTA, sedentarismo	HTA, sedentarismo	Ninguno	HTA, tabaquismo	Ninguno	HTA, DM, sedentarismo, obesidad	Ninguno	
MSC en familiar de 1° grado	No	No	No	No	No	No	No	No	No	No	Sí	No	No	Sí	
<b>Características Clínicas</b>															
Disnea	Sí	No	No	Sí	No	No	Sí	No	No	Sí	Sí	Sí	Sí	Sí	
Palpitaciones	Sí	Sí	Sí	Sí	Sí	Sí	Sí	Sí	No	Sí	Sí	Sí	Sí	Sí	
Pre-síncope/Síncope	Sí/No	Sí/No	Sí/No	Sí/Sí	Sí/Sí	No/No	No/No	Sí/No	No/No	Sí/No	Sí/No	Sí/No	Sí/Sí	Sí/Sí	
Arresto cardiaco	No	Sí	No	Sí	No	No	No	No	No	Sí	No	No	No	No	
<b>Características Electrocardiográficas</b>															
EKG basal	Ondas T negativas V1-V4	BAV 1° grado.	Ondas epsilon. Ondas T negativas V1-V3	Ondas epsilon. Ondas T negativas V1-V3	Ondas epsilon. Ondas T negativas V1-V3	Ondas epsilon. Ondas T negativas V1-V3	Ondas epsilon. Ondas T negativas V1-V3	Ondas epsilon. Ondas T negativas V1-V3	Ondas T negativas V1-V4	Ondas epsilon. Ondas T negativas V1-V5	Ondas epsilon. Ondas T negativas V1-V5	Ondas epsilon. Ondas T negativas V1-V3	Ondas T negativas V1-V3	Ondas epsilon. Ondas T negativas V1-V5	Ondas epsilon. Ondas T negativas V1-V5
TVS	Sí	Sí	Sí	Sí	Sí	Sí	Sí	Sí	Sí	Sí	Sí	Sí	Sí	Sí	
EKG de la TVS	Patrón de BHH, eje superior	Patrón de BHH, eje superior	Patrón de BHH, eje superior	Patrón de BHH, eje inferior	Patrón de BHH, eje superior	Patrón de BHH, eje superior	Patrón de BHH, eje superior	Patrón de BHH, eje superior	Patrón de BHH, eje superior	Patrón de BHH, eje superior	Patrón de BHH, eje superior	Patrón de BHH, eje superior	Patrón de BHH, eje superior	Patrón de BHH, eje superior	Patrón de BHH, eje superior
Tratamiento intervencionista	Implante de DAI. Trasplante cardiaco	Implante de DAI. Ablación de TV	Implante de DAI	Implante de DAI. Ablación de TV	Implante de DAI	Implante de DAI	Implante de DAI	Implante de DAI	Ninguno	Ninguno	Implante de DAI	Ninguno	Implante de DAI. Trasplante cardiaco	Implante de DAI. Trasplante cardiaco	
<b>Supervivencia</b>															
Sobrevida desde la fecha del diagnóstico	15 años	5 años	2 años	8 años	10 años	2 años	2 años	10 años	2 años	2 años	10 años	2 años	2 años	7 años	
Estado de vida actual	Vivo	Vivo	Vivo	Vivo	Vivo	Vivo	Vivo	Vivo	Vivo	Fallecido	Vivo	Vivo	Vivo	Fallecido	
Causa de muerte	N/A	N/A	N/A	N/A	N/A	N/A	N/A	N/A	N/A	Choque cardiogénico	N/A	N/A	N/A	Muerte súbita	

F: Femenino; M: Masculino; HTA: hipertensión arterial; DM: diabetes mellitus; MSC: muerte súbita cardiaca; EKG: electrocardiograma; BAV: bloqueo de rama derecha del haz de His; BRDHH: bloqueo de rama derecha del haz de His; DAI: desfibrilador automático implantable; N/A: no aplica.



**Figura 1. A** Electrocardiograma de doce derivadas correspondiente al caso 9. Se evidencia un ritmo sinusal, FC: 48 lpm, eje: -60°, alteraciones en la repolarización: ondas T negativas de V1 – V5 (flechas negras) y presencia de ondas épsilon en derivadas precordiales derechas (flechas azules). **B** Taquicardia ventricular con una frecuencia de 220 lpm, con morfología de BCRI, eje superior (polaridad del complejo QRS negativa en DII, DIII, AVF), y positividad en DI, sugestivo de origen en pared inferoseptobasal del ventrículo derecho.

izquierda (BCRI) y eje superior (complejo QRS negativo en DII, DIII, AVF y positivo en AVL). El 61,5% tenía antecedente de taquicardia ventricular no sostenida (TVNS) registrado en un estudio Holter de 24 h y el 46,1% presentó más de 500 extrasístoles ventriculares (EVs) en el mismo estudio con una media de 5755 EVs (**Tabla 1 y Figura 1**).

**Hallazgos ecocardiográficos**

Los principales hallazgos ecocardiográficos se detallan en la **Tabla 2**. Teniendo como referencia los criterios Task Force, el TSVD en para esternal eje corto  $\geq$  a 32 mm se presentó en el 84,5% de los casos, mientras que en para esternal eje largo la dilatación del TSVD  $\geq$  a 29 mm, se dio en el 76,8% de los casos. El TSVD/ASC en eje corto  $\geq$  a 18 mm/m<sup>2</sup> se evidenció en el 84,5% y el TSVD/ASC en eje largo  $\geq$  a 16 mm/m<sup>2</sup> se presentó en el 76,8% de los casos.

El 100% de los pacientes presentó algún trastorno segmentario de la motilidad; el 69,2% presentó hipocinesia; el 30,7%

presentó acinesia y el 30,7% presentó discinesia del ventrículo derecho (VD) o del ventrículo izquierdo (VI). Los trastornos de motilidad se ubicaron más frecuentemente en la pared libre del VD, región basal – medio y apical e hipocinesia de manera difusa en el VI. El 46,1% presentó un aneurisma ventricular ubicado en la pared basal, medial e inferior del VD y en la pared inferior e inferolateral del VI. La afección biventricular por ecocardiografía se dio en el 69,2 % de los casos (**Tabla 2 y Figura 2**).

**Hallazgos en la resonancia magnética cardiaca (RMC)**

Se realizó RMC a siete de los trece pacientes, evidenciándose en todos ellos trastornos de la motilidad (57% hipocinesia, 57% discinesia y 42,8% acinesia). La localización más frecuente del trastorno de motilidad se encontró en la pared libre basal - medio y anterior del VD. La fracción de eyección del VD  $\leq$  40% se encontró en el 57,1% de los pacientes y el volumen telediastólico del VD (VTDVD)/ASC  $\geq$  90 mL/m<sup>2</sup> se encontró

**Tabla N° 2. Hallazgos en el ecocardiograma transtorácico**

Hallazgos	Total
FEVI*	45,1%
FEVI preservada (≥50%)	4 (30,8%)
FEVI intermedia (40-49%)	4 (30,8%)
FEVI reducida (<40%)	5 (38,5%)
FACVD*	23,5%
FACVD ≤ 33%	11 (84,6%)
FACVD 34% - 40%	1 (7,7%)
Dilatación AI	6 (46,2%)
Disfunción diastólica III	1 (7,7%)
Alteración regional de motilidad	13 (100%)
Acinesia del VD o VI	4(30,7%)
Discinesia del VD o VI	4(30,7%)
Aneurisma del VD	4 (30,7%)
Aneurisma del VI	2(15,3%)
TSVD PEEL*	35,2 mm
TSVD PEEC*	41,1mm
TSVD PEEL ≥ 32 mm (≥19 mm/m <sup>2</sup> )	8 (61,5%)
TSVD PEEC ≥ 36 mm (≥21 mm/m <sup>2</sup> )	9 (69,2%)
TSVD PEEL ≥ 29 y < 32 mm (>16-19 mm/m <sup>2</sup> )	2 (15,3%)
TSVD PEEC ≥ 32 y < 36 mm (>18-21 mm/m <sup>2</sup> )	2 (15,3%)
Insuficiencia mitral	9 (69,2%)
Leve - moderada	9 (69,2%)
Insuficiencia tricuspídea	10 (76,9%)
Leve	5 (38,5%)
Moderada	2 (15,4%)
Severa	3 (23,1%)
Derrame pericárdico leve	2 (15,3%)

Datos expresados en frecuencia y porcentaje, excepto \* Mediana. Abreviaturas: VI- ventrículo izquierdo, VD- ventrículo derecho, FEVI- fracción de eyección del ventrículo izquierdo, FACVD- Fracción de acortamiento del ventrículo derecho, AI- aurícula izquierda, TSVD- Tracto de salida del VD, PEEL- para esternal eje largo, PEEC- para esternal eje corto. Alteración de la motilidad: Acinesia o discinesia regional.

en el 71,4% de los casos. Se encontró infiltración fibroadiposa biventricular en todos los pacientes y aneurismas ventriculares en la pared basal e inferior del VD en el 42,8% (Figura 3).

### Hallazgos en la tomografía cardiaca

Se realizó tomografía cardiaca (TC) al 46,1% de los pacientes, evidenciándose infiltración grasa biventricular en todos los casos, y presencia de aneurismas ventriculares en el 46,6%. La localización más frecuente de los aneurismas fue la pared libre del VD y la pared inferolateral del VI (Figura 4).

### Hallazgos anatomopatológicos

Se realizaron tres estudios anatomopatológicos, dos biopsias fueron realizadas al explantar el corazón con cardiomiopatía arritmogénica y realizar el trasplante cardiaco, la tercera biopsia fue endomiocárdica vía transvenosa. En los tres estudios se encontró infiltración de tejido fibroso y adiposo en VD y subepicardio de la pared libre de VI (Figura 5).

### Estrategias terapéuticas

El 100% de los pacientes recibía tratamiento farmacológico, todos usaban algún betabloqueador; el 92,3% usaba amiodarona; el 46,1% espironolactona; el 38,4% furosemida; el 30,7% un inhibidor de la enzima convertidora de angiotensina (IECA) o un antagonista del receptor de angiotensina (ARA II); el 15,3% sotalol y el 7,8% digoxina. Como estrategias terapéuticas invasivas se colocó un DAI como prevención secundaria en el 76,9% de los casos (el 50% de estos pacientes recibió alguna terapia apropiada por parte del DAI en su evolución); ablación endocárdica o epicárdica en el 15,3% (ver material suplementario) y trasplante cardiaco en el 15,3% de los casos (Tabla 1).

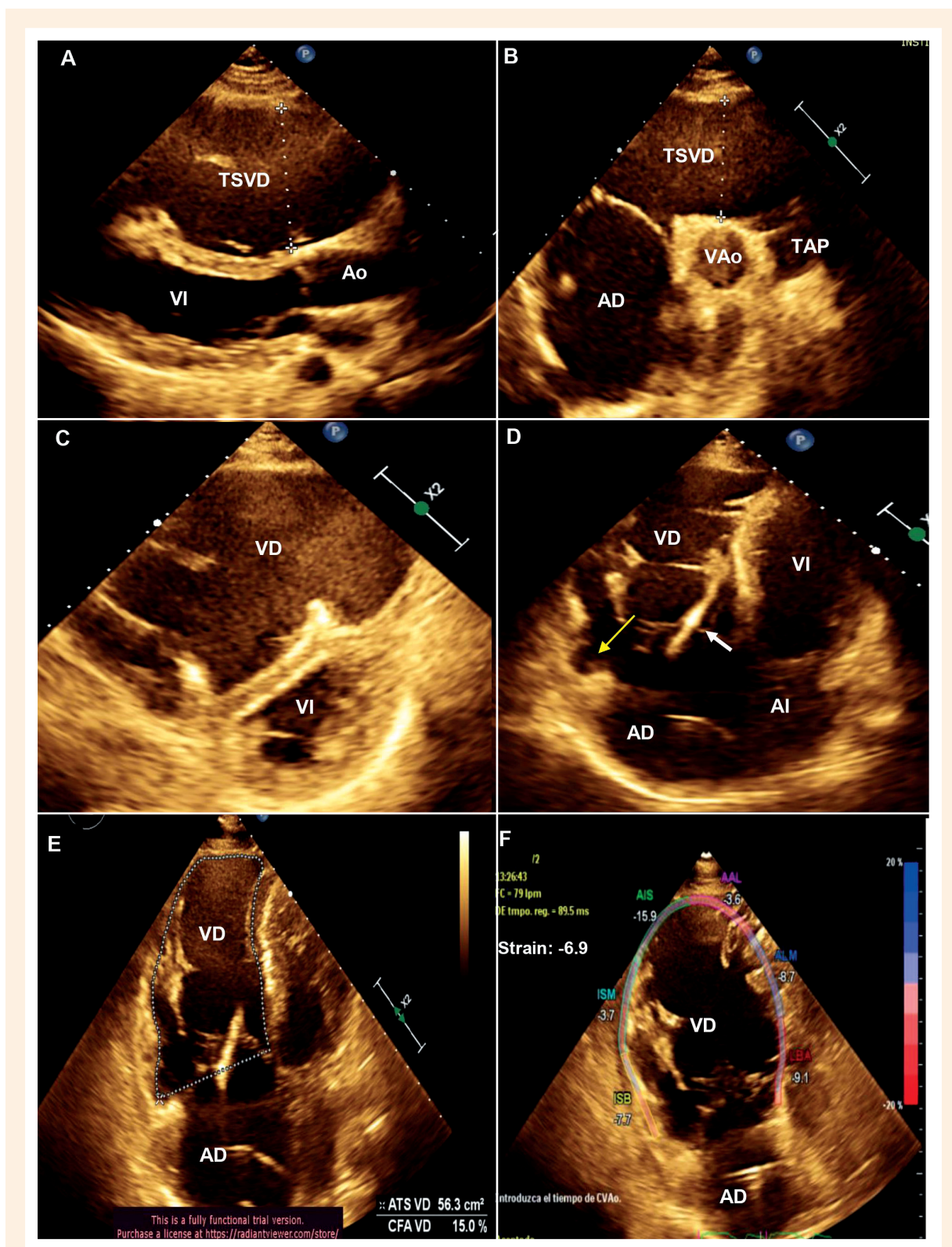
### Sobrevivencia

El 84,6% de los pacientes viven hasta la actualidad, dos fallecieron, el primero en el contexto de un choque cardiogénico, por falla cardiaca avanzada con disfunción severa biventricular y no era portador de un DAI, mientras que el segundo falleció por MSC después de 3 años de recibir un trasplante cardiaco (Tabla 1).

## Discusión

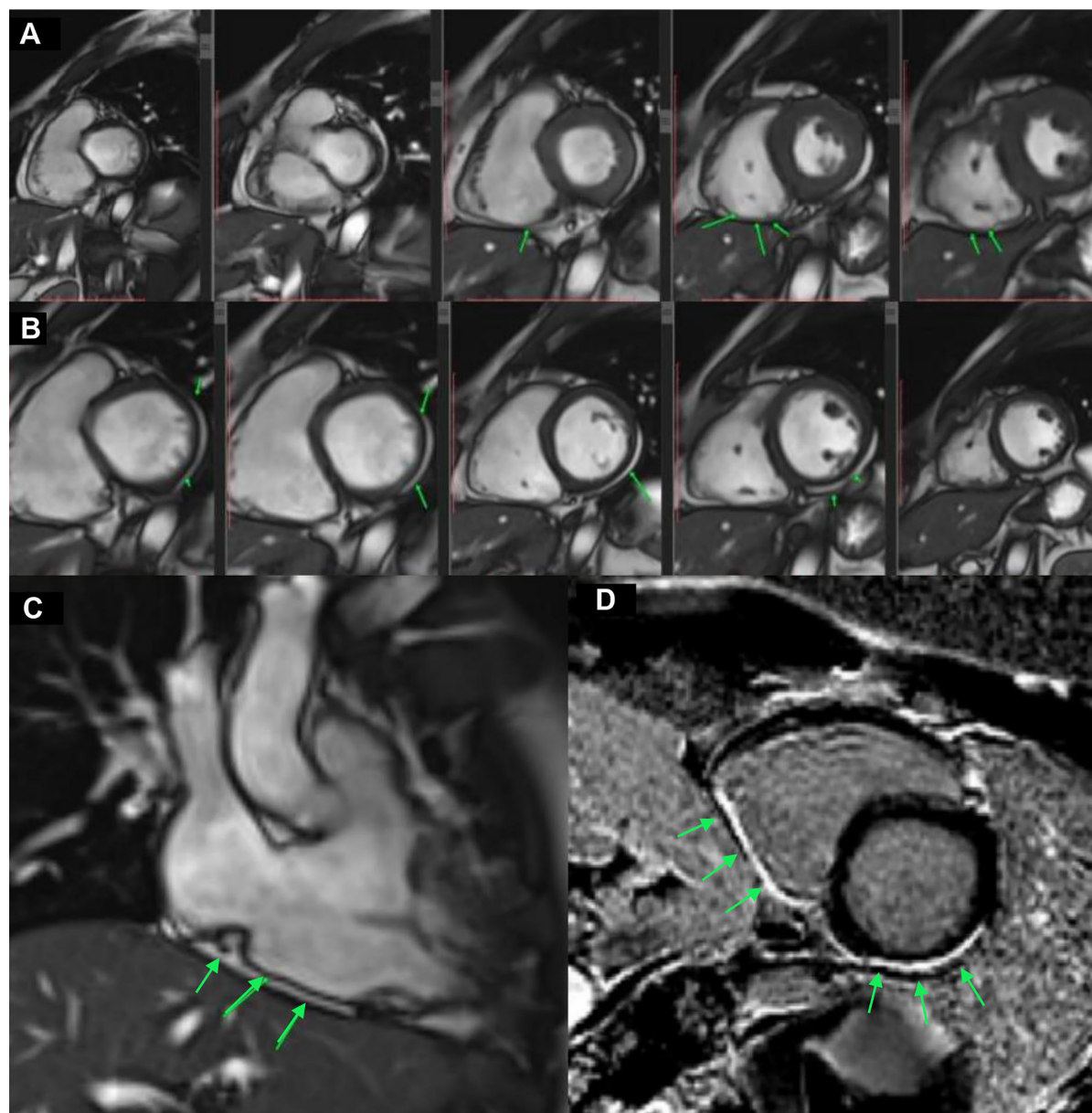
La cardiomiopatía arritmogénica se considera, actualmente, la segunda causa más común de MSC después de la miocardiopatía hipertrófica en pacientes menores de 35 años, con una mortalidad de hasta el 20% (4). Hasta el día de hoy no existe una prueba diagnóstica única para esta entidad, el diagnóstico se basa en los hallazgos clínicos, antecedentes familiares, episodios arrítmicos, hallazgos electrocardiográficos, imagenológicos y anatomopatológicos, presentes en los criterios Task Force publicados en el año 2010 (4) (ver material suplementario).

Los trece pacientes enrolados en el estudio tenían una mediana de edad al momento del diagnóstico de 38,2 años; sin embargo, el 15,3% recibió el diagnóstico después de los 50 años de edad. Además, se evidenció que esta entidad afectaba predominantemente al sexo masculino. Según lo investigado,



**Figura 2.** Ecocardiograma transtorácico correspondiente al caso 4. A) Vista para esternal eje largo donde se evidencia una dilatación severa del TSVD, cuantificado en 62 mm. B) Vista paraesternal eje corto donde se cuantifica un TSVD de 45 mm. C) Vista para esternal eje corto donde se evidencia que el VD está severamente dilatado, llegando a ser más grande que el VI y desviando el SIV hacia la izquierda, generando que el VI adopte la forma de una letra «D» durante la diástole, sugestivo de sobrecarga de volumen. D) Vista apical cuatro cámaras, la flecha amarilla señala un aneurisma en la región basal de la pared libre del VD, la flecha blanca señala la presencia del cable del cardiodesfibrilador. E) Vista apical cuatro cámaras, se realiza la medición del FACVD en 15% F) Strain longitudinal del VD -6.9.

**TSVD:** tracto de salida del ventrículo derecho; **VD:** ventrículo derecho; **VI:** ventrículo izquierdo; **SIV:** septum interventricular; **FACVD:** Fracción de acortamiento de ventrículo derecho, **Ao:** aorta; **VAo:** válvula aórtica; **TAP:** tronco de arteria pulmonar; **AD:** aurícula derecha; **AI:** aurícula izquierda



**Figura 3.** Resonancia magnética cardíaca correspondiente al caso 11. **A)** Secuencia de imagen eco planar del ventrículo derecho en eje corto, que está dilatado, volumen: 118 mL/m<sup>2</sup>, con la presencia de un aneurisma en pared inferior, las flechas señalan la infiltración fibroadiposa subepicárdica. **B)** Secuencia eco planar del ventrículo izquierdo en eje corto, las flechas señalan la infiltración fibroadiposa subepicárdica. **C)** Secuencia eco planar del ventrículo derecho en dos cámaras. **D)** Secuencia de realce tardío, se observa retención anormal de gadolinio miocárdico en patrón subepicárdico que compromete la pared inferior del ventrículo derecho de base a ápex y los segmentos antero lateral basal -medio, inferolateral medio- apical e inferior de VI (flechas verdes).

las mujeres con una mutación en algún gen codificador de proteínas desmosomales tienen menor riesgo de expresar la enfermedad con respecto a los varones, la razón de esta penetrancia variable relacionada al sexo no está esclarecida, pero se postula que podría ser por la influencia del perfil hormonal en la fisiopatología de la enfermedad, así como por la mayor participación de los hombres en ejercicios de alta intensidad <sup>(5)</sup>.

Tal y como lo informa Corrado *et al.* (2017) <sup>(6)</sup>, las manifestaciones clínicas más frecuentes fueron tres: las palpitations taquicárdicas en el 92,3% de los casos; el presíncope en el 84,6% (en correlación con la presencia de una arritmia ventricular en ese momento) y la falla cardíaca crónica en 69,2% de los casos. La razón por la cual ese porcentaje de pacientes cursa con falla cardíaca podría estar correlacionado con la presencia de alguna mutación genética desmosomal no

diagnosticada que esté asociada con un fenotipo más severo de enfermedad, mayor compromiso del VI y mayor riesgo de falla cardíaca; sin embargo, otra razón podría ser el diagnóstico tardío de la enfermedad, por la baja sospecha clínica o por la falta de sensibilidad de los criterios Task Force especialmente en estadios tempranos<sup>(30, 31)</sup>. El 23% tenía el antecedente de un arresto cardíaco, porcentaje que se aproxima con el descrito por Gubpta *et al.* (2017) cuando estudió la prevalencia de arrestos cardíacos en los pacientes con cardiomiopatía arritmogénica<sup>(7)</sup>.

Nunes *et al.* (2017) informaron que la cardiomiopatía arritmogénica es una enfermedad que se caracteriza por el reemplazo de los cardiomiocitos por tejido fibroadiposo, especialmente localizado en el llamado triángulo de la displasia conformado por el tracto de entrada del VD, el TSVD y la región posterolateral del VI, además, al estar afectados los desmosomas cardíacos y sus uniones gap también se afecta la integridad eléctrica predisponiendo a los pacientes a una serie de alteraciones electrofisiológicas<sup>(8, 9)</sup>.

Estos hallazgos son responsables del retraso en la despolarización ventricular derecha que se manifiesta en el electrocardiograma por la presencia de una onda epsilon, onda de baja amplitud localizada entre el final del QRS y el inicio de la onda T presente en precordiales derechas, esta onda está presente generalmente en el 10 – 35% de los casos y, usualmente, determina severidad, un estadio más avanzado de enfermedad y un fenotipo familiar<sup>(8-10)</sup>. En nuestro estudio, el 69,2% de los pacientes presentaba una onda epsilon, lo que podría sugerirnos según lo descrito, una presentación más avanzada o más severa de la enfermedad, por tanto, la necesidad de una mejor estratificación de riesgo de MSC, la necesidad de una mejor optimización del tratamiento de la falla cardíaca, y un mayor *screening* diagnóstico a todos los familiares de primer grado de nuestros pacientes.

Las alteraciones en la repolarización son más frecuentes que las de despolarización en la cardiomiopatía arritmogénica, suelen instaurarse de forma progresiva en el tiempo y están relacionadas con el avance de la enfermedad y con el volumen del VD<sup>(8)</sup>. La aparición de las ondas T negativas en V1-V3 en pacientes mayores de 14 años se considera un criterio mayor Task Force para el diagnóstico de cardiomiopatía arritmogénica. Además, se ha descrito, que la extensión de este hallazgo en derivadas laterales e inferiores sugiere compromiso de VI<sup>(8,11)</sup>. Todos los pacientes en el presente estudio con alteración en la repolarización de V1 – V5, tuvieron compromiso del VI y una FEVI  $\leq$  de 40%.

Con respecto a las arritmias, el 92,3% de las TVS tuvieron morfología de BCRI y eje superior, hallazgo característico de la cardiomiopatía arritmogénica y criterio

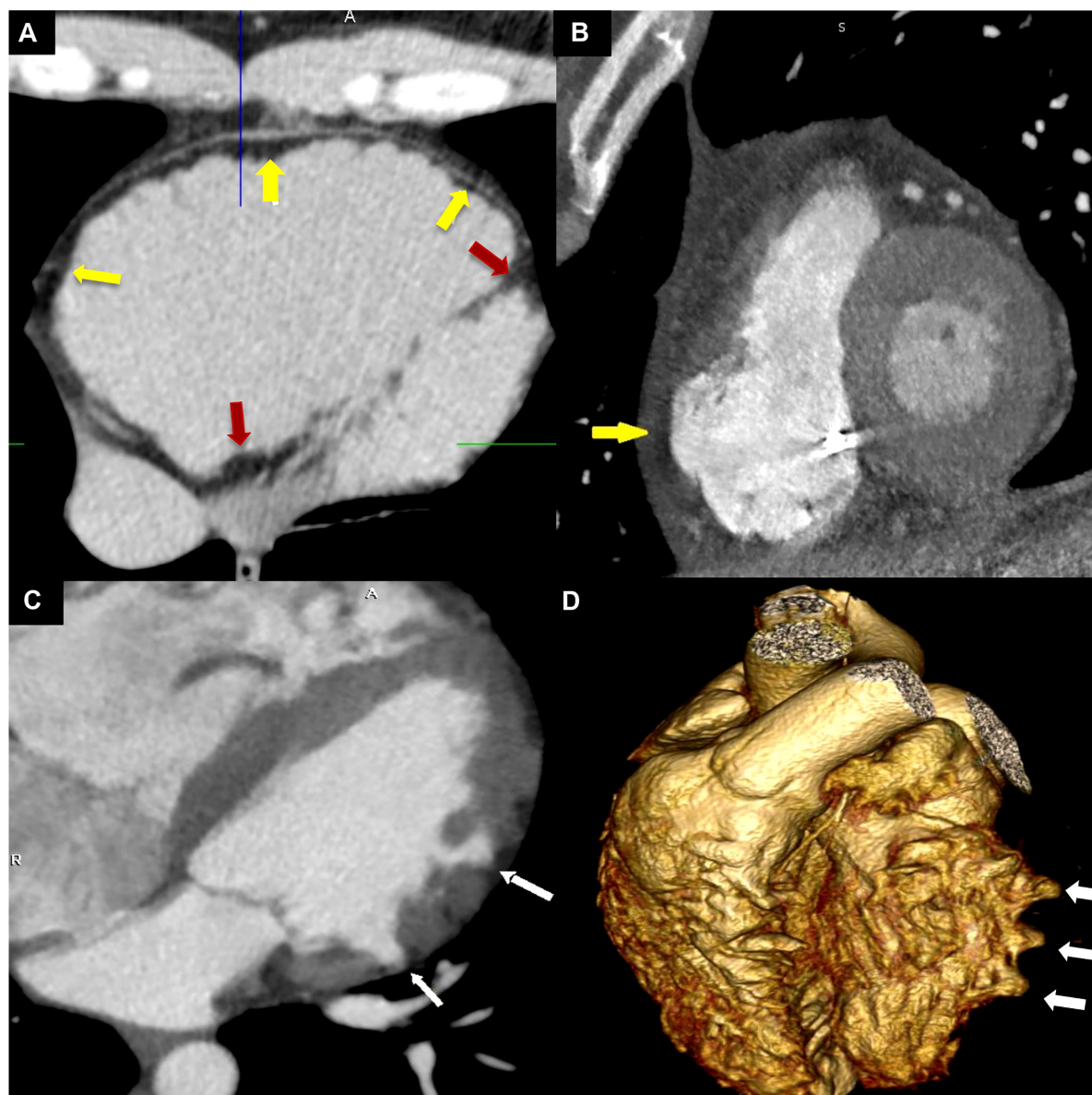
mayor para el diagnóstico según Task Force 2010, que sugiere que el origen de la arritmia ventricular proviene de la base del VD o del TSVD. Solo un paciente presentó un episodio de TVS con morfología de bloqueo completo de rama derecha (BCRD), polaridad negativa del QRS en DI, eje superior (complejo QRS negativo en DII, DIII, AVF) y QRS negativo en AVL, sugiriendo un origen inferolateral del VI, y que concuerda con la presencia de un aneurisma ventricular encontrado en dicha zona por ecocardiografía y que pudiese justificar el origen de esta arritmia<sup>(12)</sup>.

Con respecto a los hallazgos ecocardiográficos, la afección biventricular se dio en el 69,2% de los casos, lo que confirma que la cardiomiopatía arritmogénica no solo afecta al VD, sino también al VI, y esta afección se hace evidente por la presencia de disfunción sistólica, dilatación del VI, trastornos de motilidad y presencia de aneurismas ventriculares.

La caracterización tisular miocárdica es otra categoría diagnóstica, esta se puede realizar a través de una biopsia endomiocárdica vía transvenosa o a través de una cirugía cardíaca. Esta técnica tiene el potencial de demostrar el reemplazo del tejido miocárdico por la presencia de tejido fibroadiposo<sup>(17)</sup>. Es importante mencionar que la infiltración grasa de manera aislada en el miocardio del VD o del VI no es específico de la cardiomiopatía arritmogénica, ya que está presente también en corazones humanos sanos, en ancianos y en obesos<sup>(18)</sup>. Con esta premisa, se introdujo el concepto de que la presencia de fibrosis es esencial para el diagnóstico<sup>(18)</sup>. Debido a la naturaleza invasiva y a los riesgos que podría ocasionar este procedimiento, la RMC se ha convertido en un gran apoyo para la detección de infiltración fibroadiposa en el miocardio, a pesar de que este hallazgo no es considerado dentro de los criterios Task Force 2010<sup>(19, 20, 32)</sup>. La RMC, además, es el método *gold standard* para evaluar volúmenes ventriculares, función sistólica, alteraciones segmentarias de la motilidad, así como para caracterizar la composición del tejido miocárdico<sup>(19, 20)</sup>. Estudios recientes han demostrado una mejor precisión diagnóstica para cardiomiopatía arritmogénica al combinar las alteraciones segmentarias de la motilidad de la pared (acinesia o discinesia) y la caracterización tisular por RMC<sup>(21, 22, 28)</sup>. Si le sumamos a estos hallazgos, la presencia de una fracción de eyección del VD menor del 40%, un VTDVD/ASC mayor de 90 mL/m<sup>2</sup>, y la presencia de aneurismas ventriculares, aumentamos nuestra precisión diagnóstica<sup>(21, 22, 28)</sup>.

A pesar de que los hallazgos imagenológicos por TC no se encuentran incluidos en los criterios Task Force 2010, actualmente se considera una técnica diagnóstica apropiada según un consenso de expertos contemporáneo<sup>(23)</sup>. Esta modalidad de imagen tiene una excelente resolución espacial, capacidad de cine en cuatro dimensiones, administra

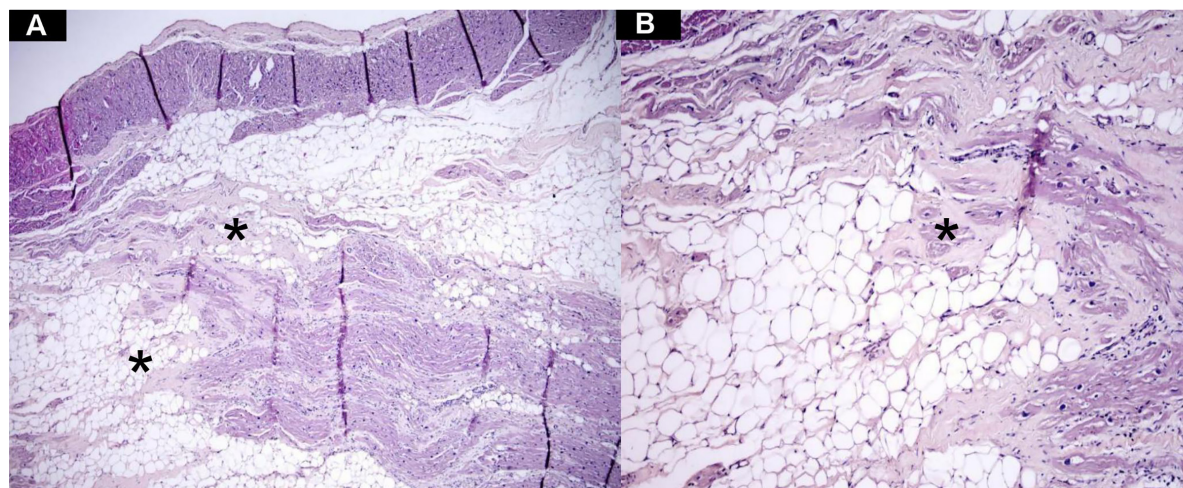




**Figura 4.** Tomografía cardiaca sin y con contraste correspondiente al caso 2 y 3. **A.** Infiltración grasa en la pared libre del ventrículo derecho (flechas amarillas) y en el septum interventricular basal y apical (flechas rojas). **B.** Aneurisma en la pared libre del ventrículo derecho (flecha amarilla). **C.** Aneurismas en la pared inferolateral del ventrículo izquierdo (flechas blancas). **D.** Reconstrucción tridimensional de aneurismas en la pared lateral del ventrículo izquierdo (flechas blancas).

dosis de radiación cada vez más bajas, permite una rápida adquisición de imágenes, es asequible y posible de realizar en pacientes con arritmia severa, claustrofobia o portadores de un DAI (24). Tiene la capacidad de detectar anomalías regionales del movimiento, brinda una representación precisa de la infiltración grasa epicárdica o intramiocárdica en la pared libre del VD o del VI, y tiene la capacidad de detectar presentaciones focales de la enfermedad como los aneurismas ventriculares, alcanzando una buena correlación con las áreas de bajo voltaje detectadas por un sistema mapeo de voltaje endoepicárdico del VD (25).

La clasificación actual de cardiomiopatía arritmogénica incluye el fenotipo clásico, el originalmente reportado y la variante más común de enfermedad, caracterizado por un compromiso aislado del VD, la variante biventricular, que a su vez puede ser balanceada, dominante derecha o dominante izquierda y el fenotipo ventricular izquierdo caracterizado por el compromiso aislado del VI (13-16). Por todo lo mencionado, podemos afirmar que el fenotipo más frecuente de cardiomiopatía arritmogénica en nuestra institución fue la variante biventricular con dominancia derecha, evidenciado por los hallazgos electrocardiográficos, imagenológicos y anatomopatológicos.



**Figura 5.** Anatomía patológica microscópica correspondiente al caso 1. **A)** Imagen 4x donde se evidencia infiltración miocárdica por tejido fibroadiposo. **B)** Imagen 10 x, en la parte central se identifica la presencia de cardiomiocitos atróficos circunscritos por un área de fibrosis.

El objetivo principal del manejo de la cardiomiopatía arritmogénica es evitar la MSC y retrasar el inicio o la progresión de la falla cardíaca. Todos los pacientes usaban tratamiento antiarrítmico como algún betabloqueador, amiodarona o sotalol, el 46,1% usaba espirolactona y el 30,7% usaba algún IECA/ARA II. Dentro de las estrategias terapéuticas invasivas, se colocó un DAI como prevención secundaria en el 76,9% de los casos, porcentaje que es menor al esperado, asumiendo que todos los pacientes en el estudio tenían el antecedente de uno o más episodios de TVS. Este hallazgo podría haberse dado por la fase avanzada de la enfermedad con la que se presentó un paciente, y por el reciente ingreso de otros pacientes a nuestra institución quienes se encuentra en espera de dicho procedimiento.

A pesar que la eficacia del DAI no ha sido probada en estudios controlados randomizados, su eficacia sí se ha establecido en múltiples estudios observacionales<sup>(26, 29)</sup>. Según el Colegio Americano de Cardiología y la Sociedad Europea de Cardiología, la colocación de un DAI para prevenir la MSC tiene un nivel de recomendación IA en pacientes que han sobrevivido a un episodio de MSC secundario a fibrilación ventricular (FV), en pacientes que han tenido 1 o más episodios de TVS o en pacientes que presentan disfunción severa del VD, VI o afección biventricular<sup>(6, 26)</sup>. Por otro lado, el implante de un DAI se considera nivel de recomendación IIA en pacientes con 1 o más factores de riesgo mayores como es el antecedente de un síncope inexplicado, episodios de TVNS o disfunción moderada del VD, VI o biventricular<sup>(6, 26)</sup>.

La ablación, en la actualidad, se considera una medida efectiva para disminuir la recurrencia de las arritmias ventriculares en pacientes con o sin alteración anatómica del VD. En un registro multicéntrico, la respuesta clínica evaluada por la ausencia de MSC, taquicardia ventricular (TV) o trasplante cardíaco después de la última ablación fue del 86% al año, del 69% a los 5 años y 60% a los 10 años, respectivamente<sup>(6)</sup>. Además, el abordaje endocárdico-epicárdico tuvo una mayor tasa de éxito y ofreció una mayor supervivencia libre de arritmias ventriculares a largo plazo, comparándolo con el abordaje endocárdico aislado<sup>(6)</sup>. La experiencia institucional en este procedimiento se encuentra en ascenso, se reporta una buena evolución clínica en aquellos pacientes a los que se le realizó una ablación, al disminuir la recurrencia de los episodios de TV y disminuir las terapias por parte del DAI.

Se estima que la mortalidad global en esta enfermedad varía de un 0,08% hasta un 3,6% por año<sup>(21)</sup>. En este registro, el 84,6% de los pacientes con cardiomiopatía arritmogénica viven hasta la actualidad y esto como resultado de un diagnóstico oportuno, el inicio de tratamiento farmacológico antiarrítmico, el uso de técnicas invasivas como la colocación de un DAI, la experiencia creciente en ablación endoepicárdica y el trasplante cardíaco, así como por el inicio de tratamiento farmacológico para prevenir o retrasar el progreso de la falla cardíaca. Además, resaltamos la necesidad de fomentar la prevención primaria a través de una estratificación de riesgo de MSC adecuada, un *screening* diagnóstico seriado a los

familiares de primer grado que incluya pruebas genéticas y seguimiento médico de los mismos cada 2-3 años <sup>(26, 29)</sup>.

## Conclusiones

La cardiomiopatía arritmogénica, en nuestro estudio, afectó predominantemente a población joven y de sexo masculino. Todos los pacientes tuvieron uno o más episodios de taquicardia ventricular, en la mayoría de los casos con morfología de BCRI y eje superior. La afección biventricular por ecocardiografía y por resonancia magnética cardíaca se evidenció en el 69,2% y 100% de los casos, respectivamente. Las estrategias terapéuticas empleadas fueron por orden de frecuencia: el tratamiento médico antiarrítmico; implante de un

DAI como prevención secundaria; la ablación endoepicárdica y el trasplante cardíaco. Hasta la actualidad, el 84,6% de los pacientes, sobrevive. El diagnóstico correcto de esta patología contribuirá a instaurar un tratamiento oportuno que ayude a mejorar la calidad de vida y sobrevida a corto y largo plazo de estos pacientes.

## Contribución de los autores

**RHR:** Concepción del artículo, recolección de datos, análisis e interpretación de datos, redacción del artículo. **JCS, JMM, DOL:** Recolección de datos, análisis e interpretación de datos, redacción del artículo. **MCS, ZRU, MGG:** Análisis e interpretación de datos, revisión crítica del artículo.

## Referencias bibliográficas

- Gandjbakhch E, Redheuil A, Pousset F, Charrón P, Frank R. Clinical Diagnosis, Imaging, and Genetics of Arrhythmogenic Right Ventricular Cardiomyopathy/Dysplasia. *J Am Coll Cardiol*. 2018;72(7):784-804. doi: <https://doi.org/10.1016/j.jacc.2018.05.065>.
- Cox M, Zwaag P, Van der Werf C, Van der Smagt J, Noorman M, Bhuiyan A, *et al.* Arrhythmogenic right ventricular dysplasia/cardiomyopathy clinical perspective: pathogenic desmosome mutations in index-patients predict outcome of family screening: Dutch arrhythmogenic right ventricular dysplasia/ cardiomyopathy genotype-phenotype follow-up study. *Circulation*. 2011;123:2690-700. doi: 10.1161/CIRCULATIONAHA.110.988287.
- Calkins H. Arrhythmogenic right ventricular dysplasia/cardiomyopathy-three decades of progress. *Circ J*. 2015;79(12):901-13. doi: 10.1253/circj.CJ-15-0288.
- Li K, Bazoukis G, Liu T, Li G, Wu W, Wong S, *et al.* Arrhythmogenic right ventricular cardiomyopathy/dysplasia (ARVC/D) in clinical practice. *J Arrhythmia*. 2018;34:11-22.
- Weijia Wang C, Calkins H. Diagnostic and therapeutic strategies for arrhythmogenic right ventricular dysplasia/cardiomyopathy patient. *Europace*. 2019;21:9-21. doi: 10.1093/europace/euy063.
- Corrado D, Link M, Calkins H. Arrhythmogenic Right Ventricular Cardiomyopathy. *N Engl J Med*. 2017;376:61-72. doi: 10.1056/NEJMra1509267.
- Gupta R, Tichnell C, Murray B, Rizzo S, Te Riele A, Tandri H, *et al.* Comparison of features of fatal versus nonfatal cardiac arrest in patients with arrhythmogenic right ventricular dysplasia/cardiomyopathy. *Am J Cardiol*. 2017;120:111-7. doi: 10.1016/j.amjcard.2017.03.251.
- Te Riele A, James C, Philips B. Mutation-positive arrhythmogenic right ventricular dysplasia/cardiomyopathy: the triangle of dysplasia displaced. *J Cardiovasc Electrophysiol*. 2013;24:1311-1320. doi: 10.1111/jce.12222.
- Te Riele A, Bhonsale A, James C, Rastegar N, Murray B, Burt J, *et al.* Incremental value of cardiac magnetic resonance imaging in arrhythmic risk stratification of arrhythmogenic right ventricular dysplasia/cardiomyopathy associated desmosomal mutation carriers. *J Am Coll Cardiol*. 2013;62:1761-9. doi: 10.1016/j.jacc.2012.11.087.
- Abrams D, Kirkby C, Page S, Earley M, Nitiou D, Kelsell D, *et al.* Evolution of electrocardiographic and structural features over 3 decades in arrhythmogenic cardiomyopathy. *Circulation*. 2015; 131:2233-5. doi: 10.1161/CIRCULATIONAHA.115.014371.
- Jain R, Dalal D, Daly A, Tichnell C, James C, Evenson, A, Jain R, *et al.* Electrocardiographic features of arrhythmogenic right ventricular dysplasia. *Circulation*. 2009;120:477. doi: 10.1161/CIRCULATIONAHA.108.838821.
- Andreu D, Fernández -Armenta J, Acosta J, Penela D, Jáuregui B, Sotoliglesias D, Syrovnev V, *et al.* A QRS axis-based algorithm to identify the origin of scar -related ventricular tachycardia in the 17-segment American Heart Association model. *Heart Rhythm*. 2018;15(10): 1491-1497. doi: 10.1016/j.hrthm.2018.06.013
- Corrado D, Basso C, Judge D. Arrhythmogenic cardiomyopathy. *Circ Res*. 2017; 121:784-802. doi: 10.1161/CIRCRESAHA.117.309345.
- Corrado D, Thiene G. Arrhythmogenic right ventricular cardiomyopathy/dysplasia: clinical impact of molecular genetic studies. *Circulation*. 2006;113:1634-1637. doi: 10.1161/CIRCULATIONAHA.105.616490.
- Sen-Chowdhry S, Syrris P, Ward D, Asimaki A, Sevdalis E, McKenna W. Clinical and genetic characterization of families with arrhythmogenic right ventricular dysplasia/cardiomyopathy provides novel insights into patterns of disease expression. *Circulation*. 2007;115:1710-1720. doi: 10.1161/CIRCULATIONAHA.106.660241.
- Sen-Chowdhry S, Syrris P, Prasad S, Hughes S, Merrifield R, Ward D, *et al.* Left-dominant arrhythmogenic cardiomyopathy: an underrecognized clinical entity. *J Am Coll Cardiol*. 2008;52:2175-2187. doi: 10.1016/j.jacc.2008.09.019.
- Basso C, Thiene G. Adipositas cordis, fatty infiltration of the right ventricle, and arrhythmogenic right ventricular cardiomyopathy. Just a matter of fat? *Cardiovasc Pathol*. 2005;14:37-41. doi: 10.1016/j.carpath.2004.12.001.
- Basso C, Ronco F, Marcus F, Abudurehman A, Rizzo S, Frigo A, *et al.* Quantitative assessment of endomyocardial biopsy in arrhythmogenic right ventricular cardiomyopathy/dysplasia: an in vitro validation of diagnostic criteria. *Eur Heart J*. 2008;29:2760-2771. doi: 10.1093/eurheartj/ehn415.
- Te Riele A, Tandri H, Bluemke D. Arrhythmogenic right ventricular cardiomyopathy (ARVC): cardiovascular magnetic resonance update. *J Cardiovasc Magn Reson*. 2014;16:50. doi: <https://doi.org/10.1186/s12968-014-0050-8>.
- Perazzolo M, Rizzo S, Bauce B, De Lazzari M, Pilichou K, Corrado D, *et al.* Arrhythmogenic right ventricular cardiomyopathy. Contribution of cardiac magnetic resonance imaging to the diagnosis. *Herz*. 2015;40:600-606. doi: 10.1007/s00059-015-4228-0.

21. Marcus FI, McKenna WJ, Sherrill D, Basso C, Bauce B, Bluemke D, *et al.* Diagnosis of arrhythmogenic right ventricular cardiomyopathy/dysplasia: proposed modification of the task force criteria. *Circulation*. 2010;121:1533-1541. doi: 10.1161/CIRCULATIONAHA.108.840827.
22. Aquaro GD, Barison A, Todiere G, Grigoratos C, Ali L, Di Bella G, *et al.* Usefulness of combined functional assessment by cardiac magnetic resonance and tissue characterization versus task force criteria for diagnosis of arrhythmogenic right ventricular cardiomyopathy. *Am J Cardiol*. 2016;118:1730-1736. doi: 10.1016/j.amjcard.2016.08.056.
23. Taylor AJ, Cerqueira M, Hodgson JM, Mark D, Min J, O'Gara P, *et al.* ACCF/SCCT/ACR/AHA/ASE/ASNC/NASCI/SCAI/SCMR 2010 appropriate use criteria for cardiac computed tomography. *J Am Coll Cardiol*. 2010;56:1864-94. doi: 10.1016/j.jacc.2010.07.005.
24. Te Riele A, Tandri H, Sanborn DM, Bluemke DA. Noninvasive multimodality imaging in ARVD/C. *J Am Coll Cardiol Img*. 2015;8:597-611. doi: 10.1016/j.jcmg.2015.02.007.
25. Kimura F, Sakai F, Sakomura Y, Fujimura M, Ueno E, Matsuda N, *et al.* Helical CT features of arrhythmogenic right ventricular cardiomyopathy. *RadioGraphics*. 2002;22:1111-24. doi: 10.1148/radiographics.22.5.g02se031111.
26. Calkins H, Corrado D, Marcus F. Risk Stratification in Arrhythmogenic Right Ventricular Cardiomyopathy. *Circulation*. 2017;136:2068-2082. doi: 10.1161/CIRCULATIONAHA.117.030792.
27. Li K, Bazoukis G, Liu T, Li G, Wu W, Wong S, *et al.* Arrhythmogenic right ventricular cardiomyopathy/dysplasia (ARVC/D) in clinical practice. *J Arrhythmia*. 2018;34:11-22. doi: 10.1002/joa3.12021.
28. Aquaro G, De Luca A, Cappelletto C, Raimondi F, Bianco F, Botto N, *et al.* Prognostic Value of Magnetic Resonance Phenotype in Patients With Arrhythmogenic Right Ventricular Cardiomyopathy. *J Am Coll Cardiol*. 2020;75:2753-65. doi: 10.1016/j.jacc.2020.04.023.
29. Corrado D, Calkins H, Link MS, Leoni L, Favale S, Bevilacqua M, *et al.* Prophylactic implantable defibrillator in patients with arrhythmogenic right ventricular cardiomyopathy/dysplasia and no prior ventricular fibrillation or sustained ventricular tachycardia. *Circulation*. 2010;122:1144-52. doi: 10.1161/CIRCULATIONAHA.109.913871.
30. Bhonsale A, Groeneweg J, James C, Dooijes D, Tichnell C, Jongbloed J, Murray B, *et al.* Impact of genotype on clinical course in arrhythmogenic right ventricular dysplasia/cardiomyopathy-associated mutation carriers. *Eur Heart J*. 2015;36:847-55. doi: 10.1093/eurheartj/ehu509.
31. Rigato I, Bauce B, Rampazzo A, Zorzi A, Pilichou K, Mazzotti E, *et al.* Compound and digenic heterozygosity predicts lifetime arrhythmic outcome and sudden cardiac death in desmosomal gene-related arrhythmogenic right ventricular cardiomyopathy. *Circ Cardiovasc Genet*. 2013;6:533-42. doi: <https://doi.org/10.1161/CIRCGENETICS.113.000288>.
32. Elliott P, Anastakis A, Asimaki A, Basso C, Bauce B, Brooke M, *et al.* Definition and treatment of arrhythmogenic cardiomyopathy: an updated expert panel report. *Eur J Heart Fail*. 2019;21(8):955-64. doi: 10.1002/ejhf.1534.