

РЕПЕРФУЗИОННОЕ ПОВРЕЖДЕНИЕ ТКАНЕЙ В ХИРУРГИИ АРТЕРИЙ НИЖНИХ КОНЕЧНОСТЕЙ

ГБОУ ВПО «Рязанский государственный медицинский университет имени академика И.П. Павлова»,
Российская Федерация

В работе представлен анализ клинических случаев лечения пациентов, страдающих облитерирующим атеросклерозом артерий нижних конечностей. Во всех случаях в раннем послеоперационном периоде при условии адекватного восстановления магистрального кровотока произошло резкое прогрессирование заболевания, что потребовало выполнения ампутации конечности. Пациентам определяли исходные уровни метаболитов оксида азота (NO), фактора роста эндотелия сосудов (VEGF), проапоптотических белков (Bcl-2), белков теплового шока (HSP70) по стандартной методике (биологический материал - кровь, ИФА анализаторы – EKS 715 – Hsp70, BMS244 – Bcl-2, KHG 0111 – VEGF; реактив Грисса) до и после оперативного лечения.

Снижение изучаемых показателей (NO, VEGF, HSP70) в послеоперационном периоде во многом раскрывает тяжесть и глубину поражения эндотелия сосудов и тканей конечности во время реперфузионного повреждения. Вышеуказанные явления свидетельствуют об угнетении функции микроциркуляторного русла.

Повышение уровня bcl-2 белков в послеоперационном периоде необходимо рассматривать как механизм положительной обратной связи регулирования процессов апоптоза в пораженной конечности на фоне развития грубых некротических изменений конечности.

Заключение. Клинические примеры иллюстрируют явное снижение эндотелиальных резервов и, как следствие, угнетение функции эндотелия сосудов у пациентов с IV стадией заболевания по классификации Покровского-Фонтейна. Исход успешной реконструктивно-восстановительной операции на магистральных сосудах во многом может быть обусловлен толерантностью тканей к реперфузионному повреждению, а глубокий анализ биохимических процессов стресс-лимитирующей системы способен раскрыть прогностическую модель течения раннего послеоперационного периода с позиции постишемического поражения.

Ключевые слова: реперфузия, постишемический синдром, классификация Покровского-Фонтейна, реконструктивная хирургия магистральных артерий, толерантность тканей, некротических изменений конечности, прогностическая модель

This work represents the analysis of clinical cases of treatment patients suffering from obliterating arterial atherosclerosis of the lower limbs.

In all cases in the early postoperative period providing an adequate main blood flow restoring an acute disease progressing took place that required limb amputation.

The initial levels of nitric oxide metabolites (NO), vascular endothelial growth factors (VEGF), pro-apoptotic proteins (Bcl-2), heat shock proteins (HSP70) were determined in patients by standard methods (biological material – blood, ELISA analyzers – EKS 715 – Hsp70, BMS244 – Bcl – 2, KHG 0111 – VEGF; Griess reagent) prior and after surgery.

The reduction of the studied parameters (NO, VEGF, and HSP70) reflects the severity and depth of the endothelial vascular and tissue lesion of the limb within the reperfusion injury in the postoperative period. The above-mentioned phenomena manifest the inhibition of the microcirculatory bed function.

In the postoperative period the elevation of Bcl-2 protein level should be regarded as a mechanism of the positive feedback in the regulation of apoptotic process in the limb affected by severe necrotic changes.

Conclusion. The clinical cases show an obvious reduction of the endothelial reserves and as a consequence an inhibition of vascular endothelial function in patients with peripheral arterial occlusive disease Pokrovsky-Fontaine stage IV.

The outcome of the successful reconstructive procedure on the main vessels is mainly caused by tissue tolerance to reperfusion injury while a profound biochemical analysis of stress-limiting system may reveal a predictive model of the initial post-operative course of the disease from the post-ischemic injury point of view.

Keywords: reperfusion, post ischemic syndrome, classification of Pokrovsky- Fontaine, reconstructive surgery of the main arteries, tissue tolerance, necrotic changes, a predictive model

Novosti Khirurgii. 2015 May-Jun; Vol 23 (3): 348-352

Reperfusion Injury of Tissues in Lower Limb Arterial Reconstructive Surgery

R.E. Kalinin, A.S. Pshennikov, I.A. Suchkov

Введение

Изменения в организме, возникающие после восстановления кровообращения в конечности, принято называть постишемическим

синдромом или синдромом реперфузии, которые имеет много общих черт с так называемым «crash-синдромом» или «синдромом жгута» [1, 2]. Тяжесть выраженности постишемического синдрома, как правило, прямо пропорци-

ональна степени ишемии конечности, однако зависит так же от полноты восстановления кровообращения и компенсаторных возможностей организма. Условно постишемические расстройства можно разделить на общие и местные. Под местными нарушениями подразумеваются развитие отека дистальных отделов конечности, при этом отек может быть как тотальным, захватывающим как мышцы, так и подкожную клетчатку или субфасциальным – поражающим лишь мышцы [2].

Отек – это прямое следствие нарушения эндотелиального барьера, которое представляет собой легко распознаваемый ответ капилляров на развитие воспалительного процесса во время ишемии/реперфузии. Состояние гиперпроницаемости обычно не является результатом выраженного повреждения эндотелиальных клеток или отслоения эндотелиальных клеток от стенки сосуда [3]. Напротив, данная форма ответа отражает более тонкие изменения ультраструктуры эндотелиального монослоя, такие как расширение эндотелиальных параклеточных контактов, которые возникают в результате разобщения белков контактов и/или сокращения цитоскелета. Развитие гиперпроницаемости эндотелия, которая сопровождается воспалительным процессом, приписываются разнообразным медиаторам, которые связываются со специфическими эндотелиальными рецепторами [3] и открывают путь жидкости во внеклеточное пространство (рис. 1).

Внезапное поступление оксигенирован-

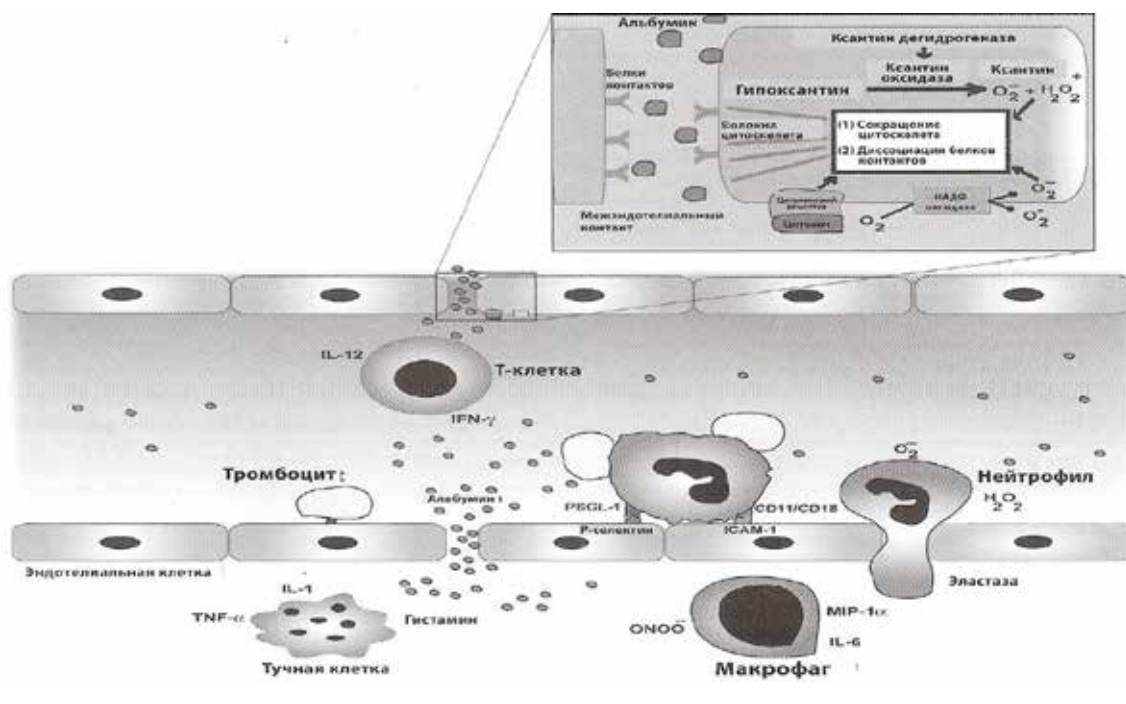
ной крови к ишемически пораженным мышцам вызывает появление и освобождение свободных радикалов кислорода и дальнейшие повреждения клеток (реперфузионные).

В повседневной практике сосудистые хирурги ежедневно сталкиваются с явлением реперфузионного повреждения тканей, которое к сожалению, является обязательным компонентом успешного восстановления магистрального кровотока [3]. Степень выраженности и стадийность течения данного явления невозможно спрогнозировать перед реконструктивно-восстановительной операцией. Оно может зависеть от многих факторов: степени ишемии, уровня поражения, объема коллатерального кровообращения, состояния эндотелия сосудов, клеточных адаптационных механизмов. Такое многогранное сочетание провоцирующих факторов и отсутствие понимания глубины всех патологических процессов определило появление в своем роде оксюморона сосудистой хирургии – развитие необратимых повреждений конечности на фоне адекватного восстановления магистрального кровотока. Действительно, это явление редкое и требует более детального изучения не только с позиции основных канонов сосудистой хирургии, но и с патобиохимическим анализом.

Материал и методы

В работе представлен анализ клинических случаев лечения пациентов, страдающих облитерирующим атеросклерозом артерий нижних

Рис. 1. Механизм нарушения эндотелиального барьера в ответ на ишемию-реперфузию [4]



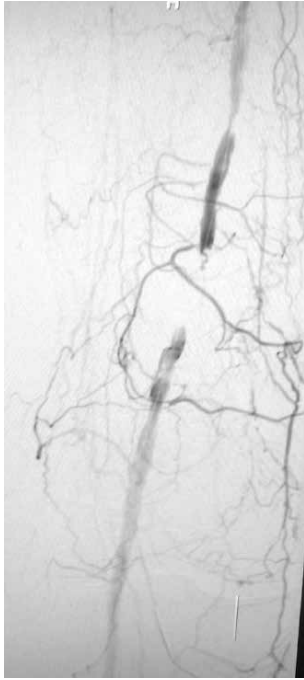


Рис. 2. Периферическая ангиограмма – окклюзия поверхностной бедренной артерии в нижней трети (Тип А – TASC II [5])

конечностей, в клинике сосудистой хирургии ГБОУ ВПО «Рязанский государственный медицинский университет имени академика И.П. Павлова». Во всех случаях в раннем послеоперационном периоде произошло резкое прогрессирование заболевания при условии адекватного восстановления магистрального кровотока.

Пациент №1, 56 лет, диагноз – «Облитерирующий атеросклероз артерий нижних конечностей. Бедренно-подколенная окклюзия справа. IV стадия заболевания по классификации Покровского-Фонтейна».

Anamnesis morbi. Характерные патогномоничные жалобы появились в течение месяца до госпитализации, когда сформировался точечный некроз четвертого пальца стопы.

Ангиологический статус. Лодыжечно-плечевой индекс (ЛПИ) 0.43/1.0. По данным дуплексного сканирования (ДС) артерий и периферической ангиограммы определена короткая окклюзия поверхностной бедренной артерии в нижней трети (что согласно классификации бедренно-подколенного поражения на основе TASC II соответствует Типу А [5]), диффузное поражение остальных артерий не имеет гемодинамической значимости (рис. 2).

Общеклинические методы обследования и лабораторные показатели в пределах физиологической нормы. Консервативная терапия назначена согласно «Национальным рекомендациям по ведению пациентов с заболеваниями артерий нижних конечностей».

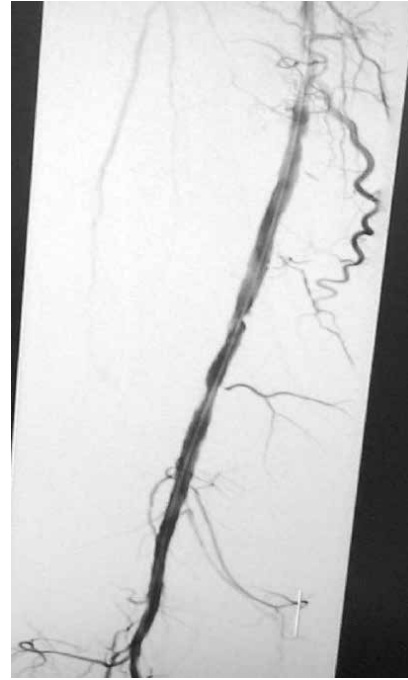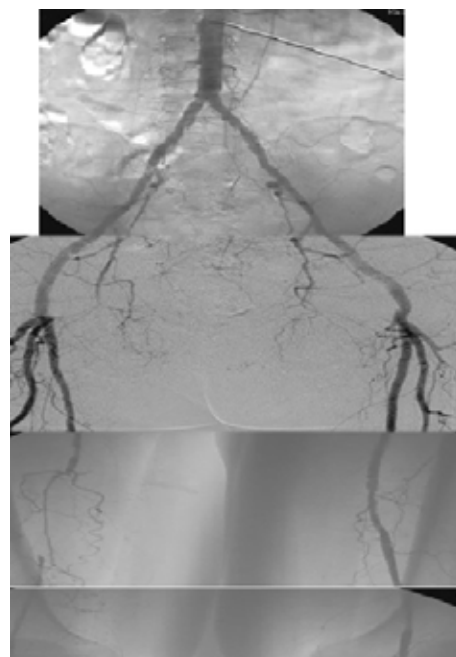


Рис. 3. Периферическая ангиограмма после РЭД ПБА (остаточный стеноз ПБА не более 30 %)

Пациенту выполнена рентгенэндоваскулярная дилатация (РЭД) поверхностной бедренной артерии (ПБА). Остаточный стеноз не более 30 % (рис. 3).

Послеоперационный период. Появление периферического пульса на передней большеберцовой артерии, УЗДСММ 0.87/1.06. Несмотря на успехи миниинвазивной хирургической

Рис. 4. Периферическая ангиограмма - окклюзия поверхностной бедренной артерии в средней трети (Тип С – TASC II [5])



техники на вторые сутки развивается влажная гангрена стопы, что послужило основанием выполнить ампутацию голени по экстренным показаниям.

Пациент №2, 89 лет, диагноз – «Облитерирующий атеросклероз артерий нижних конечностей. Бедренно-подколенная окклюзия слева. IV стадия заболевания по классификации Покровского-Фонтейна».

Anamnesis morbi. Характерные патогномичные жалобы появились в течение трех месяцев до госпитализации, когда появился болевой синдром в покое и развитие сухого некроза большого пальца стопы.

Ангиологический статус. УЗДСММ 1.0/0. По данным ДС артерий и периферической ангиограммы определена окклюзия поверхностной бедренной артерии более 10 см. в средней трети (что согласно классификации бедренно-подколенного поражения на основе TASC II соответствует Типу С [5]), диффузное поражение остальных артерий не имеет гемодинамической значимости (рис. 4).

Общеклинические методы обследования и лабораторные показатели в пределах физиологической нормы. Консервативная терапия назначена согласно «Национальным рекомендациям по ведению пациентов с заболеваниями артерий нижних конечностей». Сопутствующая патология: Ишемическая болезнь сердца: стенокардия напряжения II функциональный класс. Хроническая сердечная недостаточность IIА, функциональный класс III

по NYHA (New York Heart Association). Цереброваскулярная болезнь, атеросклероз сосудов головного мозга.

Пациенту выполнено оперативное лечение – тромбэктомия из поверхностной бедренной артерии с аутовенозной пластикой артерий.

Послеоперационный период. Появление периферического пульса на передней большеберцовой артерии, УЗДСММ 1.0/0.9. Несмотря на успехи хирургической тактики в послеоперационном периоде ишемическое поражение не разрешилось, проградентное прогрессирование трофических расстройств послужило основанием выполнить ампутацию голени на 9-е сутки.

Обсуждение

Пациентам определяли исходные уровни метаболитов оксида азота (NO), фактора роста эндотелия сосудов (VEGF), проапоптотических белков (Bcl-2), белков теплового шока (HSP70) по стандартной методике (биологический материал - кровь, ИФА анализаторы – EKS 715 - Hsp70, BMS244 - Bcl-2, KHG 0111 – VEGF; реактив Грисса) до и после оперативного лечения, у пациента №2 на вторые сутки после операции (таблицы 1, 2, 3).

Снижение изучаемых показателей (NO, VEGF, HSP70) в послеоперационном периоде во многом раскрывает тяжесть и глубину поражения эндотелия сосудов и тканей конечности во время реперфузионного повреждения. По-

Таблица 1

Изучаемые показатели. Исходный уровень.

	Пациент №1, 56 лет	Пациент №2, 89 лет
NO, мкм/мл	57,4	59,31
VEGF, пк/мл	112,3	107,1
Bcl-2, нг/мл	6,85	6,7
HSP70, нг/мл	0,37	0,28

Таблица 2

Изучаемые показатели. 1-е сутки после операции.

	Пациент №1, 56 лет	Пациент №2, 89 лет
NO, мкм/мл	49,1	51,23
VEGF, пк/мл	108,2	105,3
Bcl-2, нг/мл	6,93	6,81
HSP70, нг/мл	0,35	0,3

Таблица 3

Изучаемые показатели. 2-е сутки после операции.

	Пациент №2, 89 лет
NO, мкм/мл	49,1
VEGF, пк/мл	98,1
Bcl-2, нг/мл	7,93
HSP70, нг/мл	0,23

добные изменения у этой группы пациентов носят стойкий, часто необратимый характер. Вышеуказанные явления, свидетельствующие об угнетении функции микроциркуляторного русла. Микроциркуляторная дисфункция, с ее яркими морфофункциональными изменениями при хронической ишемии, наряду с изменением концентрации сосудистого эндотелиального фактора роста, нарушением функционального состояния эндотелия являются важными показателями, указывающим на тяжесть исходного поражения и прогрессирование его в послеоперационном периоде, вплоть до развития необратимых изменений.

Повышение уровня bcl-2 белков в послеоперационном периоде необходимо рассматривать как механизм положительной обратной связи регулирования процессов апоптоза в пораженной конечности на фоне развития грубых некротических изменений конечности.

Заключение

Данные клинические примеры иллюстрируют явное снижение эндотелиальных резервов и, как следствие, угнетение функции эндотелия сосудов у пациентов с IV стадией заболевания по классификации Покровского-Фонтейна. Исход успешной реконструктивно-восстановительной операции на магистральных сосудах во многом может быть обусловлен толерантностью тканей к реперфузионному повреждению, а глубокий анализ биохимических процессов стресс-лимитирующей системы способен раскрыть прогностическую модель течения ран-

него послеоперационного периода с позиции постишемического поражения.

Клинические случаи представлены с согласия пациентов. Работа выполнена в рамках работы над грантом президента РФ МК-1878.2014.7.

ЛИТЕРАТУРА

1. Клиническая ангиология : рук. : в 2-х т. / под ред. А. В. Покровского. — М. : Медицина, 2004. — 2 т.
2. Национальным рекомендациям по ведению пациентов с заболеваниями артерий нижних конечностей. — М., 2013. — 74 с.
3. Профилактика рестенозов в реконструктивной хирургии магистральных артерий / И. А. Сучков [и др.] // Наука молодых. Eruditio Juvenium. — 2013. — № 2. — С. 12–19.
4. Stephen S. F. Neil Granger / S. F. Rodrigues, D. N. Granger // Cardiovasc Res. — 2010 Jul 15. — Vol. 87, N 2. — P. 291–99. doi: 10.1093/cvr/cvg090.
5. Inter-society consensus for the management of peripheral arterial disease (TASC II) : review article / W. R. Norgren [et al.] // Eur J Vasc Endovasc Surg. — 2007. — Vol. 33, Is. 1. — Suppl. — P. S1–S76.

Адрес для корреспонденции

390028, Российская Федерация,
г. Рязань, ул. Высоковольтная, д. 9,
ГБОУ ВПО «Рязанский государственный
медицинский университет
имени академика И.П. Павлова»,
кафедра ангиологии, сосудистой, оперативной хи-
рургии и топографической анатомии,
тел.: +7 910 900-95-23,
e-mail: Pshennikov1610@rambler.ru,
Пшенников Александр Сергеевич

Сведения об авторах

Калинин Р.Е., д.м.н., профессор, заведующий кафедрой ангиологии, сосудистой, оперативной хирургии и топографической анатомии, ректор, ГБОУ ВПО ГБОУ ВПО «Рязанский государственный медицинский университет имени академика И.П. Павлова».

Пшенников А.С., к.м.н., ассистент кафедры ангиологии, сосудистой, оперативной хирургии и

топографической анатомии ГБОУ ВПО «Рязанский государственный медицинский университет имени академика И.П. Павлова».

Сучков И.А., д.м.н., доцент кафедры ангиологии, сосудистой, оперативной хирургии и топографической анатомии ГБОУ ВПО «Рязанский государственный медицинский университет имени академика И.П. Павлова».

Поступила 22.04.2015 г.