

УРОЛОГИЯ

В.М. ПОПКОВ, Д.Ю. ПОТАПОВ, А.Н. ПОНУКАЛИН

ВОЗМОЖНОСТИ МАТЕМАТИЧЕСКОГО МОДЕЛИРОВАНИЯ ДЛЯ СРАВНЕНИЯ ГЕМОСТАТИЧЕСКИХ ШВОВ ПРИ РЕЗЕКЦИИ ПОЧКИ

ГБОУ ВПО «Саратовский государственный медицинский университет им. В.И. Разумовского»,
Российская Федерация

Цель. На основании предложенной модели изучить влияние различных модификаций гемостатических швов на паренхиму почки в зоне резекции.

Материал и методы. Для изучения степени деформации паренхимы почки при затягивании гемостатического шва и степени сдавления паренхимы нитями во время резекции почки были созданы 3 различные конечно-элементные модели с наложенными П-образными, непрерывными и модифицированными двойными узловыми швами. В качестве эквивалента затягивания нитей к ним прикладывалась сила, равная 1Н. Толщина нити в модели равнялась 0,2 мм.

Результаты. По результатам моделирования установлено, что двойной лигатурный шов является наиболее щадящим по отношению к паренхиме из всех испытанных нами. Узкая зона чрезмерного сдавления позволяет прикладывать к шву гораздо большую силу при затягивании, не опасаясь его прорезывания и усиления кровотечения, как на операции, так и в ближайшем послеоперационном периоде. При затягивании двойного лигатурного шва наибольшее перемещение испытывает зона выхода шва на поверхность паренхимы и подкладка из паранефрального жира, используемая в обязательном порядке при наложении данного шва. Между тем, участки паренхимы, как в глубине органа, так и между наложенными швами остаются практически интактными к перемещению, а, следовательно, находятся в наилучших условиях для первичного заживления послеоперационной раны.

Заключение. Использование непрерывного шва целесообразно при наложении его только на капсулу почки с целью ее герметичного закрытия. Наиболее подходящим для использования в качестве метода окончательного гемостаза, согласно нашим данным, является двойной лигатурный шов, обеспечивающий оптимальные условия для заживления тканей в области резекции.

Ключевые слова: почка, резекция почки, гемостаз, гемостатический шов, численное моделирование, метод конечных элементов, заживление тканей

Objectives. On the basis of the proposed model to study effect of different modifications of hemostatic sutures on the renal parenchyma in the site of resection.

Material and methods. To study the deformation degree of the renal parenchyma in tightening of the hemostatic suture and the compression degree of the parenchyma by threads during partial nephrectomy 3 different finite element models using modified technique of double interrupted, U-shaped sutures have been created. The force equal to 1N as an equivalent of thread tightening was applied to them. Thread thickness was 0,2 mm.

Results. The simulation results have found the double ligature suture considered to be the most parenchyma-sparing procedure. The narrow zone of excessive compression allows applying much more force to tightening of the suture without any fear of its eruption and increasing bleeding as within the operation as in the immediate postoperative period. In tightening of the double ligature suture the most displacement falls on the suture exit points on the parenchymal surface and a thick layer of perinephric adipose tissue obligatory used in the imposition of given suture. Meanwhile, the segments of the parenchyma as inside of an organ as between the superposed sutures remain practically intact to the displacement and, therefore, are under the best conditions for primary healing of surgical wounds.

Conclusion. The application of continuous suture is considered to be expedient in its imposition only on the renal capsule which is hermetically closed afterwards. The most suitable method recommended for use is thought to be a double ligature suture providing optimal conditions for successful tissue healing in the resection area.

Keywords: kidney, kidney resection, hemostasis, hemostatic suture, numerical simulation, method of finite elements, tissue healing

Novosti Khirurgii. 2015 May-Jun; Vol 23 (3): 320-326

Feasibility of Mathematical Modeling for Hemostatic Sutures Comparison in a Partial Nephrectomy

V.M. Popkov, D.Y. Potapov, A.N. Ponukalin

Введение

Долгое время резекция почки выполнялась в основном у пациентов с патологией единственной или единственно функционирующей почки, что делало вмешательство достаточно редким в клинической практике. Объяснялось это возможностью возникновения фатального

кровотечения, как во время операции, так и в послеоперационном периоде [1]. В последние годы, показания к выполнению резекции почки при различных патологиях и травмах почки значительно расширились. Резекцию почки выполняют при травме почки и множестве ее заболеваний, ведущее место среди которых занимают опухоли [2, 3, 4]. Между тем, частота

кровотечений из паренхимы почки достигает 7,5%, а в 2,5% случаев возникает необходимость в выполнении нефрэктомии [2, 5, 6].

В настоящее время для практической медицины актуальными являются исследования, базирующиеся на методах фундаментальных наук, в частности математики и биофизики. Одним из перспективных направлений является применение математического моделирования для описания процессов, происходящих в органах при нормальном и патологическом функционировании, во время и после оперативных вмешательств. В частности, математические методы применяются для моделирования патологических процессов в почках и их хирургической коррекции, таких как моделирование зоны коагуляционного некроза при применении микроволновой и криохирургии; моделирование процессов повреждения почек при их травме; изучение влияния дистанционной литотрипсии на паренхиму почки; прогнозирование прогрессии опухолевой ткани в почке; усовершенствование лучевых методов диагностики заболеваний почек [7, 8, 9, 10, 11, 12, 13, 14]. Работы, описывающие математические модели паренхимы почки с наложенными гемостатическими швами, в доступной нам литературе отсутствуют. Изучение на модели влияния различных швов на паренхиму почки в зоне резекции позволяет уменьшить частоту послеоперационных кровотечений и, тем самым, улучшить результаты хирургического лечения больных с заболеваниями почек.

Цель исследования: на основании предложенной модели изучить влияние различных модификаций гемостатических швов на паренхиму почки в зоне резекции.

Материал и методы

Для достижения поставленной цели нами была построена модель паренхимы почки в зоне резекции. Построение модели производилось с помощью программного комплекса «ANSYS» с использованием метода конечных элементов (МКЭ). Суть МКЭ состоит в следующем. Область моделирования разбивается на некоторое количество подобластей, каждую из которых можно описать простым дифференциальным уравнением. В дальнейшем с помощью компьютерной программы выполняется решение системы полученных простых уравнений и выдается суммированный конечный вариант. Основным преимуществом метода конечных уравнений является возможность его применения для моделирования обладающих сложной геометрией и большой индивидуальной изменчивостью объ-

ектов, характерными представителями которых являются внутренние органы человека. Моделирование в программном комплексе «ANSYS» включает в себя несколько шагов:

1. Предварительная постановка задачи.

Определяется цель расчета и базовая форма модели. Цель нашего расчета – построение математической модели зоны резекции почки. Базовая форма модели – упрощенная трехмерная модель паренхимы (параллелепипед, длина, ширина и высота по 5 сантиметров). В качестве исходных данных при создании модели использовали числовые значения усилия начала разрыва паренхимы, модуля упругости для паренхимы почки и относительной деформации образца паренхимы, полученные нами ранее в ходе эксперимента [15]. Значение модуля упругости для паренхимы составило в среднем 0,12 МПа, усилия начала разрыва – 2,18 Н, относительной деформации 90,2%.

2. Создание геометрии модели.

Геометрия модели может быть построена в программном комплексе ANSYS и в программном комплексе для трехмерного проектирования Solid Works путем построения базовой формы модели, параметры которой указаны в пункте 1.

3. Создание таблицы атрибутов элементов.

В программном комплексе ANSYS указывается тип элемента, свойства материалов. Для нашей трехмерной задачи подходит элемент SOLID185. Элемент SOLID185 используется для трехмерного (3D) моделирования объемных конструкций. Он определяется узлами, имеющими три степени свободы в каждом узле: перемещения в направлении осей X, Y и Z узловой системы координат. Элемент имеет свойства пластичности, гиперупругости, изменения жесткости при приложении нагрузок, ползучести, больших перемещений и больших деформаций; смешанную формулировку для расчета почти несжимаемых упругопластических материалов и полностью несжимаемых гиперупругих материалов. Далее задаются свойства материала: модуль упругости, усилие начала разрыва и относительная деформация для паренхимы почки.

4. Создание узлов и элементов (разбиение на сетку) на основе геометрической модели.

Полученная модель разбивается на конечное число элементов. Элемент SOLID185 определяется восемью узлами. В этих узлах решаются системы уравнений.

5. Добавление уравнений ограничений.

Добавляются граничные условия: зона наложения нитей; применение усилий к нити, как моделирование затягивания гемостатического шва на операции; допущение сжатия модели.

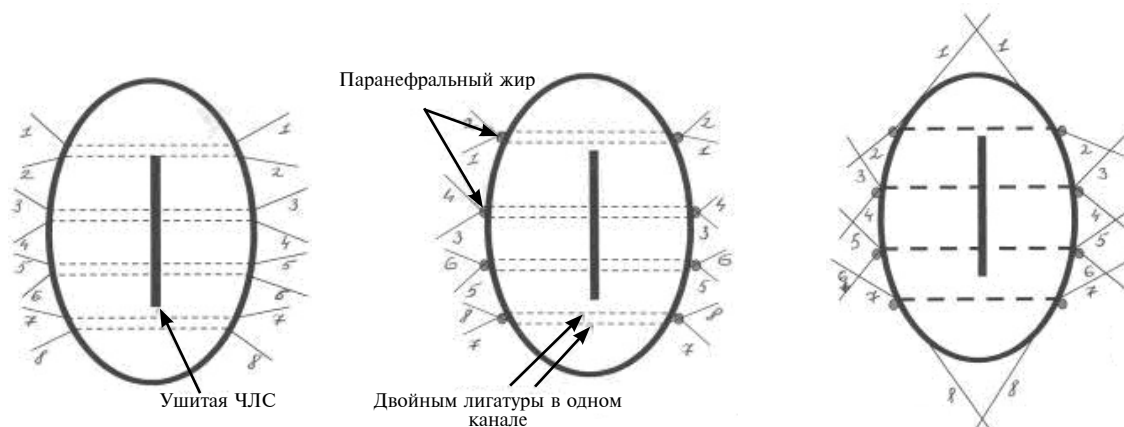


Рис. 1. Схема наложения двойного узлового шва на паренхиму почки

6. Получение результатов расчетов.

Запускается решатель. По истечении некоторого времени можно посмотреть результаты и сделать выводы.

Для изучения степени деформации паренхимы почки при затягивании гемостатического шва и степени сдавления паренхимы нитями во время резекции почки нами было создано 3 различных конечно-элементных модели с наложенными П-образным, непрерывным и модифицированным двойным узловым швом. П-образный и непрерывный швы накладывали по стандартным методикам. Модифицированный двойной узловой шов накладывали следующим образом (рис. 1). После выполнения плоскостной или фронтальной резекции и ушивания полостной системы через всю толщину почки в одном канале проводили двойные лигатуры на расстоянии 2-2,5 см друг от друга (шаг 1). Затем, используя подкладки из паранефрального жира, лигатуры завязывали с двух сторон (шаг 2), после чего свободные концы соседних швов связывали между собой по передней и задней поверхности почки для обеспечения дополнительного гемостаза (шаг 3).

В качестве эквивалента затягивания нитей к ним прикладывалась сила, равная 1 Н. Принципиальным моментом считаем прикладывание одинаковой силы в 1 Н во всех трех моделях, чтобы иметь в дальнейшем возможность сравнения полученных результатов. Толщина нити в модели равнялась 0,2 мм.

Результаты

Результаты математического моделирования давления нитей на паренхиму почки при их затягивании.

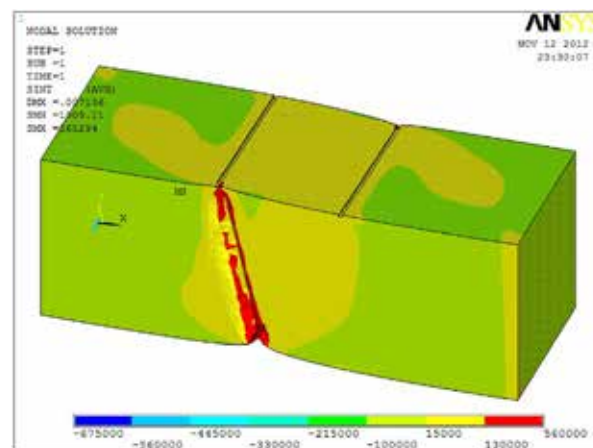
Результаты моделирования представлены в графическом виде, степень сдавления паренхимы изображена с помощью цветовой гаммы:

степень сдавления возрастает при смещении цветового спектра от синего к красному. При этом синему цвету соответствует зона наибольшего разряжения, а красному — зона наибольшего сдавления паренхимы почки. Зеленым изображена зона паренхимы без сдавления. На рисунке 2 изображена математическая модель сдавления паренхимы почки наложенным непрерывным швом.

На рисунке 2 видна значительная зона высокого давления на паренхиму почки, которая распространяется на всю глубину наложенного непрерывного обвивного шва и может в последующем стать причиной атрофии паренхимы в этой зоне, а при обширном ее некрозе — еще и явится причиной послеоперационного кровотечения. Между тем участки, соседние с зоной наложенного шва, испытывают силу противоположную сдавлению и стремятся к разряжению, т.е. в них создаются дополнительные условия для возникновения послеоперационного кровотечения.

Иная картина предстает при моделировании П-образного шва, поскольку он накладывает

Рис. 2. Сдавление паренхимы почки в зоне резекции при наложении непрерывного шва



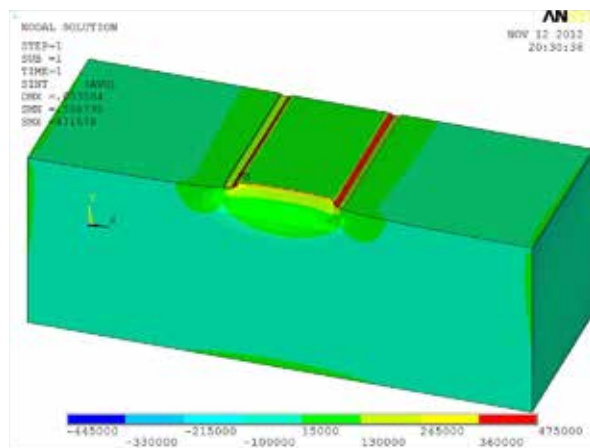


Рис. 3. Сдавление паренхимы почки в зоне резекции при наложении П-образного шва

давается только в горизонтальной плоскости и не затрагивает лежащие в глубине от зоны резекции слои паренхимы. Результат построения модели П-образного гемостатического шва и изучения его давления на паренхиму почки представлен на рисунке 3.

Анализ модели позволяет выявить следующие преимущества П-образного шва по сравнению с непрерывным: не создаются зоны разряжения паренхимы вблизи наложенных швов; меньшие по площади зоны чрезмерного сдавления паренхимы, соответственно меньшая в дальнейшей зона атрофии паренхимы почки. Однако конечно-элементная модель П-образного шва выявила и его недостатки, самым главным из которых является избыточное сдавление зоны внутри шва, что способствует прорезыванию шва на операции или в ближайшем послеоперационном периоде и возникновению кровотечения из зоны резекции.

Данного существенного недостатка лишен модифицированный двойной узловой шов. Результат построения его модели и изучения давления на паренхиму почки при затягивании лигатуры представлен на рисунке 4.

Как видно и приведенного рисунка 4, зона паренхимы между соседними швами испытывает такое же давление, как и ткань вдалеке от зоны операции. Тем самым, становится очевидно, что двойной лигатурный шов является наиболее щадящим по отношению к паренхиме из всех испытанных нами кровоостанавливающих швов. Кроме того, узкая зона чрезмерного сдавления позволяет прикладывать к шву гораздо большую силу при затягивании, не опасаясь его прорезывания и усиления кровотечения, как на операции, так и в ближайшем послеоперационном периоде. Примечательно, что выводы, полученные с помощью моделирования, полностью соответствуют и нашей кли-

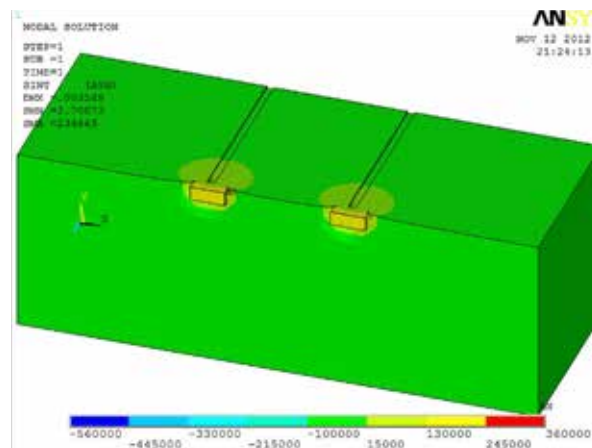


Рис. 4. Сдавление паренхимы почки в зоне резекции при наложении двойного лигатурного шва

нической практике [15].

Результаты математического моделирования деформации паренхимы почки в зоне резекции при использовании различных гемостатических швов

Проведенные нами экспериментальные исследования свидетельствуют о том, что паренхима почки является самой хрупкой частью органа и, следовательно, наименее устойчива к деформации. Это имеет важное значение в процессе резекции почки, особенно на этапе наложения гемостатических швов. Степень деформации изображалась графически, степень смещения паренхимы изображена с помощью цветовой гаммы: степень смещения возрастает при смещении цветового спектра от синего к красному. При этом синему цвету соответствует отсутствие смещения паренхимы, а красному — зона наибольшего ее смещения. Изначально было изучено смещение паренхимы почки при затягивании лигатур по трем стандартным осям: оси X, оси Y и оси Z. Затем при помощи компьютерной программы смещения по трем осям суммировались и выводились в виде единой картинке. Математическая модель суммарного смещения паренхимы почки в зоне ее резекции при применении непрерывного шва представлена на рисунке 5.

При анализе полученного изображения видно, что при наложении непрерывного шва на паренхиму почки, последняя испытывает сильные деформации по всем трем осям на всю глубину органа. Это вызывает, вкуче с высоким давлением на ткань органа при затягивании лигатуры, сильное расстройство кровообращения и грубое нарушение функции органа в послеоперационном периоде.

При оценке суммарных перемещений паренхимы почки в зоне плоскостной резекции при затягивании П-образных швов получен

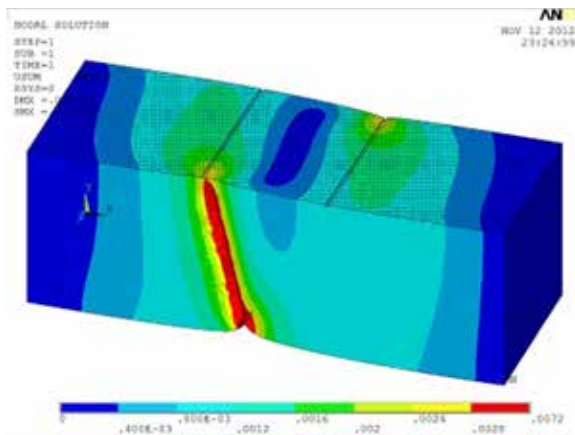


Рис. 5. Смещение паренхимы почки при наложении непрерывного шва

следующий результат, представленный на рисунке 6.

При анализе полученных данных становятся очевидными преимущества П-образного шва в сравнении с непрерывным. К ним относятся: отсутствие влияния наложенного шва на глуболежащие слои паренхимы, следовательно и отсутствие нарушения кровообращения в ней с развитием послеоперационной атрофии паренхимы; более равномерное смещение паренхимы, что снижает риск прорезывания шва и, следовательно, риск интра- и послеоперационного кровотечения из зоны резекции. Однако П-образный шов все-таки оказывает достаточно значительное влияние на паренхиму в зоне резекции. В этом плане модифицированный нами двойной лигатурный шов выгодно отличается как от П-образного, так и, тем более, от непрерывного шва.

Математическая модель суммарных перемещений паренхимы почки в зоне наложения двойного лигатурного шва представлена на рисунке 7.

После проведенного моделирования очевидно, что при затягивании двойного лигатурного шва наибольшее перемещение испытывает зона выхода шва на поверхность паренхимы и подкладка из паранефрального жира, используемая в обязательном порядке при наложении данного шва. Между тем, участки паренхимы, как в глубине органа, так и между наложенными швами остаются практически интактными к перемещению, а следовательно, находятся в наилучших условиях для первичного заживления послеоперационной раны. Все это способствует профилактике развития осложнений после операции.

Обсуждение

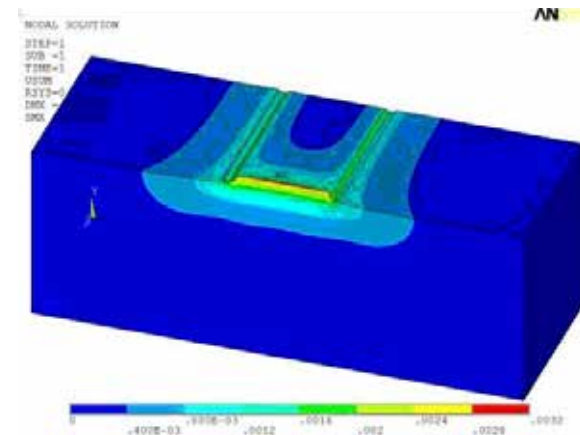



Рис. 6. Суммарные перемещения паренхимы почки при наложенном П-образном шве

Наше исследование показало, что при использовании непрерывного шва в качестве методики гемостаза наблюдаются наибольшая деформация и сдавление паренхимы в зоне резекции почки. Это может явиться причиной некроза и атрофии паренхимы почки в месте резекции. Наименьшая деформация и сдавление органа наблюдается, по данным моделирования, при наложении модифицированного двойного лигатурного шва. Минимальная затронутость тканей почки при использовании этого шва создает хорошие условия для заживления тканей и уменьшает вероятность развития осложнений в послеоперационном периоде. Кроме того, при неэффективном интраоперационном гемостазе, возможно прикладывание большего усилия для затягивания шва и большей компрессии паренхимы почки, не опасаясь прорезывания и некроза паренхимы после операции.

Показатели перемещения паренхимы и ее сдавления при использовании для окончательной остановки кровотечения горизонталь-

Рис. 7. Суммарные перемещения паренхимы почки при наложенном двойном лигатурном шве



ного П-образного шва занимают промежуточное положение между таковыми у непрерывного и двойного. Хотя при использовании П-образного шва и мало страдают глубокие слои паренхимы, однако ткань почки непосредственно в плоскости резекции находится в состоянии более выраженной ишемии, а, следовательно, могут быть субстратом для возникновения осложнений, а именно кровотечений и мочевых свищей.

Заключение

Построенная на основании полученных экспериментальных данных математическая модель различных модификаций гемостатических швов на паренхиму почки позволила изучить перемещение паренхимы и давление на ткани почки при наложении швов. Произведенное исследование не позволяет рекомендовать при выполнении резекции почки использование непрерывного шва с вовлечением в него паренхимы. Использование непрерывного шва целесообразно при наложении его только на капсулу почки с целью ее герметичного закрытия. Наиболее подходящим для использования в качестве метода окончательного гемостаза, согласно нашим данным, является двойной лигатурный шов, обеспечивающий оптимальные условия для заживления тканей в области резекции. При этом, полученные экспериментальные данные полностью совпадают с клиническими.

ЛИТЕРАТУРА

1. Айвазян А. В. Гемостаз при операциях на почке / А. В. Айвазян. — 2-е доп. изд. — М. : Наука, 1982. — 280 с.
2. Аляев Ю. Г. Резекция почки при раке / Ю. Г. Аляев, А. А. Крапивин. — М. : Медицина, 2001 — 224 с.
3. Казимиров В. Г. Анатомо-функциональное обоснование резекции почки / В. Г. Казимиров, С. В. Бутрин. — Волгоград : Издатель, 2001 — 168 с.
4. Kural A. Outcome of nephron-sparing surgery: elective versus imperative indications / A. Kural, O. Demirkesen, B. Onal // Urol Int. — 2003. — Vol. 71, N 2. — P. 190–96.
5. Применение аллотрансплантата с целью гемостаза при операциях на почке / В. Н. Павлов [и др.] // Мед. вестн. Башкортостана. — 2011. — Т. 6, № 6. — С. 91–94.
6. Матвеев В. Б. Роль органосохраняющего хирургического лечения рака почки на современном этапе / В. Б. Матвеев, Б. П. Матвеев, М. И. Волкова // Онкоурология. — 2007. — № 2. — С. 5–11.
7. Vahidi V. A biomechanical simulation of ureteral flow during peristalsis using intraluminal morphometric data / V. Vahidi, N. Fatourae // J Theor Biol. — 2012 Apr 7.

- Vol. 298. — P. 42–50. doi: 10.1016/j.jtbi.2011.12.019.
8. Frank K. Numerical and experimental characterization of radiofrequency ablation in perfused kidneys / K. Frank, H. Lindenborn, D. Dahlhaus // Conf Proc IEEE Eng Med Biol Soc. — 2012. — Vol. 2012. — P. 5707–11. doi: 10.1109/EMBC.2012.6347291.
 9. Planning irreversible electroporation in the porcine kidney: are numerical simulations reliable for predicting empiric ablation outcomes? / T. Wimmer [et al.] // Cardiovasc Intervent Radiol. — 2015 Feb. — Vol. 38, N 1. — P. 182–90. doi: 10.1007/s00270-014-0905-2.
 10. Zorbas G. Simulation of radiofrequency ablation in real human anatomy / G. Zorbas, T. Samaras // Int J Hyperthermia. — 2014 Dec. — Vol. 30, N 8. — P. 570–78. doi: 10.3109/02656736.2014.968639.
 11. Weinberg K. Kidney damage in extracorporeal shock wave lithotripsy: a numerical approach for different shock profiles / K. Weinberg, M. Ortiz // Biomech Model Mechanobiol. — 2009 Aug. — Vol. 8, N 4. — P. 285–99. doi: 10.1007/s10237-008-0135-0.
 12. Material characterization of the pig kidney in relation with the biomechanical analysis of renal trauma / M. Farshad [et al.] // J Biomech. — 1999 Apr. — Vol. 32, N 4. — P. 417–25.
 13. Experimentally validated multiphysics computational model of focusing and shock wave formation in an electromagnetic lithotripter / D. E. Fovague [et al.] // J Acoust Soc Am. — 2013 Aug. — Vol. 134, N 2. — P. 1598–609. doi: 10.1121/1.4812881.
 14. A comprehensive renal injury concept based on a validated finite element model of the human abdomen / J. Snedeker [et al.] // J Trauma. — 2007 May. — Vol. 62, N 5. — P. 1240–49.
 15. Экспериментальное обоснование гемостатических швов при резекции почки по поводу опухоли / В. М. Попков [и др.] // Онкоурология. — 2012. — № 4. — С. 15–22.

Адрес для корреспонденции

410012, Российская Федерация,
г. Саратов, ул. Б. Казачья д. 112,
ГБОУ ВПО «Саратовский
государственный медицинский университет
им. В.И. Разумовского», кафедра урологии,
тел.: +7 927 104-80-68,
e-mail: potapovmed@rambler.ru,
Потапов Дмитрий Юрьевич

Сведения об авторах

Попков В.М., д.м.н., профессор, заведующий кафедрой урологии, ректор ГБОУ ВПО «Саратовский государственный медицинский университет им. В.И. Разумовского».
Потапов Д.Ю., к.м.н., врач-хирург, клиническая больница им. С.Р. Миротворцева ГБОУ ВПО «Саратовский государственный медицинский университет им. В.И. Разумовского».
Понукалин А.Н., к.м.н., доцент кафедры урологии ГБОУ ВПО Саратовский государственный медицинский университет им. В.И. Разумовского».

Поступила 23.03.2015 г.