

ЧЕЛЮСТНО-ЛИЦЕВАЯ ХИРУРГИЯ

И.О. ПОХОДЕНЬКО-ЧУДАКОВА, А.З. БАРМУЦКАЯ, А.В. СУРИН

ТАКТИКА ХИРУРГИЧЕСКОГО ЛЕЧЕНИЯ ОДОНТОГЕННОГО ХРОНИЧЕСКОГО СИНУСИТА В ОБЛАСТИ ДНА ВЕРХНЕЧЕЛЮСТНОЙ ПАЗУХИ

УО «Белорусский государственный медицинский университет»,
Республика Беларусь

Цель. Обосновать целесообразность выполнения сохраняющих зуб операций в области премоляров и моляров верхней челюсти и щадящей синусотомии у пациентов с одонтогенным хроническим синуситом верхнечелюстной пазухи (ВЧП) в амбулаторных условиях.

Материал и методы. Наблюдали 41 пациента с хроническим апикальным периодонтитом и его осложнениями в области дна ВЧП (23 – с хроническим гранулематозным периодонтитом, 18 – с кистогранулемами и кистами). Операцию осуществляли по способу, предложенному авторами. Эффективность лечения оценивали на основании клинического обследования с учетом данных конусно-лучевой компьютерной томографии (КЛКТ).

Результаты. Непосредственный результат операции у всех пациентов был положительный. Послеоперационные раны зажили первичным натяжением. Боли в области оперированных зубов отсутствовали. Дыхание через нос было свободным, отделяемого из соответствующего носового хода не отмечалось.

Через 1 месяц в области послеоперационного рубца воспалительные явления отсутствовали. Перкуссия оперированного зуба была безболезненна. Констатировали свободное дыхание через нос. Отделяемого из носового хода на стороне поражения не отмечалось. Через 3 месяца свищевые ходы с отделяемым гнойным экссудатом в проекции апексов оперированных зубов были отмечены у 12,2% пациентов. В группе пациентов с хроническим гранулематозным периодонтитом число осложнений равнялось 13%. В группе пациентов с кистогранулемами и кистами число воспалительных осложнений равнялось 11,1%.

Все осложнения были расценены как отрицательные результаты эндодонтической подготовки «причинного» зуба. В сроки наблюдения 6 и 12 месяцев по данным КЛКТ рецидива и признаков воспаления со стороны слизистой оболочки верхнечелюстной пазухи, подвергавшейся оперативному вмешательству отмечено не было.

Заключение. Представленные результаты показывают обоснованность и целесообразность выполнения сохраняющих зуб операций в области премоляров и моляров верхней челюсти, а также щадящей синусотомии у пациентов с одонтогенным хроническим синуситом ВЧП в амбулаторных условиях.

Ключевые слова: одонтогенный синусит верхнечелюстной пазухи, верхушечный периодонтит, перкуссия, носовое дыхание, хирургическое лечение, щадящая синусотомия, амбулаторные условия

Objectives. To justify expediency of the tooth-preserving operations in the area of premolars and molars of the maxilla and sparing sinusotomy in patients with chronic odontogenic sinusitis of the maxillary sinus (MS) in the ambulatory conditions.

Methods. 41 patients with chronic apical periodontitis and its complications in the MS fundus were observed (23 patients with chronic granulomatous periodontitis, 18 patients with cystogranulomas and cysts). The operation was performed by proposed author's method. Treatment efficacy was assessed by clinical examination, taking into account the cone beam computed tomography (CBCT) data.

Results. The immediate result of the operation in all patients was considered as positive. Postoperative wounds healed by primary intention. The pain in the operated teeth was absent. The nasal breathing was free without any nasal discharge on the side of lesion.

After 1 month there was no any signs of inflammation in the area of postoperative scar. The percussion of operated tooth was painless. Free breathing through the nose was noted without any nasal discharge on the affected side. After 3 months the fistulous passages with the segregated pyogenic exudate in the projection of the apexes of the operated teeth were registered in 12,2% of patients. In the group of patients with chronic granulomatous periodontitis the number of complications was 13%. In the group of patients with cystogranulomas and cysts the number of complications – 11,1%. All complications were regarded as negative results of endodontic preparation of “causal” tooth. There were no recurrences or signs of inflammation of the maxillary sinus mucous membrane subjected to the operative intervention within 6 and 12 months according to CBCT.

Conclusion. The presented results show the validity and expediency of performance of preserving tooth operations in the region of premolars and molars of the upper jaw and sparing sinusotomy in patients with chronic odontogenic sinusitis of maxillary sinus in the ambulatory conditions.

Keywords: odontogenic maxillary sinusitis, apical periodontitis, percussion, nasal breathing, surgical treatment, sparing sinusotomy, ambulatory conditions

Novosti Khirurgii. 2015 May-Jun; Vol 23 (3): 314-319

Surgical Treatment of Odontogenic Chronic Sinusitis in the Fundus of the Maxillary Sinus

I.O. Pohodenko-Chudakova, A.Z. Barmutzkaya, A.V. Surin

Введение

По данным литературы частота одонтогенного хронического синусита верхнечелюстной пазухи (ВЧП) на современном этапе составляет от 12 до 40% от общего числа пациентов с патологией ВЧП [1].

При этом до настоящего времени отсутствует единый подход к хирургическому лечению данного заболевания как со стороны оториноларингологов, так и челюстно-лицевых хирургов и стоматологов-хирургов [2, 3, 4, 5]. Наиболее частыми вопросами, по которым нет единого мнения специалистов, являются: объем оперативного вмешательства, радикальный характер операции, частота осложнений при использовании той или иной хирургической техники и методик операций [6, 7, 8]. Последние годы ознаменованы значительным вниманием, уделяемым малоинвазивным вмешательствам на ВЧП [9, 10, 11], однако и вновь предлагаемые подходы и методики, применяемые в настоящее время, остаются дискуссионными [12, 13, 14, 15]. Ситуацию усугубляет тот факт, что подавляющее большинство пациентов, страдающих хроническим одонтогенным синуситом ВЧП, относятся к лицам трудоспособного возраста, которых болезнь надолго отстраняет от активной трудовой деятельности [14, 16].

Все перечисленные факты в совокупности определяют актуальность избранной тематики и указывают на важное социально-экономическое значение предпринятого исследования.

Цель работы – обосновать целесообразность выполнения сохраняющих зуб операций в области премоляров и моляров верхней челюсти и щадящей синусотомии у пациентов с одонтогенным хроническим синуситом ВЧП в амбулаторных условиях.

Материал и методы

Под наблюдением находился 41 пациент с хроническим апикальным периодонтитом и

его осложнениями в области дна ВЧП. В том числе с хроническим гранулематозным периодонтитом – 23 пациента, с кистогранулемами и кистами – 18 человек. У всех пациентов на основании данных конусно-лучевой компьютерной томографии (КЛКТ) выявили: нарушение целостности нижней стенки ВЧП в проекции «причинных» зубов, оттеснение нижней стенки ВЧП патологическим очагом и утолщение слизистой оболочки в нижнем отделе синуса от 0,3 до 1,0 см (рис. 1), что подтверждалось в процессе оперативного вмешательства. Указанная клиническая картина соответствовала диагнозу хронический одонтогенный синусит ВЧП.

Всем пациентам проводили предоперационную подготовку включавшую санацию полости рта (хирургическую и терапевтическую) с обязательной ревизией качества эндодонтического лечения «причинных» зубов. Исключения составили 8 (19,5%) человек, стоматологические реставрации которым были выполнены при помощи культевых вкладок с искусственными коронками.

Оперативное вмешательство осуществлялось в соответствии со способом хирургического лечения одонтогенного хронического синусита в области дна верхнечелюстной пазухи, предложенного И.О. Походенько-Чудаковой, А.З. Бармуцкой, А.В. Суриным (2015), удостоверение о рационализаторском предложении №1 от 05.01.2015, выданное учреждением образования «Белорусский государственный медицинский университет». Под двусторонней инфльтрационной анестезией (рис. 2) анестетиками артикаинового ряда в проекции «причинных» зубов с вестибулярной стороны выкраивался слизисто-надкостничный лоскут трапециевидной формы. Последний отсепаарывался от вестибулярной поверхности альвеолярного отростка при помощи распатора. Лоскут отводился кверху и удерживался крючком Фарабефа. Производилась финишная наружная кортикальная пластинки альвеоляр-

Рис. 1. Конусно-лучевая компьютерная томография. Нарушение целостности нижней стенки ВЧП в проекции «причинного» зуба 2.6, оттеснение нижней стенки синуса патологическим очагом, утолщение слизистой оболочки в нижнем отделе синуса от 0,3-0,4 см.

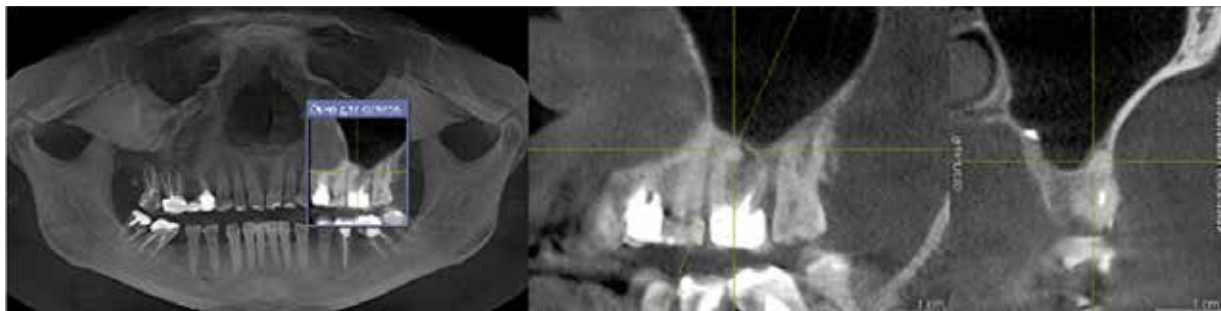

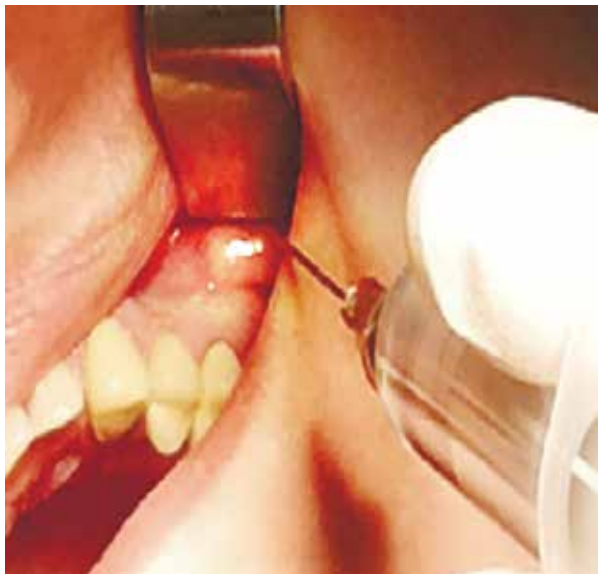


Рис. 2. Выполнение инфильтрационной анестезии с вестибулярной стороны в проекции корней «причинного» зуба

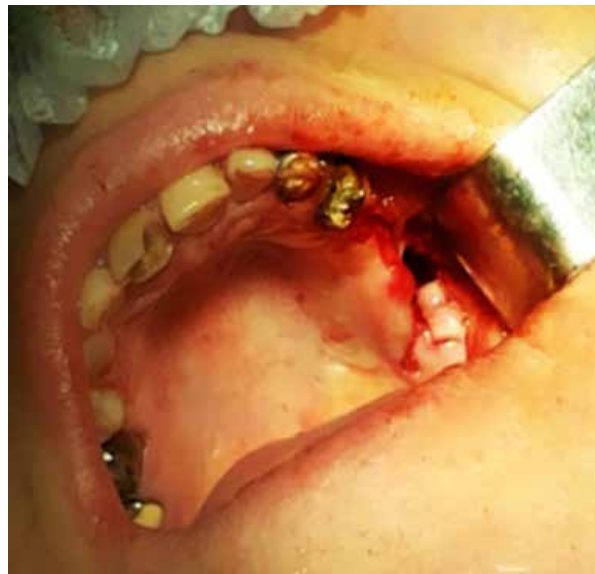

Рис. 3. Финистрационное отверстие в наружной кортикальной пластинке альвеолярного отростка верхней челюсти в проекции «причинного» зуба 2.6, имеющее сообщение с верхнечелюстной пазухой в области дна последней, полученное при удалении указанного зуба и цистэктомии

ного отростка в проекции верхушек корней «причинных» зубов.

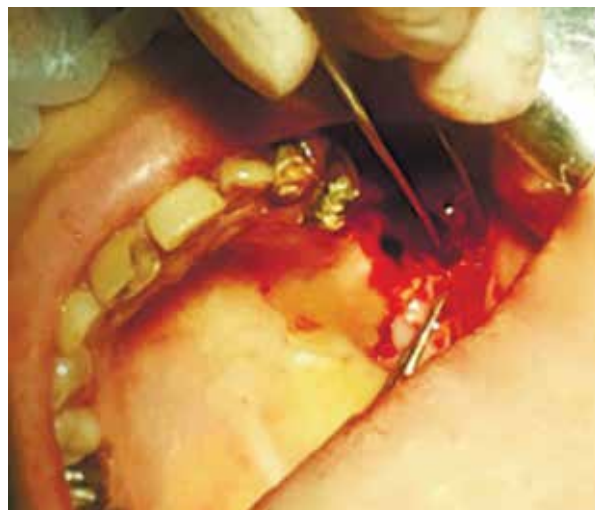Хирургическая техника предусматривала выполнение зубосохраняющих операций (резекция верхушки корня, ампутация корня) или операцию удаления зуба. При наличии радикулярных кист и кистогранулем оперативное вмешательство было дополнено проведением цистэктомии. У лиц имевших культевые вкладки, obturatsiya kornevoogo kanala kul'ty kornya zuba provodilas'ya pri pomoshchi preparata «Триоксидент».

При вскрытии дна верхнечелюстной пазухи в проекции «причинного» зуба (рис. 3), подвергающегося вмешательству, вследствие того, что нижняя стенка ВЧП разрушена или истончена патологическим процессом, что отмечалось в 100% наблюдений выполнялся осмотр прилежащей слизистой оболочки и удаление гиперпластически измененных ее участков при помощи кюретажных ложек. Осуществлялась инстиляция ВЧП 0,05% водным раствором хлоргексидина биглюконата. Высушивание синуса и операционного поля выполняли с помощью вакуумного аспиратора. Гемостаз осуществляли методом компрессии. В процессе операции дополнительных соустьев не накладывали и тампонаду синуса не выполняли. В послеоперационный дефект кости вводили препараты коллагена (коллагеновую губку, «Гелопак», коллагеновую мембрану). Затем мобилизовали слизисто-надкостничный лоскут, проводили дезэпителизацию его краев

(рис. 4), перемещали на область дефекта (рис. 5) и тщательно зашивали операционную рану отдельными узловыми швами из полиамида 3/0 (рис. 6), которые обрабатывали 1% бриллиантовым зеленым. Швы снимали через 10 суток.

После операции назначался комплекс противовоспалительной терапии, включавший антибактериальные препараты в течение 5-7 суток с целью профилактики постлеоперационных воспалительных осложнений, десенсибилизирующую терапию в течение 10 дней, интраназально сосудосуживающие лекарственные средства в течение 2 суток с последующим

Рис. 4. Мобилизация слизисто-надкостничного лоскута с дезэпителизацией его краев



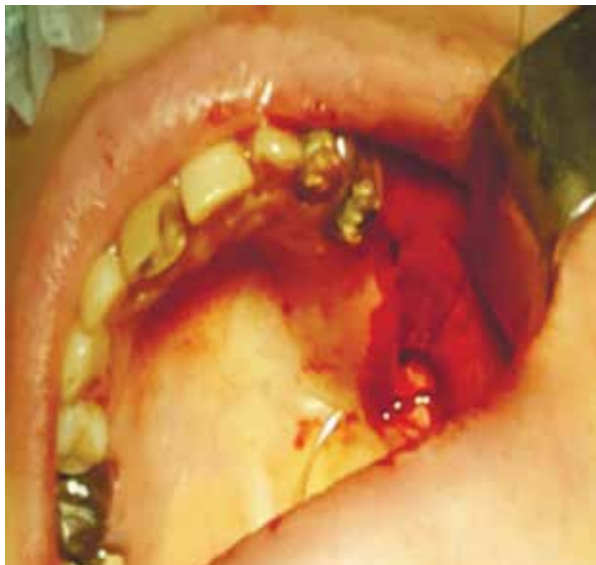

Рис. 5. Перемещение слизисто-надкостничного лоскута на область дефекта

переходом на препараты на масляной основе («Пиносол») для обеспечения нормального дренирования ВЧП. С целью обеспечения гемостаза и надежной профилактики кровотечения в послеоперационном периоде пациентам назначали «Дидинон». Непосредственно после вмешательства выполнялась 1 инъекция внутримышечно в объеме 2 мл антибактериального лекарственного средства («Линкомицин») с последующим переходом на таблетированную форму «Далацин» по 300 мг три раза в сутки в течение пяти дней.

В послеоперационном периоде пациентов наблюдали в течение первых 10 дней непосредственно после вмешательства (с обязательными осмотрами и перевязками через 1-2 суток), через 1, 3, 6 и 12 месяцев. Сроки проведения КЛКТ составляли 6 и 12 месяцев.

Эффективность представляемой тактики хирургического лечения одонтогенного хронического синусита в области дна ВЧП оценивали на основании данных клинического обследования с учетом данных КЛКТ, наличия или отсутствия признаков воспаления со стороны верхнечелюстного синуса на оперированной стороне, болезни оперированной пазухи, неврологической симптоматики и патологических изменений в области оперированного «причинного» зуба.

Результаты

Непосредственный результат оперативного вмешательства у всех наблюдаемых пациентов был положительный. Послеоперационная рана зажила первичным натяжением. Боли в области

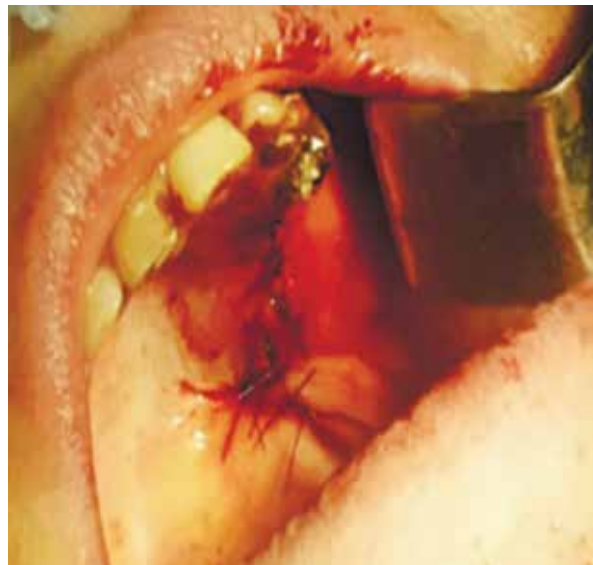

Рис. 6. Наложение отдельных узловых швов из полиамида 3/0 на операционную рану

«причинных» оперированных зубов отсутствовали. Дыхание через нос на стороне поражения было свободным, отделяемого из соответствующего носового хода не отмечалось.

В группе пациентов с кистогранулемами и кистами у 11 человек (61,1%), предъявлявших жалобы на нарушение носового дыхания в дооперационном периоде, уже на 2-3 сутки после операции отсутствовали жалобы на заложенность носа с заинтересованной стороны и констатировалось восстановление функции дыхания в полном объеме без применения сосудосуживающих лекарственных средств.

Через 1 месяц в области послеоперационного рубца воспалительные явления отсутствовали. Перкуссия «причинного» оперированного зуба была безболезненна. Сохранялось свободное дыхание через нос. Отделяемого из носового хода на стороне поражения не отмечалось.

Через 3 месяца осложнения воспалительного характера, проявляющиеся формированием свищевых ходов с отделяемым гнойным экссудатом в проекции апексов оперированных «причинных» зубов были отмечены у 5 пациентов (12,2%). В группе пациентов с хроническим гранулематозным периодонтитом число осложнений равнялось 3 (13%). В группе пациентов с кистогранулемами и кистами число воспалительных осложнений равнялось 2 (11,1%), при этом все они носили локальный характер и были связаны с «причинным» оперированным зубом. Указанное число осложнений рассматривалось нами как отрицательный результат предоперационной эндодонтической подготовки «причинных» зубов, что было подтверждено

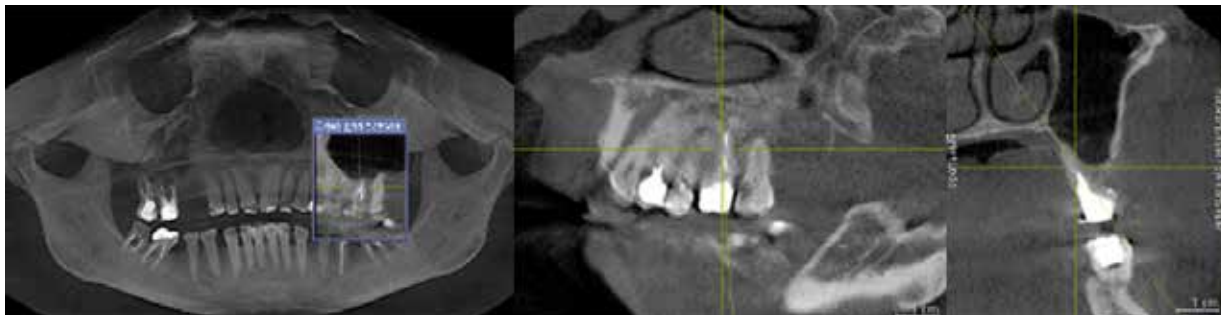


Рис. 7. Конусно-лучевая компьютерная томография через 6 месяцев после операции. Рецидива заболевания не выявлено, отсутствуют признаки воспалительного процесса со стороны слизистой оболочки ВЧП, подвергнувшейся хирургическому вмешательству, воздухоносность остальных отделов пазухи сохранена

при их детальном анализе после удаления. Воспалительных явлений со стороны ВЧП у данных пациентов выявлено не было.

У всех пациентов в сроки наблюдения 1-3 месяца клинически отсутствовали признаки патологического процесса со стороны оперированного верхнечелюстного синуса. Это проявлялось отсутствием признаков воспаления и данных лучевых методов исследования, характерных для болезни оперированной пазухи, отсутствием неврологической симптоматики.

В сроки 6 и 12 месяцев, по данным КЛКТ, рецидива и нарастания признаков воспалительного процесса со стороны слизистой оболочки верхнечелюстной пазухи, подвергнувшейся амбулаторному оперативному вмешательству, отмечено не было (рис. 7). Особо следует подчеркнуть тот факт, что воздухоносность остальных отделов ВЧП при применении данной методики оперативного вмешательства была полностью сохранена.

Обсуждение

Предложенную тактику хирургического лечения одонтогенного хронического синусита в области дна ВЧП от известных ранее методов отличает то, что: вскрытие дна верхнечелюстной пазухи осуществляется в проекции «причинного» зуба; не накладывается соустье с нижним носовым ходом; не перфорируется передняя стенка синуса для обеспечения доступа в ВЧП. Перечисленное, во-первых, снижает травматичность оперативного вмешательства, позволяет сохранить воздухоносность пазухи и избежать развития травматического неврита ветвей подглазничного нерва в послеоперационном периоде. Во-вторых, позволяет осуществлять данное оперативное вмешательство в амбулаторных условиях, что соответствует одному из приоритетных направлений медицины — развитию стационарозамещающих технологий.

Заключение

Представленные результаты показывают обоснованность и целесообразность выполнения сохраняющих зуб операций в области премоляров и моляров верхней челюсти, а также щадящей синусотомии у пациентов с одонтогенным хроническим синуситом ВЧП в амбулаторных условиях.

ЛИТЕРАТУРА

1. Ялымова Д. Хирургическое лечение хронического одонтогенного верхнечелюстного синусита / Д. Ялымова, В. Вишняков, В. Талалаев // Врач. — 2014. — № 11. — С. 51–54.
2. Малахова М. А. Комплексное лечение больных хроническим одонтогенным перфоративным верхнечелюстным синуситом / М. А. Малахова // Стоматология. — 2005. — Т. 84, № 4. — С. 24–26.
3. Использование полимерных аппликационных антибактериальных пленок для лечения больных с перфоративными одонтогенными верхнечелюстными синуситами / А. И. Лазарев [и др.] // Рос. оториноларингология. — 2007. — № 2 — С. 3–6.
4. Иорданишвили А. К. Возрастные особенности клинического течения одонтогенного верхнечелюстного синусита / А. К. Иорданишвили, В. В. Никитенко, Д. В. Балин // Стоматология. — 2013. — № 5. — С. 25–28.
5. Endoscopic assistance in the diagnosis and treatment of odontogenic maxillary sinus disease / G. Venetis [et al.] // Oral Maxillofac Surg. — 2014 Jun. — Vol. 18, N 2. — P. 207–12. doi: 10.1007/s10006-013-0413-6.
6. Показания и эффективность использования различных хирургических вмешательств при лечении больных с одонтогенным гайморитом, вызванным выведением пломбировочного материала в верхнечелюстной синус / Л. А. Григорьянц [и др.] // Стоматология. — 2007. — № 3. — С. 42–45.
7. Belli E. Rhino-sinusal endoscopy as a diagnostic and therapeutic treatment in patients undergoing a bone marrow transplantation / E. Belli, C. Matteini, F. Marini-Balestra // Minerva Stomatol. — 2002 Dec. — Vol. 51, N 11–12. — P. 515–21. [Article in Italian]
8. The canine fossa puncture technique in chronic odontogenic maxillary sinusitis / S. Albu [et al.] // Am

J Rhinol Allergy. – 2011 Sep-Oct. – Vol. 25, N 5. – P. 358–62. doi: 10.2500/ajra.2011.25.3673.

9. Диагностика и лечение осложнений, связанных с выведением стоматологических пломбировочных материалов в верхнечелюстной синус / П. Г. Сысолятин [и др.] // Стоматология. – 2009. – № 1. – С. 47–50.

10. Худайбергенов Г. Г. Опыт диагностики и лечения больных с одонтогенным верхнечелюстным синуситом / Г. Г. Худайбергенов, В. И. Гунько // Стоматология. – 2011. – № 3. – С. 59–61.

11. Байдик О. Д. Случай двустороннего одонтогенного верхнечелюстного синусита с формированием аспергиллемы / О. Д. Байдик, П. Г. Сысолятин // Проблемы мед. микологии. – 2014. – № 2. – С. 26–30.

12. Лопатин А. С. Выбор оптимального хирургического доступа при кистах верхнечелюстных пазух / А. С. Лопатин, С. А. Аллахвердиев // Рос. ринология. – 2010. – № 1. – С. 32–35.

13. Яременко А. Осложнения и ошибки при остеoaугментации дна верхнечелюстной пазухи / А. И. Яременко, Д. В. Галецкий, В. О. Королев // Стоматология. – 2013. – № 3. – С. 114–18.

14. Minimally invasive transnasal medial maxillectomy for treatment of maxillary sinus and orbital pathologies / A. Siekiewicz [et al.] // Acta Otolaryngol. – 2014 Mar. – Vol. 134, N 3. – P. 290–95.

15. Stratus relievax: treatment for chronic rhinosinusitis / P. M. Baptista [et al.] // Otolaryngol Head Neck Surg. – 2012. – Vol. 147, N 2. – Suppl. – P. 255–56. doi: 10.1177/0194599812451426a416.

16. Дудка В. Т. Морфологические аспекты применения обогащенной тромбоцитами и фибрином аутоплазмы при пластике синооральных свищей / В. Т. Дудка, С. Э. Честникова, И. Г. Бочарова // Рос. ринология. – 2008. – № 1. – С. 23–25.

Адрес для корреспонденции

220116, Республика Беларусь,
г. Минск, пр. Дзержинского, д. 83,
УО «Белорусский государственный
медицинский университет»,
кафедра хирургической стоматологии,
тел. раб.: +375 17 254 32-44,
e-mail: ip-c@yandex.ru,
Походенько-Чудакова Ирина Олеговна

Сведения об авторах

Походенько-Чудакова И.О., д.м.н., профессор, заведующий кафедрой хирургической стоматологии УО «Белорусский государственный медицинский университет».

Бармуцкая А.З., к.м.н., доцент, доцент кафедры

хирургической стоматологии УО «Белорусский государственный медицинский университет».

Сурин А.В., аспирант кафедры хирургической стоматологии УО «Белорусский государственный медицинский университет».

Поступила 13.03.2015 г.