

PENGARUH PENGOBATAN HERBAL SPRAY BERBASIS BIOAKTIF DARI SPIRULINA (*SPIRULINA SP.*) TERHADAP PROFIL PROTEIN LUKA DAN HISTOLOGI PANKREAS TIKUS (*RATTUS NORVEGICUS*) TERPAPAR MULTIPLE LOW DOSE STREPTOZOTOCIN (MLD-STZ)

Kartika Rahma, Aulanni'am, Chanif Mahdi

Jurusan Kimia, Fakultas Matematika dan Ilmu Pengetahuan Alam, Universitas Brawijaya
Jl. Veteran Malang 65145

*Alamat korespondensi, Tel : +62-341-575838, Fax : +62-341-575835
Email: aulani@ub.ac.id

ABSTRAK

Penelitian ini bertujuan untuk mengetahui pengaruh pemberian ekstrak *Spirulina sp.* dalam bentuk *spray* terhadap gambaran histologi jaringan pankreas, dan profil protein kulit luka tikus (*Rattus norvegicus*) yang terpapar *Multiple Low Dose* streptozotocin (MLD-STZ). Injeksi MLD-STZ dengan dosis 20 mg/kg BB tikus dapat menyebabkan Diabetes Melitus (DM) tipe 1. Pada penelitian ini, tikus dibagi menjadi 3 kelompok yakni kontrol negatif (tanpa induksi STZ), kontrol positif (diinduksi MLD-STZ), dan kelompok terapi (diinduksi MLD-STZ dan terapi). Terapi yang diberikan berupa herbal *spray* berbasis bioaktif spirulina (*Spirulina sp.*) dengan dosis $\pm 200 \mu\text{L}$ tepat pada luka tikus sebanyak 3 kali sehari selama 2 minggu. Metode yang digunakan untuk analisis profil protein yakni metode SDS-PAGE dan gambaran histologi jaringan pankreas menggunakan metode pewarnaan Hematoksin-Eosin (HE). Hasil dari penelitian menunjukkan bahwa pasca terapi terdapat perbedaan profil pita protein pada ketiga kelompok perlakuan yaitu munculnya pita protein baru dengan BM 93 kDa pada kulit luka kelompok tikus DM dan protein ini tidak ditemukan pada kelompok tikus yang mendapat terapi herbal *spray* dari *Spirulina sp.* Korelasi positif juga ditunjukkan dari hasil gambaran histologi jaringan pankreas kelompok DM dengan berkurangnya sel β pankreas dan lebar rongga di islet Langerhans. Serta terjadi perbaikan gambar pankreas pada kelompok terapi.

Kata kunci: diabetes melitus, histologi pankreas, pita protein kulit

ABSTRACT

This research aims to determine the effect of *Spirulina sp.* extracts in the form of *spray* on pancreatic tissue histology, and protein profiles of skin wound rats (*Rattus norvegicus*) induced by Multiple Low Dose streptozotocin (MLD-STZ). The injection of MLD-STZ at a dose of 20 mg/kg BW causes Diabetes Mellitus (DM) type 1. In this study, rats were divided into 3 groups: negative control (no STZ induction), positive control (MLD-STZ-induced), and therapy group (MLD-STZ-induced and therapy). Therapy was given in the form of *spray*-based herbal bioactive *Spirulina sp.* with a dose of $\pm 200 \mu\text{L}$ right on rat wound 3 times/day during 2 weeks after being DM as a result of MLD-STZ induced. The method used for the analysis of protein is SDS-PAGE and pancreatic tissue histology using hematoxylin-eosin staining methods (HE). The results of the study showed that post-therapy causes the difference of protein band profiles of the three treatment groups, emergence a new protein band with a molecular weight of 93 kDa in skin wounds of diabetic rats, and this protein bands disappear in skin wound rats after treated by herbal *spray* of *Spirulina sp.*. In addition, results of histological pancreatic tissue diabetic group has reduction of pancreatic β cells and islet of Langerhans in the cavity width. As well, there is improvement in the therapy group of pancreatic histology.

Keywords: diabetes mellitus, pancreatic histology, skin protein bands

PENDAHULUAN

Diabetes Melitus (DM) merupakan penyakit yang disebabkan oleh gangguan metabolisme kompleks terutama pada metabolisme karbohidrat, dan protein. Secara tidak langsung penyakit ini mempengaruhi kerja hormon endokrin pankreas [1]. Hiperglikemia yang merupakan karakteristik DM dapat menyebabkan komplikasi yaitu kelainan mikrovaskuler seperti stroke, jantung dan kerusakan ginjal. Akibat komplikasi tersebut, banyak penderita DM yang mengalami Infeksi Kaki Diabetik (IKD). IKD merupakan infeksi yang terjadi di daerah ekstremitas bawah dan apabila berkembang menjadi IKD dimana infeksi ini apabila tidak dirawat akan menjadi gangren [2].

Pengobatan melalui oral dengan obat-obatan memiliki efek samping beragam bila dikonsumsi secara berkepanjangan, misalnya gastrointestinal [3]. Sehingga menjadikan penggunaan obat herbal diyakini lebih aman. Penelitian ini menggunakan ganggang *Spirulina sp.* yang dikemas dalam bentuk *spray* untuk pengobatan luka DM tipe 1. Kandungan polifenol yaitu kuersetin di dalamnya mampu berperan sebagai *scavenger* hingga dapat menangkap radikal-radikal bebas (radikal superoksida spesies, ROS) dan memperbaiki sel β pankreas hingga sekresi insulin dapat diperbaiki. Maka luka secara perlahan akan menutup dengan diiringi menurunnya kadar gula darah menjadi mendekati normal [4].

Histopatologi dari pulau Langerhans pada penderita diabetes akibat nekrosis menyebabkan pulau Langerhans (kumpulan sel β) tampak lebih kecil dan bahkan berkurang dibandingkan histologi pada pankreas normal apabila diwarnai dengan pewarna Hematoksin-Eosin (HE) [5]. Ekstrak *Spirulina sp.* diduga dapat memperbaiki histologi jaringan pankreas akibat kandungan antioksidannya. Sementara perbaikan luka pada tikus DM akan dianalisis berdasarkan perbedaan profil protein dengan protein pada tikus normal melalui metode Sodium Dodesil Poliakrilamida Gel Elektroforesis (SDS-PAGE). Berdasarkan uraian diatas, maka dibutuhkannya penelitian mengenai efektivitas pemberian herbal *spray* berbasis bioaktif *Spirulina sp.* dalam peranannya sebagai terapi tambahan luka pada diabetes tipe I ini.

METODA PENELITIAN

Bahan dan Alat

Penelitian ini menggunakan hewan coba tikus (*Rattus norvegicus*) galur Wistar jantan umur 3 bulan. Penggunaan hewan coba dalam penelitian ini telah mendapat sertifikat laik etik No. No. 176-KEP-UB dari Komis Laik Etik Penelitian Universitas Brawijaya.

Bahan-bahan yang digunakan dalam penelitian antara lain Streptozotocin (STZ), PFA (Paraformaldehid) 4%, NaCl Fisiologis, Alkohol bertingkat (70%,80%,90%,95%), akuades, *Spirulina sp.*, pereaksi Wagner, NaOH 10%, HCl 1N, CHCl₃, H₂SO₄ 98% (1,84 gr/mL), NH₃ 0,05 M, PBS (Phospat Buffer Saline) pH 7,4, Xylol 1,2,3, parafin, hematoxylen, eosin alkohol, Entellen, Buffer sitrat, H₂O₂ 3%, NaN₃, Tris-HCl, RSB (*Reducing Sample Buffer*).

Peralatan yang digunakan dalam penelitian ini yaitu seperangkat alat gelas (cawan petri, labu takar, gelas objek, spatula, pipet tetes, gelas ukur 10mL, gelas kimia (50,100, dan 250 mL), tabung reaksi, corong gelas), mortar, mikro pipet, pengaduk magnetik, seperangkat kandang tikus, gunting, pinset, spuit, glukotes strip dan glukometer (*one touch*), vortex (Guo-Huq), mikrotube eppendorf, tabung polipropilen, plastik, *freezer* -20°C, kulkas 4°C, pH meter digital (inolab-WTW), *waterbath*, pisau mitokron, neraca analitik, *electrophoresis equipment* (SDS-PAGE), botol *spray*, mikroskop cahaya (olympus CX-31), LC-MS (*thermo scientific*),

Prosedur

Pengamatan gambaran histologi pankreas

Preparat pankreas yang dibuat dengan menggunakan metode pewarnaan HE diamati untuk membedakan derajat insulinitis dari suatu jaringan. Pengamatan dilakukan menggunakan mikroskop cahaya dengan perbesaran kuat 400x dan 1000x.

Analisis profil protein kulit luka dengan SDS-PAGE

Profil pita protein dikarakterisasi menggunakan metode SDS-PAGE yang dilakukan sesuai metode standar. Sebanyak 15 µL isolat protein dalam tris-HCl dalam 15 µL RSB pada tabung mikrotube dipanaskan pada suhu 100°C selama 10 menit. Proses elektroforesis dilakukan pada 200 V sampai batas bawah pita protein berada pada ± 0,5 cm dari batas bawah plat gel. Pewarnaan *gel* hasil *running* menggunakan pewarna *Commasive Brilliant Blue* 0,1 % (w/v).

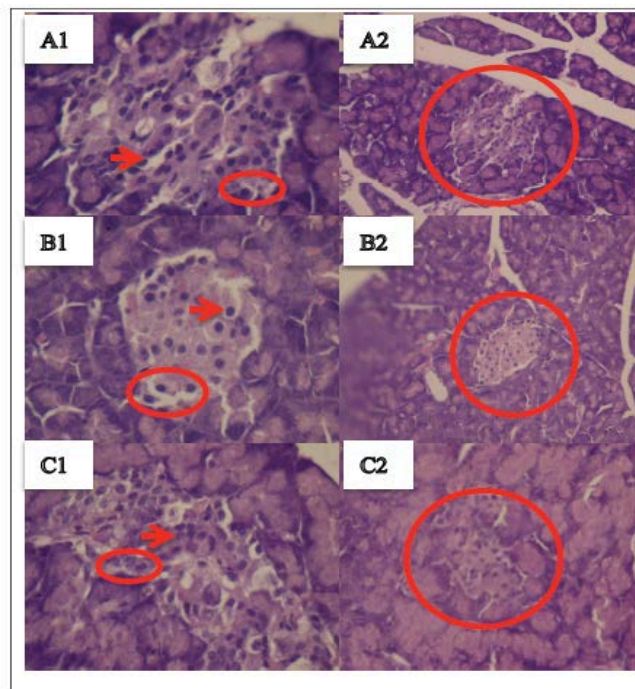
Masing-masing pita protein kulit luka dihitung berat molekulnya dengan menggunakan protein Marker sebagai standar. Nilai Rf dari masing-masing pita protein kemudian diplotkan pada persamaan regresi linier yang didapatkan dari kurva standar sehingga didapatkan BM tiap pita protein.

HASIL DAN PEMBAHASAN



Gambaran histologi pankreas dengan pewarnaan HE tikus kontrol negatif, tikus yang dipapar MLD-STZ dan hasil terapi *spray* ekstrak spirulina (*Spirulina sp.*)

Pengamatan gambaran histologi pada jaringan dilakukan untuk mengetahui perbedaan kondisi histologi pankreas yang terpapar MLD-STZ dan pasca pemberian terapi *spray* dari ekstrak spirulina. Menurut penelitian sebelumnya terdapat perubahan histopatologis pulau Langerhans pada penderita DM baik secara kualitatif maupun kuantitatif [5]. Kerusakan ini akibat dari terbentuknya radikal bebas (ROS) yang sangat berpotensi merusak sel β pankreas hingga menyebabkan nekrosis, degenerasi, dan amygdolosis. Kondisi ini jelas akan mempengaruhi produksi insulin dalam pulau Langerhans. Berikut adalah gambaran histologi dari masing-masing perlakuan yang disajikan pada Gambar 1.

Gambar 1 Histologi pankreas tikus dengan pewarnaan HE



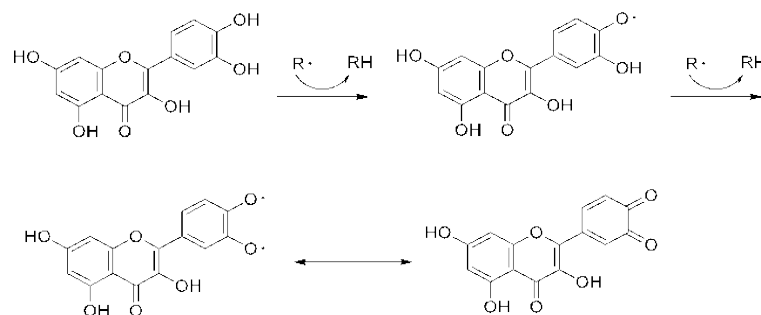
Keterangan:

-  = Pulau langerhans pankreas,
-  = sel β pankreas,

Berdasarkan hasil pengamatan histologi pankreas tiap perlakuan terlihat bahwa tikus kontrol negatif (A1, perbesaran 400x dan A2, perbesaran 1000x) menunjukkan adanya keteraturan susunan sel endokrin yang menyebarkan pulau Langerhans dengan bentuk sel seragam. Kondisi sel β pada tikus kontrol negatif juga dalam keadaan relatif baik dan dalam

jumlah yang normal, selain itu kondisi pulau Langerhans relatif rapat. Sedangkan pada kelompok DM (B1 dan B2) memperlihatkan warna yang sedikit pucat pada bagian pulau Langerhans. Adanya ruang-ruang kosong pada jaringan menunjukkan adanya kerusakan pada islet pankreas yang diikuti dengan degenerasi sel endokrin dimana jumlah sel β menurun. Menurunnya sel β berbanding lurus dengan tingkat sekresi insulin sehingga produksi insulin juga menurun. Hal ini membuktikan bahwa pemberian STZ sebagai agen diabetogenik yang sangat bersifat toksik dapat merusak sel endokrin pankreas khususnya sel β dalam bentuk pengecilan pulau Langerhans, pengurangan jumlah sel β dan degranulasi daripada sel-sel tersebut sehingga sekresi insulin ke dalam darah menurun [6].

Sementara dengan pemberian terapi menggunakan ekstrak spirulina. Hasil pengamatan pewarnaan HE memperlihatkan bahwa adanya perbaikan pankreas walupun belum dapat mengembalikan pada kondisi normal. Rongga yang terbentuk akibat meningkatnya radikal bebas (ROS) dapat merapat dengan pemberian terapi herbal *spray* berbasis bioaktif spirulina. Senyawa flavonoid dalam ekstrak spirulina yang berperan sebagai *scavenger* radikal dapat menurunkan radikal bebas terbukti dengan meningkatnya jumlah sel endokrin dalam Langerhans dan menutupnya rongga pada islet Langerhans. Mekanisme *scavenging* dari kuersetin saat bereaksi dengan radikal bebas sebagai berikut [7]:




Gambar 2. Mekanisme *Scavenging* radikal bebas ($R\cdot$) oleh Kuersetin

Pengaruh herbal *spray* berbasis bioaktif spirulina terhadap profil protein kulit tikus pasca induksi MLD-STZ

Induksi MLD-STZ menyebabkan terbentuknya DM tipe 1 yang ditandai oleh hiperglikemia. Kondisi hiperglikemia memicu autooksidasi glukosa, glikasi protein dan aktivasi jalur metabolisme poliol yang selanjutnya mempercepat terbentuknya senyawa oksigen reaktif (ROS). Salah satu akibat meningkatnya kehadiran ROS tersebut adalah terjadinya modifikasi protein. Pada umumnya modifikasi protein ditunjukkan dengan adanya

degradasi protein yang menyebabkan perubahan struktur protein. Dua kemungkinan adanya perubahan struktur yaitu pengembangan rantai peptida dan pemecahan protein menjadi unit yang lebih kecil tanpa disertai pengembangan molekul.

Penggunaan teknik SDS-PAGE merupakan salah satu alternatif untuk mengetahui adanya perubahan protein melalui pemngamatan profil protein hasil elektroforesis. Pita protein pada kelompok tikus sehat, hasil induksi MLD-STZ, dan pasca terapi ada perbedaan penampakan. Pada kelompok tikus DM, muncul pita protein baru diantara pita protein sama yang tampak pada *gel* dengan berat molekul (BM) masing-masing diantaranya 164 kDa, 145 kDa, 74 kDa, 58 kDa, dan 52 kDa. Protein baru hanya muncul pada kempok DM dengan BM 93 kDa (ditunjukkan dengan tanda panah Gambar 3) yang tidak terdapat pada dua kelompok lainnya. Hasil ini diyakini tikus pada keadaan DM dengan luka terdegradasi akibat dari adanya proses inflamasi dan kondisi DM.



Gambar 3. Profil pita protein kulit ketiga kelompok

Pada kelompok terapi, pita protein dengan BM 93 kDa ini tidak lagi muncul, dengan begitu protein ini juga dapat dikatakan sebagai antigen diabetes. Kondisi ini diyakini karena kembalinya normal kadar glukosa darah sehingga proses inflamasi berkurang. Selain itu adanya aktivitas quercetin sebagai *scavenger* ROS sehingga deferensiasi protein proinflamasi perlahan menurun.

Apabila ditelaah lebih jauh, penumpukan glukosa dalam darah yang mulai berkurang akibat perbaikan sel β pada pankreas dan peningkatan sekresi insulin, menyebabkan aliran oksigen dan nutrisi ke dalam sel-sel dalam tubuh, termasuk sel-sel yang berperan dalam

kekebalan tubuh meningkat. Sehingga mempercepat perbaikan pada luka. Perbaikan luka menandakan bahwa kondisi inflamasi dalam tubuh menurun. Pada saat kadar glukosa darah normal dan tidak terjadi inflamasi, agen sintesis tidak lagi mensintesis protein BM 93 kDa tersebut.

KESIMPULAN

Herbal *spray* berbasis bioaktif dari *Spirulina sp.* yang diberikan pada tikus DM tipe 1 dengan dosis 3 kali sehari selama 2 minggu mampu memperbaiki fungsi pankreas dan diketahui adanya perbedaan profil pita protein dari ketiga kelompok dimana kelompok tikus DM memiliki pita protein dengan BM 93 kDa yang tidak dimiliki oleh kedua kelompok lainnya.

DAFTAR PUSTAKA

1. Sylvia P.A., 2006, *Metabolisme Glukosa dan Diabetes Melitus, Patofisiologi, Ed. 6*, Jakarta, EGC, Pp. 60–65.
2. Nabyl, R.A., 2009, *Cara Mudah Mencegah Dan Mengatasi Diabetes Mellitus*, Yogyakarta, Aulia Publishing.
3. Nathan M.D., J.B. Buse, B.D. Mayer, E. Ferrannini, R.R. Holman, and R. Sherwin, 2008, Medical management of hyperglycemia in type 2 diabetes a consensus algorithm for the initiation and adjustment of therapy. *A Consensus Statement of The American Diabetes Association and The European Association for The Study of Diabetes, Diabetes Care*, 31, pp.1-11.
4. Layam A., and C.L.K. Reddy, 2007, Antidiabetic Property of Spirulina. *Preliminary Communication, Department of Food Science and Nutrition, SPMVV, India*. pp. 29-33.
5. Scobie, I.N., 2007, *Atlas of Diabetes Mellitus, 3rd Edition*, London, Informa.
6. Nurdiana N.P., Setyawati dan M. Ali, 1998, Efek streptozotzin sebagai bahan diabetogenik pada tikus wistar dengan cara pemberian intraperitoneal dan intravena, No 2, Vol XIV, *Majalah Kedokteran Unibraw*, Malang, pp. 66-67.
7. Aulanni'am, R. Anna, and L.R. Nur, 2012, The potency of sargassum duplicatum bory extract on inflammatory bowel disease therapy in rattus norvegicus, *Journal of Life Sciences* 6, pp. 144-154