

KADAR MALONDIALDEHID (MDA) DAN GAMBARAN HISTOLOGI PADA GINJAL TIKUS PUTIH (*Rattus norvegicus*) PASCA INDUKSI *Cyclosporine-A*

Agnes Ratna Yustika, Aulanni'am* dan Sasangka Prasetyawan

Jurusan Kimia, Fakultas Matematika dan Ilmu Pengetahuan Alam, Universitas Brawijaya,
Jl. Veteran Malang 65145

*Alamat korespondensi, Tel : +62-341-575838, Fax : +62-341-575835
Email: aulani@ub.ac.id

ABSTRAK

Cyclosporine-A (CsA) merupakan kelompok obat (*immunosuppressant*) yang berfungsi menekan respon imun. Namun demikian, penggunaan CsA jangka panjang dapat menimbulkan efek nefrotoksisitas. Penelitian ini bertujuan untuk mengetahui kadar MDA dan gambaran histologi pada ginjal tikus (*Rattus norvegicus*) pasca induksi *Cyclosporine-A* (CsA). Pada penelitian ini ginjal yang digunakan berasal dari dua kelompok, yaitu kelompok tikus kontrol dan tikus induksi CsA dengan dosis 3 mg/kg per berat badan tikus. Pengukuran kadar MDA menggunakan spektrofotometri UV-vis dan gambaran histologi menggunakan metode pewarnaan *Hematoksilin-Eosin* (HE). Hasil perbandingan kadar MDA pada ginjal tikus sehat ($1,599 \pm 0,328$) dan ginjal tikus sakit ($5,693 \pm 0,243$) mengalami peningkatan 56,14%. Pada tikus sakit terdapat banyak rongga sebagai visualisasi terputusnya sel *junction* (penghubung antar sel) karena adanya peradangan. Terbentuknya rongga atau celah antar sel merupakan akibat dari meningkatnya kadar MDA.

Kata kunci: *Cyclosporine-A*, MDA, ginjal

ABSTRACT

Cyclosporine-A (CsA) is group of drug (*immunosuppressant*) functioning suppress the immune response. However, long-term use can lead to CsA nephrotoxicity effects. The studies aimed to determine the levels of MDA and histological kidney rats (*Rattus norvegicus*) after induction of *Cyclosporine-A* (CsA). This study used kidneys from two groups, control rats and rats with CsA induction dose of 3 mg/kg body weight of rats. Measurement of MDA levels using UV-Vis spectrophotometre and histological staining using Hematoxylen-Eosin (HE). The results of comparative levels of MDA in healthy rat kidneys ($1,599 \pm 0,328$) and sick rat kidneys ($5,693 \pm 0,243$) increased 56.14%. In mice there is a lot of pain as a visual breakdown of the cell cavity junction (liaison between cells) due to the presence of inflammation. The formation of voids or gaps between the cells as a result of increased levels of MDA.

Keywords: *Cyclosporine-A*, MDA, kidney

PENDAHULUAN

Cyclosporine-A (CsA) merupakan peptida siklik yang diisolasi dari jamur *Tolypocladium inflatum* Gams yang biasa digunakan sebagai *immunosuppressant*. *Immunosuppressant* merupakan kelompok obat yang dapat menekan respon imun, seperti pencegah penolakan organ pasca transplantasi, mengatasi penyakit autoimun dan mencegah hemolisis rhesus dan neonatus. Namun demikian, penggunaan *Cyclosporine-A* juga tidak lepas dari beberapa efek samping, antara lain yang terpenting adalah efek nefrotoksisitas [1].

Efek nefrotoksisitas *Cyclosporine-A* dalam klinik disebabkan karena adanya stress oksidatif akibat meningkatnya kadar *reactive oxygen species* (ROS)[2]. ROS adalah bagian dari radikal bebas yang merupakan produk dari metabolisme sel normal. Radikal bebas merupakan salah satu produk reaksi kimia dalam tubuh berupa atom atau gugus yang mempunyai elektron tidak berpasangan pada orbital luarnya, sehingga senyawa ini bersifat sangat reaktif (tidak stabil). Di dalam tubuh, radikal bebas dapat menyebabkan proses peroksidasi lipid[3]. Peroksidasi lipid adalah perusakan oksidatif terhadap asam lemak tak jenuh berantai panjang (*Polyunsaturated Fatty Acid*) yang menghasilkan senyawa malondialdehid (MDA). Dengan demikian, MDA dapat digunakan sebagai indeks pengukuran aktivitas radikal bebas dalam tubuh. Tingginya kadar MDA di dalam tubuh dapat disebabkan oleh meningkatnya aktivitas radikal bebas [4].

Berdasarkan penelitian, *reactive oxygen species* (ROS) dapat mengakibatkan fibrosis pada sel-sel epitel organ ginjal. Fibrosis ginjal terjadi karena inflamasi pada epitel tubulus dan glomerulus [5].

Berdasarkan hal tersebut di atas, maka pada penelitian ini akan dikaji pengaruh induksi *Cyclosporine-A* terhadap kadar malondialdehid (MDA) dan kerusakan sel melalui gambaran histologi dari organ ginjal.

METODE PENELITIAN

Alat dan bahan

Alat yang digunakan pada penelitian ini antara lain seperangkat alat gelas, seperangkat alat bedah, eppendorf, tabung polipropilen, rak tabung reaksi, *sentrifuge*, penangas air, *waterbath*, neraca analitik Toddler, mikropipet, *blue tips*, *yellow tips*, oven, *autoclave*, mortar, balok es, spektrofotometer UV-Vis, mikroskop cahaya BX-53.

Organ ginjal tikus putih, *Cyclosporine-A*, akuades, formaldehid 10%, NaCl-fisiologis 0,9% dingin, asam trikloroasetat (TCA), HCl, Na-Thio 1%, etanol 70%, etanol 80%, etanol 90%, etanol 95%, etanol absolut, larutan stok MDA, xilol, pewarna *hematoxylen* dan *eosin*, PBS-azida pH 7,4.

Preparasi hewan coba

Hewan coba yang digunakan adalah tikus putih (*Rattus norvegicus*) strain wistar jantan usia 2 sampai 4 minggu dengan berat badan 180-200 gram. Penggunaan hewan coba ini telah mendapatkan sertifikat laik etik dari komisi etik peneliti Universitas Brawijaya No. 118-KEP-UB. Kemudian dibagi menjadi dua kelompok yaitu: (1) Kelompok kontrol yaitu tikus yang

tidak mendapat perlakuan apapun sebanyak lima ekor tikus dan (2) Kelompok tikus yang diinjeksi *Cyclosporine-A* selama tiga minggu sebanyak lima ekor. Dosis penggunaan *Cyclosporine-A* 3mg/kg berat badan tikus sebanyak 200 μ L untuk masing-masing tikus. Injeksi dilakukan pada bagian subkutan secara kronis.

Pengukuran kadar MDA dengan uji TBA

Sebanyak 0,5 gram organ ginjal tikus bersama pasir kuarsa digerus dengan mortar hingga halus. Kemudian ditambahkan 200 μ L NaCl-fisiologis ke dalam mortar. Homogenat dimasukkan ke dalam tabung polipropilen dan ditambah 550 μ L akuades. Kemudian ditambah 100 μ L TCA dan dihomogenkan. Selanjutnya ditambah 250 μ L HCl 1N dan dihomogenkan. Lalu campuran ditambah 100 μ L Na-Thio 1% dan disentrifugasi pada kecepatan 500 rpm selama 10 menit. Supernatan diambil dan disaring menggunakan *glass wool*. Supernatan yang diperoleh dipanaskan dalam waterbath 100°C selama 20 menit. Supernatan yang telah dipanaskan selanjutnya didinginkan pada temperatur ruang. Setelah itu ditentukan nilai absorbansi sampel menggunakan spektrofotometer UV-Vis pada panjang gelombang maksimum.

Pengamatan histologi ginjal

Kerusakan sel pasca induksi *Cyclosporine-A* dikonfirmasi dengan pengamatan histologi organ ginjal melalui metode pewarnaan *Hematoxylen-Eosin* (HE). Pewarnaan HE dilakukan dengan tahapan deparafinasi, dimana preparat dimasukkan dalam xilol bertingkat 1-3 masing-masing selama 5 menit. Berikutnya dilakukan tahapan rehidrasi preparat dimana preparat dimasukkan dalam etanol bertingkat yang dimulai dari etanol absolut 1-3, etanol 95, 90, 80 dan 70% masing-masing selama 5 menit. Lalu preparat direndam dalam akuades selama 5 menit. Setelah itu tahapan pewarnaan dilakukan dengan preparat dimasukkan dalam pewarna *hematoxylen* hingga diperoleh hasil warna terbaik selama ± 10 menit. Kemudian preparat dicuci dengan air mengalir selama 30 menit, dibilas dengan akuades dan dimasukkan dalam pewarna *eosin* selama 5 menit. Lalu preparat direndam dalam akuades untuk menghilangkan kelebihan *eosin*. Berikutnya tahapan dehidrasi dilakukan dengan preparat dimasukkan dalam seri etanol bertingkat dari 80, 90 dan 95% hingga etanol absolut 1-3. Selanjutnya dilakukan *clearing* yaitu dengan memasukkan preparat pada xilol 1 dan 2 lalu dikeringkan. Setelah itu dilakukan *mounting* dengan entellan.

HASIL DAN PEMBAHASAN

Pengaruh *Cyclosporine-A* terhadap kadar MDA

Pada tikus yang telah diinjeksi CsA, terjadi kerusakan sel yang disebabkan oleh peningkatan stress oksidatif. Stress oksidatif adalah suatu keadaan patologis yang disebabkan oleh kerusakan jaringan di dalam tubuh karena peningkatan jumlah radikal bebas yang tidak normal. Keberadaan radikal bebas ini dapat diketahui melalui kadar MDA sebagai produk peroksidasi lipid. Kadar MDA dalam ginjal tikus dihitung melalui uji *Thiobarbituric Acid* (TBA) dengan mengukur absorbansinya pada panjang gelombang 533 nm, yang kemudian digunakan untuk pembuatan kurva baku MDA. Kadar MDA pada organ ginjal tikus yang diinjeksi CsA (sakit) lebih tinggi daripada kadar MDA pada organ ginjal tikus yang tidak diinjeksi CsA (sehat) (Tabel 1).

Tabel 1. Perbandingan kadar MDA pada ginjal tikus

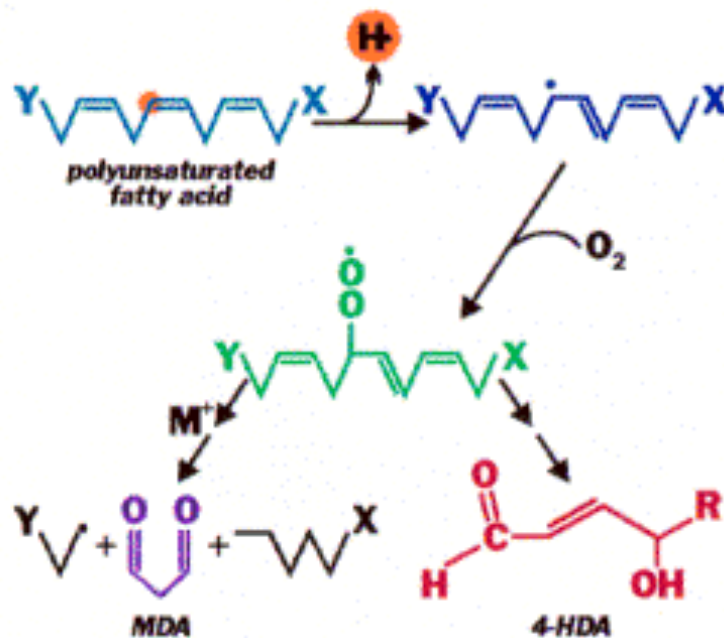
Perlakuan	Rata-rata kadar MDA ($\mu\text{g/mL}$)	Rata-rata \pm St.Dev
Sehat	1,599	1,599 \pm 0,328
Sakit	5,693	5,693 \pm 0,243

Berdasarkan data pada Tabel 1, kadar MDA pada ginjal tikus sehat (1,599 \pm 0,328) dan ginjal tikus sakit (5,693 \pm 0,243) menunjukkan adanya peningkatan. Hal ini menunjukkan bahwa CsA dapat meningkatkan kadar radikal bebas dalam tubuh.

Cyclosporine-A yang diinjeksikan akan berikatan dengan *cyclophilin* di dalam mitokondria. Kombinasi ini selanjutnya akan menghambat *calcineurin*. *Calcineurin* adalah suatu calcium-calmodulin yang bergantung pada *serine-threonine phosphatase* untuk dapat mengaktifkan berbagai faktor regulasi. Salah satu regulator penting yang diaktifkan oleh *calcineurin* adalah *nuclear factor of activated T cells* (NFATc). NFATc yang telah teraktivasi akan mempengaruhi sel T untuk menghasilkan sitokin, terutama *Interleukin-2* (IL-2). Keadaan ini melemahkan sistem kekebalan tubuh. Melemahnya sistem kekebalan tubuh berdampak pada meningkatnya jumlah *Reactive Oxygen Species* (ROS). Radikal bebas didefinisikan sebagai atom atau molekul yang mempunyai elektron tak berpasangan di orbital terluarnya. Elektron tak berpasangan ini sangat reaktif untuk berikatan dengan elektron lainnya. Namun, bila radikal bebas bertemu dengan enzim atau *Polyunsaturated Fatty Acid* (asam lemak tak jenuh rantai panjang) akan terjadi proses peroksidasi lipid. Proses

peroksidasi lipid ini menghasilkan beberapa produk akhir diantaranya adalah senyawa malondialdehid (MDA). Jumlah radikal bebas yang berlebih mengakibatkan peningkatan proses peroksidasi lipid sehingga produksi MDA juga meningkat. Oleh karena itu, kelompok tikus sakit (diinjeksi CsA) mengalami peningkatan kadar MDA.

Mekanisme pembentukan MDA melalui peroksidasi lipid diawali dengan penghilangan atom hidrogen (H) dari molekul lipid tak jenuh rantai panjang oleh gugus radikal hidroksil ($\cdot\text{OH}$), sehingga lipid bersifat radikal. Kemudian radikal lipid ini bereaksi dengan atom oksigen (O_2) membentuk radikal peroksil ($\cdot\text{OO}$), yang selanjutnya menghasilkan MDA (dengan ikatan tak jenuh lebih dari tiga).

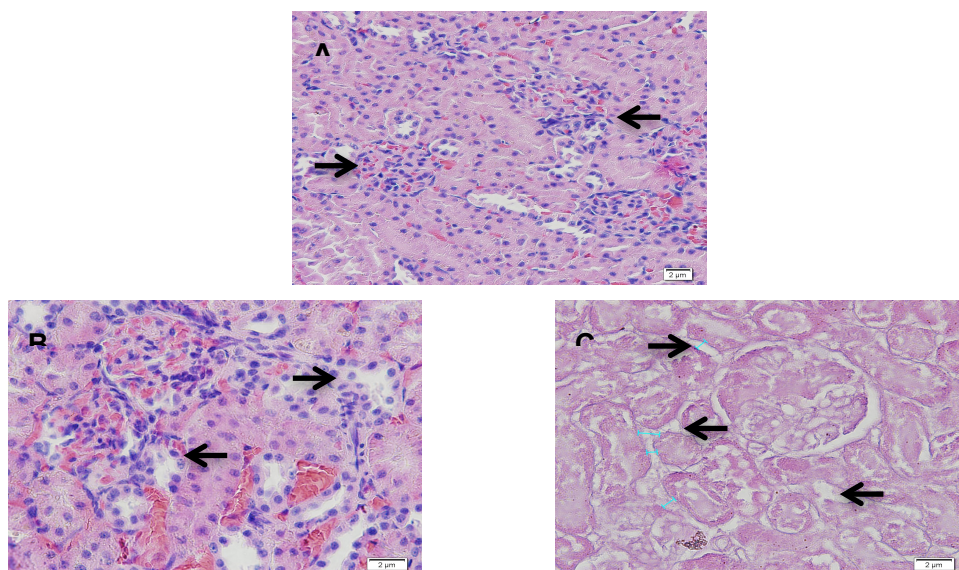


Gambar 2. Mekanisme pembentukan MDA

Berdasarkan perhitungan statistik uji t terhadap kadar MDA didapatkan hasil nilai t_{hitung} (12,915) lebih besar dari nilai t_{tabel} (1,812) dengan selang kepercayaan 95%. Hal ini membuktikan bahwa induksi CsA memberikan pengaruh nyata terhadap meningkatnya kadar MDA pada organ ginjal tikus.

Gambaran histologi ginjal tikus pasca induksi *Cyclosporine-A*

Gambaran histologi organ ginjal tikus dibandingkan melalui preparat organ ginjal menggunakan metode pewarnaan *Hematoxylen-Eosin* (HE), yang selanjutnya diamati dengan mikroskop cahaya BX-53.



Gambar 3. Hasil pewarnaan HE pada ginjal tikus Keterangan: A= tikus sehat (400x); B= tikus sakit (400x); C= tikus sakit (600x); → = sel-sel ginjal yang mengalami perubahan

Metode pewarnaan HE merupakan metode yang menggunakan dua macam zat warna yaitu zat warna *hematoxylen* dan zat warna *eosin*. Gambar 3 menunjukkan perbandingan kondisi kerusakan sel jaringan ginjal tikus sehat dan tikus sakit. Pada kelompok tikus sehat tampak susunan histologi organ ginjal tikus lebih rapat dan teratur. Sedangkan pada tikus sakit terdapat banyak rongga sebagai visualisasi terputusnya sel *junction* (penghubung antar sel) karena adanya peradangan. Terbentuknya rongga atau celah antar sel merupakan akibat dari meningkatnya kadar MDA.

KESIMPULAN

Induksi CsA pada bagian subkutan dengan dosis 3 mg/kg berat badan tikus selama 3 minggu mampu meningkatkan kadar MDA dengan perbandingan kadar MDA pada organ ginjal tikus sehat ($1,599 \pm 0,328$) dan pada organ ginjal tikus sakit ($5,693 \pm 0,243$). Pada gambaran histologi pasca induksi CsA mampu merusak jaringan sel pada ginjal sehingga ginjal mengalami fibrosis.

Pengamatan perbandingan histologi organ ginjal tikus sehat dengan organ ginjal tikus sakit menjadi konfirmasi banyaknya sel yang merespon proses peradangan. Hal ini ditunjukkan dengan banyaknya sel *junction* yang melebar. Pada organ ginjal normal, sel *junction* lebih rapat dan tidak terbentuk benang-benang fibrosis.

DAFTAR PUSTAKA

1. Ponticelli C., 2000, Cyclosporine: Nephrologic Indications, dalam Yocum De (Ed), Cyclosporine. Clinical Application in Autoimmune Diseases. Philadelphia, Mosby-Wolfe:11-20.
2. Widodo, M.A., 1995, Efek Pemicu Radikal Bebas dan Vitamin E pada Diabetes Komplikasi Pembuluh Darah Tikus Diabetes, Laporan Penelitian Hibah Bersaing tahun 1992-1995, Fakultas Kedokteran Universitas Brawijaya, Malang.
3. Favier, A.E., 1995, Analysis of Free Radicals in Biological Systems, Birkhauser Voulagh Basel P.102, Switzerland.
4. Haliwell, B., and Gutteridge JMC., 1999, *Free Radical in Biology and Medicine 3rd Edition*, Oxford University Press, Oxford.
5. Noer, M.S., 2010, *Evaluasi Fungsi Ginjal secara Laboratorik (Laboratoric Evaluation on Renal Function)*, Lab-SMF Ilmu Kesehatan Anak FK Unair. Surabaya.