

LAPORAN KASUS

Optic Nerve Sheath Meningioma di Dekade Awal Kehidupan: Kasus Jarang

Raudatul Janah¹

1.Laboratorium Terpadu (Laboratorium Patologi Anatomi) Pusat Mata Nasional Rumah Sakit Mata Cicendo, Bandung

Korespondensi: Raudatul Janah; Email: raudatul.janah1@gmail.com ; Hp.087837356528

Abstrak

Pendahuluan: Optic nerve sheath meningioma (ONSM) adalah neoplasma jinak sel meninges jaringan arachnoid. ONSM menyumbang kurang dari 1% dari semua meningioma dan 5-10% dari semua tumor orbital. Mereka paling sering terjadi pada usia 30 dan 50 tahun. **Laporan Kasus:** Kebanyakan meningioma adalah tumor yang tumbuh lambat yang mempengaruhi individu paruh baya dengan kehilangan penglihatan progresif, proptosis, edema diskus dan vena optociliary pada pemeriksaan fundus. ONSM sangat jarang terjadi pada anak-anak, dengan hanya 14 kasus yang dilaporkan pada anak-anak di bawah usia 10 tahun. **Kesimpulan:** Kasus ini mempresentasi Psamomatous ONSM grade I yang langka terjadi pada usia 13 tahun.

Kata kunci: Proptosis; Psamomatous ONSM; Grade I

Abstract

Background: Optic nerve sheath meningioma (ONSM) is a benign neoplasm of meningeothelial cells of the arachnoid tissue. ONSMs account for less than 1% of all meningiomas and 5-10% of all orbital tumors. They most commonly present in patients between 30 and 50 years of age. **Case Report:** Most meningiomas are slow-growing tumors affecting middle-aged individuals with progressive visual loss, proptosis, disc edema and optociliary veins on fundus examination. ONSMs are extremely rare in children, with only 14 cases reported in children under the age of 10 years. **Conclusion:** This is a rare presentation of Psamomatous ONSM (who grade I) in 13 years old girl.

Keywords: Proptosis; Psamomatous ONSM; Grade I

PENDAHULUAN

Optic nerve sheath meningioma (ONSM) adalah tumor yang berkembang dari proliferasi sel meningotelial yang menutupi selubung saraf optic intraorbita dan intrakanalikuler. Tumor ini jarang terjadi hanya sekitar 1-2% dari semua tumor orbita dan merupakan penyebab kedua paling sering setelah optic nerve glioma. Prevalensi ONSM diperkirakan 1 dari 95.000 hingga 525.000⁽¹⁾. Hampir semua ONSM ini bersifat unilateral, namun bisa terjadi secara bilateral bila ada kelainan gen Neurofibromatosis tipe 2 (NF2). ONSM ini biasanya ditemukan pada dewasa dalam dekade keempat atau kelima kehidupan. Wanita lebih sering terkena dibandingkan laki-laki sekitar 3:1. Hanya 7% dari ONSM terjadi pada anak-anak⁽²⁻⁴⁾. Kenyataan yang sangat jarang terjadi pada anak-anak ini maka hanya 14 kasus yang dilaporkan bisa terjadi di anak-anak di bawah usia 10 tahun⁽⁵⁾.

Diagnosis klasik ONSM pertumbuhan masa tumor yang tumbuh lambat, tidak nyeri, kehilangan penglihatan unilateral yang progresif, proptosis dan pada pemeriksaan funduskopi ditemukan edem diskus dan vena optosiliaris⁽²⁻⁴⁾. Modalitas radiologi seperti CT Scan atau MRI dapat sangat diperlukan dalam diagnosis meningioma. Namun kadang tidak memberikan gambaran yang khas, sehingga dalam kasus diagnosis yang sulit seperti ini maka diperlukan pemeriksaan histopatologis dalam menegakkan diagnosis meningioma dan subtipe meningioma⁽¹⁾. Secara histopatologi ONSM sama seperti gambaran histopatologi meningioma pada umumnya, dimana gambarannya sesuai dengan who 2016. Pola yang paling sering ditemukan yaitu meningoteliomatous meningioma atau tipe transisional.

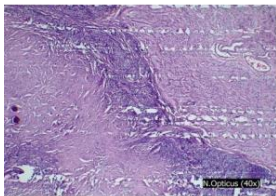
Ditemukannya gambaran psamomatous karena adanya deposit hialin kalsium. Biasanya meningioma menyebar ke ruang ekstradural menyerang jaringan orbita. Jarang ke saraf optic, sklera, koroid dan retina. Diagnosis ONSM tergantung dari gambaran klinis, pemeriksaan radiologi dan histopatologi untuk menentukan sub tipe meningioma⁽⁶⁻⁸⁾. Pada makalah ini mempresentasikan kasus psomamatous meningioma yang jarang terjadi pada anak-anak perempuan usia 13 tahun di dekade awal kehidupan.

LAPORAN KASUS

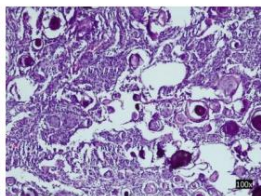
Seorang anak perempuan usia 13 tahun memiliki datang dengan keluhan penonjolan bola mata di sisi kanan yang terjadi secara progresif, tanpa adanya rasa nyeri, yang dirasakan selama 1 tahun terakhir ini. Awalnya pasien mengeluhkan pandangan matanya kabur terjadi secara perlahan-lahan sampai terjadi kehilangan penglihatan secara total yang diiringi dengan penonjolan bola mata secara progresif. Tidak memiliki riwayat trauma. Riwayat menarche usia 12 tahun. Pemeriksaan visus di mata kanan tidak dapat melihat persepsi cahaya sedangkan di mata sebelah kirinya masih bagus yaitu 20/20. Pemeriksaan oxaphthalmometri didapatkan hasil 30 mm untuk mata kanan dan 15 cm untuk mata kiri. Pupil lebih lebar 1cm di mata kanan. Kemudian dilakukan pemeriksaan MRI didapatkan hasil tumor di sekitar saraf optik kanan dan tidak meluas ke intrakranial, peningkatan dengan injeksi kontras. Diagnosis klinis neuropati optik kompresif ec suspek selubung saraf optik glioma ocular dextra dengan diagnosis banding ONSM. Kemudian dilakukan operasi didapatkan specimen kurang lebih 5 cc dengan ukuran terbesar 3 x 2 x 1 cm dan

terkecil diameter 0,6 cm, warna putih kecolkatan padat berglobul-globul. Hasil pemeriksaan histologis menunjukkan sel sel tumor bentuk bulat oval dengan intranuclear inclusion, membentuk struktur whorl dan transisional, tidak ditemukan mitosis dan banyak ditemukan psommoma bodie sehingga didiagnosis sebagai ONSM Psamomatous (WHO grade I).

Gambar A

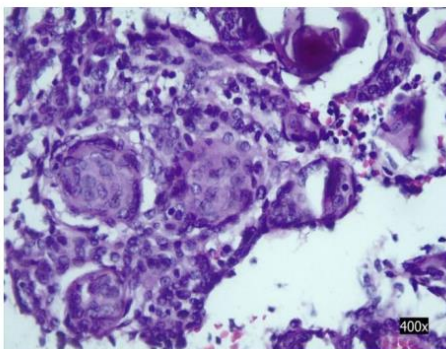


Gambar B



Gambar A. (pebesaran 40x) sel tumor mengelilingi nervus optikus dan gambar B (perbesaran 100x) sel sel tumor bentuk bulat oval dengan intranuclear inclusion, membentuk struktur whorl dan transisional, tidak ditemukan mitosis dan banyak ditemukan psommoma bodies.

Gambar C



Gambar C. (pebesaran 400x) sel sel tumor bentuk bulat oval dengan intranuclear inclusion, membentuk struktur whorl (panah kuning) dan transisional, tidak ditemukan mitosis dan banyak ditemukan psommoma bodies (panah hijau).

HASIL DAN PEMBAHASAN

ONSM adalah tumor langka dari jalur visual anterior dan biasanya sulit di diagnosis. ONSM primer muncul dari sel-sel penutup meningoepitel vili arachnoid dan dapat berkembang di lokasi manapun di sepanjang selubung saraf optik. ONSM sekunder mungkin timbul dari jaringan di luar orbit, yaitu sinus kavernosus, ligamen falsiformis, prosesus clinoid, sayap sphenoid, fossa hipofisis, planum sphenoidale, tuberculum sellae, dura frontotemporal, dan/atau alur olfaktorius; dan sekunder tumbuh menjadi selubung saraf optik⁽⁹⁾. Meskipun tidak biasa, ONSM dapat terjadi pada anak-anak, mereka mudah disalahartikan sebagai neoplasma yang lebih umum terjadi pada anak-anak seperti optic nerve glioma. Kasus ini mirip seperti yang dilaporkan di Brazil tahun 2012 dimana dilaporkan kasus ONSM pada anak perempuan usia 8 tahun dengan keluhan proptosis dan kehilangan penglihatan total di sisi sebelah kanan⁽⁵⁾. Biasanya ONSM pada anak-anak menunjukkan perilaku yang jauh lebih agresif dari pada orang dewasa. Anak-anak umumnya menunjukkan kanal optik yang lebih besar, sayap sphenoid dan/atau keterlibatan intrakranial bisa terjadi, kadang-kadang keterlibatan saraf optik bilateral, dapat kambuh setelah terapi dan bahkan ekstensi intraokular⁽¹⁾.

Meningioma sangat sensitif dengan hormonal dan dapat tumbuh dengan cepat selama siklus menstruasi, kehamilan dan penggunaan kontrasepsi hormonal. Adanya reseptor progesterone, androgen dan estrogen secara histopatologis berkaitan dengan kejadian meningioma. Dilaporkan sekitar 80% kasus meningioma dengan reseptor progesterone yang positif. Tidak ada predileksi usia yang berkaitan dengan adanya reseptor progesterone. Adanya reseptor progesterone berhubungan

dengan dominasi kejadian meningioma pada wanita. Pada kasus ini pertama kali menstruasi (menarche) di usia 12 tahun. Onset gejala dirasakan setelah pasien mengalami menarche. Hal ini sesuai dengan beberapa studi yang mengevaluasi hubungan pertumbuhan tumor dengan hormone dimana kadar hormone yang fluktuatif dan meningkat cepat di sekitar masa pubertas, mungkin ini yang mempromosikan pertumbuhan tumor⁽¹⁰⁻¹²⁾. ONSM biasanya datang dengan gangguan penglihatan, atau proptosis tanpa rasa sakit⁽¹⁾. Pada kasus ini dilaporkan pasien datang dengan keluhan proptosis yang progresif selama 1 tahun dan kehilangan penglihatan total di sisi sebelah kanan. Hal ini karena ONSM dipertimbangkan sebagai salah satu diagnosis banding dalam kasus neuropati optik unilateral progresif yang sangat lambat terutama ketika muncul bersamaan dengan proptosis⁽⁶⁾.

Dengan kemajuan dalam neuroimaging seperti pemeriksaan CT Scan atau MRI dapat digunakan untuk menegakan diagnosis banding tumor intraorbita tersebut (1,13). Gambaran klasik dari neuroimaging meningioma yaitu massa intraconal yang mengelilingi saraf optik intraorbita dengan pemeriksaan MRI dan ditemukan kalsifikasi di kedua sisi saraf optic dengan pemeriksaan CT Scan⁽¹⁾. Gambaran morfologi pemeriksaan MRI biasanya pola tubular, globular, fusiform, dan focus pembesaran selubung saraf optic. Adanya kalsifikasi di dalam tumor (badan psammoma) adalah umum dan dapat mengkonfirmasi dengan pemeriksaan CT Scan tanpa perlu biopsi. Kasus ini hanya dilakukan pemeriksaan MRI tidak dilakukan pemeriksaan CT Scan, namun dilanjutkan dengan pemeriksaan biopsy. Pemeriksaan MRI menunjukkan tumor di

sekitar saraf optik kanan dan tidak meluas ke intrakranial, peningkatan dengan injeksi kontra.

Diagnosis klinis mengarah ke neuropati optik kompresif ec suspek selubung saraf optik glioma ocular dextra dengan diagnosis banding selubung saraf optic meningioma. Karena secara teori neoplasma optic nerve pada anak anak lebih sering terjadi yaitu optic nerve glioma. ONSM menyumbang 2% dari seluruh tumor orbita, dan kedua tersering setelah optic nerve glioma dan mewakili 1-2% dari semua meningioma. Kemudian pasien dilakukan operasi pengambilan sampel jaringan untuk pemeriksaan histopatologi. Analisis histopatologis merupakan gold standar dalam tumor yang berguna untuk konfirmasi diagnosis⁽¹³⁾. Hasil histopatologikasus ini didapatkan hasil ONSM dengan subtype psomomatous who grade I. Hal ini sama seperti laporan kasus di Brasil dimana masa tumor dengan inti bulat oval, jarang ditemukan mitosis, membentuk gambaran transisional dan whorl serta didapatkan psammoma bodies yang dominan. Psammoma bodie merupakan hialinisasi sentral dan deposit garam kalsium⁽⁵⁾.

Selain perencanaan pengobatan, penting juga untuk menentukan status reseptor hormone karena ada hubungan antara ekspresi progesteron dan grading meningioma pada anak-anak dan orang dewasa. Laporan sebelumnya menunjukkan pemberian antagonis progesterone seperti Mifepristone dapat meregresi tumor meningioma secara parsial, sehingga dapat dijadikan obat alternatif di masa depan. Pada kasus ini pasien memilih diterapi dengan pengangkatan tumor tidak dilanjutkan dengan pemberian anti progesterone. Hal ini karena mempertimbangkan pasien masih tahap remaja dan terapi hormonal

akan mengganggu perkembangan fisik pasien tersebut^(1,14).

SIMPULAN

ONSM jarang terjadi pada awal dekade kehidupan dan jarang terjadi pada anak-anak. Di kasus ini terjadi di anak perempuan usia 13 tahun, biasanya memiliki perilaku yang lebih agresif dari pada ONSM yang terjadi pada orang dewasa, sehingga ONSM harus bisa dibedakan dengan optic nerve glioma pada anak-anak, karena perilaku agresif dan membutuhkan terapi yang berbeda. Oleh karena itu kami menyarankan ONSM dimasukkan dalam diferensial diagnosis pilihan masa anak-anak dan mempertimbangkan ONSM sebagai salah satu diagnosis banding dalam kasus neuropati optik unilateral yang progresif

DAFTAR PUSTAKA

1. Grob SR, Jakobiec FA, Rashid A, MacIntosh P, Kelly H, Fay A. Pediatric optic nerve meningioma: Diagnostic and therapeutic challenges. *Ophthalmol Plast Reconstr Surg*. 2016;32(6):e160–4.
2. Shapey J, Sabin HI, Danesh-Meyer H V., Kaye AH. Diagnosis and management of optic nerve sheath meningiomas. *J Clin Neurosci* [Internet]. 2013;20(8):1045–56. Available from: <http://dx.doi.org/10.1016/j.jocn.2013.03.008>
3. Marsh-Tootle WL, Harb E, Hou W, Zhang Q, Anderson HA, Weise K, et al. Optic nerve tilt, crescent, ovality, and torsion in a multi-ethnic cohort of young adults with and without myopia. *Investig Ophthalmol Vis Sci*. 2017;58(7):3158–71.
4. Miller NR. Optic gliomas: Past,

sangat lambat terutama ketika muncul bersamaan dengan proptosis.

DUKUNGAN FINANSIAL

Penulis tidak mendapatkan dana dari pemerintah ataupun lembaga swasta terkait publikasi dari laporan kasus ini.

UCAPAN TERIMA KASIH

Kami ucapkan terimakasih kepada kelompok staf medik rekonstruksi oculoplasti dan onkologi, bagian radiologi PMN RS Mata Cicendo Bandung yang telah memberikan bantuan dalam diskusi dalam kasus ini.

KONFLIK KEPENTINGAN

Tidak ada konflik kepentingan.

present, and future. *J Neuro-Ophthalmology*. 2016;36(4):460–73.

5. Monteiro MLR, Goncalves ACP, Siqueira SAC, Gebrim EMM. Optic nerve sheath meningioma in the first decade of life: Case report and review of the literature. *Case Rep Ophthalmol*. 2012;3(2):270–6.
6. Parker RT, Ovens CA, Fraser CL, Samarawickrama C. Optic nerve sheath meningiomas: Prevalence, impact, and management strategies. *Eye Brain*. 2018;10:85–99.
7. Louis DN, Perry A, Reifenberger G, von Deimling A, Figarella-Branger D, Cavenee WK, et al. The 2016 World Health Organization Classification of Tumors of the Central Nervous System: a summary. *Acta Neuropathologica*. 2016.
8. Jha R, Bista P. Clinicopathological

- characteristics of intracranial meningiomas. *Nepal J Neurosci.* 2020;
9. Boulos PT, Dumont AS, Mandell JW, Jane JA. Meningiomas of the orbit: contemporary considerations. *Neurosurgical focus.* 2001.
 10. Tahir M, Atif T, Sohail S, Nawazish A, Mushtaq H. The Expression of Progesterone Receptors in Meningiomas of Different Grades. *J Islam Med Dent Coll.* 2019;
 11. Peyre M, Gaillard S, de Marcellus C, Giry M, Bielle F, Villa C, et al. Progestin-associated shift of meningioma mutational landscape. *Ann Oncol* [Internet]. 2018;29(3):681–6. Available from: <https://doi.org/10.1093/annonc/mdx763>
 12. Shanthi V, Grandhi B, Rao NM, Rao BSS, Reddy VLM. Assessing the Prognostic Importance of ER, PR Expression in Meningiomas by Comparing with Proliferative Rate Using Ki67. *Indian J Pathol Res Pract.* 2017;6(2 (Part-2)):431–4.
 13. Samarawickrama C, Frydenberg E, Wells M, Steel T, Ghabrial R. An unusual radiological presentation of optic nerve sheath meningioma. *Saudi J Ophthalmol* [Internet]. 2016;30(2):137–9. Available from: <http://dx.doi.org/10.1016/j.sjopt.2016.01.002>
 14. Kothari NA, Kulkarni KM, Lam BL. Untreated Bilateral Optic Nerve Sheath Meningiomas Observed for 27 Years. :45–7.