

University of Groningen

Een man met een bijzondere zwelling op de penis

van der Velde, K. Martin; Harms, Petra; Sandovici, Maria

Published in:
 Nederlands Tijdschrift voor Geneeskunde

IMPORTANT NOTE: You are advised to consult the publisher's version (publisher's PDF) if you wish to cite from it. Please check the document version below.

Document Version
 Publisher's PDF, also known as Version of record

Publication date:
 2022

[Link to publication in University of Groningen/UMCG research database](#)

Citation for published version (APA):
 van der Velde, K. M., Harms, P., & Sandovici, M. (2022). Een man met een bijzondere zwelling op de penis. *Nederlands Tijdschrift voor Geneeskunde*, 166, [D6326]. <https://www.ntvg.nl/artikelen/een-man-met-een-bijzondere-zwelling-op-de-penis>

Copyright

Other than for strictly personal use, it is not permitted to download or to forward/distribute the text or part of it without the consent of the author(s) and/or copyright holder(s), unless the work is under an open content license (like Creative Commons).

The publication may also be distributed here under the terms of Article 25fa of the Dutch Copyright Act, indicated by the "Taverne" license. More information can be found on the University of Groningen website: <https://www.rug.nl/library/open-access/self-archiving-pure/taverne-amendment>.

Take-down policy

If you believe that this document breaches copyright please contact us providing details, and we will remove access to the work immediately and investigate your claim.

Downloaded from the University of Groningen/UMCG research database (Pure): <http://www.rug.nl/research/portal>. For technical reasons the number of authors shown on this cover page is limited to 10 maximum.

DISCLAIMER

ntvg
NEDERLANDS
TIJDSCHRIFT
VOOR
GENEESKONDE

Onafhankelijke informatie is niet gratis. Het NTvG investeert veel geld om het hoge niveau van haar artikelen te waarborgen, door een proces van peer-review en redactievoering. Het NTvG kan alleen bestaan als er voldoende betaalde abonnementen zijn. Het is niet de bedoeling dat onze artikelen worden verspreid zonder betaling. Wij rekenen op uw medewerking.

Een man met een bijzondere zwelling op de penis

K.M. (Martin) van der Velde, Petra Harms en Maria Sandovici

Casus

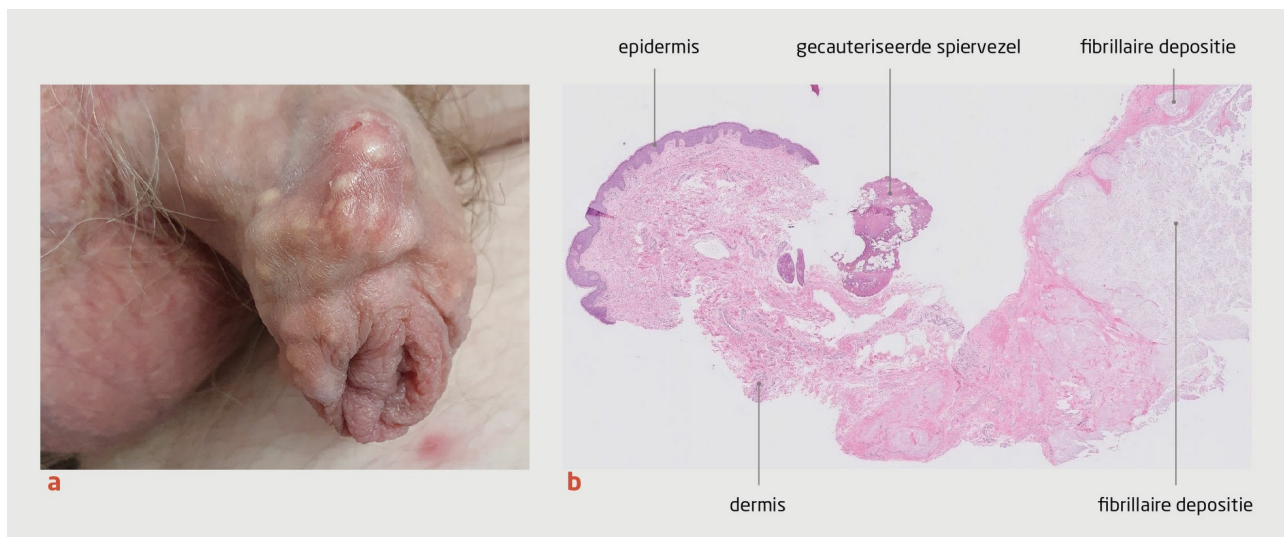
Een 59-jarige man kwam naar de polikliniek Dermatologie vanwege een vaste, asymptomatische zwelling op de penis. Deze was sinds een half jaar aanwezig. Zijn voorgeschiedenis vermeldde hypertensie en destructieve, tofeuze jicht. Hij gebruikte onder andere febuxostat 80 mg 1 dd en colchicine 0,5 mg 1 dd. Toen hij werd behandeld met allopurinol en benzbromaron in combinatie met een purinearm dieet, had de jicht bij hem een progressief beloop gehad. Febuxostat in een dosering van 120 mg 1 dd leidde tot duizelingen en valneiging.

Bij lichamelijk onderzoek zagen wij dorsaal op de penisschacht aan de rechterzijde een gelige, doorschmerende zwelling die uit meerdere nodi bestond (figuur a). De zwelling had een afmeting van 4 bij 2 cm, voelde vast aan en was niet drukkijnpijnlijk. Patiënt had verder tofi rond meerdere gewrichten, zonder artritis.

De uitslagen van het bloedonderzoek waren als volgt: urinezuur: 0,44 mmol/l (referentiewaarden: 0-0,30); CRP: 4 mg/l (referentiewaarden: 0-5) en kreatinine: 105 μ mol/l (referentiewaarden: 50-110). Histopathologisch onderzoek van een huidbiopt van de zwelling op de penis liet een beeld zien dat paste bij een tofus (figuur b).

Wij zagen af van een chirurgische verwijdering van de zwelling en behandelden patiënt aanvullend met benzbromaron 50 mg 1 dd. De urinezuurconcentratie daalde daarop naar 0,37 mmol/l, maar de tofi bleven aanwezig. Recentelijk verhoogden wij benzbromarondosering naar 100 mg 1 dd.

Tofeuzen jicht is een ernstige metabole aandoening. De voorkeurlocaties van de tofi zijn de voeten, ellebogen en handen. Een tofus op de penis is zeldzaam en past bij het systemische karakter van jicht.



Figuur

(a) Foto van de penis van een 59-jarige man met een asymptomatische zwelling op de penis. Dorsaal op de penisschacht is aan de rechterzijde een gelige, doorschmerende zwelling zichtbaar die uit meerdere nodi bestaat. De zwelling heeft een afmeting van 4 bij 2 cm en voelt vast aan. (b) Histopathologische coupe van een biopt van de zwelling. In de diepe dermis zijn deposities zichtbaar van fibrillair, licht eosinofiel materiaal, die plaatselijk zijn omgeven door histiocytair ontstekingscellen.

Diagnose

Jichttofi.

- Online artikel en reageren op ntvg.nl/D6326
- UMC Groningen, Groningen: Afd. Dermatologie: drs. K.M. van der Velde, aios dermatologie. Afd. Reumatologie: dr. M. Sandovici, reumatoloog. Martini Ziekenhuis, afd. Dermatologie, Groningen: drs. P.W. Harms, dermatoloog.

- Contact: M. van der Velde (k.m.van.der.velde@umcg.nl)
- Belangenconflict en financiële ondersteuning: geen gemeld.
- Aanvaard op 17 november 2021
- Citeer als: Ned Tijdschr Geneeskd. 2021;166:D6326