

Evaluación de la Microscopía Confocal como Herramienta de Diagnóstico en Enfermedades de los Glóbulos Rojos

Laura Rey-Barroso^{1*}, Mónica Roldán², Francisco J. Burgos-Fernández¹, Susanna Gassiot³, Anna Ruiz Llobet⁴, Ignacio Isola³ y Meritxell Vilaseca¹

¹ *Centro de Desarrollo de Sensores, Instrumentación y Sistemas. Universitat Politècnica de Catalunya, Rambla de Sant Nebridi 11, Terrassa*

² *Unidad de Microscopía Confocal, Servicio de Anatomía Patológica / Instituto de Investigación Pediátrica, Hospital Sant Joan de Déu, Passeig Sant Joan de Déu 2, Esplugues de Llobregat*

³ *Laboratorio de Hematología, Servicio de Diagnóstico de Laboratorio / Instituto de Investigación Pediátrica, Hospital Sant Joan de Déu, Passeig Sant Joan de Déu 2, Esplugues de Llobregat*

⁴ *Servicio de Hematología Pediátrica, Hospital Sant Joan de Déu, Passeig Sant Joan de Déu 2, Esplugues de Llobregat*

<https://www.cd6.upc.edu/>

Resumen: La esferocitosis hereditaria (EH) provoca mutaciones en las proteínas de la membrana de los glóbulos rojos (GRs) que hacen que las células se deformen y se vuelvan demasiado rígidas para poder viajar a través de los vasos sanguíneos. Estas células anormales se destruyen masivamente en el bazo, lo que provoca anemia grave y esplenomegalia además de ictericia y cálculos biliares. El diagnóstico de la EH requiere la realización de complejas pruebas moleculares en la mayoría de casos. Para evitar la realización de dichas pruebas, la microscopía confocal espectral podría utilizarse en el diagnóstico de estas y otras enfermedades. En este estudio, se tiñó la membrana de los GRs con tintes de color e inmunomarcadores, y, bajo un microscopio Leica TCS8, se analizaron los posibles defectos de membrana expresados como diferencias en color y forma en pacientes con EH.

1. Introducción

El diagnóstico de las enfermedades de la sangre durante la infancia es crucial ya que pueden causar síndromes muy severos, afectando el correcto desarrollo de varios órganos. La EH es causada por mutaciones en las proteínas de membrana plasmática de los GRs. Éstas transportan moléculas dentro y fuera de las células y mantienen la estructura celular; cuando éstas mutan, la forma celular se ve afectada. En la EH, los GRs anormales que surgen más comúnmente tienen una forma esférica, por lo que se denominan esferocitos. Son demasiado rígidos para circular a través de los capilares, por ello se retiran de la circulación y se eliminan masivamente en el bazo. La escasez de GRs en circulación y la abundancia de células en el bazo producen los síntomas de la EH. Existen cuatro formas de EH, que se distinguen por la gravedad de los mismos. La forma leve (prevalencia = 20-30%) presenta una forma menor de anemia o no presenta sintomatología alguna. La forma moderada (prevalencia = 60-70%) provoca anemia, ictericia, esplenomegalia y, en ocasiones, cálculos biliares. La forma moderada/grave (prevalencia = 10%) presenta todos éstos y además una formamás grave de anemia. La forma grave (prevalencia = 3-5%) causa un tipo de anemia potencialmente mortal y los sujetos necesitan transfusiones de sangre frecuentes. También sufren de esplenomegalia, ictericia y un alto riesgo de desarrollar cálculos biliares. El diagnóstico de EH se basa en las manifestaciones clínicas y el historial médico familiar, pero también en la identificación de glóbulos rojos de forma anormal bajo microscopía óptica convencional. Deben identificarse los equinocitos (GRs con proyecciones espinosas pequeñas y espaciadas uniformemente) y, en especial, los esferocitos que presentan una forma redonda y un color más oscuro debido a la mayor cantidad de hemoglobina en un menor volumen. También se requieren los índices de un análisis de sangre y otros indicadores como el nivel de lactato deshidrogenasa y el nivel de bilirrubina fraccionada. Es común realizar el test de unión de eosina-5-maleimida (EMA) con las proteínas de membrana, principalmente con banda 3. La fluorescencia media de los GRs teñidos con EMA en pacientes con EH es más baja de lo normal. A pesar de estos recursos, no es trivial dar con un diagnóstico exacto. Para casos muy equívocos, es necesario realizar estudios de otras proteínas o incluso estudios genéticos.

* e-mail: laura.rey.barroso@upc.edu

La microscopía espectral confocal está siendo ampliamente utilizada para el análisis espectral, colorimétrico y morfológico de cualquier muestra biológica. En esta técnica, se captura la emisión de un plano focal en la muestra y mediante la recolección de varios cortes axiales, se pueden reconstruir mapas de color en tres dimensiones (3D) con información sobre la funcionalidad, por ejemplo, de las proteínas de membrana en GRs. La proteína banda 3, la más abundante en membrana, se sabe que está afectada en la mayoría de pacientes con EH. Estudios previos han demostrado que la distribución de fluorescencia de banda 3 es diferente en pacientes sanos (controles) y pacientes con EH. También se ha observado que, aunque no se produzcan cambios morfológicos, pueden existir cambios en la distribución de fluorescencia relacionados con una variación en la organización molecular [1]. En otros trabajos, se tiñe la membrana plasmática de manera uniforme con tintes lipofílicos de colores no específicos de ninguna proteína. Estos se usan para la evaluación morfológica de los GRs, ya que se realizan en célula viva y por ello, la forma se conserva perfectamente. Los autores han demostrado que la microscopía confocal es la técnica más precisa para estimar el volumen y las dimensiones de los GRs [2]. En este trabajo se estudiaron las diferencias de intensidad y color en los GRs inmunomarcados con un anticuerpo (Ab) contra banda 3 y se analizaron las características morfológicas de los GRs tiñendo la membrana en célula viva.

2. Materiales y métodos

2.1. Sujetos y preparación de muestras

Se recolectó la sangre total con heparina de litio de 6 pacientes pediátricos de entre 1 y 18 años. Se incluyeron 5 niños enfermos (denominados como EH₁₋₅) y 1 niño sano como control (denominado EH_{C1}). También se recolectó la muestra de 1 progenitor con EH (denominado EH_{P1}). El sujeto EH₄ padecía una forma grave de EH y tuvo que ser esplenectomizado (SPL) para mejorar su calidad de vida. Los índices de GR (Tabla 1) para cada muestra se obtuvieron utilizando un analizador de hematología ADVIA 2120i (Siemens Healthcare Diagnostics Inc., Erlangen, Alemania) dentro de las 2 horas posteriores a la extracción. La severidad normalmente se relaciona con los índices de hemólisis, que consisten en la hemoglobina en sangre (Hb), el número de reticulocitos y la bilirrubina total. Se considera que un sujeto tiene una forma moderada de EH cuando Hb (g/dL) presenta valores entre 8 y 12, recuento de reticulocitos (%) > 6 y bilirrubina en micromoles por litro (μmol/L) > 34. Además, el número de esferocitos presentes en la muestra de sangre puede ser un indicador de la gravedad de la EH y en ocasiones está relacionado con el recuento de células hipercrómicas (%HPR).

Paciente	Hb (g/dL)	VCM (fl)	CHCM (pg)	%RETI	%HPR	%MICRO	Severidad
EH ₁	13	70.8	36.8	1.96	6.5	13.5	Leve
EH _{P1}	13.4	93	37	6.12	22.9	0.5	Leve
EH ₂	13.6	77	36.2	3.13	13.9	5.7	Leve
EH ₃	16.9	86	34.9	2.60	5.3	0.9	Leve
EH ₄	14.5	80	35.9	3.61	5.6	2.2	Leve – SPL
EH ₅	11.4	88	34.9	9.03	9.2	2	Moderado
EH _{C1}	14.5	90	33.9	1.70	0.4	0.3	Sano

Tabla 1: Sujetos EH₁₋₅, EH_{P1} and EH_{C1} caracterizados en términos de gravedad e índices de GRs, como la hemoglobina en sangre (Hb) en gramos por decilitro (g/dL); volumen medio corpuscular (VCM) en femtolitros (fL); hemoglobina corpuscular media (CHCM) en picogramos (pg), recuento de reticulocitos (%RETI), células hipercrómicas (HPR) y células microcíticas (MICRO).

Los estudios genéticos que se llevaron a cabo no revelaron ninguna diferencia sobre los lugares de mutación conocidos. Para el estudio de la funcionalidad de la membrana, banda 3 fue la proteína diana a marcar. Las células se fijaron con paraformaldehído al 2 % y se bloquearon con PBS-BSA al 1 %. Luego, se incubaron con un Ab monoclonal de ratón primario, BRIC 200, específico para unirse al dominio extracelular de banda 3. El fluorocromo adherido a este Ab es iFluor488 (International Blood Group Reference Laboratory, Bristol, Reino Unido) con una emisión verde fluorescente a 525 nm. Las muestras se montaron sobre portaobjetos para adquirir imágenes en 3D de la distribución de la fluorescencia del Ab sobre la membrana de los GRs. Para el estudio morfológico de los hematíes in vivo se utilizó la sangre total recién extraída sin adición de disolventes ni ningún otro tipo de solución salina. Las muestras se cargaron en placas de cultivo adherentes capaces de controlar el movimiento celular mientras se capturaban cortes axiales. La membrana celular y los núcleos se tiñeron respectivamente con tintes de color fluorescente CellMask™ Deep Red y Hoechst 33342 (Thermo Fisher Scientific Inc., MA EE. UU.)

Los núcleos de los neutrófilos se tiñeron de azul para distinguirlos de los glóbulos rojos. Se habilitó el control de temperatura y CO_2 dentro del microscopio para la mejor conservación de las muestras.

2.2. Evaluación mediante microscopía confocal espectral

Las muestras se analizaron con un microscopio confocal Leica TCS SP8 con superresolución STED 3x (Leica Microsystems GmbH, Mannheim, Alemania). Este incorpora detectores híbridos capaces de detectar señales con una elevada sensibilidad provenientes de los GRs desde 400 nm hasta 790 nm. El microscopio incorpora dos láseres de excitación: un láser de diodo con una emisión de 405 nm y un láser blanco que emite de 470 nm a 670 nm, combinado con un filtro sintonizable acústico-óptico (AOTF). Para el caso de las muestras inmunomarcadas, la emisión se recogió con un objetivo plan-apocromático de 40x (NA 1.1, agua) y un agujero estenopeico de 1.5 unidades Airy (AU). El BRIC 200, cuya molécula fluorescente es iFluor488, se excitó con el láser blanco (488 nm) y el AOTF se fijó al 70 % de potencia. Se realizó una secuencia de adquisición de imágenes xyz en una ventana de detección de 505–580 nm para obtener algunos cortes axiales de la distribución de fluorescencia del Ab. Para la evaluación de la forma celular in vivo, se excitó el tinte azul de ADN Hoechst 33342 con un láser de diodo azul (405 nm) y se detectó en el rango de 420 nm a 470 nm. El tinte rojo CellMask™ se excitó con un láser blanco (633 nm) y se detectó en el rango de 645 nm a 775 nm. El AOTF se fijó al 70 % de potencia y el objetivo utilizado fue un plan-apocromático de $63\times$ (NA 1.40, aceite) con un agujero estenopeico de 1 AU. Se utilizó una secuencia de adquisición de imágenes xyz para ambos canales y adquirir las imágenes 3D de la distribución de fluorescencia de los tintes de color, con 45 cortes axiales.

3. Resultados y discusión

Para el primer ensayo de inmunomarcaje celular, se obtuvieron algunos cortes axiales con banda 3 marcada en la membrana celular en 5-10 zonas sobre la muestra de cada sujeto. Las membranas se tiñeron con un color verde brillante y se obtuvo la imagen proyección suma de dichos cortes. De cada imagen proyección suma se calculó la intensidad de fluorescencia media y está se normalizó por la estimación de población celular para cada zona. En la Fig. 1, representamos algunos de los campos adquiridos para cuatro de los sujetos. A pesar de que en dichas imágenes no se aprecian diferencias, el cómputo de la fluorescencia media para todos los campos de cada sujeto dio lugar a valores menores para los pacientes que para el control. Esto se puede asociar a lo anteriormente descrito en la bibliografía, referido al test de unión EMA con las proteínas de membrana, principalmente con banda 3. Al contrario que lo que describen en otros trabajos, no apreciamos diferencias en cómo está distribuido el Ab en la membrana. Esto probablemente sea debido a la alta densidad celular de nuestras muestras o a la hemoaglutinación indirecta que produce el Ab. Para el ensayo in vivo, se adquirieron las imágenes 3D para 5-10 zonas diferentes sobre las muestras de cada sujeto. Las membranas se tiñeron con un color rojo brillante CellMask™ que permitió la evaluación morfológica precisa de los GRs al evaluar la fluorescencia del tinte en el rango de 645 a 775 nm.

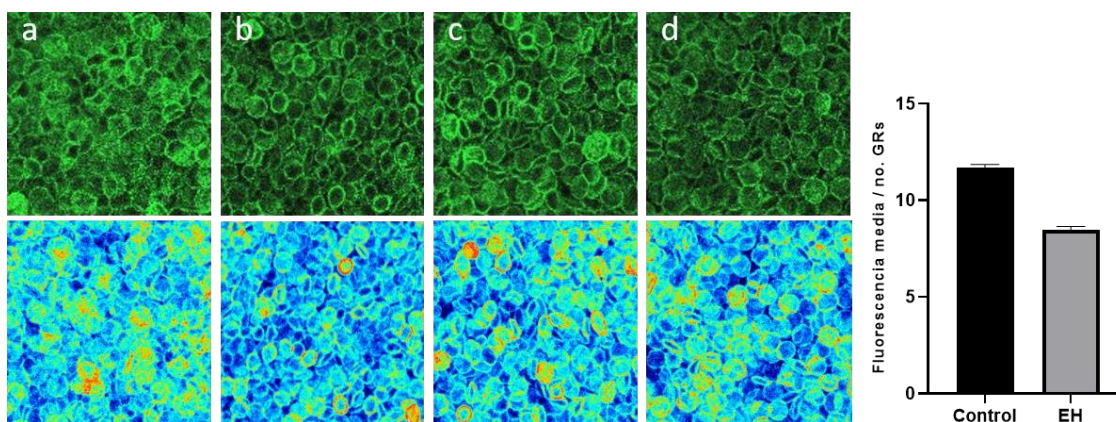


Figura 1: Corte axial del conjunto de imágenes adquirido en el rango 505-580 nm para una zona (arriba) y la proyección suma de las imágenes (abajo) para (a) EH_{c1} , campo 03; (b) EH_1 , campo 04; (c) EH_s , campo 02; (d) EH_{p1} , campo 03. Gráfico de fluorescencia media normalizada por la población celular para el paciente control y los pacientes con EH (derecha)

Como se aprecia en la Fig. 2, los glóbulos rojos sanos presentan la forma bicóncava característica y una región central más pálida. Los esferocitos, son más pequeños, esféricos e hiperocrómicos ya que tienen más hemoglobina en relación al volumen celular, que es $< 80 \mu\text{m}^3$. Los neutrófilos se diferencian por sus núcleos teñidos de azul brillante Hoechst 33342, que tiñe el material genético. A partir de las imágenes de la Fig. 2, podemos identificar todos estos tipos celulares y apreciar cómo en algunas muestras hay un mayor número de esferocitos, dichas muestras tienen un %HPR mayor, indicado en la Tabla 1. El %HPR puede darnos una estimación del número de esferocitos para cada sujeto, pero la identificación de esferocitos en imágenes espectrales obtenidas mediante microscopía confocal es un método directo e inequívoco. Sobre estas imágenes 3D también es posible lograr la detección automática de los esferocitos en cada muestra, mediante técnicas de procesamiento de imagen. Esto permitiría obtener una estimación del número de células anormales que podría relacionarse con la gravedad de la enfermedad, y que se podría obtener de manera inmediata.

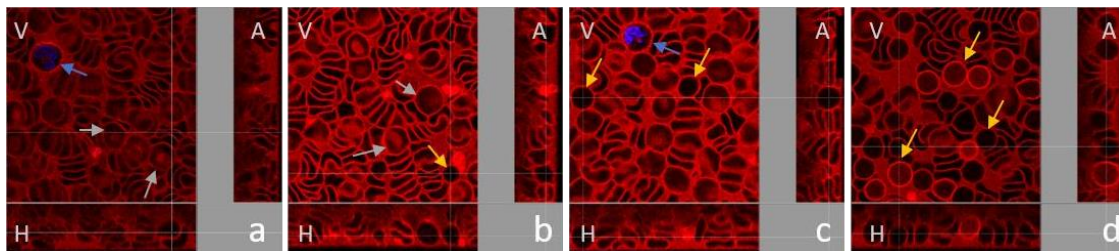


Figura 2: Imágenes 3D en representación vertical, horizontal y axial (V, H, A) para (a) EH_{C1} sin esferocitos y %HPR = 0.4; (b) EH_3 con unos pocos esferocitos (flechas amarillas) y %HPR = 5.3, en (c) EH_5 con algunos esferocitos y %HPR = 9.2; (d) EH_{P1} con gran número de esferocitos y %HPR = 22.9. Los neutrófilos se indican con flechas azules y los GRs normales con flechas grises.

Tanto la imagen en célula viva y como la del inmunomarcaje de proteínas que se sospeche que están afectadas, pueden orientar a los hematólogos a la hora de dar un diagnóstico. Éstas ofrecen información diferente y complementaria

4. Conclusiones

A diferencia de la microscopía convencional, la microscopía espectral confocal permite la evaluación precisa e inequívoca de la forma celular. También permite la evaluación de la funcionalidad de diferentes componentes celulares, en este caso ha permitido identificar un déficit de banda 3 en pacientes con EH. Mediante la identificación de esferocitos en las imágenes en célula viva y su cuantificación y, por otro lado, y de forma complementaria, la obtención de diferencias en la fluorescencia de una proteína marcada que pueda estar afectada, los hematólogos pueden comprobar el grado de afectación y los posibles defectos de membrana que causan la enfermedad.

Agradecimientos: PID2020-112527RB-I00 financiado por MCIN/AEI/ 10.13039/501100011033.

Bibliografía

- [1] J. Cluitmans et al., “Red Blood Cell Homeostasis: Pharmacological Interventions to Explore Biochemical, Morphological and Mechanical Properties”, *Haematologica*, **93**, 10 (2016).
- [2] B. Rappaz et al., “Comparative study of human erythrocytes by digital holographic microscopy, confocal microscopy, and impedance volume analyzer”, *Cytom. Part A*, **73**, p. 895 (2008).