

# UCUENCA

Facultad de Odontología

Carrera de Odontología

Medicación antihipertensiva y sus reacciones adversas en la cavidad oral. Una revisión de la literatura.

Trabajo de titulación previo a la obtención del título de Odontólogo.

**Modalidad:** Artículo Académico.

**Autor:**

Diego Armando Lalvay Armijos

Cl: 0105461735

Correo electrónico: diegolalvay98@outlook.com

Andy Oswaldo Castañeda Espin

Cl: 1724811243

Correo electrónico: andosw33@gmail.com

**Director:**

Dr. Diego Fernando Cobos Carrera

Cl: 0601544422

**Cuenca, Ecuador.**

29-septiembre-2022

## **Resumen:**

El uso de la medicación antihipertensiva ha permitido reducir las complicaciones relacionadas con la hipertensión arterial. Sin embargo, el uso de estos fármacos ha generado reacciones adversas en la cavidad bucal como la xerostomía, hiperplasia gingival, alteraciones del gusto, entre otras. El presente estudio tiene como objetivo identificar en la literatura las reacciones adversas o efectos indeseables relacionadas a la terapia antihipertensiva. Se realizó una búsqueda en las bases digitales en PubMed, Scopus, Scielo y Google Académico, se seleccionaron 27 artículos publicados entre 2010-2021, 5 guías clínicas y 3 libros. Los fármacos antihipertensivos con mayor reporte en la literatura fueron: los inhibidores de la enzima convertidora de angiotensina, los bloqueadores de canales de calcio y los diuréticos, siendo estos los que presentan una mayor cantidad de reacciones adversas en la cavidad oral reportadas. La xerostomía, las alteraciones del gusto y la hiperplasia gingival son las manifestaciones orales más frecuentes relacionadas con el uso de los antihipertensivos en esta revisión.

**Palabras claves:** Manifestaciones orales. Hipertensión arterial. Agentes antihipertensivos. Efectos adversos. Cavidad oral.

**Abstract:**

The use of antihypertensive medication has made it possible to reduce complications related to arterial hypertension. However, the use of these drugs has generated adverse reactions in the oral cavity such as xerostomia, gingival hyperplasia, taste alterations, among others. The present study aims to identify in the literature the adverse reactions or undesirable effects related to antihypertensive therapy. A search was carried out in the digital bases in PubMed, Scopus, Scielo and Google Scholar, 27 articles published between 2010-2021, 5 clinical guides and 3 books were selected. The antihypertensive drugs with the highest number of reports in the literature were: angiotensin-converting enzyme inhibitors, calcium channel blockers and diuretics, these being the ones with the highest number of reported adverse reactions in the oral cavity. Xerostomia, taste disturbances and gingival hyperplasia are the most frequent oral manifestations related to the use of antihypertensives in this review.

**Keywords:** Oral manifestations. Arterial hypertension. Antihypertensive agentes. Adverse effects. Oral cavity.

## Cláusula de licencia y autorización para publicación en el Repositorio Institucional

---

Diego Armando Lalvay Armijos en calidad de autor/a y titular de los derechos morales y patrimoniales del trabajo de titulación "Medicación antihipertensiva y sus reacciones adversas en la cavidad oral. Una revisión de la literatura", de conformidad con el Art. 114 del CÓDIGO ORGÁNICO DE LA ECONOMÍA SOCIAL DE LOS CONOCIMIENTOS, CREATIVIDAD E INNOVACIÓN reconozco a favor de la Universidad de Cuenca una licencia gratuita, intransferible y no exclusiva para el uso no comercial de la obra, con fines estrictamente académicos.

Asimismo, autorizo a la Universidad de Cuenca para que realice la publicación de este trabajo de titulación en el repositorio institucional, de conformidad a lo dispuesto en el Art. 144 de la Ley Orgánica de Educación Superior.

Cuenca, 29 de septiembre de 2022



---

Diego Armando Lalvay Armijos

C.I: 0105461735


## Cláusula de licencia y autorización para publicación en el Repositorio Institucional

---

Andy Oswaldo Castañeda Espin en calidad de autor/a y titular de los derechos morales y patrimoniales del trabajo de titulación "Medicación antihipertensiva y sus reacciones adversas en la cavidad oral. Una revisión de la literatura", de conformidad con el Art. 114 del CÓDIGO ORGÁNICO DE LA ECONOMÍA SOCIAL DE LOS CONOCIMIENTOS, CREATIVIDAD E INNOVACIÓN reconozco a favor de la Universidad de Cuenca una licencia gratuita, intransferible y no exclusiva para el uso no comercial de la obra, con fines estrictamente académicos.

Asimismo, autorizo a la Universidad de Cuenca para que realice la publicación de este trabajo de titulación en el repositorio institucional, de conformidad a lo dispuesto en el Art. 144 de la Ley Orgánica de Educación Superior.

Cuenca, 29 de septiembre de 2022



---

Andy Oswaldo Castañeda Espin

C.I: 1724811243

## Cláusula de Propiedad Intelectual

---

Diego Armando Lalvay Armijos Autor/a del trabajo de titulación "Medicación antihipertensiva y sus reacciones adversas en la cavidad oral. Una revisión de la literatura", certifico que todas las ideas, opiniones y contenidos expuestos en la presente investigación son de exclusiva responsabilidad de su autor/a.

Cuenca, 29 de septiembre de 2022



Diego Armando Lalvay Armijos


C.I: 0105461735

## Cláusula de Propiedad Intelectual

---

Andy Oswaldo Castañeda Espin Autor/a del trabajo de titulación "Medicación antihipertensiva y sus reacciones adversas en la cavidad oral. Una revisión de la literatura", certifico que todas las ideas, opiniones y contenidos expuestos en la presente investigación son de exclusiva responsabilidad de su autor/a.

Cuenca, 29 de septiembre de 2022



---

Andy Oswaldo Castañeda Espin

C.I: 1724811243

## 1. Introducción

La hipertensión arterial (HTA) es una enfermedad silenciosa y mortal, la Organización Mundial de Salud (2021) informó que “apenas 1 de cada 5 adultos hipertensos (21%) tiene controlado el problema a nivel mundial”. En un estudio realizado en Ecuador en la provincia de Pichincha, en una muestra analizada de 2020 individuos se concluyó que solo el 49% de las personas que tenían HTA conocían su diagnóstico, y de ellas el 40% usaba medicamentos antihipertensivos y apenas el 19% tenían la presión arterial controlada (Felix et al., 2020). La hipertensión, la prehipertensión y las presiones arteriales altas son responsables de 8,5 millones de muertes por accidente cerebrovascular, cardiopatía isquémica, entre otras enfermedades vasculares en todo el mundo (Zhou et al., 2021).

La medicación antihipertensiva ha permitido tratar y controlar esta enfermedad, sin embargo, se han observado reacciones adversas o efectos indeseables producidos por la medicación. Una reacción adversa a medicamentos (RAM) es conocida como “toda respuesta nociva no intencionada que se presenta a dosis normales utilizadas para la profilaxis, diagnóstico o tratamiento de una enfermedad, que modifica una función fisiológica” y para que pueda ser considerada como tal debe existir una relación de causalidad entre el medicamento y el suceso (Espinosa, 2012); la literatura reporta como términos sinónimos efectos adversos y efectos indeseables. Estos efectos adversos pueden verse reflejados en varios órganos o sistemas del cuerpo, algunos de los cuales son la cavidad oral y sus estructuras asociadas. Las reacciones adversas que se producen en esta zona son muy heterogéneas, tanto por el tejido en el que se manifiestan como por su repercusión clínica en el paciente (Bascones et al., 2015).

El objetivo de esta revisión de la literatura es dar a conocer las manifestaciones orales presentes en pacientes con hipertensión arterial bajo terapia antihipertensiva.

## 2. Metodología

El presente estudio es una revisión integrativa de la literatura, por lo que se incluye estudios de tipo experimental y no experimental, permitiendo comprender mejor el fenómeno de interés, definir conceptos, revisar teorías y

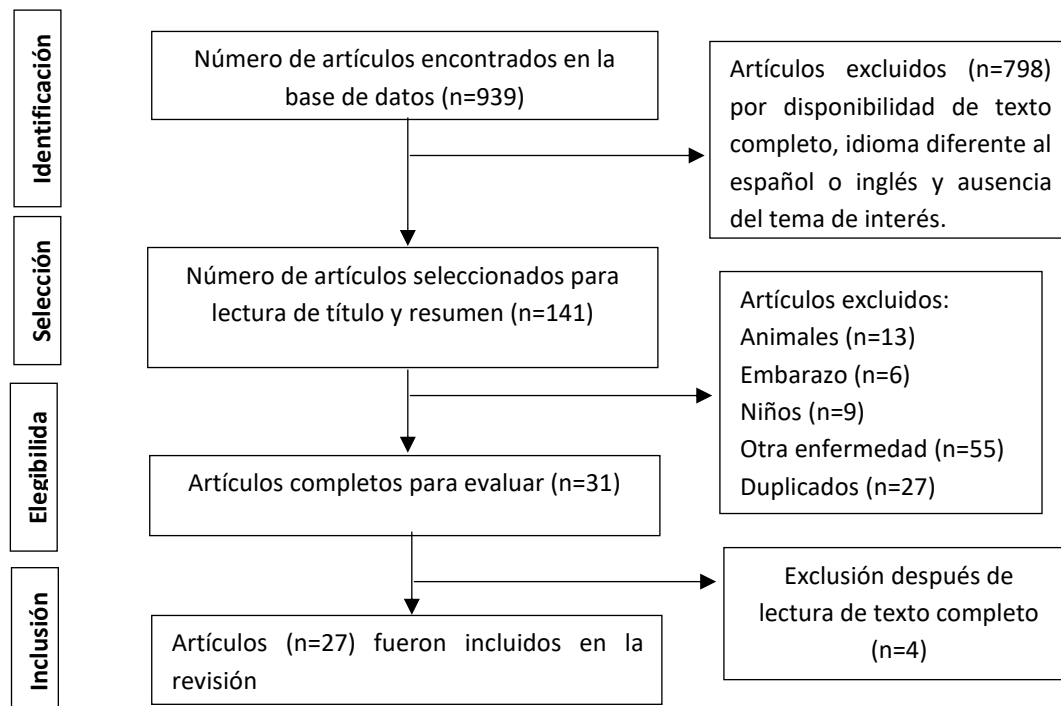


evidencia (Whittemore & Knafl, 2005). Se realizó una búsqueda electrónica de artículos publicados en inglés y español en las bases digitales de PubMed, Scopus, Scielo y Google Académico con la finalidad de recolectar datos actuales de la literatura, se incluyeron artículos publicados desde el 2010 hasta finales del año 2021. Además, se utilizaron 5 guías clínicas y 3 libros. La interacción de búsqueda se realizó con ayuda de buscadores booleanos en donde se realizó la combinación de las palabras claves “oral manifestations” “Oral manifestations in hypertensive patients” “Antihypertensive Agents/adverse effects” “Mouth”.

Para la elegibilidad de los estudios se aplicaron los siguientes criterios de inclusión: artículos publicados entre los años 2010-2021, reportes de casos, casos y controles, revisiones sistemáticas, revisiones de la literatura y estudios de tipo observacional descriptivos. Los criterios de exclusión fueron artículos que no tuvieran el texto completo disponible, que no contengan los términos de búsqueda en el título y/o resumen, medicación utilizada para otras patologías, cartas al editor y artículos de opiniones de expertos. También se excluyó los estudios realizados en animales, pacientes pediátricos y embarazadas.

La búsqueda inicial incluyó artículos que se seleccionaron para la lectura del título y resumen, dando un total de 141 artículos relacionados con el tema. Después de la lectura del título y resumen de cada artículo se removieron los artículos duplicados y se valoró los criterios de inclusión y exclusión. Posteriormente, se realizó la lectura completa de 31 artículos seleccionados que eran potencialmente relevantes. Posterior a la lectura de texto completo se excluyeron 4 artículos por no aportar información necesaria para este estudio. Finalmente, se escogieron 27 artículos, 3 libros y 5 guías clínicas para la extracción de datos correspondiente. (Figura 1)

**Figura 1.** Diagrama de flujo para la selección de artículos incluidos en este artículo.



Fuente: Autores (2022)

### 3. Resultados

La OMS define a la tensión arterial como el resultado de la fuerza que ejerce la sangre contra las paredes de las arterias (Beltrán, 2022). Los valores normales de la presión sistólica/ diastólica aceptada es de 120-129/80-84 mmHg, niveles mayores a estos son considerados: hipertensión Grado 1: 140-159/90-99, hipertensión Grado 2: 160-179/100-109 e hipertensión Grado 3: >180/110 (Ministerio de salud Pública de Ecuador., 2019; Rabi et al., 2020; Sociedad Argentina de Hipertensión Arterial, 2018; Southerland et al., 2016; Williams et al., 2018).

Estudios realizados en diferentes ciudades del Ecuador determinaron los principales factores asociados a la hipertensión arterial: antecedentes familiares, edad avanzada, raza afroecuatoriana, enfermedad periodontal, dieta alta en sodio, alto consumo calórico, consumo de alcohol y tabaco, sedentarismo, estatus socioeconómico (adquisición de medicina y servicios de salud) y se observó también un aumento en sujetos con un índice de masa corporal (IMC  $\geq$  30 kg/m<sup>2</sup>) (Hajri et al., 2021; Ortiz et al., 2016).

La medicación antihipertensiva permite tratar y controlar esta enfermedad, sin embargo, se han observado reacciones adversas o efectos indeseables inducidos por la medicación. Debido a esto es muy importante que el profesional se familiarice con las modificaciones que en la cavidad oral se produzca al implementar una terapia farmacológica. Como odontólogos, al detectar las manifestaciones orales causadas por la medicación antihipertensiva nos permite desarrollar un papel fundamental dentro del equipo de salud (Southerland et al., 2016)

### **3.1 Fármacos antihipertensivos**

Estos fármacos pueden ser administrados individualmente o en combinación, dependiendo de cada caso en particular.

#### **3.1.1 Diuréticos**

Estos fármacos actúan en los riñones ayudando a eliminar el sodio del cuerpo, como resultado los vasos sanguíneos no contienen tanto líquido y la tensión arterial baja (Beltrán, 2022). Los diuréticos utilizados incluyen: diuréticos del asa, tiazidas y ahorradores de potasio (Southerland et al., 2016; Umemura et al., 2019).

#### **3.1.2 Bloqueadores beta**

Son fármacos que se unen a los adrenoceptores beta, lo que reduce la frecuencia y la contractilidad del corazón, finalmente modifica el gasto cardíaco (Southerland et al., 2016).

#### **3.1.3 Inhibidores de la enzima convertidora de angiotensina (IECA):**

Estos fármacos bloquean la enzima convertidora de la angiotensina. La angiotensina II es un potente vasoconstrictor (Weinstock & Johnson, 2016). Los IECA funcionan al disminuir la producción de angiotensina II, aumentan los niveles de bradiquinina, reducen la actividad del sistema nervioso simpático y disminuyen la carga de trabajo cardíaco (Kaplan, 2015).

#### **3.1.4 Bloqueadores de los receptores de la angiotensina II (BRA)**

Estos inhiben selectivamente la angiotensina II, a través de la inhibición competitiva del receptor de angiotensina II. Esto provoca una respuesta vasodilatadora de los vasos sanguíneos en el glomérulo y una caída concomitante de la presión arterial (Southerland et al., 2016).

#### **3.1.5 Bloqueadores de los canales de calcio (BCC)**

Reducen la resistencia vascular a través del bloqueo del canal de membrana plasmática sensible al voltaje de tipo L, lo que reduce el calcio intracelular y provoca vasodilatación. Estos estimulan la relajación del músculo liso vascular (Kaplan, 2015).

### **3.1.6 Bloqueadores alfa**

Actúan sobre los nervios autónomos simpáticos, los cuales inervan los vasos sanguíneos al unirse a los receptores alfa-adrenérgicos ubicados en las células del músculo liso vascular, lo que reduce la resistencia vascular periférica (Southerland et al., 2016).

## **3.2 Reacciones adversas a la medicación antihipertensiva**

### **3.2.1 Xerostomía**

La xerostomía o síndrome de boca seca es la disminución de la secreción salival en condiciones de reposo, producto de una alteración del funcionamiento de las glándulas salivales menores y mayores (Álvarez et al., 2022; Pérez et al., 2016). Durante la exploración clínica, se nota la adherencia de los guantes a la mucosa y se observa en el dorso de la lengua la presencia de fisuras acompañada de la atrofia de las papilas filiformes. La sialometría es un test que permite medir la cantidad de saliva que produce una persona en un tiempo determinado (Neville et al., 2015; Varellis et al., 2020). Los fármacos antihipertensivos relacionados son: IECA, bloqueadores de los canales de calcio, diuréticos, bloqueadores beta, bloqueadores de los receptores de la angiotensina II, bloqueadores alfa y los pacientes que toman más de un medicamento son los más afectados (Luzardo & Raad, 2017; Martínez et al., 2020; Varellis et al., 2020).

### **3.2.2 Alteraciones del gusto**

Los fármacos antihipertensivos pueden producir pérdida de agudeza del gusto (hipogeusia), distorsión en la percepción del gusto de (disgeusia) o pérdida total del gusto (ageusia) (Álvarez et al., 2022; Bascones et al., 2015). Cuando se está realizando la anamnesis en los pacientes por lo general expresan estos cambios en la percepción del gusto. (Fernández et al., 2021; Southerland et al., 2016). Los antihipertensivos registrados son: los IECA, bloqueadores alfa, diuréticos, bloqueadores de los canales de calcio, bloqueadores de los receptores de la angiotensina II y los bloqueadores alfa/beta (Fernández et al.,

2021; Ibáñez et al., 2011; Southerland et al., 2016).

### **3.2.3 Hiperplasia gingival**

Se considera una condición benigna, también conocida como hiperplasia gingival inducida por medicamentos (DIGH por sus siglas en inglés). La hiperplasia se produce por el aumento en la producción de matriz extracelular, de colágeno y un aumento en los componentes celulares. El aumento de citocinas, como el factor de crecimiento transformante- $\beta$ 1, la interleucina-1 $\beta$  y la interleucina-6, son factores que explicarían el agrandamiento gingival. Clínicamente, se observa un crecimiento anormal de la encía, en casos muy graves puede llegar a cubrir todas las piezas dentales, en casos menores se observa papilas interdentes en forma de una superficie lobulada y fibrótica de color rosado. Los fármacos antihipertensivos relacionados son: los bloqueadores de los canales de calcio y calcio antagonista (J et al., 2021; Kala et al., 2018; Kose et al., 2020; Lauritano et al., 2019; Vidal et al., 2018)

### **3.2.3 Cáncer de labios**

El carcinoma de células escamosas es una neoplasia maligna que afecta con mayor prevalencia el labio inferior. Clínicamente, puede presentarse como: una lesión eritematosa asintomática, una lesión blanca, una úlcera profunda con superficie vegetante irregular con bordes elevados y en los casos avanzados se observa un infiltrado duro de los tejidos bucales (Neville et al., 2015). La Agencia Internacional para la Investigación del Cáncer (IARC) clasificó al diurético hidroclorotiazida (HCTZ) como "posible cancerígeno para los humanos". La posible explicación de esta relación es que la HCTZ puede causar fotosensibilidad y aumentar el daño del ADN inducido por la luz ultravioleta que podría contribuir al desarrollo del cáncer (Morales et al., 2020; Pottegård et al., 2017).

### **3.2.4 Angioedema**

El angioedema es una inflamación autolimitada de la piel, tejidos mucosos y órganos como la lengua, los labios, los párpados, la pared del intestino o genitales, todos los cuales son ricos en suministro de sangre capilar. El edema es causado por hiper permeabilidad de las vénulas poscapilares debido a agentes vasoactivos (Bezalel et al., 2015). Puede ser potencialmente mortal, si se involucra la mucosa oral, labios, lengua y el tracto respiratorio superior, la

hinchazón puede durar de unas pocas horas hasta las 72 horas. Se ha observado angioedema inducido por los IECA, también se ha reportado a los bloqueadores de los receptores de la angiotensina II y bloqueadores de los canales de calcio pueden presentar este efecto adverso en menor proporción (Alharbi et al., 2018; Southerland et al., 2016; Weinstock & Johnson, 2016).

### **3.2.5 Reacciones liquenoides**

Esta lesión clínica e histológicamente es similar al liquen plano, sin embargo, son diferentes entidades en términos de causa (asociada a la ingesta de fármacos), diagnóstico y pronóstico. Clínicamente, se observa una superficie en forma anular, reticular, en placa, zonas ulceradas, erosivas o atróficas; su localización más frecuente es en la mucosa labial, yugal, alveolar, encía y cara ventral de lengua. Entre los fármacos reportados están los IECA, beta bloqueante, diuréticos (Southerland et al., 2016; Weinstock & Johnson, 2016).

### **3.2.6 Síndrome de boca ardiente (SBA)**

También conocido como glosodinia, se presenta como un dolor crónico acompañado de una mucosa oral clínicamente normal. Los pacientes suelen referir síntomas intraorales que comprenden quemazón, dolor, adormecimiento que afecta a la lengua, labios o puede incluir toda la cavidad oral, siendo esta una sensación insoportable que suele empeorar en el transcurso del día. Se ha relacionado con el uso de los IECA y los antagonistas de los receptores de angiotensina II (Espinosa, 2012; Southerland et al., 2016).

### **3.2.7 Sangrado gingival**

El sangrado gingival suele estar acompañado del acúmulo de placa e hiperplasia gingival, los pacientes refieren un sangrado sin una causa traumática aparente. Clínicamente, se aprecia una encía inflamada de coloración rojiza. El sondaje generará un incremento en el sangrado gingival y permitirá descartar la existencia de pérdida de inserción, lo cual confirma una alteración a nivel gingival. Se ha relacionado con los IECA (Southerland et al., 2016).

### **3.2.8 Retardo en la cicatrización**

La cicatrización es una respuesta del organismo ante la agresión, su finalidad es restablecer la integridad del tejido afectado. Clínicamente, se podrá observar edema, inflamación del área, procesos infecciosos y dehiscencia de la herida. Existen diferentes factores que pueden influir en la cicatrización de las

heridas, una de los factores generales es la ingesta de los fármacos antihipertensivos pertenecientes a los IECA (Southerland et al., 2016).

### **3.2.9 Eritema multiforme**

Es una enfermedad inflamatoria mucocutánea, aguda, polimorfa y autolimitante, que puede afectar la piel, la mucosa oral y varias mucosas (Bascones et al., 2015). Clínicamente, podemos encontrar zonas eritematosas acompañadas de máculas hiperémicas, pápulas y presencia de erosión superficial cubierta por una pseudo membrana de fibrina. Los antihipertensivos reportados son los bloqueadores de los canales de calcio y diuréticos tiazídicos. (Ministerio de salud Pública de Ecuador., 2019; Southerland et al., 2016)

### **3.2.10 Estomatitis aftosa recurrente**

Es un desorden bucal común de etiopatogenia incierta. Las lesiones ocurren únicamente en mucosa no queratinizada y son usualmente úlceras dolorosas, superficiales, con un halo eritematoso cubierto por una capa fibro membranosa amarillenta-grisácea (Neville et al., 2015). Existen factores de riesgo como la ingesta de fármacos antihipertensivos, los reportados incluyen los bloqueadores beta y los IECA. (Fitzpatrick et al., 2019).

**Tabla 1.** Características de los estudios incluidos

Autor y año	Nombre del artículo	Tipo de estudio	Muestra	Medicación	Efecto adverso	Resultados	Conclusiones
Barberán et al. (2016)	Principales lesiones y condiciones secundarias encontradas en pacientes con tratamiento antihipertensivo.	Estudio observacional descriptivo de serie de casos	41 pacientes	Diuréticos, beta bloqueadores, IECA y antagonistas del calcio.	Xerostomía, cambio de gusto, reacción liquenoide e hiperplasia gingival.	Los diuréticos son los más consumidos (n=39) y los bloqueadores de canales del calcio los menos (n=19). Predomino la xerostomía (56,1% de pacientes) y la reacción liquenoide se presentó el (4,9%).	La mayoría de los pacientes con lesiones y condiciones secundarias se encontraron en el grupo de 35-59 años, sobre todo en sexo femenino. Predominó el consumo de los diuréticos como medicamento antihipertensivo. La xerostomía fue la manifestación más frecuente.
Ibáñez et al., (2011)	Xerostomía (hiposalivación) secundaria al tratamiento farmacológico de la hipertensión arterial.	Estudio descriptivo, transversal y observacional	87 pacientes	Bloqueadores de los canales de calcio, furosemida, enalapril y nifedipino.	Flujo salival reducido, disgeusia, eritema multiforme e hiperplasia gingival.	El 63.2% de los pacientes tenían tratamiento con dos o más fármacos; los medicamentos más empleados fueron furosemida, enalapril y nifedipino.	Los diuréticos (35.19%), IECA (25.31%), bloqueadores de los canales de calcio (15.43%) fueron los más usados. El 88.51% presentó disminución del flujo salival, disgeusia (6.59%), hiperplasia gingival y eritema multiforme (1.1%).
Luzardo & Raad, (2017)	Prevalencia de manifestaciones orales en pacientes hipertensos con medicación continua.	Estudio transversal	113 pacientes	Enalapril, losartan, amlodipino y atenelol.	Hiposalivación, disgeusia y agrandamiento gingival.	La manifestación más común fue disgeusia con un 60%, seguido de hiposalivación con un 58% y agrandamiento gingival siendo la menos prevalente con un 12%.	Tanto la hiposalivación, como disgeusia y agrandamiento gingival se presentaron en pacientes que llevaban menos de 1 año de ingesta. La disgeusia e hiperplasia gingival fueron más prevalentes en pacientes que llevaban tomando más de 3 años la medicación.
Ustaoglu et al., (2021)	Influence of different anti-hypertensive	Estudio transversal	131 pacientes	IECA, bloqueadores de	Sobrecrecimiento	La prevalencia entre los usuarios de amlodipino fue del 31,8%. Esta	La tasa de aparición de DIGO fue del 19,6 % en pacientes que usaban BCC, del 12,5 % en el grupo



	drugs on gingival overgrowth A cross sectional study in a Turkish population.			los receptores de angiotensina y bloqueador canal de calcio.	gingival inducido por fármacos (DIGO)	diferencia se asocia con que puede estar relacionada con variaciones genéticas y étnicas, así como con el número de sujetos incluidos en el estudio.	ARB y del 7,5 % en el grupo ACE. La tasa de aparición de DIGO fue del 19,6 % en pacientes que usaban BCC, del 12,5 % en el grupo de ARB y del 7,5 % en el grupo de inhibidores de la ECA.
Quenel et al., (2020)	Amlodipine-induced gingival enlargement: A case report.	Reporte de caso clínico	1 paciente	Bloqueadores de los canales de calcio, Amlodipino	Agrandamientos gingivales	El examen histológico mostró inflamación inespecífica con predominio de linfocitos. El amlodipino se suspendió. Un mes después, el agrandamiento se redujo significativamente. No se observó recurrencia un año después.	Los profesionales de la salud deben conocer este efecto secundario para el diagnóstico etiológico. El tratamiento temprano es importante ya que puede prevenir el daño periodontal y la pérdida de dientes mediante la mejora de la higiene bucal y la reducción de la inflamación gingival. La molécula incriminada debe ser suspendida o sustituida por el médico que inició el tratamiento.
Morales et al., (2020)	Association between hydrochlorothiazide exposure and different incident skin, lip and oral cavity cancers.	Estudio de casos y controles.	Base de datos THIN del Reino Unido	Hidroclorotiazida.	Carcinoma de células escamosas, células basales y cáncer de labio.	Dosis acumuladas de hidroclorotiazida $\geq 50\ 000$ mg se asociaron con un riesgo significativamente mayor de SCC IRR = 3,05 (1,93–4,81) y BCC IRR = 1,34 (1,06–1,69).	La evidencia sugiere que la exposición a HCTZ se asoció con un mayor riesgo de cánceres de piel y labios no melanoma incidentes. Esta información puede ser útil para los profesionales sanitarios a la hora de evaluar la relación riesgo-beneficio y comunicar el riesgo de estos medicamentos a los pacientes.
Kostis et al., (2018)	ACE Inhibitor-Induced Angioedema: A Review	Una revisión.	Artículos	Inhibidores de la enzima convertidora de la angiotensina	Angioedema	Inducido por IECA implica la inhibición de la degradación de la bradiquinina y la sustancia P por parte de la ECA (cininasa II) que genera	Los IECA son agentes terapéuticos de uso frecuente que se asocian con angioedema. Su uso debe evitarse en individuos de alto riesgo y es importante el diagnóstico temprano, la intubación traqueal en

				IECA.		extravasación de vasodilatador y plasma.	casos de compromiso de las vías respiratorias.
Alharbi et al., (2018)	Perindopril-induced angioedema of the lips and tongue: A case report	Report de caso	1 paciente	Perindopril	Angioedema de lengua y labio.	Angioedema inducido por perindopril y se suspendió el tratamiento. El angioedema se resolvió tras la administración de antihistamínicos y corticoides.	Es una afección potencialmente letal y es necesaria una detección temprana para una intervención terapéutica. El diagnóstico también evita que la afección se convierta en una amenaza para la vida.
Sume et al., (2020)	Elevated Interleukin-17A expression in amlodipine-induced gingival overgrowth	Casos y controles	29 casos y 9 controles	Amlodipino, un derivado de los bloqueadores de los canales de calcio	Sobrecrecimiento gingival.	La inmunohistoquímica mostro que la expresión de IL-17A aumentó en las muestras de amlodipino (81,90 %) en comparación con las muestras de control (42,35 %)	En este estudio, la expresión elevada de IL-17A independientemente de la inflamación muestra que el amlodipino podría causar un aumento de IL-17A en los tejidos gingivales. Este aumento podría inducir cambios fibróticos y EMT en los tejidos con sobrecrecimiento gingival. Se requiere más investigación.

**Fuente:** Autores (2022)

#### 4. Discusión

Dentro de las manifestaciones orales más comúnmente encontradas relacionadas con el uso de antihipertensivos, se concluyó que la xerostomía fue la de mayor prevalencia entre estos estudios realizados por Barberán et al., (2017) y Hernández et al., (2020). En un estudio descriptivo observacional transversal realizado por Hernández et al., (2020) sobre las manifestaciones bucales en pacientes con medicación antihipertensiva, observó que los fármacos más utilizados fueron los IECA empleados en 45,3% y seguido de los bloqueadores de canales de calcio en 21 %. En comparación con el estudio realizado por Barberán et al., (2017) el grupo de antihipertensivos mayormente utilizados fueron los diuréticos en 36.1%, seguidos de los IECA en 25.9%.

En relación con la xerostomía en un estudio realizado por Ibáñez et al., (2011) en el “Hospital Adolfo López Mateos” ISEM, Toluca, México donde la muestra fue de 87 pacientes, el 84,62% de la muestra presentó hiposalivación. Los medicamentos más utilizados en el estudio fueron furosemida, enalapril y nifedipina correspondiente al grupo de diurético de aza, inhibidor de la enzima convertidora de la angiotensina y bloqueador de los canales de calcio respectivamente. La furosemida presentó el 98% de hiposalivación, seguido de enalapril con el 92.2% y nifedipina con el 92% de hiposalivación siendo los resultados estadísticamente significativos. Además, todos los pacientes que tomaban propranolol, losartan e hidroclorotiazida correspondiente al grupo de betabloqueantes, antagonista de los receptores de angiotensina II y diurético respectivamente, presentaron hiposalivación, sin embargo, ninguna de estas relaciones fue estadísticamente significativas, lo cual puede deberse al número de pacientes que los tomaban, que en total fue de 17 casos. Los pacientes que ingerían dos o más antihipertensivos siempre presentaron hiposalivación, lo cual indica que la polifarmacia reduce de forma importante el flujo salival.

En un estudio descriptivo transversal realizado por Luzardo & Raad, (2017) se evaluó la prevalencia de manifestaciones orales en una población de estudio de 113 pacientes del hospital Jacobo y María Ratinoff. De los medicamentos

antihipertensivos el que se detectó con mayor prevalencia fue el losartan con un 86%, seguido de atenolol con un 35%, amlodipino con 22% y enalapril con 20%. La manifestación oral que se encontró con mayor prevalencia fue disgeusia con un 60%, seguido de hiposalivación con un 58% y agrandamiento gingival siendo la menos prevalente con un 12%. Los fármacos que tuvieron a la disgeusia como la manifestación de mayor prevalencia fueron fue atenolol con un 64% y amlodipino en 64%.

Por otro lado, al momento de hablar de hiperplasia o crecimiento gingival Ustaoglu et al., (2021) en su estudio transversal con una muestra de 131 pacientes realizado en una población turca acerca de la influencia de varios fármacos antihipertensivos asociados al crecimiento gingival inducido, la tasa de aparición fue del 19,6 % en pacientes que usaban BCC, del 12,5 % en el grupo BRA y del 7,5 % en el grupo IECA. En el análisis de subgrupos de los BCC, se encontró que el crecimiento gingival era del 31,8 % en el grupo de amlodipino, del 13,3 % en el grupo de lercanidipina y del 7,1 % en el grupo de benidipina. Sin embargo, no se observaron diferencias significativas en el subgrupo de los BCC. Pero hubo una correlación de gravedad entre la dosis del fármaco y el crecimiento gingival en el grupo de amlodipino. De igual manera, un estudio de reporte de un caso realizado por Quenel et al., (2020) se correlaciona al amlodipino un BBC con crecimiento gingival en un paciente de 65 años, tratado con este fármaco durante 3 años. Entre los BCC, la nifedipina es la más implicada con frecuencia, pero el amlodipino parece ser responsable de crecimiento gingival más severos datos que se correlaciona con el estudio anterior.

Morales et al., (2020) y Pottegård et al., (2017) en sus estudios relacionados con el carcinoma de células escamosas en el labio relacionados con el uso de la hidroclorotiazida informan que dosis acumuladas  $\geq 50\ 000$  mg se asocia con un riesgo significativamente mayor de desarrollo de carcinoma de células escamosas. El fuerte de estos estudios es su diagnóstico histológico confirmado, el tamaño de la muestra y el periodo de estudio. Esta información es útil a la hora de evaluar la relación riesgo- beneficio. Estos autores concuerdan que la hidroclorotiazida es un fármaco foto sensibilizante y es importante comunicar el riesgo de este

medicamento a los pacientes

Kostis et al., (2018) en su investigación relacionado al angioedema inducido por los IECA menciona que esta reacción se produce debido a que los IECA actúan en la inhibición de la degradación de bradiquinina dando como resultado la extravasación de plasma en el tejido submucoso lo cual conduce a angioedema. En un reporte de caso realizado por Alharbi et al., (2018) se relaciona a perindopril perteneciente a los IECA como responsable de angioedema de labios y lengua en un paciente de 65 años. Esta es una afección potencialmente letal, por lo tanto, es necesaria una detección temprana para una intervención terapéutica adecuada.

Finalmente, Sume et al., (2020) en su estudio menciona que estos resultados podrían variar entre los países, debido a que unos fármacos son más usados que otros y son considerados fármacos de primera elección, por lo que se puede observar una mayor cantidad de literatura relacionada con los IECA, bloqueadores de los canales de calcio y diuréticos.

## 4. Conclusión

El objetivo del presente estudio fue identificar en la literatura las reacciones adversas o efectos indeseables relacionadas a la terapia antihipertensiva, hemos tratado cada una de estas en las secciones anteriores permitiendo al lector disponer de esta información en este artículo.

La xerostomía, las alteraciones del gusto y la hiperplasia gingival son las manifestaciones orales más frecuentes relacionadas con el uso de los antihipertensivos en esta revisión. Siendo la xerostomía el efecto adverso más prevalente frente a los diferentes grupos de fármacos antihipertensivos. También, se ha observado un mayor reporte en la literatura de alteraciones relacionadas con los inhibidores de la enzima convertidora de angiotensina, bloqueadores de los canales de calcio y los diuréticos, esto se debe a que estos fármacos son de primera elección para el tratamiento de la hipertensión arterial. Es importante que el odontólogo tenga una historia completa de los medicamentos consumidos por el paciente, permitiendo diagnosticar y tratar de manera adecuada las reacciones adversas producidas por los medicamentos antihipertensivos en la cavidad bucal.

Se sugiere que los futuros estudios tratan temas relacionados como los beneficios de la atención odontológica en los pacientes con hipertensión arterial tratada, interacciones farmacológicas que pueden presentarse en las intervenciones dentales y resaltar la importancia de la atención multidisciplinaria. Finalmente, nuevos estudios podrían investigar las manifestaciones orales en paciente con hipertensión arterial no diagnosticada, debido a que la literatura en relación a este tema es muy escasa.

## Referencias

Alharbi, F. A., Alharthi, A. A., & Alsaadi, F. N. (2018). Perindopril-induced angioedema of the lips and tongue: A case report. *Journal of Medical Case Reports*, 12(1). <https://doi.org/10.1186/S13256-018-1910-X>

Alvarez, J., Hernández, M., Tusell, D., Cordova, A., & Guzmán, A. (2022). Manifestaciones bucales en pacientes con medicación antihipertensiva. I Jornada Virtual de Estomatología 2022 Ciego de Ávila. <https://estocavila2021.sld.cu/index.php/estocavila/2022/paper/viewFile/388/58>

Barberán, Y., Bruzón, A., Torres, M. del C., Aguilera, M., & Figueredo, J. (2017). Principales lesiones y condiciones secundarias encontradas en pacientes con tratamiento antihipertensivo. "Rafael Freyre", 2016. CORREO CIENTÍFICO MÉDICO DE HOLGUÍN. [https://scielo.sld.cu/scielo.php?script=sci\\_arttext&pid=S1560-43812017000400015](https://scielo.sld.cu/scielo.php?script=sci_arttext&pid=S1560-43812017000400015)

Bascones, A., Muñoz, M., & Bascones, C. (2015). Reacciones adversas a medicamentos en la cavidad oral. *Medicina Clínica*, 144(3), 126–131. <https://doi.org/10.1016/J.MEDCLI.2014.01.025>

Beltrán, L. (2022). Farmacología del Losartán y otros antihipertensivos. *RECIAMUC*, 6(1), 332–340. [https://doi.org/10.26820/RECIAMUC/6.\(1\).ENERO.2022.332-340](https://doi.org/10.26820/RECIAMUC/6.(1).ENERO.2022.332-340)

Bezalel, S., Mahlab-Guri, K., Asher, I., Werner, B., & Sthoeger, Z. M. (2015). Angiotensin-converting Enzyme Inhibitor-induced Angioedema. *The American Journal of Medicine*, 128(2), 120–125. <https://doi.org/10.1016/j.amjmed.2014.07.011>

Espinosa, M. (2012). *Farmacología y terapéutica en odontología: fundamentos y guía práctica*. (Editorial Medica Panamericana, Ed.; 1st ed.).

Felix, C., Baldeon, M. E., Zertuche, F., Fornasini, M., Paucar, M. J., Ponce, L., Rangarajan, S., Yusuf, S., & Lopez-Jaramillo, P. (2020). Low levels of awareness, treatment, and control of hypertension in Andean communities of Ecuador. *The*

Journal of Clinical Hypertension, 22(9), 1530–1537.  
<https://doi.org/https://doi.org/10.1111/jch.13982>

Fernández, F. M., Escobar Barrios, M., Hernández Rosales, P., Mandujano González, A., Valdelamar Rosales, A., Taniyama López, O. N., Carrillo Esper, R., López, T., & Carrillo Esper, R. (2021). Trastornos del olfato y el gusto, de las bases a la práctica clínica. 64. <https://doi.org/10.22201/fm.24484865e.2021.64.2.02>

Fitzpatrick, S. G., Cohen, D. M., & Clark, A. N. (2019). Ulcerated Lesions of the Oral Mucosa: Clinical and Histologic Review. *Head and Neck Pathology* 2019 13:1, 13(1), 91–102. <https://doi.org/10.1007/S12105-018-0981-8>

Hajri, T., Caceres, L., & Angamarca-Armijos, V. (2021). The burden of hypertension in Ecuador: a systematic review and meta-analysis. *Journal of Human Hypertension* 2021 35:5, 35(5), 389–397. <https://doi.org/10.1038/s41371-020-00471-7>

Hernández, C. A., Hernández Buchillón, M. M., Tusell Hormigó, D., Guzmán López, A., & Cordova Fadruga, A. (2020). Manifestaciones bucales en pacientes con medicación antihipertensiva. I Jornada Virtual de Estomatología Ciego de Ávila. <https://estocavila2021.sld.cu/index.php/estocavila/2022/paper/view/388/0>

Ibáñez, N., Piña, Y., Aguilar, N., & Partida, E. (2011). Xerostomía (hiposalivación) secundaria al tratamiento farmacológico de la hipertensión arterial. *Revista ADM*, 68(6), 283–289. <https://www.medigraphic.com/cgi-bin/new/resumen.cgi?IDARTICULO=33505>

Kala, N., Babu, S. P. K. K., Manjeu, J., Aadivalavan, A., & Khan, R. (2018). Allele-specific polymerase chain reaction for the detection of single nucleotide polymorphism in amlodipine-induced gingival enlargement. *Journal of Clinical Pharmacy and Therapeutics*, 43(1), 110–113. <https://doi.org/10.1111/JCPT.12587>

Kaplan, N., & Victor, R. (2015). *Guía clínica de Hipertensión* (Wolters Kluwer).



Kostis, W. J., Shetty, M., Chowdhury, Y., & Kostis, J. B. (2018). ACE Inhibitor-Induced Angioedema: a Review. *Current Hypertension Reports* 2018 20:7, 20(7), 1–7. <https://doi.org/10.1007/S11906-018-0859-X>

Luzardo, G., & Raad, N. (2017). Prevalencia de manifestaciones orales en pacientes hipertensos con medicación continua, hospital Jacobo y María Elena Ratinoff, año 2014. *REV.MED.FCM-UCSG*, 117–122. <https://editorial.ucsg.edu.ec/ojs-medicina/index.php/ucsg-medicina/article/view/663/pdf>

Martínez, L. R., Ruiz de Azcárate, F. H., Casañas, E., Serrano, J., Hernández, G., & López-Pintor, R. M. (2020). Xerostomia and salivary flow in patients taking antihypertensive drugs. *International Journal of Environmental Research and Public Health*, 17(7). <https://doi.org/10.3390/IJERPH17072478>

Ministerio de salud Pública de Ecuador. (2019). Hipertensión arterial. Guía práctica clínica. [https://www.salud.gob.ec/wp-content/uploads/2019/06/gpc\\_hta192019.pdf](https://www.salud.gob.ec/wp-content/uploads/2019/06/gpc_hta192019.pdf)

Morales, D. R., Pacurariu, A., Slattery, J., & Kurz, X. (2020). Association between hydrochlorothiazide exposure and different incident skin, lip and oral cavity cancers: A series of population-based nested case–control studies. *British Journal of Clinical Pharmacology*, 86(7), 1336–1345. <https://doi.org/10.1111/BCP.14245>

Neville, B. W., Damm, D. D., Allen, C. M., & Chi, A. C. (2015). *Oral and maxillofacial pathology*. Elsevier Health Sciences. <https://www.elsevier.com/books/oral-and-maxillofacial-pathology/neville/978-1-4557-7052-6>

Ortiz, Torres, Sigüencia, Salazar, Rojas, Factores, B.-P. v, Ortiz-Benavides, R. E., Torres-Valdez, M., Sigüencia-Cruz, W., Añez-Ramos, R., Salazar-Vílchez, J., Rojas-Quintero, J., & Bermúdez-Pirela, V. (2016). Factores de riesgo para hipertensión arterial en población adulta de una región urbana de Ecuador. *Revista Peruana de Medicina Experimental y Salud Pública*, 33(2), 248–255. <https://doi.org/10.17843/RPMESP.2016.332.2214>

Pérez, Y., Ureña, M., Rodríguez, Y., Bosch, K., & Portelles, T. (2016). Xerostomía causada por el consumo de diuréticos en pacientes hipertensos. *Revista Electrónica*

Dr. Zoilo E. Marinello Vidaurreta, 41(10).  
[http://revzoilomarinaldo.sld.cu/index.php/zmv/article/view/944/pdf\\_341](http://revzoilomarinaldo.sld.cu/index.php/zmv/article/view/944/pdf_341)

Pottegård, A., Hallas, J., Olesen, M., Svendsen, M. T., Habel, L. A., Friedman, G. D., & Friis, S. (2017). Hydrochlorothiazide use is strongly associated with risk of lip cancer. *Journal of Internal Medicine*, 282(4), 322–331.  
<https://doi.org/10.1111/JOIM.12629>

Quenel, L., Keribin, P., Giran, G., Tessier, M. H., & Lesclous, P. (2020). Amlodipine-induced gingival enlargement: A case report. *Journal of Stomatology, Oral and Maxillofacial Surgery*, 121(3), 308–311.  
<https://doi.org/10.1016/J.JORMAS.2019.04.014>

Rabi, D. M., McBrien, K. A., Sapir-Pichhadze, R., Nakhla, M., Ahmed, S. B., Dumanski, S. M., Butalia, S., Leung, A. A., Harris, K. C., Cloutier, L., Zarnke, K. B., Ruzicka, M., Hiremath, S., Feldman, R. D., Tobe, S. W., Campbell, T. S., Bacon, S. L., Nerenberg, K. A., Dresser, G. K., ... Daskalopoulou, S. S. (2020). Hypertension Canada's 2020 Comprehensive Guidelines for the Prevention, Diagnosis, Risk Assessment, and Treatment of Hypertension in Adults and Children. *The Canadian Journal of Cardiology*, 36(5), 596–624.  
<https://doi.org/10.1016/J.CJCA.2020.02.086/ATTACHMENT/AE66F1DE-F1C1-4030-B2D4-34E112F0947E/MMC1.DOCX>

Sociedad Argentina de Hipertensión Arterial. (2018). Consenso Argentino de Hipertensión Arterial. *Revista Argentina de Cardiología*, 86, 1–54.

Southerland, J. H., Gill, D. G., Gangula, P. R., Halpern, L. R., Cardona, C. Y., & Mouton, C. P. (2016). Dental management in patients with hypertension: challenges and solutions. *Clinical, Cosmetic and Investigational Dentistry*, 8, 111–120.  
<https://doi.org/10.2147/CCIDE.S99446>

Sume, S. S., Berker, E., Ilarslan, Y., Ozer Yucel, O., Tan, C., Goyushov, S., Gultekin, S. E., & Tezcan, I. (2020). Elevated Interleukin-17A expression in amlodipine-induced gingival overgrowth. *Journal of Periodontal Research*, 55(5), 613–621.  
<https://doi.org/10.1111/jre.12747>

Umemura, S., Arima, H., Arima, S., Asayama, K., Dohi, Y., Hirooka, Y., Horio, T., Hoshida, S., Ikeda, S., Ishimitsu, T., Ito, M., Ito, S., Iwashima, Y., Kai, H., Kamide, K., Kanno, Y., Kashihara, N., Kawano, Y., Kikuchi, T., ... Hirawa, N. (2019). The Japanese Society of Hypertension Guidelines for the Management of Hypertension (JSH 2019). *Hypertension Research* 2019 42:9, 42(9), 1235–1481. <https://doi.org/10.1038/s41440-019-0284-9>

Ustaoğlu, G., Erdal, E., & Karaş, Z. (2021). Influence of different anti-hypertensive drugs on gingival overgrowth: A cross-sectional study in a Turkish population. *Oral Diseases*, 27(5), 1313–1319. <https://doi.org/10.1111/odi.13655>

Varellis, M. L. Z., Gonçalves, M. L. L., Pavesi, V. C. S., Horliana, A. C. R. T., de Fátima Teixeira da Silva, D., Motta, L. J., Barbosa Filho, V. F., Bezerra, C. D. S., Silva, F. G. da, Bussadori, S. K., & Deana, A. M. (2020). Evaluation of photobiomodulation in salivary production of patients with xerostomy induced by anti-hypertensive drugs. *Medicine*, 99(16), e19583. <https://doi.org/10.1097/MD.00000000000019583>

Weinstock, R., & Johnson, M. (2016). Review of Top 10 Prescribed Drugs and Their Interaction with Dental Treatment. *Dental Clinics of North America*, 60(2), 421–434. <https://doi.org/10.1016/J.CDEN.2015.11.005>

Whittemore, R., & Knafl, K. (2005). The integrative review: updated methodology. *Journal of Advanced Nursing*, 52(5), 546–553. <https://doi.org/10.1111/J.1365-2648.2005.03621.X>

Williams, B., Mancia, G., Spiering, W., Agabiti Rosei, E., Azizi, M., Burnier, M., Clement, D., Coca, A., de Simone, G., Dominiczak, A., Kahan, T., Mahfoud, F., Redon, J., Ruilope, L., Zanchetti, A., Kerins, M., Kjeldsen, S., Kreutz, R., Laurent, S., ... Desormais, I. (2018). 2018 Practice guidelines for the management of arterial hypertension of the European Society of Cardiology and the European Society of Hypertension. <https://doi.org/10.1080/08037051.2018.1527177>, 27(6), 314–340. <https://doi.org/10.1080/08037051.2018.1527177>

Zhou, B., Perel, P., Mensah, G. A., & Ezzati, M. (2021). Global epidemiology, health burden and effective interventions for elevated blood pressure and hypertension. *Nature Reviews Cardiology*, 18(11), 785–802. <https://doi.org/10.1038/s41569-021-00559-8>