

<https://helda.helsinki.fi>

---

## Rintarekonstruktio perustuu moniammatilliseen rintasyövän hoidon kokonaissuunnitteluun ja omakudossiirteiden käyttöön

Jahkola, Tiina

2021

---

Jahkola , T , Kolehmainen , M , Suominen , S , Svarvar , C & Kauhanen , S 2021 , ' Rintarekonstruktio perustuu moniammatilliseen rintasyövän hoidon kokonaissuunnitteluun ja omakudossiirteiden käyttöön ' , Duodecim , Vuosikerta. 137 , Nro 17 , Sivut 1750-1757 . < <https://www.duodecimlehti.fi/xmedia/duo/duo16391.pdf> >

---

<http://hdl.handle.net/10138/347564>

---

publishedVersion

---

*Downloaded from Helda, University of Helsinki institutional repository.*

*This is an electronic reprint of the original article.*

*This reprint may differ from the original in pagination and typographic detail.*

*Please cite the original version.*

Tiina Jahkola, Maija Kolehmainen, Sinikka Suominen, Catarina Svarvar ja Susanna Kauhanen

# Rintarekonstruktio perustuu moniammatilliseen rintasyövän hoidon kokonaissuunnitteluun ja omakudossiirteiden käyttöön

Rintarekonstruktion asema osana kokonaisvaltaista rintasyövän hoitoa on Suomessa vakiintunut. Usein tehdään rintaa säästävää leikkaus, mutta 30–40 % naisista menettää rintansa rintasyöpäleikkauksessa. Rinnan puuttuminen tai merkittävä rintojen kokoero aiheuttavat toiminnallista häiriötä, mikä oikeuttaa rekonstruktion. Rintarekonstruktio voidaan tehdä rinnan poiston yhteydessä tai vasta myöhäisvaiheessa. Rintaa voidaan korjata potilaan omalla eli autologisella kudoksella, keinomateriaalein tai menetelmiä yhdistelemällä. Suomessa on käytetty paljon alavatsa- ja selkäkielekettä. Rintaimplantit ja vapaa rasvasiirre ovat itsenäisiä tai täydentäviä tekniikoita. Rintarekonstruktion suunnittelussa potilaan terveydentilan, vartalon muodon ja toiveiden lisäksi ensisijaisen tärkeää on, että syövän hoidon kokonaisuus ei vaarannu. Onkologiset hoidot ovat harvoin este välittömälle rintarekonstruktioille, kun se suunnitellaan moniammatillisessa tiimissä.

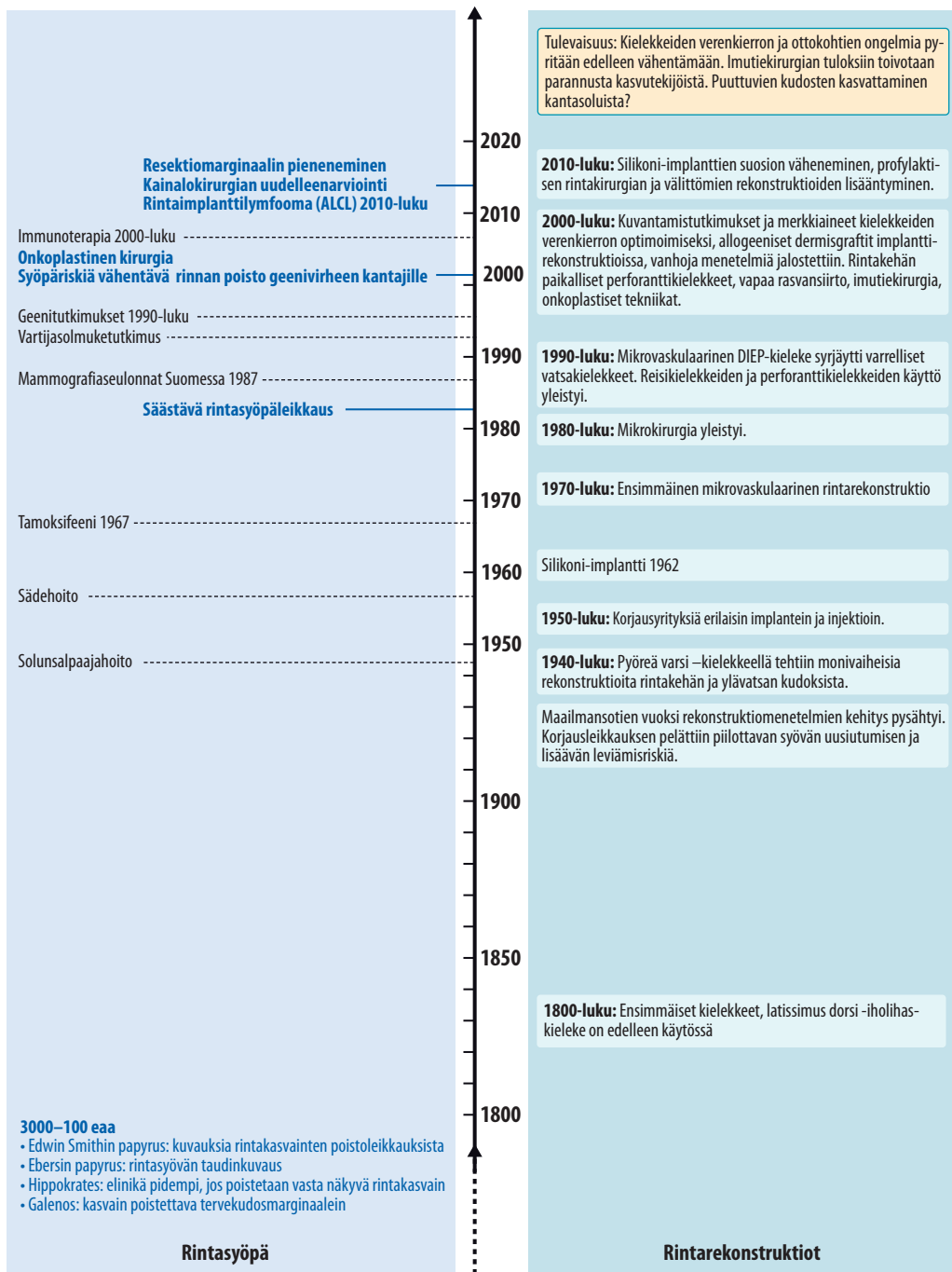
**R**intasyöpään sairastuu Suomessa vuosittain noin 5 000 naista, ja maassamme elää 74 000 rintasyövän sairastanutta naista (1). Edelleen suurin osa rintasyövistä hoidetaan leikkauksella. Rintasyövän hoito suunnitellaan potilaskohtaisesti, ja siihen vaikuttavat kasvaimen levinneisyys ja biologia sekä kasvaimen koko suhteessa rinnan kokoon. Osana tätä räätälöityä hoitoa on nykyään myös rintarekonstruktion suunnittelu, ihanteellisesti ennen ensimmäistä syöpäleikkausta. Kansallinen ja eurooppalainen hoitosuositus on tältä osin kiistaton: jos potilaalle suositellaan mastektomia, tulisi käydä keskustelu välittömästi rekonstruktioista ja kirjata rekonstruktiosuunnitelma sairauskertomukseen (2).

## Rintarekonstruktion suunnittelu osana syöpäleikkausta

Rintarekonstruktio pyritään tekemään välittömänä rekonstruktiona eli syöpäleikkauksen yh-

teydessä, jos se katsotaan turvallisesti ja potilas sitä haluaa. Tässä vaiheessa potilas on usein hyvin huolestunut ja toivoo rinnan poistoa mahdollisimman nopeasti eikä halua keskustella rekonstruktioista. Varsin usein syöpähoitoista toivuttuaan sama potilas toivoo vuoden kuluttua myöhäisrekonstruktioita, joka on välitöntä korjausleikkausta vaativampi. Toimenpidettä vaikeuttavat rinnan ihon laaja poisto syöpäleikkauksessa, aiemmat arvet ja ongelmat väri- ja muodon saavuttamisessa.

Ennen päätöstä poistaa koko rinta tulee miettiä kaikki vaihtoehdot, joilla rinta voitaisiin säästää. Onkoplastisten resektioiden eli plastiikkakirurgisten rinnan pienennys- ja muokausleikkauksien käyttö on lisännyt säästävien rintasyöpäleikkausten osuutta (3,4). Eryyisesti suurikokoisen rinnan syöpäkasvain on mielekäs leikata pienentämällä rintaa, koska pienennetty rinta kestää sädehoitoa suurta rintaa paremmin, ja toisaalta suurikokoisen rekonstruktiorinnan rakentaminen on usein teknisesti



**KUVA 1.** Rintasyövän ja rintarekonstruktioiden historiaa.

ALCL = anaplastic large cell lymphoma, DIEP = deep inferior epigastric perforator

vaativaa. Tässä yhteydessä tehdään usein toisen rinnan tasapainottava pienennys.

Onkologiset hoidot estävät harvoin rintarekonstruktioita, mutta solunsalpaajahoidojen aloitus ei saisi viivästyä leikkauksen jälkeisen

haavaongelman takia. Syöpäpotilaan haava-komplikaatio tulee aina hoitaa kiireellisenä ja alun perin leikkauksessa yksikössä. Rintarekonstruktio ei haittaa syövän paranemista, tehtiin se sitten syöpäleikkauksen yhteydessä tai

myöhemmin (5,6). Välitön rintarekonstruktio voidaan tehdä myös paikallisesti levinneen tai uusiutuneen rintasyövän hoitona ja esiliitännäishoidon jälkeen (7,8).

## Elämänlaatu rintasyöpäleikkauksen jälkeen

Rintarekonstruktion hyödyllisyydestä on lukuisia tutkimuksia. Rintarekonstruktioiden lopputuloksia ei mitata ainoastaan leikkausten onnistumisprosentteina tai esteettisen lopputuloksen valossa. Kaiken keskiössä on potilas ja hänen kokemansa hyöty leikkauksesta, niin fyysisesti kuin henkisesti. Rintakirurgian tulosten mittaamiseen kehitetty mittari (BREAST-Q) on toistaiseksi kattavin ja käytetyin väline (9). Se on validointivaiheessa HUS:n pilottitutkimuksessa.

Potilaiden ilmoittamia haittoja rinnanpoiston jälkeen ovat kehon epätasapaino, hankaluus käyttää liiviproteesia, arpikivut, kosketusherkyys ja aavesärky. Varsinkin omakudossiirteistä on apua kipu- ja tuntohäiriöiden yhteydessä. Oman peilikuvan katsominen muistuttaa syöpähoidoista, kun taas kutsu korjausleikkaukseen tuo potilaalle uskoa, että tauti on voitettu (10–12).

## Rekonstruktio menetelmien kehitys ja käyttöönotto

Rintasyövän ja rekonstruktiiivisen kirurgian kehitys esitetään **KUVASSA 1**. Koko rinnan rekonstruktioita alettiin tehdä Suomessa 1980-luvulla (13,14). Välitön rekonstruktio alkoi vakiinnuttaa asemaansa seuraavalla vuosikymmenellä. Kotimaisia leikkaustuloksia on raportoitu välittömistä implanttirekonstruktioista, omakudossiirteistä välittömissä ja myöhäisrekonstruktioissa niin varhaisvaiheen rintasyövän kuin paikallisesti edenneen tai uusiutuneen rintasyövän hoidossa (6–8,14–18). Suomalaiset ovat etulinjassa ottaneet käyttöön uusia rekonstruktiiivisen kirurgian menetelmiä, ja maamme julkisessa terveydenhuollossa on vankkaa kirurgista osaamista takaamaan rintasyövän räätälöityä leikkaushoitoa tasa-arvoisesti kaikille potilaille.

Omakudossiirteet voidaan jakaa verenkiertonsa perusteella paikallisiin ja vapaisiin etäkielekkeisiin, joissa kudossiirteiden verisuonet liitetään mikrokirurgisesti uuteen paikkaansa. Vapaa rasvansiirto tarkoittaa imetyn rasvan siirtämistä ”pisarajonoina” täytettävän kudoksen lomaan. Implantteja ja kudoslajenninproteeseja on käytössä laaja valikoima, ja niiden paikalliseen kiinnittämiseen ja asemointiin on käytävissä biologisia ja synteettisiä verkkoja.

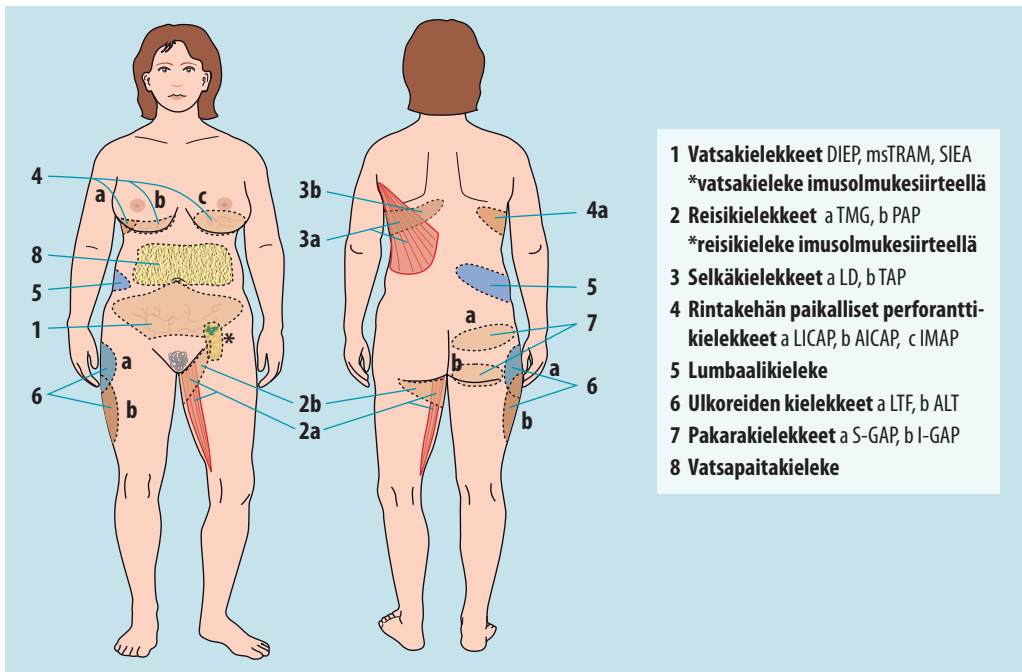
Rekonstruktiiivisen kirurgian menetelminä tunnetaan useita anatomisia kudoksielekkkeitä (**KUVA 2**). Edelleen ensisijaisia vaihtoehtoja ovat vatsakieleke ja selkäkieleke, mutta reisi-kielekettä on käytetty varsinkin molempien rintojen samanaikaiseen rekonstruktioon (19). Harvinaisemmat kielekkeet mahdollistavat rekonstruktion tapauksissa, joissa esimerkiksi aiemmat leikkausarvet estävät vatsakielekkeen käytön (20).

## Sädehoito ennen rintarekonstruktioita tai sen jälkeen

Rinnan säästävään leikkaukseen kuuluu oleellisena osana leikkauksen jälkeen annettava sädehoito. Se parantaa rintasyöpäpotilaan elinajan odotetta ja vähentää merkittävästi paikallisen uusiutumisen riskiä (21,22). Kainalon metastaattisten imusolmukkeiden radikaali poisto harvinaistuu, sillä sädehoidolla ja liitännäislääkehoidolla päästään yhtä hyvään paranemistulokseen niin, että jälkivaivoja esiintyy selvästi vähemmän (23,24).

Sädehoito aiheuttaa jossain määrin kudosten arpeutumista kaikkien leikkausvaihtoehtojen yhteydessä, mutta se ei ole minkään rintarekonstruktio menetelmän osalta ehdoton vasta-aihe. Sädehoidon annossuunnittelu ja laitteet ovat kehittyneet, ja vaikeita sädehoidon tapaan harvoin. Aikaisempi pelko sädehoidon aiheuttamasta kielekkeen arpeutumisesta ja kovettumisesta omakudosrekonstruktion jälkeen on osoittautunut turhaksi.

Uudempien tutkimusten mukaan sädehoidon saaneilla ei ole enempää rekonstruktiorinnan rasvakuolioita, haavan paranemisen ongelmia eikä tarvetta tilavuutta korjaaviin myöhäisleikkauksiin (25,26). Se, annetaanko sädehoito



**KUVA 2.** Rintarekonstruktio suunnitellaan yksilöllisesti potilaan yleistila, vartalon malli ja toiveet huomioiden. Paikallisia ja etäkielekevaihtoehtoja on useita. Lisäksi ihonalaisrasvaa voidaan käyttää vapaana siirteenä rinnan rakentamiseksi.

ennen kielekerekonstruktiota vai sen jälkeen, ei näyttänyt vaikuttavan potilastyytyväisyyteen yhden tai kahden vuoden seurannassa (27).

Implanttirekonstruktion ja sädehoidon yhdistelmän jälkeen on sen sijaan edelleen kuvattu suuria komplikaatiolokuja: jopa 40 %:lla potilaista ilmeni kapselikovettumia lyhyessä ajassa, eikä 18 % korjauksista onnistunut lainkaan (28). Kirjoittajat suosittelevat muita korjausvaihtoehtoja kuten omakudossiirteitä potilaille, jotka tarvitsevat sädehoitoa. Mikäli kuitenkin päädytään suunnittelemaan tällaiselle potilaalle välitöntä proteesirekonstruktiota, häntä on informoitava mahdollisten myöhempien korjaustoimenpiteiden tarpeesta. Näitä ovat implanttikapselin avaus, rasvansiirto tai kudospielekkeen tarve. Usealla tavalla voidaan saavuttaa lopulta hyviä tuloksia sädehoidosta huolimatta, eikä sädehoito automaattisesti ole syy pidättäytyä rekonstruktioista (27).

## Vapaa rasvansiirto

Vapaata rasvansiirtoa käytettiin menestyksellisesti jo ensimmäisen maailmansodan kasvo-

vammojen korjauksissa. Tällä vuosituhanella rasvan keräys- ja istutusmenetelmien kehittyminen sekä parempi tietämys rasvansiirron biologiasta kasvutekijätutkimuksen myötä johti uuteen innostukseen ja aiempaa parempiin rekonstruktioituloksiin. Rasvansiirtoa voidaan käyttää koko rinnan rekonstruktioon, jolloin se vaatii useamman lyhyen toimenpiteen, joilla vähitellen rakennetaan rintaan uutta volyyymia (29).

Rasvansiirto toimii myös muita korjausmenetelmiä täydentävänä keinona, esimerkiksi pienten kudospuutosten tai muotovirheiden korjauksessa tai implantin reunojen häivytyksessä. Rasvansiirto korjaa ihon sädeaurioita, pehmentää kiristäviä arpia ja parantaa näin elämänlaatua (30). Tavoitteena ei aina ole koko rinnan rekonstruktio vaan kiristävän arven vapauttaminen ja kivun hoito mastektomian, rintaa säästävän leikkauksen tai sädehoidon jälkeen (29). Rasvasolujen ja niiden esiasteiden korjaava sekä kudosomeinaisuuksia ja verisuonitusta parantava vaikutus on kiistaton. Silti vapaa rasvansiirto ei lisää syövän uusiutumiskäskyä (31). Oikein suoritettu rasvansiirto

### Ydinasiat

- ▶ Rekonstruktio voidaan tehdä rinnan poiston yhteydessä tai myöhemmin.
- ▶ Yhä useammin syöpä leikataan rintaa säästäen, mutta syöpäriskiä vähentävät rinnan poistot ovat lisänneet rekonstruktioiden kysyntää.
- ▶ Menetelmän valintaan vaikuttavat potilaan terveydentila ja syöpähoidot.
- ▶ Rekonstruktion yhteydessä voidaan korjata imutievaurioita.
- ▶ Suomessa potilaan omilla kudoksilla tehdyt korjaukset ovat yleisimpiä.

ei jätä kudoksiin kovettumia, ja radiologit ovat oppineet hyvin tulkitsemaan rasvansiirron tuloksia (29,32).

### Rekonstruktio syöpäriskiä vähentävän mastektomian vuoksi

Vaikka tavanomaiset mastektomiat ovat onkoplastisen kirurgian kehittymisen myötä vähentyneet, on noussut esiin potilasryhmä, jonka rinnat poistetaan suuren syöpäriskin vuoksi. Lähes kolmen vuosikymmenen aikana on paljastunut useita rintasyövälle altistavia geenivirheitä, joihin saattaa liittyä hyvinkin suuri elinikäinen rintasyövän riski.

Rintasyöpädiagnoosin yhteydessä tehdään yhä useammin tietyin kriteerein geenipaneeilitutkimus, josta saattaa paljastua rintasyövälle altistava geenivirhe ja suuri (yli 40 %) tai kohtalainen (20–40 %) rintasyöpäriski. Suuri syöpäriski puoltaa rintojen syöpää ehkäisevän poiston harkintaa suhteellisen nuorella iällä sen sijaan, että jäätäisiin tiiviisti seuraamaan rintoja kuvantamisella. Samalla rekonstruktioiden piiriin tulee ryhmä naisia, joille molemminpuolinen rekonstruktio on usein aiheellinen.

Tästä potilasryhmästä huolehtii oma moniammatillinen tiiminsä, joka koostuu plastiikkakirurgista, rintakirurgista, perinnöllisyyslääkäristä ja rintaradiologista. Tiimi arvioi yksilöllisesti potilaan kokonaistilanteen ja suosittelee

optimaalista hoitoa, mukaan lukien kirurgisen hoidon laajuutta (33,34).

### Potilas-, ajoitus- ja menetelmävalinta

Rinnan rekonstruktio edistää naisen kokonaisvaltaista toipumista syövästä mutta on usein syöpäleikkausta suurempi toimenpide. Potilaan tulisi itse olla motivoitunut rekonstruktioon ja valmennettu hyvin leikkaukseen. Vertaistukijärjestöjen ja Syöpäjärjestöjen sekä erikoisalayhdistysten järjestämät yleisöluennot, webinaarit ja verkosta saatava tieto auttaa potilasta valmistautumaan konsultaatiokäynnille (19). Yksilöllisen hoitomuodon valintaan vaikuttavat paitsi potilaan sairaudet, elämäntilanne ja toiveet myös vartalotyypin perusteella tarjoutuvat kudossiirteet.

Leikkauksen tai leikkaamattomuuden hyödyt ja haitat kantaa potilas. Eri menetelmät eroavat leikkauksen keston, leikkausten lukumäärän ja myös odotettavissa olevan lopputuloksen osalta. Siksi kirurgin tulisi tarjota potilaalle riittävää tietoa ja tukea niin, että hoitopäätös vastaa mahdollisimman hyvin potilaan omia toiveita, unohtamatta rekonstruktion rajoituksia ja mahdollisia komplikaatioita.

Rekonstruktioimenetelmän valinta on kirurgin kannalta kolmiulotteista ajattelua: tarvitaan korvaavaa volyymiä ja usein myös ihoa puuttuvan tilalle. Aiemmat leikkausarvet sekä kudossiirteiden mahdollisten ongelmien ennakointi ovat myös keskeisiä seikkoja rekonstruktioimenetelmän valinnassa. Kirurgi voi usein suositella juuri tietylle potilaalle parasta rekonstruktioimenetelmää.

Välittömän rekonstruktion yhteydessä on syytä pyrkiä hoidon jatkuvuuteen niin, että rekonstruktion suunnitteluvaiheessa potilas saa riittävästi harkinta-aikaa ja että sama kirurgi tekee menetelmäarvion, käy läpi potilaan kanssa mahdolliset riskit ja komplikaatiot sekä toimii leikkauksessa vastuulääkärinä.

Osalle naisista myöhäisrekonstruktio on paras vaihtoehto, sillä rekonstruktioleikkaus ja siitä toipuminen vievät enemmän aikaa ja voimia kuin rinnanpoistoleikkaus. Lähetteen plastiikkakirurgille tekee usein syöpälääkäri, joskus

yleislääkäri, gynekologi tai fysiatri. Myöhäisrekonstruktio tehdään yleensä vuoden kuluttua syöpähoitojen päättymisestä tai milloin tahansa myöhemmin.

Yläikärajaa rintarekonstruktioille ei ole, vaan potilaan oma aktiivisuus ja terveydentila ratkaisevat. Osa rekonstruktio menetelmistä voi sopia iäkkäälle tai monisairaalle naiselle, ja joskus toimintakyky parantuu, kun tervettä rintaa pienennetään tai mastektomia-alueelle tehdään vapaa rasvansiirto tai arven korjausleikkaus. Ikää itsessään ei ole todettu leikkauskomplikaatioiden riskitekijäksi (35).

## Kustannustehokkuus ja potilastyytyväisyys

Keinoaineella tehty rinnankorjausleikkaus on nopeampi ja toipilasaika on sen yhteydessä lyhyempi, mutta se on materiaalikustannuksiltaan kalliimpi. Lisäksi implantti voi kovettua, rikkoutua tai siirtyä pois paikaltaan, jolloin uusintaleikkaukset ovat välttämättömiä.

Omakudossiirteellä tehty rinnankorjaus on valmistuttuaan luonteeltaan pysyvämpi ja vaatii harvoin myöhäiskorjausta. Autologinen rekonstruktio on todettu kustannustehokkaammaksi kuin implantti (36). Julkinen terveydenhuolto, jossa kirurgien vastuu leikkausten pitkäaikaistuloksista ulottuu yksityisrahoitteista terveydenhuoltoa pidemmälle, puoltaa myös omakudosrekonstruktioiden käyttöä (37).

Keinoaineiden korkea käyttöaste muissa maissa johtuu myös osittain kunkin maan sairausvakuutusjärjestelmän ja korvauspolitiikan rakenteesta, jossa talous- ja markkinavoimat sanelevat lääketieteellisiä päätöksiä. Näissäkin maissa potilastyytyväisyys- ja kustannustehokkuustutkimukset liputtavat vahvasti omakudossiirteiden puolesta (38).

## Rintarekonstruktio ja korjaava imutiekirurgia

Rintasyöpäleikkauksen ja sädehoidon jälkeistä yläraajan ja rintakehän imunesteturvotusta arvioidaan poliklinikassa rintarekonstruktio menetelmää valittaessa tai itsenäisenä vaivana.

Lymfedeeman hoidon kulmakivi on konservatiivinen: painonhallinta ja riittävän usein uusittavat kompressiotekstiilit (2 x 2 hihaa/vuosi). Lisäksi rintarekonstruktion yhteydessä tai erikseen voidaan tehdä imusolmuke siirto alavatsalta kainaloon, jotta siirretty imusolmuke erittäisi imutiekasvutekijöitä (VEGF-c), joiden ansiosta muodostuu uusia imuteitä (39).

Suomalaisryhmän johdolla on myös tehty lääketutkimuksia, joissa on siirretty virusvektorin kautta kasvutekijöitä imusolmuke siirteeseen (40). Distaalisesti imunestekierto voi paikallisesti hyötyä imutie-laskimo-ohituksesta, joita tehdään paikallispuudutuksessa. Jos lymfariasvaa on päässyt kertymään raajaan puutteellisen kompressiohoidon seurauksena, voidaan suorittaa suuritilavuuksinen rasvaimu raajan keventämiseksi. Rintasyöpäleikkauksen ja sädehoidon vaurioittaman imusuonijärjestelmän korjaus edistyy siis merkittävästi. Samalla säästävämpi kainalokirurgia toivottavasti tuottaa pitkällä aikavälillä aiempaa vähemmän lymfaturvotusta (23,24).

## Lopuksi

Rekonstruktioleikkauksen menetelmä ja annetut tai tarvittavat syöpähoitot vaikuttavat saavutettavaan rekonstruktion lopputulokseen. Useimmiten on mahdollista tehdä onnistunut rekonstruktio, mutta jokaiselle potilaalle ei voida valita mitä tahansa rekonstruktio menetelmää.

Optimaalisen rintarekonstruktio tuloksen saavuttaminen voi edellyttää useita pienehköjä rasvansiirtoleikkauksia tai yhtä suurta leikkausta. Varsin usein rekonstruktioon liittyy myöhempi uusintaleikkaus kuten mamillarekonstruktio, implanttikapselin avaus tai arpikorjaus. Jokainen leikkaus on ”kallis”, siihen kuluu potilaan ja yhteiskunnan resursseja, joista arvokkaimpia ovat terveenä, ei toipilaana, vietyt päivät. Huolellisella rintasyöpäleikkauksen suunnittelulla ja huomioimalla korjaavan kirurgian mahdollisuudet jo hoidon alkuvaiheessa voidaan säästää resursseja ja ennen kaikkea saavuttaa potilaan kannalta paras mahdollinen tulos. ■



**KIRJALLISUUTTA**

1. Pitkaniemi J, Malila N, Virtanen A, ym. Syöpä 2018. Tilastoraportti Suomen syöpätalanteesta. Helsinki: Suomen Syöpäyhdistys 2020. <https://syoparekisteri.fi/assets/files/2020/05/Syopa2018-raportti.pdf>.
2. Suomen valtakunnallinen rintasyöpähoitosuositus. Tampere: Suomen Rintasyöpäryhmä ry 2019. <https://rintasyoparyhma.yhdistysavain.fi/hoitosuositus/>.
3. Meretoja TJ, Svarvar C, Jahkola TA. Outcome of oncoplastic breast surgery in 90 prospective patients. *Am J Surg* 2010;200:224–8.
4. Niinikoski L, Leidenius MHK, Vaara P, ym. Resection margins and local recurrences in breast cancer: comparison between conventional and oncoplastic breast conserving surgery. *Eur J Surg Oncol* 2019;45:976–82.
5. Lindford AJ, Siponen ET, Jahkola TA, ym. Effect of delayed autologous breast reconstruction on breast cancer recurrence and survival. *World J Surg* 2013;37:2872–82.
6. Meretoja TJ, von Smitten KA, Leidenius MH, ym. Local recurrence of stage 1 and 2 breast cancer after skin-sparing mastectomy and immediate breast reconstruction in a 15-year series. *Eur J Surg Oncol* 2007;33:1142–5.
7. Mustonen P, Lepistö J, Papp A, ym. The surgical and oncological safety of immediate breast reconstruction. *Eur J Surg Oncol* 2004;30:817–23.
8. Lindford AJ, Meretoja TJ, von Smitten KA, ym. Skin-sparing mastectomy and immediate breast reconstruction in the management of locally recurrent breast cancer. *Ann Surg Oncol* 2010;17:1669–74.
9. Cohen WA, Mundy LR, Ballard TNS, ym. The BREAST-Q in surgical research: a review of the literature 2009–2015. *J Plast Reconstr Aesthet Surg* 2016;69:149–62.
10. Jahkola T. Self-perceptions of women after early breast cancer surgery. *Eur J Surg Oncol* 1998;24:9–14.
11. Korvenoja ML, von Smitten K, Asko-Seljavaara S. Problems in wearing external prosthesis after mastectomy and patient's desire for breast reconstruction. *Ann Chir Gynaecol* 1998;87:30–4.
12. Tykkä E, Asko-Seljavaara S, Hietanen H. Patient satisfaction with delayed breast reconstruction: a prospective study. *Ann Plast Surg* 2002;49:258–63.
13. Asko-Seljavaara S, Ryyänen A, Sundell B. Latissimus dorsi musculocutaneous flap used as a pedicle or free microvascular graft. *Ann Chir Gynaecol* 1982;71:44–50.
14. Peltoniemi H, Asko-Seljavaara S, Härmä M, ym. Latissimus dorsi breast reconstruction. Long term results and return of sensibility. *Scand J Plast Reconstr Surg Hand Surg* 1993;27:127–31.
15. von Smitten K, Sundell B. The impact of adjuvant radiotherapy and cytotoxic chemotherapy on the outcome of immediate breast reconstruction by tissue expansion after mastectomy for breast cancer. *Eur J Surg Oncol* 1992;18:119–23.
16. Lapatto O, Asko-Seljavaara S, Tukiainen E, ym. Return of sensibility and final outcome of breast reconstructions using free transverse rectus abdominis musculocutaneous flaps. *Scand J Plast Reconstr Surg Hand Surg* 1995;29:33–8.
17. Nieminen T, Asko-Seljavaara S, Suominen E, ym. Free microvascular tram flaps: report of 185 breast reconstructions. *Scand J Plast Reconstr Surg Hand Surg* 1999;33:295–300.
18. Mustonen P, Lepistö J, Papp A, ym. The surgical and oncological safety of immediate breast reconstruction. *Eur J Surg Oncol* 2004;30:817–23.
19. Rinnankorjausleikkauksen käsikirja. Potilasopas. Helsinki: Suomen syöpäpotilaat ry 2016. [www.syopapotilaat.fi/opus/rinnankorjausleikkauksen-kasikirja/](http://www.syopapotilaat.fi/opus/rinnankorjausleikkauksen-kasikirja/).
20. Suominen S, Kolehmainen M. Specific Autologous flap techniques Kirjassa: Wyld L, Markopoulos C, Leidenius M, ym. Breast cancer management for surgeons. New York: Springer 2018, s. 381–92.
21. McGale P, Taylor C, Correa C, ym. Effect of radiotherapy after mastectomy and axillary surgery on 10-year recurrence and 20-year breast cancer mortality: meta-analysis of individual patient data for 8135 women in 22 randomised trials. *Lancet* 2014;383:2127–35.
22. Siponen ET, Vaalavirta L, Joensuu H, ym. Ipsilateral breast recurrence after breast conserving surgery in patients with small ( $\leq 2$ cm) breast cancer treated with modern adjuvant therapies. *Eur J Surg Oncol* 2011;37:25–31.
23. Giuliano AE, Ballman KV, McCall L, ym. Effect of axillary dissection vs no axillary dissection on 10-year overall survival among women with invasive breast cancer and sentinel node metastasis: the ACOSOG Z0011 (Alliance) randomized clinical trial. *JAMA* 2017;318:918–26.
24. Donker M, van Tienhoven G, Straver ME, ym. Radiotherapy or surgery of the axilla after a positive sentinel node in breast cancer (EORTC 10981-2023 AMAROS): a randomised, multicentre, open-label, phase 3 non-inferiority trial. *Lancet Oncol* 2014;15:1303–10.
25. Chang EI, Liu TS, Festekjian JH, ym. Effects of radiation therapy for breast cancer based on type of free flap reconstruction. *Plast Reconstr Surg* 2013;131:1–8.
26. Taghizadeh R, Moustaki M, Harris S, ym. Does post-mastectomy radiotherapy affect the outcome and prevalence of complications in immediate DIEP breast reconstruction? A prospective cohort study. *J Plast Reconstr Aesthet Surg* 2015; 68:1379–85.
27. Billig J, Jagsi R, Qi J, ym. Should immediate autologous breast reconstruction be considered in women who require post-mastectomy radiation therapy? A prospective analysis of outcomes. *Plast Reconstr Surg* 2017;139:1279–88.
28. Ricci J, Epstein S, Momoh A, ym. A meta-analysis of implant-based reconstruction and the timing of adjuvant radiotherapy. *J Surg Res* 2017;208:108–16.
29. Kauhaneen S, Peltoniemi H. Rasvasiirto - korjaavan kirurgian yleistyvä työkalu. *Duodecim* 2012;128:2074–84.
30. Lindegren A, Schultz I, Wickman M. Improved patient-reported outcomes after autologous fat transplantation and corrective surgery after breast surgery. *J Plast Surg Hand Surg* 2019;53:111–8.
31. Krastev T, van Turnhout A, Vriens E, ym. Long-term follow-up of autologous fat transfer vs conventional breast reconstruction and association with cancer relapse in patients with breast cancer. *JAMA Surg* 2019;154:56–63.
32. Lindegren A, Wickman-Chantereau M, Bygdeson M, ym. Autologous fat transplantation to the reconstructed breast does not hinder assessment of mammography and ultrasound: a cohort study. *World J Surg* 2016;40:1104–11.
33. Koskenvuo L, Svarvar C, Suominen S, ym. The frequency and outcome of breast cancer risk-reducing surgery in Finnish BRCA1 and BRCA2 mutation carriers. *Scand J Surg* 2014;103:34–40.
34. Hunt KK, Euhus DM, Boughey JC, ym. Society of surgical oncology breast disease working group statement on prophylactic (risk-reducing) mastectomy. *Ann Surg Oncol* 2017;24:375–97.
35. Laporta R, Sorotos M, Longo B, ym. Breast reconstruction in elderly patients: risk factors, clinical outcomes, and aesthetic results. *Reconstr Microsurg* 2017;33:257–67.
36. Matros E, Albornoz C, Razdan S, ym. Cost-effectiveness analysis of implants versus autologous perforator flaps using the BREAST-Q. *Plast Reconstr Surg* 2015;135:937–46.
37. Grower R, Padula W, van Viet M, ym. Comparing five alternative methods of breast reconstruction surgery: a cost effectiveness analysis. *Plast Reconstr Surg* 2013;132:709.
38. Pusic A, Matros E, Fine N, ym. Patient reported outcomes 1 year after immediate breast reconstruction: results of the mastectomy reconstruction consortium study. *J Clin Oncol* 2017;35:2499–2506.
39. Anne Saarikko, Tiina Viitanen, Pauliina Hartiala. Lymfaturvotus. *Duodecim* 2014; 130:135–43.
40. Hartiala P, Suominen S, Suominen E, ym. Phase 1 Lymfactin® study: short-term safety of combined adenoviral VEGF-C and lymph node transfer treatment for upper extremity lymphedema. *J Plast Reconstr Aesthet Surg* 2020;73:1612–21.



**TIINA JAHKOLA, LT, dosentti, osastonylilääkäri**  
HYKS, plastiikkakirurgian klinikka

**MAIJA KOLEHMAINEN, LL, plastiikkakirurgian erikoislääkäri, osastonlääkäri**  
HYKS, plastiikkakirurgian klinikka

**SINIKA SUOMINEN, LT, dosentti, ylilääkäri**  
HYKS, plastiikkakirurgian klinikka

**CATARINA SVARVAR, LL, plastiikkakirurgian erikoislääkäri, osastonlääkäri**  
HUS Syöpäkeskus, rintarauhaskirurgian yksikkö  
HYKS, plastiikkakirurgian klinikka

**SUSANNA KAUKANEN, LT, dosentti, osastonylilääkäri**  
HYKS, plastiikkakirurgian klinikka

#### **VASTUUTOIMITTAJA**

Maija Tarkkanen

#### **SIDONNAISUUDET**

**Tiina Jahkola:** Korvaukset koulutus- ja kongressikuluista (Orion, MSD, Amgen), luottamustoimet (Valvira, asiantuntijalääkäri, Suomen Rintasyöpäryhmä ry, hallitus, hoitosuositusryhmä vuoteen 2020, Suomen Melanoomaryhmä ry, hoitosuositusryhmä 2018, Suomen Kirurgiyhdistyksen rintarauhaskirurgian sektio, puheenjohtaja vuoteen 2020, Rintarauhaskirurgia ry, puheenjohtaja 2020 alkaen)

**Maija Kolehmainen:** Korvaukset koulutus- ja kongressikuluista (Opettaja: Reconstructive microsurgery European School/Barcelonan yliopisto), muut sidonnaisuudet (Helsinki Hospital, osakas)

**Sinikka Suominen:** Ei sidonnaisuuksia

**Catarina Svarvar:** Luentopalkkio/asiantuntijapalkkio (Syöpäjärjestöt), luottamustoimet (Rintarauhaskirurgia ry, hallituksen jäsen, Scandinavian Association of Plastic Surgeons, hallituksen jäsen ja yhdistyksen sihteeri, Lääkäripalveluiden markkinoinnin valvontalautakunta, jäsen)

**Susanna Kauhanen:** Ei sidonnaisuuksia