

<https://helda.helsinki.fi>

---

## Musiikillinen häiriö aivovaurion jälkeen - yleinen mutta harvoin tunnistettu oire?

Sihvonen, Aleks J.

2021

---

Sihvonen , A J , Soinila , S & Särkämö , T 2021 , ' Musiikillinen häiriö aivovaurion jälkeen - yleinen mutta harvoin tunnistettu oire? ' , Duodecim , Vuosikerta. 137 , Nro 12 , Sivut 1255-1262 . < <https://www.duodecimlehti.fi/xmedia/duo/duo16281.pdf> >

---

<http://hdl.handle.net/10138/344183>

---

publishedVersion

---

*Downloaded from Helda, University of Helsinki institutional repository.*

*This is an electronic reprint of the original article.*

*This reprint may differ from the original in pagination and typographic detail.*

*Please cite the original version.*

Aleksi J. Sihvonen, Seppo Soinila ja Teppo Särkämö

## Musiikillinen häiriö aivovaurion jälkeen – yleinen mutta harvoin tunnistettu oire?

Musiikin havaitsemisen ja tuottamisen häiriö (amusia) ei ole tavanomaisessa kliinisessä työssä arvioitu oire, vaikka sitä esiintyy jopa puolella akuutin aivoverenkiertohäiriön sairastaneista potilaista. Amusiaa esiintyy yleisimmin oikean ohimo- ja otsalohkon sekä aivosaaressa (insula) vaurioiden jälkeen, mutta sitä tavataan myös vasemman aivopuoliskon vaurion yhteydessä, joskin usein lievempänä ja ohimenevänä. Amusiaan liittyvät oikean aivopuoliskon valkean aineen ratojen, etenkin ventraalisen radaston, vaurio sekä ohimo- ja otsalohkon harmaan aineen atrofia ja toiminnalliset muutokset. Amusiassa myös puheen prosodisten piirteiden käsittely häiriintyy, mikä heikentää potilaiden arkipäivän kommunikointia ja sosiaalista kanssakäymistä. Laulaminen vaikuttaa lupaavalta amusian kuntoutusmuodolta, mutta aivovauriopotilaita käsitteleviä interventiotutkimuksia ei ole vielä julkaistu.

**K**yky havaita ja tuottaa musiikkia on osa ihmisluontoa, ja musiikki on ollut osa historian kaikkia tunnettuja kulttuureita. Musiikin ja kielen evoluution on arveltu kietoutuneen voimakkaasti yhteen, ja laulukyvyn on jopa esitetty edeltäneen puheen kehitystä (1,2). Koska musiikilla on keskeinen merkitys sekä ihmisen historiassa että nykyajassa, on todennäköistä, että aivomme ovat kehittyneet käsittelemään musiikkia erityisellä tavalla.

### Musiikkiharrastus lapsen kehityksen tukena

Kahden viime vuosikymmenen aikana terveiden koehenkilöiden aivojen rakenteelliset ja toiminnalliset kuvantamistutkimukset ovat tuottaneet paljon uutta tietoa musiikin käsittelystä aivoissa. Siihen osallistuu laaja-alainen hermoverkko, joka käsittää molemmat aivopuoliskot ja ulottuu otsa-, ohimo- ja päälakilohkoille sekä tyvitumakealueelle (3–6). Musiikkiverkoston ohimo- ja otsalohkon alueet ovat tärkeitä kielellisten toimintojenkin kannalta, mutta päällekkäisyydestä huolimatta kielelliset ja musiikilliset toiminnot voivat häiriintyä myös toisistaan riippumatta, kun aivot vaurioi-

tuvat (7–11). Onkin päätelty, että kieli ja musiikki hyödyntävät aivoissa osin eriäviä hermoyhteyksiä (12).

Mahdollisesti näiden toimintojen päällekkäisyyden vuoksi musiikin aktiivinen ja pitkäkestoinen harrastaminen etenkin lapsena ja nuorena kehittää musiikkiin liittyvien auditiivisten ja motoristen taitojen lisäksi myös kielellisiä taitoja. Näitä ovat puheen akustisten piirteiden havaitseminen, emootioiden tunnistaminen puheesta, fonologiset kyvyt (valmius tunnistaa äänteiden vaikutus sanan merkitykseen) sekä sanavarasto. Musiikin harrastamisen on myös osoitettu muokkaavan yleisiä tiedonkäsittelytaitoja, kuten toiminnanohjausta, tarkkaavuutta ja muistia, jotka eivät liity erityisesti musiikin tai puheen käsittelyyn (13–15). Nuoruuden pitkäaikainen musiikkiharrastus saattaa myös edistää kognitiivisten toimintojen säilymistä ikääntyessä (16,17).

### Musiikin käyttö kuntoutuksessa

Kiinnostus musiikin positiivisten vaikutusten hyödyntämiseen kuntoutuksessa on lisääntynyt viime vuosien aikana, kun musiikkia tutkiva kognitiivinen neurotiede on edistynyt (18).

Musiikkiterapialla tarkoitetaan koulutetun terapeutin antamaa kuntoutusta, jossa kuunneltua, laulettua tai soitettua musiikkia käytetään eri muodoissaan terapeutisessa vuorovaikutuksessa yksilöllisesti asetettujen hoitotavoitteiden saavuttamiseksi. Myös muun hoitohenkilökunnan järjestämiä musiikkitoimintoja, kuten ohjattua musiikin kuuntelua tai liikuntaa musiikin tahdissa, voidaan käyttää osana hoitoa ja kuntoutusta (music medicine).

Monipuolisuutensa ja laajasti aivoja aktivoivan vaikutuksensa ansiosta musiikki on kuntoutuksen kannalta hyödyllinen ja monipuolinen virike ja vuorovaikutuksen muoto, jonka avulla voidaan lievittää useisiin sairauksiin liittyviä emotionaalisia, kognitiivisia, kommunikatiivisia ja motorisia oireita (18,19). Musiikkiin pohjautuvat kuntoutusmuodot vaikuttavat hyödyllisiltä etenkin neurologisten sairauksien, esimerkiksi aivoverenkiertohäiriöiden sekä Parkinsonin taudin ja muistisairauksien, kuntoutuksessa (18,20).

## Amusia – musiikin käsittelyn häiriö

Musiikin havaitsemisen ja käsittelyn tunnetuin häiriö on amusia eli ”sävelkuurous”, jolla tarkoitetaan joko synnynnäistä tai aivoja vaurioittavan sairauden aiheuttamaa vakavaa häiriötä musiikin havaitsemisessa tai tuottamisessa. Amusia ei ole seurausta kuulovammasta, motorisesta häiriöstä tai yleisten kognitiivisten toimintojen, kuten muistin tai tarkkaavuuden, häiriöstä.

Amusiasta kärsivällä henkilöllä on tyypillisesti vaikeuksia havaita tai painaa mieleensä perättäisissä äänissä ilmeneviä pieniä, alle yhden sävelaskeleen suuruisia äänenkorkeuden muutoksia, minkä seurauksena hän ei kykene erottelemaan tai tunnistamaan melodioita. Sen sijaan muiden akustisten piirteiden, kuten tempon ja äänenvoimakkuuden, havaitseminen on yleensä normaalia. Vaurion sijainnin mukaan amusia voi ilmetä useissa musiikin piirteissä tai rajoittua vain tiettyihin ominaisuuksiin, kuten taajuuspiirteisiin (äänenkorkeus, sointiväri, tonaalinen rakenne), aikapiirteisiin (rytmi, aikaintervallit), musiikin muistamiseen ja tunnistamiseen tai musiikin aikaansaamiin emotionaalisiin reaktioihin.

Amusiassa myös kyky laulaa tai hyrällä melodiaa tai jaksottaa liikkeitä musiikin tahtiin esimerkiksi tanssissa voi olla heikentynyt, ja henkilöt, joilla on amusia, eivät usein koe musiikkia nautinnollisena tai harrasta sitä arkielämässään. Amusian diagnosointiin ja kliiniseen arviointiin on Kanadassa kehitetty MBEA-testi (Montreal Battery of Evaluation of Amusia), joka on laajalti tutkijoiden käytössä (21). MBEA koostuu kuudesta osatestistä, joissa arvioidaan musiikin akustisten piirteiden (äänenkorkeus, melodinen muoto, intervallit, rytmi ja tahtilaji) havaitsemista sekä melodioiden tunnistusmuistia. Musiikin tuottamiseen painottuvien häiriöiden arviointiin ei ole vakiintunutta testiä.

## Aivovaurion jälkeinen amusia on yleinen oire

Synnynnäisen amusian esiintyvyys väestössä on noin 2 %, mutta aivovaurion aiheuttama amusia on huomattavasti yleisempi (22). Esimerkiksi aivoverenkiertohäiriön jälkeistä amusiaa esiintyy jopa kahdella kolmasosalla potilaista akuuttivaiheessa ja noin kolmasosalla kroonisessa vaiheessa, mikä vastaa aivoverenkiertohäiriön jälkeisen kielellisen häiriön (afasian) esiintyvyyttä (23–29). Amusian tyyppioire, äänen hienovaraisten taajuuserojen havaitsemisen vaikeus, ei yleensä estä puheen ymmärtämistä, sillä puheessa taajuusvaihtelut ovat suurempia ja myös muut akustiset vihjeet, kuten äänneiden ja tavujen kesto ja voimakkuus, auttavat tunnistamista.

Aivoverenkiertohäiriön jälkeinen amusia voi kuitenkin ilmetä joko erillisenä häiriönä tai yhdessä afasian kanssa: noin 45 %:lla potilaista, joilla on aivoverenkiertohäiriön aiheuttama amusia, esiintyy myös afasiaa (23,25,27,30). Lisäksi noin 40 %:lla amusiapotilaista esiintyy toispuolinen huomioimishäiriö eli katveoire (neglect-oire) (31).

Synnynnäiseen amusiaan liittyy vähemmän kielellisiä ja kognitiivisia liitännäisoireita, mutta viimeaikaiset tutkimukset ovat osoittaneet, että myös siinä ilmenee vaikeuksia havaita muutoksia lingvistisessä prosodiassa (esimerkiksi väitteiden ja kysymysten erottaminen lauseen lopun taajuusmuutosten perusteella) ja affek-

tiivisessa prosodiassa (tunteiden havaitseminen ja välittäminen puheessa) (32,33). Myös aivoverenkiertohäiriön jälkeinen amusia on yhteydessä affektiivisen prosodian käsittelyn häiriöön (34).

Prosodian käsittelyn häiriöt (aprosodiat) vaikeuttavat arkielämässä puheen hienovaraisten nyanssien tulkintaa, toteamusten ja kysymysten erottelua sekä kommunikointia ilman afasiaakin, ja vaikuttavat negatiivisesti potilaiden sosiaalisiin suhteisiin ja psyykkiseen hyvinvointiin (25,36).

## Amusian aivoperusta

Tarkempaa tietoa amusian aivomekanismeista on saatu vasta 20 viime vuoden aikana, vaikka amusia on neurologiassa tunnettu jo 1800-luvun lopulta asti (37). Synnynnäisen amusian neuroanatomiaa on kartoitettu moderneilla aivojen magneettikuvausmenetelmillä, kuten vokselipohjaisella morfometrialla ja diffuusiotensorikuvauksella. Vokselipohjaisen morfometrian avulla harmaan ja valkean aineen paikallisia tilavuuseroja voidaan havaita eri ryhmien välillä tai tutkia esimerkiksi kuntoutuksen vaikutusta aivoaineen tilavuusmuutoksiin. Diffuusiotensorikuvaus mahdollistaa aivojen valkean aineen ratojen kolmiulotteisen havainnollistamisen traktografian (hermoratakartoitus) avulla.

Molempien menetelmien avulla on havaittu, että synnynnäiseen amusiaan liittyy rakenteellisia poikkeamia etenkin oikean ylemmän ohimolohkopoimun ja oikean alemman otsalohkopoimun aivokuoren tilavuudessa ja paksuudessa sekä näitä alueita yhdistävässä fasciculus arcuatus -radastossa (38). Toiminnallisilla aivokuvantamismenetelmillä on puolestaan osoitettu, että synnynnäisessä amusiassa oikea kuuloaivokuori kykenee käsittelemään saapuvaa ääni-informaatiota verrattain normaalisti, mutta tämän informaation tarkempi jatkoanalysointi oikeassa alemmassa otsalohkopoimussa ei onnistu (39–42). Tämä aivoalue on tärkeä musiikin syntaksin eli rakenteellisten periaatteiden käsittelyssä sekä tarkkaavuuden ja työmuistin säätelyssä, ja sen häiriön seurauksena melodioiden havaitseminen vaikeutuu (43).

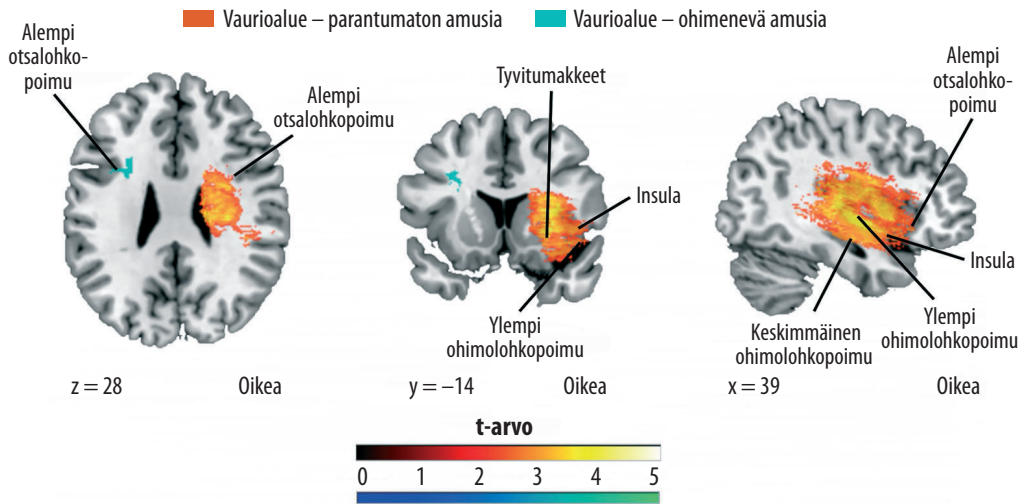
## Ydinasiat

- ▶ Amusia on yleinen oire oikeanpuoleisen aivovaurion jälkeen.
- ▶ Amusian aiheuttavat todennäköisimmin oikeanpuoleisen aivosaaressä sekä otsa- ja ohimolohkojen vauriot.
- ▶ Myös vasemman ohimolohkon aivovaurio voi aiheuttaa lievemmän ja parempienustaisen amusian.
- ▶ Amusia liittyy oikeanpuoleisen otsa- ja ohimolohkoja yhdistävän ventraalisen aivoradaston vaurioon.
- ▶ Laulamisen havaitseminen ja laulukyky ovat amusian yhteydessä yleensä säästyneet, mikä mahdollistaa laulupohjaisten kuntoutusmuotojen käytön.

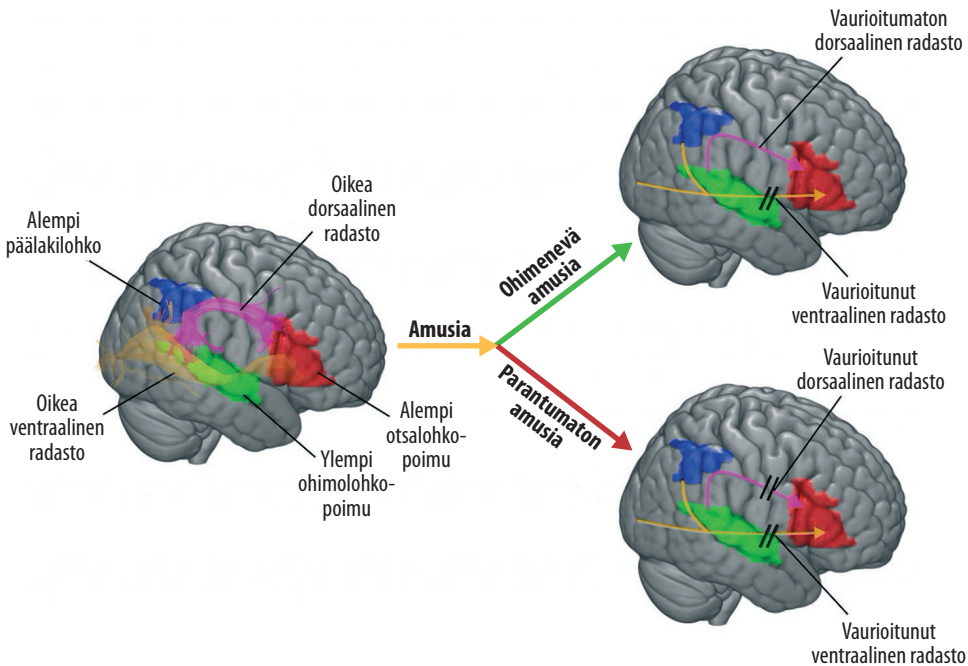
Suomessa on viime vuosina tutkittu aktiivisesti aivoverenkiertohäiriöpotilaiden amusian neuraalista perustaa (24–28). Vastaavanlaajuisia 90 tapausta käsittäviä tai pitkittäisasetelmassa tehtyjä amusiaturkimuksia (kuuden kuukauden seuranta-aika) ei ole julkaistu muiden aivoja vaurioittavien sairauksien, esimerkiksi aivovammojen tai MS-taudin, osalta, minkä vuoksi olemme rajanneet tarkastelun näihin aivoverenkiertohäiriötutkimuksiin. Vastaava amusiaoireisto on kuitenkin oletettavaa aivoparenymin vaurion etiologiasta riippumatta.

Vokselipohjaisella leesio-oirekartoituksella on osoitettu, että aivoverenkiertohäiriön jälkeinen amusia syntyy erityisesti oikean ohimolohkon yläosan, otsalohkon alaosan, aivosaaressä ja tyvitumakkeiden vauriosta (KUVA 1) (25,27). Kuten afasian yhteydessäkin, vaurioalueen laajuus liittyy myös amusian huonoon ennusteeseen (44). Myös vasemman aivopuoliskon vauriot voivat aiheuttaa amusian, mutta vasemman alemman otsalohkopoimun vaurion aiheuttama amusia parani kuuden kuukauden seurannassa (27).

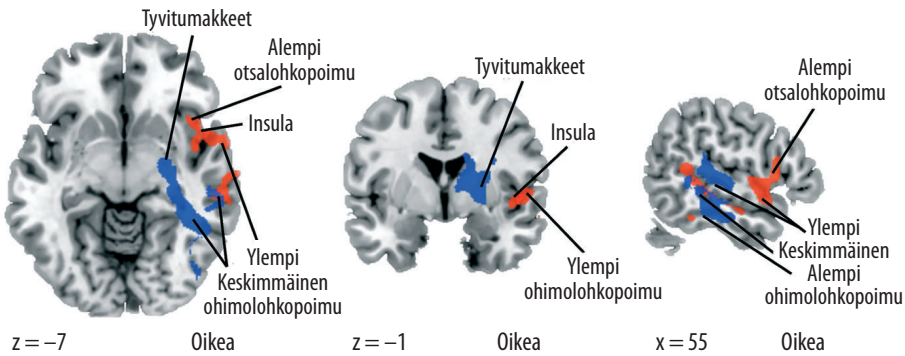
Leesio-oirekartoituksen tulokset heijastavat vaurioita musiikin käsittelylle kriittisten aivoalueiden muodostamaan verkostoon (45). Paikallisetkin vauriot voivat luoda toimintahäiriön.



**KUVA 1.** Parantumattomaan ja ohimenevään amusiaan johtavien aivoverenkiertohäiriövaurioalueiden sijainnit suomalaisessa 90 potilaan aineistossa (27). Suurempi t-arvo kuvastaa kyseisen vaurioalueen suurempaa tilastollista yhteyttä parantumattomaan (punainen asteikko) tai ohimenevään (sininen asteikko) amusiaan. Kuvaleikkeiden alareunassa ilmoitetaan leiketasojen koordinaatit Montreal Neurological Institution (MNI) -järjestelmän mukaisesti.



**KUVA 2.** Radastovauriot amusiassa. Amusia syntyy oikean ventraalisen radaston vaurioitumalla, koska musiikin käsittelylle tärkeät aivoalueet otsa-, ohimo- ja päälakilohkoilla menettävät rakenteellisen yhteyden. Aivoalueita yhdistää myös oikea dorsaalinen radasto, ja jos se säilyy vaurioitumattomana, amusian parantuminen on mahdollista. Mikäli sekä dorsaalinen että ventraalinen radasto vaurioituvat, amusian parantuminen epätodennäköistä (50).



**KUVA 3.** Parantumattoman amusian pitkäaikaisessa (6 kk) seurannassa näkyvä harmaan (punaisella) ja valkean (sinisellä) aineen tilavuuden pieneneminen (atrofia) kotimaisessa tutkimuksessa (27). Kuvaleikkeiden alareunassa ilmoitetaan leiketason koordinaatit Montreal Neurological Institution (MNI) -järjestelmän mukaisesti.

riöitä koko verkostoon. Esimerkiksi ylemmän ohimolohkopoimun ja aivosaaressa vauriot heikentävät kuulonvaraisen informaation käsittelyä ja aistiärsykkeistä saatavan informaation integraatiota (46). Leesiöt voivat myös häiritä verkoston toimintaa vaurioittamalla musiikin käsittelyyn osallistuvia aivoalueita yhdistäviä valkean aineen radastoja. Diffuusiotensorikuvaustulokset ovatkin osoittaneet, että huono toipuminen amusiasta on yhteydessä oikean aivopuoliskon valkean aineen ratojen vaurioihin (KUVA 2) (26).

Amusiapotilailla esiintyi vaurioita oikeassa alemmassa oksipitofrontaalissa radastossa (inferior fronto-occipital fasciculus, IFOF, ventraalinen rata) ja fasciculus arcuatus -radastossa (dorsaalinen rata) sekä aivokurkiaisessa (corpus callosum). Mielenkiintoista on, että oikean ventraalisen radan vaurio ennusti aivoverenkiertohäiriön jälkeisen amusian huonoa toipumista, kun taas synnyntäessä amusiassa dorsaalisen radaston on arveltu olevan vaurioitunut (38). Vaikka aivoverenkiertohäiriön jälkeinen amusia liittyi ventraalisen radaston vaurioitumiseen, oli sen kuntoutuminen yhteydessä dorsaalisen radaston säilymiseen (26).

Huono toipuminen amusiasta kuuden kuukauden seurannassa oli yhteydessä myös lisääntyneeseen harmaan aineen kudoskatoon eli atrofiaan edellä mainittujen leasioalueiden läheisyydessä sekä vaurioituneiden valkean aineen radastojen yhdistämällä aivoalueilla (25,27). Parantumattomaan amusiaan liittyi oikean

ylemmän ja keskimmäisen ohimolohkopoimun sekä alemman otsalohkopoimun harmaan aineen atrofia (KUVA 3).

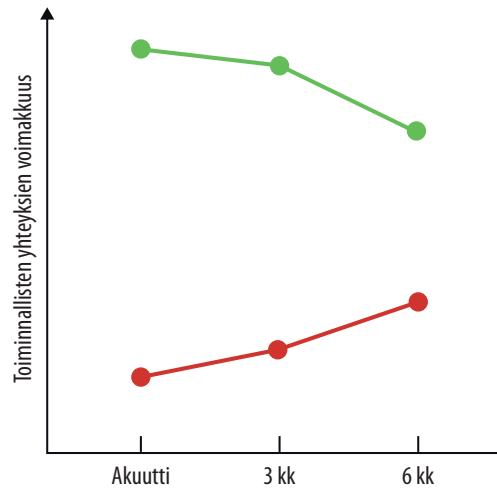
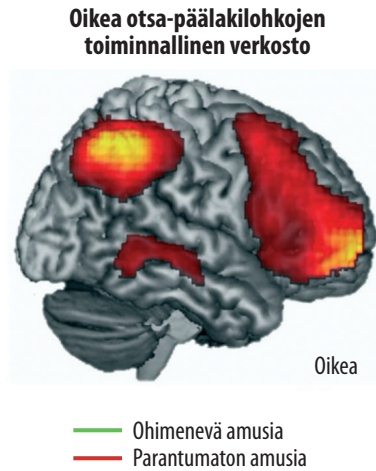
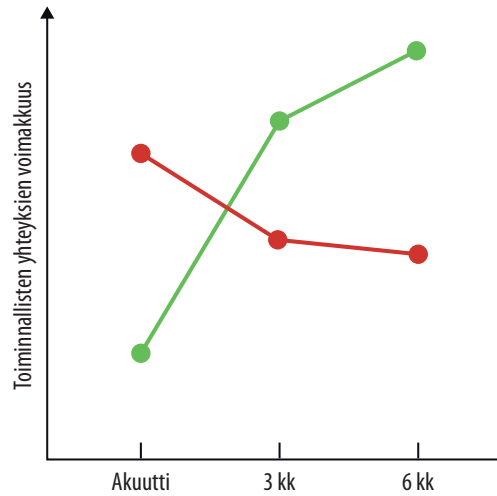
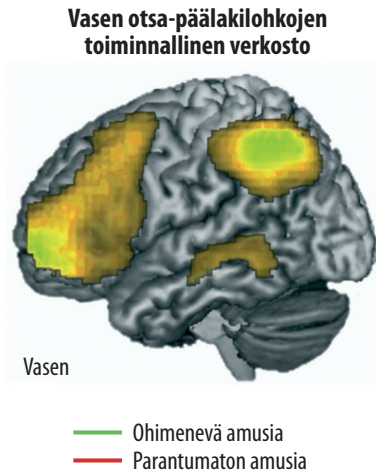
Toiminnallisen magneettikuvauksen tulokset ovat puolestaan osoittaneet, että amusiaan liittyy musiikkia kuunneltaessa laaja-alaisia aivojen musiikkiverkoston toimintahäiriöitä, jotka ovat suurempia kuunneltaessa instrumentaalimusiikkia kuin laulettua musiikkia (28). Huono ennuste oli yhteydessä musiikin kuuntelun aikaisen toiminnallisen aktiivisuuden heikkenemiseen molempien aivopuoliskojen ohimo- ja päälakilohkojen alueella sekä etenkin oikealla ohimo- ja otsalohkon alueella. Amusiasta kuntoutuminen liittyi molemmissa aivopuoliskoissa otsa- ja päälakilohkon välisen toiminnallisten yhteyksien voimakkuuteen (KUVA 4).

## Amusian arviointi ja merkitys kliinisessä työssä

Amusia on yleinen oire aivoverenkiertohäiriön jälkeen, mutta sen arviointi ei ole kuulunut kliiniseen käytäntöön, mikä johtaa amusian ali-diagnosointiin. Koska amusiaan liittyy puheen prosodisten komponenttien käsittelyn ongelmia, se vaikeuttaa myös arjen kommunikointia sekä sosiaalista kanssakäymistä.

Vaikka amusia ei yleensä ole yhtä vammauttava ja arkielvytyksen kannalta vakava oire kuin afasia tai katveoire, sillä voi kuitenkin olla merkittäviä vaikutuksia aivoverenkiertohäiriö-





**KUVA 4.** Vasemman- ja oikeanpuoleisten otsa-päälakilohkoverkostojen (frontoparietal network) pitkäaikaisessa (6 kk) seurannassa havaitut muutokset ohimenevässä ja parantumattomassa amusiassa 41 potilaan aineistossa (28).

potilaan harrastuksiin, hyvinvointiin ja elämänlaatuun sekä luonnollisesti työkykyynkin, mikäli potilaan ammatti liittyy läheisesti musiikkiin. Aivoverenkiertohäiriöpotilaiden, joille suunnitellaan musiikkiin pohjautuvia kuntoutusmuotoja tai jotka työskentelevät musiikin parissa, amusian arviointi olisikin erityisen tärkeää (18).

Julkaistujen tutkimusten perusteella amusiaa tulisi epäillä vaurioalueen sijainnin perusteella, erityisesti oikeanpuoleisten ohimo- ja otsalohkovaurioiden yhteydessä, ja tarvittaessa potilaan musiikin havaitsemista voidaan arvioida esimerkiksi MBEA:ta käyttämällä (21). Testi-

pohjainen arviointi on tärkeää, sillä amusiaa on hankalaa tunnistaa pelkän havainnoinnin taikka potilaan tai hänen omaistensa oirekuvausten perusteella.

Laajan oikeanpuoleisen vaurion saaneilla amusiapotilailla on leesio sijainnin takia usein myös huomioimishäiriö ja anosognosia, joiden mukanaan tuomat tarkkaavuuden ja oiretiedostuksen häiriöt osaltaan vaikeuttavat amusian tunnistamista. Samoin afasiapotilaiden mahdollinen amusia jää usein huomaamatta, kun puhevaikeudet ovat toimintakyvyn ja kuntoutuksen suunnittelun kannalta ensisijaisia.

## Lopuksi

Amusian ennuste on parempi, mikäli vaurioalue on pieni ja sijoittuu vasemmalle aivopuoliskolle. Musiikkiharrastusten on arveltu myös suojaavan amusialta, mutta kohtalaistakaan näyttöä asiasta ei toistaiseksi ole (47). Laulettu musiikin käsittelykyky on toiminnallisen aivokuvantamistutkimuksen perusteella ainakin osittain säilynyt amusiassa, mikä mahdollistaisi laulamisen käyttämisen kuntoutusmuotona. Etenkin potilailla, joilla esiintyy sekä amusia että afasia, amusian arvioinnilla on merkitystä harkittaessa laulamiseen pohjautuvan melodisen intonaatioterapian mahdollisuuksia (48).

Koska amusiaan liittyy puheen prosodis-

ten komponenttien käsittelyn vaikeuksia, vaikeuttaa amusia myös arjen kommunikointia ja sosiaalista kanssakäymistä. Käytännön työn kannalta olisi luontevinta, että neurologisen toimintayksikön puheterapeutti tai neuropsykologi suorittaisi amusia-arvion, mikäli potilaalla amusiaa epäillään ja arviointia pidetään aiheellisena. Erityisiä interventiotutkimuksia aivovaurion jälkeisen amusian kuntouttamisesta ei ole julkaistu, mutta laulaminen on havaittu lupaavaksi synnynnäisen amusian kuntoutusmuodoksi (49). Se antaa toivoa myös tuleville aivovaurion jälkeisen amusian kuntoutustutkimuksille ja pioneereille. ■

### **ALEKSI J. SIHVONEN, LT, erikoistuva lääkäri, tutkijatohtori**

Helsingin yliopisto, lääketieteellinen tiedekunta, psykologian ja logopedian osasto  
The University of Queensland, Centre for Clinical Research

### **SEPPO SOINILA, LKT, emeritusprofessori**

Turun yliopisto, lääketieteellinen tiedekunta, kliiniset neurotieteet  
Tyks, Neurotoimialue

### **TEPPO SÄRKÄMÖ, PsT, dosentti, apulaisprofessori**

Helsingin yliopisto, lääketieteellinen tiedekunta, psykologian ja logopedian osasto

### **VASTUUTOIMITTAJA**

Perttu Lindsberg

### **SIDONNAISUUDET**

**Aleksi Sihvonen:** Apuraha (Orion Tutkimussäätiö), luentopalkkio/asiantuntijapalkkio (Orion)

**Seppo Soinila:** Luentopalkkio/asiantuntijapalkkio (Allergan, KoroPharma, Novartis, OrionPharma, Pfizer, Teva), korvaukset koulutus- ja kongressikuluista (Novartis, OrionPharma, Teva), luottamustoimet (puheenjohtaja, Suomen Neurologinen yhdistys/kipuneurologian jaos, European Academy of Neurology/Task force on neuropathic pain, hallituksen jäsen, Suomen Musiikkilääketieteen yhdistys, neuvottelukunnan jäsen, Maskun Neurologinen kuntoutuskeskus), hankkeet (ohjausryhmän jäsen, Kulttuurisote, ohjausryhmän jäsen, Opm:n MeDigi-hanke), muut sidonnaisuudet (Omistan OrionPharman osakkeita)

**Teppo Särkämö:** Ei sidonnaisuuksia



**KIRJALLISUUTTA**

1. Brown S. A Joint prosodic origin of language and music. *Front Psychol* 2017;8:1894.
2. Mithen S. The singing neanderthals: the origins of music, language, mind, and body. London: Weidenfeld and Nicolson, 2005, s. 384.
3. Gordon CL, Cobb PR, Balasubramanian R. Recruitment of the motor system during music listening: An ALE meta-analysis of fMRI data. *PLoS One* 2018;13:e0207213.
4. Freitas C, Manzato E, Burini A, ym. Neural correlates of familiarity in music listening: a systematic review and a neuroimaging meta-analysis. *Front Neurosci* 2018;12:686.
5. Koelsch S. Brain correlates of music-evoked emotions. *Nat Rev* 2014;15:170–80.
6. Zatorre RJ, Salimpoor VN. From perception to pleasure: music and its neural substrates. *Proc Natl Acad Sci USA* 2013;110:10430–7.
7. Koelsch S, Siebel WA. Towards a neural basis of music perception. *Trends Cogn Sci* 2005;9:578–84.
8. Koelsch S. Toward a neural basis of music perception - a review and updated model. *Front Psychol* 2011;2:110.
9. Yu M, Xu M, Li X, ym. The shared neural basis of music and language. *Neuroscience* 2017;357:208–19.
10. Peretz I, Vuvan D, Lagrois ME, ym. Neural overlap in processing music and speech. *Phil Trans R Soc B* 2015;370:20140090.
11. Peretz I, Coltheart M. Modularity of music processing. *Nat Neurosci* 2003;6:688–91.
12. Patel AD. Language, music, syntax and the brain. *Nat Neurosci* 2003;6:674–81.
13. Seither-Preisler A, Parncutt R, Schneider P. Size and synchronization of auditory cortex promotes musical, literacy, and Attentional skills in children. *J Neurosci* 2014;34:10937–49.
14. Benz S, Sellaro R, Hommel B, ym. Music makes the world go round: The impact of musical training on non-musical cognitive functions-a review. *Front Psychol* 2016;6:2023.
15. Jaschke AC, Honing H, Scherder EJA. Longitudinal analysis of music education on executive functions in primary school children. *Front Neurosci* 2018;12:103.
16. Alain C, Zengel BR, Hutka S, ym. Turning down the noise: The benefit of musical training on the aging auditory brain. *Hear Res* 2014;308:162–73.
17. Moussard A, Bermudez P, Alain C, ym. Life-long music practice and executive control in older adults: An event-related potential study. *Brain Res* 2016;1642:146–53.
18. Sihvonen AJ, Särkämö T, Leo V, ym. Music-based interventions in neurological rehabilitation. *Lancet Neurol* 2017;16:648–60.
19. Magee WL, Clark I, Tamplin J, ym. Music interventions for acquired brain injury. *Cochrane database Syst Rev* 2017. DOI:10.1002/14651858.CD006787.pub3.
20. Särkämö T, Tervaniemi M, Laitinen S, ym. Music listening enhances cognitive recovery and mood after middle cerebral artery stroke. *Brain* 2008;131:866–76.
21. Peretz I, Champod AS, Hyde K. Varieties of musical disorders: the montreal battery of evaluation of amusia. *Ann N Y Acad Sci* 2003;999:58–75.
22. Peretz I, Vuvan DT. Prevalence of congenital amusia. *Eur J Hum Genet* 2017;25:625–30.
23. Schuppert M, Münte TF, Wieringa BM, ym. Receptive amusia: evidence for cross-hemispheric neural networks underlying music processing strategies. *Brain* 2000;123:546–59.
24. Särkämö T, Tervaniemi M, Soinila S, ym. Auditory and cognitive deficits associated with acquired amusia after stroke: A magnetoencephalography and neuropsychological follow-up study. *PLoS One* 2010;5:e15157.
25. Sihvonen AJ, Ripollés P, Leo V, ym. Neural basis of acquired amusia and its recovery after stroke. *J Neurosci* 2016;36:8872–81.
26. Sihvonen AJ, Ripollés P, Särkämö T, ym. Tracting the neural basis of music: Deficient structural connectivity underlying acquired amusia. *Cortex* 2017;97:255–73.
27. Sihvonen AJ, Ripollés P, Rodríguez-Fornells A, ym. Revisiting the neural basis of acquired amusia: Lesion patterns and structural changes underlying amusia recovery. *Front Neurosci* 2017;11:426.
28. Sihvonen AJ, Särkämö T, Ripollés P, ym. Functional neural changes associated with acquired amusia across different stages of recovery after stroke. *Sci Rep* 2017;7:11390.
29. Pedersen PM, Vinter K, Olsen TS. Aphasia after stroke: Type, severity and prognosis: The Copenhagen aphasia study. *Cerebrovasc Dis* 2004;17:35–43.
30. Stewart L, von Kriegstein K, Warren JD, ym. Music and the brain: disorders of musical listening. *Brain* 2006;129:2533–53.
31. Särkämö T, Tervaniemi M, Soinila S, ym. Cognitive deficits associated with acquired amusia after stroke: a neuropsychological follow-up study. *Neuropsychologia* 2009;47:2642–51.
32. Liu F, Patel AD, Fourcin A, ym. Intonation processing in congenital amusia: Discrimination, identification and imitation. *Brain* 2010;133:1682–93.
33. Thompson WF, Marin MM, Stewart L. Reduced sensitivity to emotional prosody in congenital amusia rekindles the musical protolanguage hypothesis. *Proc Natl Acad Sci U S A* 2012;109:19027–32.
34. Jafari Z, Esmaili M, Delbari A, ym. Post-stroke acquired amusia: A comparison between right- and left-brain hemispheric damages. *NeuroRehabilitation* 2017;40:233–41.
35. Blonder LX, Pettigrew LC, Kryscio RJ. Emotion recognition and marital satisfaction in stroke. *J Clin Exp Neuropsychol* 2012;34:634–42.
36. Heilman KM. Matter of mind: a neurologist's view of brain-behavior relationships. Oxford: Oxford University Press 2009, s.1–224.
37. Graziano AB, Johnson JK. Music, neurology, and psychology in the nineteenth century. *Prog Brain Res* 2015;216:33–49.
38. Peretz I. Neurobiology of congenital amusia. *Trends Cogn Sci* 2016;20:857–67.
39. Hyde KL, Zatorre RJ, Peretz I. Functional MRI evidence of an abnormal neural network for pitch processing in congenital amusia. *Cereb cortex* 2011;21:292–9.
40. Norman-Haignere S, Kanwisher NG, McDermott JH. Distinct cortical pathways for music and speech revealed by hypothesis-free voxel decomposition. *Neuron* 2015;88:1281–96.
41. Zengel BR, Lagrois ME, Robitaille N, ym. Attending to pitch information inhibits processing of pitch information: the curious case of amusia. *J Neurosci* 2015;35:3815–24.
42. Albouy P, Mattout J, Sanchez G, ym. Altered retrieval of melodic information in congenital amusia: Insights from dynamic causal modeling of MEG data. *Front Hum Neurosci* 2015;9:20.
43. Maess B, Koelsch S, Gunter TC, ym. Musical syntax is processed in Broca's area: an MEG study. *Nat Neurosci* 2004;4:540–5.
44. Benganhan S, Rosso C, Arbizu C, ym. Aphasia outcome: the interactions between initial severity, lesion size and location. *J Neurol* 2019;266:1303–9.
45. Boes AD, Prasad S, Liu H, ym. Network localization of neurological symptoms from focal brain lesions. *Brain* 2015;138:3061–75.
46. Chen T, Michels L, Supekar K, ym. Role of the anterior insular cortex in integrative causal signaling during multisensory auditory-visual attention. *Eur J Neurosci* 2015;41:264–74.
47. Rosslau K, Steinwede D, Schröder C, ym. Clinical investigations of receptive and expressive musical functions after stroke. *Front Psychol* 2015;6:768.
48. Albert ML, Sparks RW, Helm NA. Melodic intonation therapy for aphasia. *Arch Neurol* 1973;29:130–1.
49. Anderson S, Himonides E, Wise K, ym. Is there potential for learning in amusia? A study of the effect of singing intervention in congenital amusia. *Ann N Y Acad Sci* 2012;1252:345–53.
50. Sihvonen AJ, Särkämö T, Rodríguez-Fornells A, ym. Neural architectures of music – Insights from acquired amusia. *Neurosci Biobehav Rev* 2019;107:104–14.