

<https://helda.helsinki.fi>

Perinnöllinen retinoblastooma ja Li-Fraumenin oireyhtymä - mitä klinikon pitäisi huomioida?

Tarkkanen, Maija

2021

Tarkkanen , M , Aaltonen , K , Kivelä , T & Blomqvist , C 2021 , ' Perinnöllinen retinoblastooma ja Li-Fraumenin oireyhtymä - mitä klinikon pitäisi huomioida? ' , Duodecim , Vuosikerta. 137 , Nro 9 , Sivut 957-964 . < <https://www.duodecimlehti.fi/xmedia/duo/duo16213.pdf> >

<http://hdl.handle.net/10138/344176>

publishedVersion

Downloaded from Helda, University of Helsinki institutional repository.

This is an electronic reprint of the original article.

This reprint may differ from the original in pagination and typographic detail.

Please cite the original version.

Maija Tarkkanen, Kirsimari Aaltonen, Tero Kivelä ja Carl Blomqvist

Perinnöllinen retinoblastooma ja Li-Fraumenin oireyhtymä – mitä klinikon pitäisi huomioida?

Retinoblastooman perinnöllinen muoto ja Li-Fraumenin oireyhtymä (LFS) ovat klassisia periytyvän syövän oireyhtymiä. Geenivirhe ituradassa tekee kudoksista syövän synnyn kannalta haavoittuvia, kun elämän aikana sattumalta tuleva hankinnainen toinen ”isku” Knudsonin hypoteesin mukaisesti muuttaa solun perimää. Näiden oireyhtymien geenivirheen kantajat sairastuvat jo nuorina, ja yleensä kyse on harvinaisesta syövästä. Suvun syöpähistoria on usein poikkeuksellinen ja herättää epäilyn periytyvää syövästä. Kantajien strukturoitu tehostettu seuranta on parantanut ennustetta ja kokonaisuosaolo-osuutta 2010-luvulta alkaen.

Retinoblastooman perinnöllinen muoto ja LFS ovat harvinaisia periytyvän ja suurentuneen syöpäriskin aiheuttavia syöpäalttuisoireyhtymiä. Niiden monien yhteisten piirteiden takia käsittelemme katsauksessamme molempia. Geenivirheen kantajan tai jo syöpään sairastuneen potilaan kohdattessaan klinikko joutuu ottamaan kantaa moniin vaikeisiin kysymyksiin. Seurannan osalta keskityimme aikuispotilaisiin.

Geneettinen tausta ja syöpäriski

Molemmat oireyhtymät periytyvät autosomisella vallitsevasti. Jos toinen vanhemmista on geenivirheen kantaja, on perheen lapsilla 50 %:n riski periä geenivirhe. Retinoblastooma ja LFS noudattavat Knudsonin ”kahden iskun” hypoteesia, jonka hän kehitti tutkittuaan retinoblastooman periytyvyyttä (1). Ensimmäinen ”isku” on kantajan genomissa valmiiksi oleva geenivirhe. Syövän synty vaatii vielä toisen hankinnaisen ”iskun”, joka syntyy sattumalta elämän varrella kohdekudoksessa toiseen vastinalleeliin.

Molemmat oireyhtymät aiheuttavat suuren penetranssin syöpäalttiuden. LFS:ään liittyvää TP53-geenivirhettä kantavien naisten elinikäisen syöpäriskin on arvioitu olevan yli 90 % ja

miesten noin 75 %. Retinoblastoomaan liittyvästä RB1-geenivirheestä aiheutuva syöpäriski on 95 % sukupuolesta riippumatta. Laajempien geenitutkimusten myötä on löydetty TP53- ja RB1-geenivirheitä myös sellaisista suvuista, joissa syöpään sairastumisen riski ei vaikuta olevan yhtä suuri.

LFS. TP53-kasvunrajoitegeenin ituratamutaatio voidaan tunnistaa noin 70 %:ssa suvuista, jotka täyttävät klassiset LFS-kriteerit, ja noin 30 %:ssa Chompret’n kriteerit täyttävistä suvuista (TAULUKKO 1) (2). Jopa viidesosa geenivirheen kantajista sairastuu syöpään alle 20 vuoden iässä. Lisäksi alle 21-vuotiaana hypodiploidiseen akuuttiin lymfoblastileukemiaan sairastuneista arviolta puolella todetaan ituradan TP53-mutaatio (3).

Mutaation tyyppi ja sijainti geenissä saattavat jonkin verran vaikuttaa syöpäriskiin ja -kirjoon. On hyvä muistaa, että syöpäkasvaimiin syntyy etenemisen myötä usein TP53- ja RB1-geenin somaattisia virheitä. Sellaisen löytyminen kasvainnäytteestä ei siksi yleensä viittaa periytyvään syöpäalttiuteen tai anna aiheutta sellaisen etsimiseen.

TP53-geenin tuottama p53-proteiini muodostaa solussa homotetrameerin, joka on noin viidensadan eri geenin toimintaan vaikuttava

TAULUKKO 1. Li-Fraumenin oireyhtymän (LFS) klassiset kriteerit ja Chompret'n kriteerit (2,10).

Klassiset kriteerit	Chompret'n kriteerit
Indeksihenkilöllä (lähdökällä) on todettu sarkooma ennen 45. ikävuotta JA Ensimmäisen asteen sukulaisella on syöpä ennen 45. ikävuotta JA Ensimmäisen tai toisen asteen sukulaisella on mikä tahansa syöpä ennen 45. ikävuotta tai sarkooma missä iässä tahansa.	Indeksihenkilöllä on ennen 46. ikävuotta LFS-syöpäkirjoon kuuluva syöpä (pehmytkudossarkooma, osteosarkooma, premenopausaalinen rintasyöpä, aivokasvain, adrenokortikaalinen karsinooma, leukemia tai bronkioloalveolaarinen keuhkosityöpä) JA Vähintään yksi ensimmäisen tai toisen asteen sukulainen, jolla on LFS-kasvain (paitsi rintasyöpä, jos indeksihenkilöllä on rintasyöpä) ennen 56. ikävuotta, tai useita kasvaimia TAI Indeksihenkilöllä on useita kasvaimia (paitsi useita rinta-kasvaimia), joista kaksi kuuluu LFS-kasvainkirjoon ja joista ensimmäinen ilmaantui ennen 46. ikävuotta TAI Indeksihenkilöllä on adrenokortikaalinen karsinooma tai plexus chorioideuksen karsinooma, riippumatta sukuhistoriasta.

transkription säätelijä. p53-proteiiniin on kuvattu olevan genomien vartija, jolla on useita tärkeitä tehtäviä esimerkiksi DNA:n kahdentumisen ja korjauksen, solusyklin sekä ohjelmoituneen solukuoleman säätelyssä (4). Ituradassa perityn TP53-geenivirheen ajatellaan altistavan kantajansa solut DNA-vaurion käynnistämille pahanlaatuisuuteen johtaville muutoksille.

Retinoblastoomaan liittyvä RB1-geeni oli vuonna 1987 ensimmäinen ihmisen genomista löydetty kasvunrajoitegeeni (5). Sen koodaaman proteiinin pRB:n defosforyloitunut muoto toimii solusyklin jarruna. Proteiini osallistuu myös transkription säätelyyn, ohjelmoituneeseen solukuolemaan ja solun senesenssiin, vaikuttaa heterokromatiinia sekä ylläpitää kromatiinin rakennetta. RB1-geenivirhe johtaa monien sellaisten proteiinien ilmentymiseen, jotka ovat pRB:n inaktivoitumisen vuoksi menettäneet kykynsä säädellä ja rajoittaa solusyklin etenemistä. Poikkeuksellisesti retinoblastooma voi syntyä ilman RB1-geenivirhettä MYCN-esisyöpägeenin somaattisen monistuman seurauksena (6). Nämä varhaisessa lapsuusiässäkin kehittyvät kasvaimet eivät periydy.

Nykykäsityksen mukaan RB1-geenin molempien kopioiden inaktivoituminen ei suoraan johda retinoblastooman syntyyn, vaan seurauksena on hyvänlaatuinen verkkokalvokasvain, retinosytooma (7). Se on genomiltaan epävakaa, ja siihen kertyy pian satunnaisia uusia geenivirheitä, jotka johtavat aluksi eri-

laistuneeseen mutta lopulta yhä anaplastisempaan retinoblastoomaan. Joskus harvoin senesenssiin johtavat prosessit pääsevät voitolle ja kasvain jää retinosytoomaksi. Jo ensimmäinen solunsalpaajahoito hävittää pääosan anaplastisesta retinoblastoomasta, kun taas sen alkuna ollut retinosytooma jää usein jäljelle (KUVA 1). Aikuisten äärimmäisen harvinaisten retinoblastoomien uskotaan syntyvän retinosytoomaksi jääneen kasvaimen myöhäisestä muuntumisesta pahanlaatuisiksi.

Tynkäproteiinin tuotantoon johtavaa RB1-geenivirhettä kantavista suurin osa (jopa noin 99 %) sairastuu retinoblastoomaan, mutta pRB-proteiinin toimintaan lievemmin vaikuttavien geenivirheiden kantajien sairastumisriski on pienempi. Ne voivat aiheuttaa vain yhden silmän yksittäisen retinoblastooman, ja suvussa voi olla lukuisia oireettomia kantajia (KUVA 2). Perinnöllistä retinoblastoomaa sairastavista perheistä alle 10 %:n arvioidaan olevan tällaisia.

Pienellä osalla retinoblastoomaan sairastuneista on vaihtelevan suuruinen 13q14-kromosomialueen deleetio. Silloin perimästä on RB1:n lisäksi hävinnyt muitakin geenejä. Oirekuvaan liittyy tavallisesti kehityksen viivästyminen ja usein synnynnäisiä rakennepoikkeavuuksia. Erikoisen poikkeuksen muodostavat häviämät, joissa katoaa myös säätelyproteiinien ja RNA-polymeraasi II:n yhteistoimintaan liittyvä MED4-geeni. Kun solusta puuttuu sekä RB1- että MED4-geeni, se ei ole elinkykyinen,

ja siksi retinoblastooma syntyy vain harvoin tai voi jäädä kokonaan syntymättä (8).

Syöpäkirjo ja kliiniset piirteet

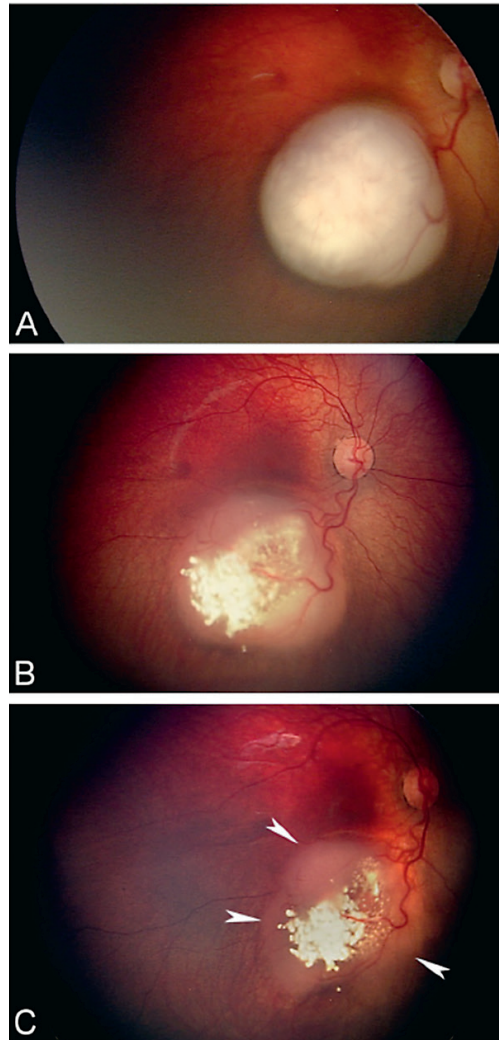
LFS:n kuvasivat vuonna 1969 Frederick Li ja Joseph Fraumeni nuorempi (9). Siihen liittyvät tavallisimmat syövät ovat luu- ja pehmytkudossarkoomat, rintasyöpä ennen vaihdevuosisia, pahanlaatuiset aivokasvaimet, lapsuusiän lisämunuaisen adenokarsinooma ja aivokammion suonipunoksen karsinooma, kolorektaalisyöpä sekä leukemiat. Suvuissa esiintyy muitakin syöpiä, esimerkiksi imukudossyöpiä ja ihosyöpiä kuten melanoomaa.

Englanninkielisessä kirjallisuudessa LFS-termin sijaan suositetaan ilmaisua heritable TP53-related cancer (hTP53rc) syndrome. Oireyhtymää koskevat kriteerit ovat vuosien saatossa muuttuneet. Vuonna 2002 julkaistut LFS:n diagnostiset Chompret'n kriteerit pätevät edelleen (10). Kriteerit auttavat perinnöllisen oireyhtymän havaitsemisessa ja geenitestauksesta päättämisessä.

Retinoblastooman kuvasi tautina skotlantilainen kirurgi James Wardrop vuonna 1809 (11). Raportti retinoblastoomasta neljällä seitsemästä lapsesta julkaistiin vuonna 1821. Koska molemmat vanhemmat olivat terveitä, samoin kuin seuraavaksi raportoiduissa perheissäkin, nämä tapaukset edustivat harvinaista esimerkkiä epätäydellisestä penetranssista. Vasta vuonna 1886 kuvattiin retinoblastooma eloon jääneen potilaan lapsella.

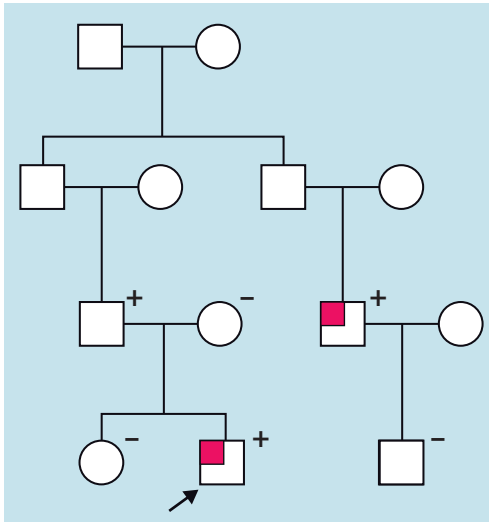
RBI-geenin virhe ilmenee pääasiassa verkkokalvosyöpänä, joka havaitaan lähes poikkeuksetta vauva- tai lapsuusiässä. Perinnöllinen retinoblastooma todetaan keskimäärin selvästi nuoremmalla lapsella kuin periytymätön, joka aiheutuu **RBI**-geenin somaattisista mutaatioista: 90 % periytyvistä kasvaimista löytyy kahden vuoden ja periytymättömistä viiden vuoden ikään mennessä (12). Retinoblastooma alkaa usein kehittyä jo sikiökaudella, ja se voidaan joskus löytää vastasyntyneeltäkin.

Toisin kuin periytymättömän retinoblastooman yhteydessä, perinnöllistä retinoblastoomaa sairastaville kasvainpesäkkeitä syntyy tavallisesti useita ja molempiin silmiin. Noin yksi

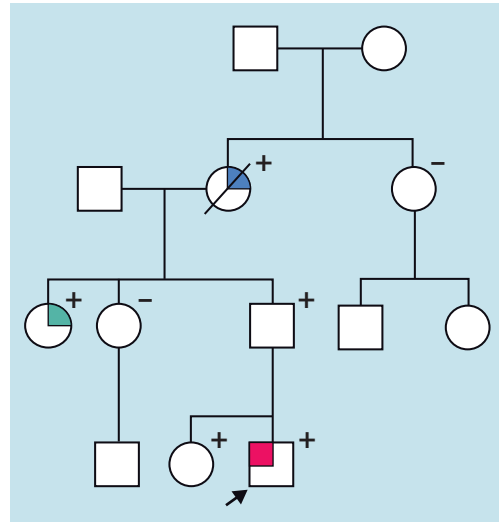


KUVA 1. Retinoblastooman taustalla oleva retinosytooma. **A.** Oikean silmän pohjassa näkyy yksittäinen vaalea 7,5 mm:n läpimittainen ja 4,5 mm:n paksuinen verkkokalvokasvain. **B.** Ensimmäisen solunsalpaajasyklin jälkeen neljä viikkoa myöhemmin kasvaimen anaplastinen keskiosa, retinoblastooma, on lähes hävinnyt ja jättänyt jälkeensä tyypillisiä valkeita kalkkiumia. Kasvaimen paksuus on enää 1,5 mm. Retinoblastooman alta on paljastumassa laakeaharmahtava retinosytooma. **C.** Hyvänlaatuisuutensa vuoksi kasvain ei ole hävinnyt puolen vuoden ja kuuden solunsalpaajasyklin jälkeenkään (nuolenkärjet). **RBI**-geenin molemmat kopiot ovat inaktivoituneet jo retinosytoomassa. Retinoblastooma syntyy tämän jälkeen etenevän geneettisen epästabiiliuden seurauksena.

kolmestakymmenestä saa varhaislapsuudessa lisäksi trilateraaliseksi retinoblastoomaksi kutsutun primitiivisen neuroblastisen aivokasvaimen joko käpyrauhaseen tai turkinsatulan seutuun



KUVA 2. Sukupuu perinnöllisestä retinoblastoomasta. Kahdeksan kuukauden ikäisen lapsen ajoittaisen karsastuksen syyksi paljastui yhden silmän yksittäinen retinoblastooma. Hänen isänsä serkulla oli runsaan kahden vuoden iässä niin ikään ollut retinoblastooma yhdessä silmässä. Sairastumisiän ja toispuolisuuden vuoksi kasvainta oli aikanaan pidetty periytymättömänä. Geenitutkimus osoitti, että kummallakin heistä oli sama, tunnetusti pienen penetranssin retinoblastooman aiheuttava *RB1*-geenivirhe. Indeksihenkilö on merkitty nuolella, retinoblastooma punaisella neliöllä, geenitutkimuksen perusteella löydetty geenivirheen kantajat plusmerkillä ja villityypin *RB1*-geeniä kantavat miinusmerkillä. Toisen sukupolven veljesten ja jommankumman heidän vanhemmistään täytyy myös olla kantajia. Heidän syöpäriskinsä on ollut suurentunut, mutta he ovat olleet terveitä.



KUVA 3. Sukupuu Li-Fraumenin oireyhtymästä (LFS). Tässä perheessä kaksivuotiaana oikean olkaparren osteosarkoomaan (merkitty punaisella) sairastuneen pojan (indeksihenkilö, merkitty nuolella) kohdalla geenitutkimuksessa löytyi ituradan *TP53*-geenin patogeenisiksi luokiteltu geenivirhe c.473G>A p.(Arg158His), joka vahvisti LFS-diagnoosin. Geenivirheen löytyminen diagnostisessa geenitutkimuksessa mahdollisti perheenjäsenten kohdenneetut geenitutkimukset. *TP53*-geenivirhe todettiin myös syövän osalta terveellä isällä ja terveellä viisivuotiaalla isosiskolla, isän 24-vuotiaana rintasyöpään sairastuneella sisarella (merkitty vihreällä) sekä glioblastoomaan (merkitty sinisellä) sairastuneen isänäidin kudospäätteestä. Isä, isän sisar ja potilaan sisar pääsivät tehostettuun seurantaan. Koska indeksipotilaan isän toinen sisar ja hänen lapsensa sekä menehtyneen isänäidin sisar ja hänen lapsensa eivät ole geenivirheen kantajia, he eivät tätä seuranta tarvitse.

(13). Joskus se on geenivirheen kantajan ainoa kasvain. Myöhemmällä iällä erityisesti luu- ja pehmytkudossarkoomien, melanooman sekä aivokasvaimien riski on suurentunut (14–16).

Löydökset suvussa

Yhteistä näille perinnöllisille syöpäalttuisoireyhtymille on, että geenivirheen kantaja sairastuu usein syöpään hyvin nuorena, retinoblastoomageenivirheen kantaja lähes poikkeuksetta ensimmäisenä retinoblastoomaan. Kummankin oireyhtymän syöpäkirjon syövästä osa on väestössä muuten perin harvinaisia. Sama kantaja voi sairastua eri syöpiin toistuvasti elämänsä ai-

kana. Syöväälle altistava mutaatio on voinut periä toiselta vanhemmista tai se voi olla uusi (de novo), jolloin suvussa ei ole poikkeuksellista syöpätaakkaa. Erityisesti retinoblastoomalle altistavat mutaatiot ovat usein uusia.

LFS-potilaan suvussa voi olla useita syöpään sairastuneita lähisukulaisia, heistäkin osa poikkeuksellisen nuorena tai toistuvasti syöpään sairastuneita tai molemmilla tavoilla huomiota herättäviä (KUVA 3). Sukuanamneesi on silloin usein dramaattinen, esimerkiksi rintasyöpä on todettu jo alle 25 vuoden iässä, ja suvussa voi olla useita nuorena syöpään menehtyneitä. Perinnöllisen retinoblastooman hyvin suuren penetranssin vuoksi suvussa esiintyy muita syöpiä

yleensä vain retinoblastooman lapsuudessa sairastaneilla, ja syöpäkuolemat ovat varsin harvinaisia (12).

Yleisyys ja kantajien tunnistaminen

LFS:n yleisyydeksi on arvioitu noin 1:40 000 henkilöä, mutta tauti saattaa olla alidiagnosoitu ja todellinen luku suurempi (17). Silmän säästävän hoidon nopean kehityksen vuoksi retinoblastooman sairastaneet hankkivat nykyisin useampia lapsia. Siten ilmaantuvuus on perheittäisten tapausten määrän lisääntymisen vuoksi suurentunut maassamme vuodesta 1990 alkaen. Retinoblastooma ilmaantuu nykyisin noin yhdelle lapselle 13 000:sta, mutta jos perheittäiset tapaukset jätetään huomioimatta, ilmaantuvuus on 1:20 000 (12). Potilaista noin 40 % sairastaa taudin perinnöllistä muotoa, mutta vain neljäsosalla heistä on sukutausta.

Osa LFS:n kantajista voidaan tunnistaa, kun suvun syöpätaakkaa on tutkittu ja syöpään sairastuneen diagnostisessa geenitutkimuksessa on tunnistettu *TP53*-geenivirhe. Tällöin riskissä olevilla suvun terveillä henkilöillä on perinnöllisyysneuvonnan jälkeen mahdollisuus ennustavaan geenitutkimukseen, jos he sitä itse toivovat. Ennen päättämistä ennustavasta geenitutkimuksesta perinnöllisyysneuvonnassa pohditaan mahdollisen geenivirheen kantajuuden vaikutusta ja merkitystä henkilön elämässä. Käytännön kokemuksemme perusteella suuri osa henkilöistä päätyy toivomaan ennustavaa geenitutkimusta.

Suvuissa, joiden *RBI*-geenivirheen penetraanssi on pieni, kantajien kasvaintaakka ei näytä paljoakaan eroavan valtaväestön taakasta lukuun ottamatta riskiä saada osteosarkooma ilman edeltävää retinoblastoomaa (18). Jos penetraanssi taas on suuri, kantajat ovat jo paljastuneet sairastuttuaan lapsena retinoblastoomaan.

Myös sikiö- tai alkiodiagnostiikka on vanhempien niin toivoessa mahdollista, jos suvussa on tunnistettu patogeeninen geenivirhe ja muut edellytykset täyttyvät. Mikäli kyseessä on uusi mutaatio eikä sukuhistoriaa siksi ole, potilaan ensimmäinen syöpä (kuten lapsena todettu retinoblastooma) tai klinikon valppaus (esimerkiksi potilaan sairastumisikä tai saman

Ydinasiat

- ▶ Kliinikon valppaudella voi olla potilaalle ja hänen suvulleen valtava merkitys.
- ▶ Kantajille on tarjolla strukturoitu tehostettu seuranta.
- ▶ Syöpäriskiä vähentävän kirurgian mahdollisuudet rajautuvat nykyisin rinta-syöpään.
- ▶ Geenitiedon kertyminen parantaa ymmärrystä eri mutaatioiden syöpäriskistä.

potilaan useat syövät sekä vastasyntyneen poikkeavat piiret 13q14-deleetio-oireyhtymässä) johtavat diagnoosin jäljille. LFS:ssä 7–20 % ja periytyvässä retinoblastoomassa 75 % geenivirheistä on uusia mutaatioita.

Syöpään sairastuneen potilaan diagnostisen geenitutkimuksen voi paikallisesti sovitun työnjaon mukaisesti käynnistää myös syöpää hoitava lääkäri. Jos periytyvää syöpäalittiutta aiheuttava *TP53*- tai *RBI*-geenivirhe todetaan, pitää potilas (tai perhe) lähettää perinnöllisyyslääketieteen yksikköön perinnöllisyysneuvontaa varten. Suvun terveiden henkilöiden ennustavat geenitutkimukset suunnitellaan ja tehdään perinnöllisyysneuvonnan yhteydessä (19).

Jos periytyvää syöpäalittiutta aiheuttava geenivirhe on todettu lapsuusiässä, perinnöllisyysneuvontakäynnin tarve toistuu usein nuorena aikuisiässä. Perheen perustamisen tullessa ajankohtaiseksi tulisi järjestää mahdollisuus keskustella sikiö- tai alkiodiagnostiikan mahdollisuuksista. Retinoblastooman hyvien hoitotulosten vuoksi perheet usein lopulta päätyvät kliiniseen ja geenidiagnostiikkaan lapsen syntymän jälkeen.

Seuranta

Aiemmin kantajien seuranta oli osin jäsenymätöntä, kun varmuutta seurannan hyödyistä ei ollut. Vuosien 2004–2015 aikana Kanadassa ja Yhdysvalloissa tehdyssä tutkimuksessa 89 LFS-kantajasta puolet osallistui tehostettuun

TAULUKKO 2. TP53- tai RB1-mutaatiota kantavien potilaiden seurantasuositus HYKS:n Syöpäkeskuksen mallin mukaisesti.

Syöpä	Tutkimukset	Seurantaväli
Rintasyöpä	Naisten rintojen magneettikuvaus 20 vuoden iästä alkaen	1 vuosi
Aivokasvaimet	Pään magneettikuvaus	2 vuotta
Luu- ja pehmytkudossarkoomat	Koko vartalon magneettikuvaus	1 vuosi
Leukemia ja lymfooma	Täydellinen verenkuva, CRP-pitoisuus	1 vuosi
Melanooma	Ihon tutkiminen vastaanotolla ¹ Ihon valokuvaus edestä ja takaa, puolikehokuvaus	1 vuosi
Kolorektaalisyöpä	Kolonoskopia 40 vuoden iästä alkaen tai 10 vuotta ennen suvun varhaisinta kolorektaalisyöpää	3 vuotta

¹Runsaluomiset potilaat (yli 100 yli 4 mm:n kokoista pigmenttiluomea), joilla on ollut melanooma tai dysplastinen luomi, lähetetään ihotautien poliklinikkaan luomiseurantaan.

seurantaan ja puolet ei osallistunut (20). Tutkimuksen aikana viidesosa seurannasta aluksi kieltäytyneistä siirtyi seurantaryhmään.

Tehostettuun seurantaan osallistuneista 32 %:lla todettiin oireeton syöpä. Alun perin seurannasta kieltäytyneistä 88 %:lla todettiin oireinen syöpä. Keskimäärin 46 kuukauden jälkeen 84 % seurannassa olleista syöpädiagnoosin saaneista oli elossa, kun seurannasta kieltäytyneistä oireisen syövän saaneista oli elossa 49 %. Seurantaan osallistuneiden viiden vuoden kokonaiselossaolo-osuus oli 89 % ja seurannasta kieltäytyneiden 60 %. Tämän perusteella kansainväliset suositukset ovat päätyneet tehostettuun seurantaan.

Suosituksemme LFS-kantajien seurannasta vastaa pääosin EU:n ERN Genturis -verkoston konsensusjulkaisua ja aiempia kansainvälisiä suosituksia (TAULUKKO 2) (21). Seurantamalli koskee kantajia, jotka eivät ole sairastaneet syöpää, potilaita, joilla todetun syövän hoito tai seurantavaihe on menossa ja potilaita, joiden syöpä katsotaan parantuneeksi. Jos potilas on sairastanut syövän, jota seurantamalli ei kata, tämän syövän seuranta liitetään osaksi seurantaa normaalien ohjeistuksien mukaisesti. Kun kriteerit epäillä LFS:ää täyttyvät, mutta geenivirhettä ei löydetä, seurantasuositus harkitaan tapauskohtaisesti.

RB1-geenivirheen kantajiksi tiedettyjen lasten säännöllinen silmäseuranta on välttämätöntä, ja se voidaan aloittaa jo loppuraskauden aikana kaikukuvauksella (22). Verkkokalvot on tutkittava viimeistään ensimmäisen elinvi-

kon aikana. Alkava kasvain voidaan todeta silmänpohjaa tähyttämällä, kun se on vähintään 0,3 mm:n suuruinen, ja valokerroskuvalla tätäkin pienempänä.

Tutkimus toistetaan parin viikon välein, ja seurantatiheyttä harvennetaan ikäkuukausien karttuessa. Seulonta on aiheellinen myös, jos vanhemmalla tai sisaruksella on ollut retinoblastooma eikä periytyvyydestä vielä ole tietoa. Tällöin geeninäyte otetaan heti syntymän jälkeen ja seurantaa jatketaan, kunnes geenivirhe on suljettu pois. Pään magneettikuvausta käytetään trilateraalisen retinoblastooman seulontaan.

RB1-geenivirheen kantajan todennäköisyys saada toinen syöpä on suurimmillaan kasvu-ikässä, jolloin tavallisimman toisen syövän, osteosarkooman, riski on suurin. Myöhemmin syöpäriski on vähäisempi. Aikuisikää koskevat seurantasuosituksukset ovat vähemmän vakiintuneita, mutta noudattelevat soveltuvin osin LFS:ää koskevia suosituksia (TAULUKKO 2) (23). Suomessa kuolleisuus toisiin syöpiin 50 vuoden ikään mennessä on ilman seurantaa ollut 7 %, kun samanikäisen väestön syöpäkuolleisuus on ollut alle 1 %:n (12).

Koska LFS:n ja perinnöllisen retinoblastooman geenivirheet aiheuttavat suuren riskin ionisoivasta säteilystä alkavien syöpien syntyyn, seurannassa on vältettävä säderasitusta. Kuvantamiseen käytetään kaiku- tai magneettikuvausta aina kun mahdollista. Myös tupakoinnille ja UV-säteilylle altistumisen välttämistä suositetaan.

Todettujen syöpien hoito, sädehoidon asema ja syöpäriskiä vähentävä kirurgia

Kantajien syövät hoidetaan normaalien hoitokäytäntöjen mukaan niin, että samalla huomioidaan periytyvä alttius ja sen aiheuttamat riskit. Mikäli mahdollista, sädehoitoa pyritään välttämään. Retinoblastooman hoitoon voidaan tarvittaessa turvallisesti käyttää brakyterapiaa, silmän pintaan määrääjäksi asetettavia sädehoitolevyjä. Jos kantajalla todetaan rintasyöpä, tähdätään ensisijaisesti molempien rintojen poistoon.

LFS-geenivirhettä kantavien naisten rintasyöpäriski on suuri, jopa 85 % kuudenkymmenen vuoden ikään mennessä (24). Naispuolisille kantajille voidaan siksi tarjota molempien rintojen poistoa rintasyövän riskiä vähentävänä toimenpiteenä. Muita syöpiä ehkäisevään kirurgiaan ei ole mahdollisuutta.

Kantajien psyykkinen kuorma ja asenne seurantaan

Kaikki geenivirheen kantajat eivät ole halukkaita tehostettuun seurantaan, mutta valtaosa toivoo sitä. Vaikka osa kantajista kokee tehostetun seurannan sitovan sairaalaan ja toistuvien tutkimuskäyntien aiheuttavan stressiä ja uupumusta, seurannan on toisaalta osoitettu tuovan turvallisuuden tunnetta ja uskoa syövän varhaiseen toteamiseen (25). Vähitellen kertyvä

tutkimustieto viittaa siihen, että koko vartalon magneettikuvaus ei aiheuta psykososiaalista kuormitusta edes niille kantajille, joilla kuvaus johtaa jatkotutkimuksiin (26).

Hieman yllättäen vajaa puolet kantajista mielsi syöpäriskinsä samaksi tai vain enintään kohtalaisesti suurentuneeksi muuhun väestöön verrattuna (26). Hieman yli puolet oli ymmärtänyt syöpäriskin oikein eli huomattavasti suurentuneeksi väestön yleiseen syöpäriskiin verrattuna. Mikäli syöpä on kulkenut suvussa raskaasti, seurattavan voi olla helpompi sopeutua tilanteeseen ja seuranta tuntuu turvalliselta. Psykososiaalinen tuki voi auttaa sopeutumises- sa, ja kantajille on syytä tarjota sitä.

Lopuksi

Geenitutkimusten kehittyminen ja laajojen geenipaneelien sekä eksomisekvensoinnin käyttöönotto ovat mahdollistaneet kattavammat ja suuremmalle potilasjoukolla suunnatut periytyvän syöpäalttiuden tutkimukset. Tulevaisuudessa tämä laajemmasta potilasjoukosta saatava tieto tarkentaa ymmärrystämme perinnöllisen retinoblastooman ja LFS:n sekä niitä aiheuttavien eri mutaatioiden syöpäriskistä ja -kirjosta. Seurantatutkimuksista kertyvä tieto auttaa suunnittelemaan suuren syöpäriskin geenivirheiden kantajien mahdollisimman tehokkaan seurannan syöpien varhaisen diagnosoinnin parantamiseksi. ■

MAIJA TARKKANEN, LT, dosentti, syöpätautien ja sädehoidon erikoislääkäri, ylilääkäri
Fimea ja Helsingin yliopisto
toimitussihteri, Aikakauskirja Duodecim

KIRSIMARI AALTONEN, LT, perinnöllisyyslääketieteen erikoislääkäri
Kliinisen genetiikan yksikkö, HUSLAB, genetiikan linja

TERO KIVELÄ, silmätautiopin professori, ylilääkäri
Helsingin yliopisto ja HUS, Pää- ja kaulakeskus, silmätautien klinikka

CARL BLOMQVIST, LKT, dosentti, syöpätautien ja sädehoidon erikoislääkäri
HYKS, Syöpäkeskus ja Helsingin yliopisto

VASTUUTOIMITTAJA
Annikka Kalliokoski

SIDONNAISUUDET

Maija Tarkkanen: Luentopalkkio/asiantuntijapalkkio (Ipsen, Suomen Gastroenterologiyhdistys, Novartis, Bayer), Etelä-Suomen Syöpäyhdistys, korvaukset koulutus- ja kongressikuluista (Novartis), luottamustoimet (Kelan sosiaalilääketieteellinen neuvottelukunta, PALKO:n lääkejaosto, Potilasvahinkolautakunta), muut sidonnaisuudet (Tale Verum Oy)

Kirsimari Aaltonen: Korvaukset koulutus- ja kongressikuluista (Astra-Zeneca), muut sidonnaisuudet (Blueprint Genetics Oy)

Tero Kivelä: Luentopalkkio/asiantuntijapalkkio (Santen Finland Oy), luottamustoimet (Valvira, Valtiokonttori, Potilasvahinkolautakunta, Duodecim, European University Professors of Ophthalmology, Silmäsaatiö), muut sidonnaisuudet (Photono Oy)

Carl Blomqvist: Ei sidonnaisuuksia

KIRJALLISUUTTA

1. Knudson AG. Mutation and cancer: statistical study of retinoblastoma. *Proc Natl Acad Sci USA* 1971;68:820–3.
2. Mai PL, Malkin D, Garber JE, ym. Li-Fraumeni syndrome: report of a clinical research workshop and creation of a research consortium. *Cancer Genet* 2012; 205:479–87.
3. Holmfeldt L, Wei L, Diaz-Flores E, ym. The genomic landscape of hypodiploid acute lymphoblastic leukemia. *Nat Genet* 2013;45:242–52.
4. Aubrey BJ, Kelly GL, Janic A, ym. How does p53 induce apoptosis and how does this relate to p53-mediated tumour suppression? *Cell Death Differ* 2018;25:104–13.
5. Berry JL, Polski A, Cavenee WK, ym. The RB1 story: characterization and cloning of the first tumor suppressor gene. *Genes (Basel)* 2019;10:879.
6. Rushlow DE, Mol BM, Kennett JY, ym. Characterisation of retinoblastomas without RB1 mutations: genomic, gene expression, and clinical studies. *Lancet Oncol* 2013;14:327–34.
7. Dimaras H, Khetan V, Halliday W, ym. Loss of RB1 induces non-proliferative retinoma: Increasing genomic instability correlates with progression to retinoblastoma. *Hum Mol Genet* 2008;17:1363–72.
8. Dehainault C, Garancher A, Castéra L, ym. The survival gene MED4 explains low penetrance retinoblastoma in patients with large RB1 deletion. *Hum Mol Genet* 2014;23:5243–50.
9. Li FP, Fraumeni JF. Soft-tissue sarcomas, breast cancer, and other neoplasms. A familial syndrome? *Ann Intern Med* 1969; 71:747–52.
10. Chompret A. The Li-Fraumeni syndrome. *Biochimie* 2002;84:75–82.
11. Dunphy EB. The story of retinoblastoma. The XX Edward Jackson memorial lecture. *Am J Ophthalmol* 1964;58:539–52.
12. Nummi K, Kivelä T. Retinoblastoma in Finland, 1964–2014: Incidence and survival. *Br J Ophthalmol* 2021;105:63–9.
13. De Jong MC, Kors WA, De Graaf P, ym. The incidence of trilateral retinoblastoma: a systematic review and meta-analysis. *Am J Ophthalmol* 2015;160:1116–26.
14. MacCarthy A, Bayne AM, Brownbill PA, ym. Second and subsequent tumours among 1927 retinoblastoma patients diagnosed in Britain 1951–2004. *Br J Cancer* 2013;108:2455–63.
15. Temming P, Arendt M, Viehmann A, ym. Incidence of second cancers after radiotherapy and systemic chemotherapy in heritable retinoblastoma survivors: a report from the German reference center. *Pediatr Blood Cancer* 2017;64:71–80.
16. Marees T, Moll AC, Imhof SM, ym. Risk of second malignancies in survivors of retinoblastoma: more than 40 years of follow-up. *J Natl Cancer Inst* 2008; 100:1771–9.
17. de Andrade KC, Mirabello L, Stewart DR, ym. Higher-than-expected population prevalence of potentially pathogenic germline TP53 variants in individuals unselected for cancer history. *Hum Mutat* 2017;38:1723–30.
18. Imbert-Bouteille M, Gauthier-Villars M, Leroux D, ym. Osteosarcoma without prior retinoblastoma related to RB1 low-penetrance germline pathogenic variants: a novel type of RB1-related hereditary predisposition syndrome? *Mol Genet Genomic Med* 2019;7:e913.
19. Tanner L, Aaltonen K, Pöyhönen M. Milloin konsultoin perinnöllisyyslääkäriä? *Duodecim* 2019;135:1453–8.
20. Villani A, Shore A, Wasserman JD, ym. Biochemical and imaging surveillance in germline TP53 mutation carriers with Li-Fraumeni syndrome: 11 year follow-up of a prospective observational study. *Lancet Oncol* 2016;17:1295–305.
21. Frebourg T, Bajalica Lagercrantz S, Oliveira C, ym. Guidelines for the Li-Fraumeni and heritable TP53-related cancer syndromes. *Eur J Hum Genet* 2020;28:1379–86.
22. Kivelä T, Hadjistilianou T. Neonatal retinoblastoma. *Asia Pac J Oncol Nurs* 2017;4:197–204.
23. Tonorezos ES, Friedman DN, Barnea D, ym. Recommendations for long-term follow-up of adults with heritable retinoblastoma. *Ophthalmology* 2020; 127:1549–57.
24. Schon K, Tischkowitz M. Clinical implications of germline mutations in breast cancer: TP53. *Breast Cancer Res Treat* 2018;167:417–23.
25. Ross J, Bojadzieva J, Peterson S, ym. The psychosocial effects of the Li-Fraumeni Education and Early Detection (LEAD) program on individuals with Li-Fraumeni syndrome. *Genet Med* 2017;19:1064–70.
26. Bancroft EK, Saya S, Brown E, ym. Psychosocial effects of whole-body MRI screening in adult high-risk pathogenic TP53 mutation carriers: a case-controlled study (SIGNIFY). *J Med Genet* 2019;57:226–36.