



Società Italiana di Otorinolaringologia e Chirurgia Cervico-Facciale

'Sindrome di Behçet, Celiachia e Diabete Mellito di I tipo: raro caso a tipizzazione anomala'

Donatella Marchese², Riccardo Speciale², Martines Francesco², Martines Enrico¹

UNIVERSITÀ DEGLI STUDI DI PALERMO

¹DIPARTIMENTO DI BIOTECNOLOGIE MEDICHE E FORENSI (Di.Bi.Me.F.)
SEZIONE DI AUDIOLOGIA²DIPARTIMENTO DI BIOMEDICINA SPERIMENTALE E NEUROSCIENZE CLINICHE (BioNeC)
SEZIONE DI OTORINOLARINGOIATRIA

Introduzione

La malattia di Behçet fu compiutamente definita nel 1937 da Hulusi Behçet, professore di oculistica all'università di Istanbul.

Si tratta di una malattia infiammatoria cronica recidivante con interessamento multisistemico. Le alterazioni patologiche rientrano nel quadro di una vasculite la cui patogenesi non è perfettamente chiarita.

I valori di prevalenza stimati sono di 1:500000 in Europa ma la distribuzione geografica è molto peculiare dato che vi è una maggiore diffusione nel Mediterraneo; predilige la fascia tra i 30°-45° di latitudine Nord che corrisponde alla vecchia "via della seta". L'incidenza maggiore è attorno alla terza decade, il sesso più colpito è quello maschile.

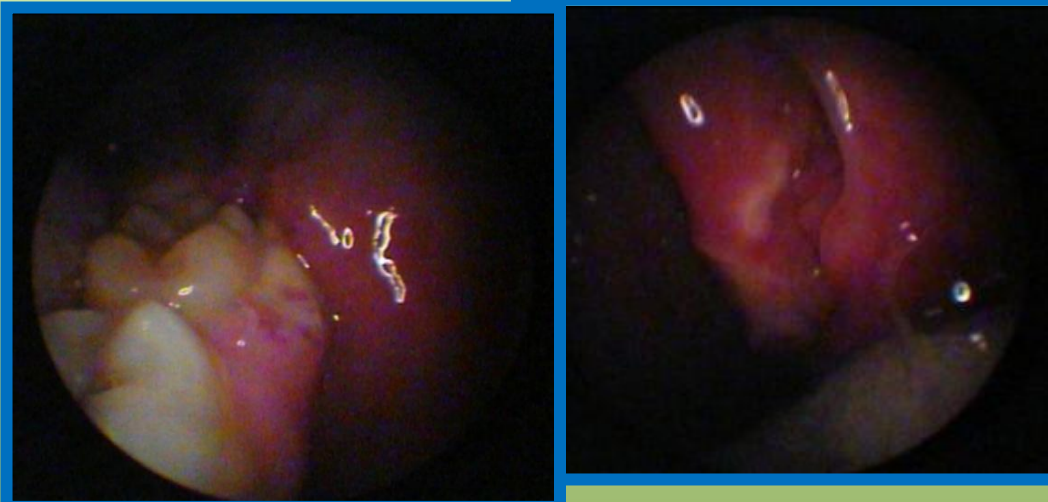La malattia è clinicamente caratterizzata da ulcere orali e genitali, uveite, artrite, tromboflebite e lesioni cutanee, con possibile coinvolgimento del SNC, del tratto gastrointestinale e del polmone.

Pur essendo l'eziologia sconosciuta, è stata ormai accertata un'associazione nel 60%-70% dei casi con alcuni geni alleli del sistema di istocompatibilità quali: HLA-B51.

La diagnosi di certezza comunque si basa sui criteri 'Clinici' proposti dal Gruppo Internazionale di studio sulla malattia di Behçet (tab.1).

Nonostante venga considerata appieno una malattia autoimmune, ad oggi raramente è stata descritta associata ad altre manifestazioni autoimmuni come usualmente si verifica.

Una considerazione deve essere fatta sul "marchio della malattia" che è rappresentato dalle ulcere orali. Queste infatti pur essendo patognomiche di diagnosi, sono riscontrabili anche nel 25% dei pazienti affetti da Morbo Celiaco e l'incidenza di Celiachia in soggetti con ulcerazione del cavo orale è del 2-4%. Le due patologie dunque condividono la caratteristica comune di ulcerazioni ricorrenti del cavo orale, ma la sinergica fenotipizzazione nei pazienti affetti da malattia autoimmune è rara; ad oggi solo tre casi sono descritti in letteratura.



Tab.1 Gruppo Internazionale di studio sulla malattia di Behçet

| | |
|-----------------------------------|--|
| Ulcere orali ricorrenti | Aftose minori, aftosi maggiori, erpetiformi che recidivano almeno 3 volte in 1 anno |
| + 2 delle seguenti | |
| Ulcere genitali ricorrenti | Ulcere o esiti cicatriziali |
| Lesioni oculari | Uveite anteriori, uveite posteriori, o cellule nel corpo vitreo all'esame con lampada a fessura; vasculite retinica osservata da un oculista |
| Lesioni cutanee | Eritema nodoso, pseudofollicolite, lesioni papulo-pustolose, o noduli acneiformi in pazienti postadolescenti non in trattamento steroideo |
| Patergy test positivo | Lettura effettuata da un medico dopo 24-48h |

CASE REPORT

L.C., 24 anni, di sesso femminile, affetta da diabete mellito di tipo I e Celiachia, giunge alla nostra osservazione, in regime ambulatoriale, nel Febbraio 2010, per aftosi ricorrente del cavo orale, da oltre sei mesi, non responsiva a trattamento. Alla raccolta anamnestica la paziente riferiva la comparsa da oltre venti giorni di lesioni aftose a carico della tonsilla palatina di sinistra, e l'interessamento dopo circa dieci giorni della tonsilla controlaterale e della mucosa geniena.

Esame Obiettivo

All'orofaringoscopia presenza di ulcera necrotica a carico della tonsilla palatina di sinistra e della mucosa geniena controlaterale in corrispondenza del I molare inferiore. Alla fibroscopia si evidenziava inoltre una lesione ricoperta da fibrina sulla faccia posteromediale del pilastro palatino posteriore di sinistra.

Fenotipizzazione sistema HLA di I e di II classe

I classe: A1, A30(19), B63(15), Bx

II classe: DR4, DR13, DR52, DR53, DQ61(1), DQ8(3)

Esami ematochimici di routine

Rialzo degli indici di flogosi (VES 50 ml/h; PCR 2,6 mg/dl)

EGDS

Ipotrofia gastroduodenodigiunale

IgG anti-CCP

Negativo (<1)

ANA, AMA, ASMA, Anti-ENA

Negativi per ANA (<0.5), ASMA (<100)

Dubbi per Anti-ENA (1.2), AMA (17.8)

Esame colturale tampone faringeo

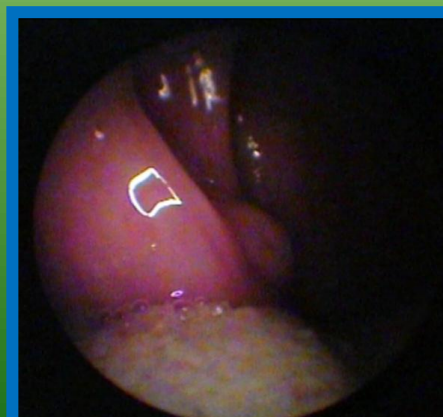
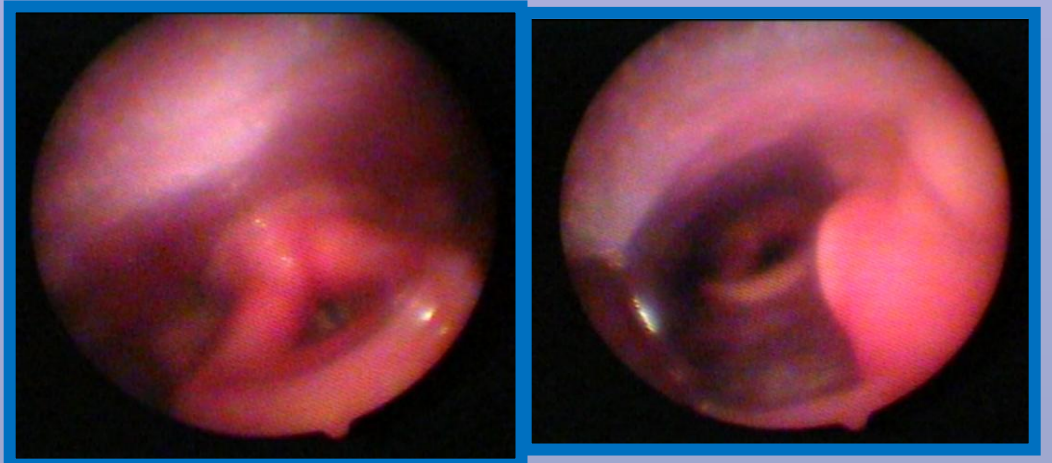
Alcune colonie di stafilococco

Diagnosi istologica

Nel tessuto biotipico si riscontrano fenomeni di cheratosi in uno sfondo edematoso flogistico compatibile con malattia di Behçet

Conclusione diagnostica

Malattia di Behçet a tipizzazione anomala in paziente affetto da Morbo Celiaco e Diabete mellito I tipo



CONSIDERAZIONI FINALI

La subdola storia clinica della paziente induce a confermare la diagnosi di celiachia e a sottostimare la possibile, se pur rara associazione con la Malattia di Behçet. Infatti la tipizzazione anomala, con assenza di HLA -B51, l'assenza di altre manifestazioni cliniche all'esordio e la positività per malattia celiaca costituiscono dei fattori di confondimento.

Il referto istologico è stato di supporto per porre diagnosi che tra l'altro è stata solo successivamente confermata alla comparsa di lesioni genitali, papulo-pustole subentranti agli arti inferiori, febbre intermittente, ed ulcera ischemica del primo e del secondo dito del piede destro.