

**UNIVERSIDAD NACIONAL AUTONOMA DE  
NICARAGUA**

**UNAN-MANAGUA**

**Hospital Escuela Antonio Lenin Fonseca Martínez**

**Departamento De Anatomía Patológica**



**TESIS PARA OPTAR AL TÍTULO DE:**

**ESPECIALISTA EN PATOLOGIA**

**Correlación cistoscópica e histológica de lesiones de vejiga en  
pacientes atendidos en el Hospital Antonio Lenin Fonseca en el  
periodo de Enero del 2013 - Diciembre del 2015.**

**Autora: Esmeralda Angélica Padilla Reyes**

**Tutor: Dra. Ingrid Ríos**

**Médico y cirujano Patóloga**

**Asesor: Dr. Juan Centeno MD, MPH.**

**Febrero, 2016.**

## **Dedicatoria**

A mis padres que han sido un apoyo incondicional con su amor,  
consejo y sabiduría.

A mis hermanos los cuales me han dado cariño y fortaleza en las  
diferentes etapas de mi vida.

## **Agradecimiento**

A Dios que me ha dado fortaleza, sabiduría y perseverancia para finalizar esta meta.

A la Dra Ingrid Ríos por proporcionarme su apoyo, tutoría y conocimiento durante estos años.

A mis maestros que han sido un importante pilar en mi formación

A mis amigos por su apoyo, cariño y comprensión

## **Índice**

|       |                                  |    |
|-------|----------------------------------|----|
| I.    | Introducción .....               | 4  |
| II.   | Antecedentes .....               | 6  |
| III.  | Justificación .....              | 8  |
| IV.   | Planteamiento del Problema.....  | 9  |
| V.    | Objetivos .....                  | 10 |
|       | Objetivo General:.....           | 10 |
|       | Objetivos Específicos: .....     | 10 |
| VI.   | Marco Teórico .....              | 11 |
| VII.  | Diseño Metodológico.....         | 53 |
| VIII. | Análisis de los Resultados ..... | 56 |
| IX.   | Discusión .....                  | 71 |
| X.    | Conclusiones.....                | 74 |
| XI.   | Recomendaciones.....             | 75 |
| XII.  | Bibliografía.....                | 77 |
| XIII. | Anexos .....                     | 79 |

### **Índice de acrónimos**

HALF: Hospital Antonio Lenin Fonseca  
Ca: Carcinoma  
FDA: Federación de drogas y alimentos  
EEUU: Estados unidos  
RTU: Resección transuretral  
EMA: Antígeno de membrana epitelial  
Micro: Microscópicamente  
Macro: Macroscópicamente  
IHQ: Inmunohistoquímica  
VPH: Virus del Papiloma Humano  
HCG: Gonadotropina Corionica Humana  
SCC: Carcinoma de células escamosas  
HPF: Campo de alto poder  
CIS: Carcinoma in situ  
PUNLMP: Neoplasia urotelial papilar de bajo potencial maligno  
TMVPN: Tumor Maligno de la Vaina del Nervio Periférico  
EBV: Virus del Epstein Bar  
VIH: Virus de Inmunodeficiencia Humanana

## **Resumen**

La cistoscopia es un procedimiento de gran importancia para el estudio clínico de lesiones de vejiga sobre todo para el diagnóstico de carcinoma en este órgano, por lo que se hace relevante conocer su correlación con la histología.

**Objetivo:** Determinar la correlación cistoscopia e histológica de las lesiones de vejiga en pacientes atendidos en el HALF en el periodo de Enero 2013 a Diciembre 2015.

**Diseño metodológico:** Estudio de correlación de pruebas en donde el universo estuvo constituido por 119 pacientes a los cuales se les realizó estudio cistoscópico e histológico.

**Resultados:** La mayoría de los pacientes fueron masculinos de 60 a 79 años y de procedencia urbana, las lesiones que predominaron histológicamente fueron las cistitis y las neoplasias malignas con 51 casos cada una, de estas últimas el más frecuente fue el carcinoma urotelial, cistoscópicamente las lesiones inflamatorias en su mayoría se describían como mucosa eritematosa, hiperémica o congestiva, de aspecto trabéculado o polipoide, resultando ante estas características diagnósticos histológicos de cistitis en su mayoría de variante polipoide, en el caso de las neoplasias malignas eran descritas en la cistoscopia como masas exofísticas de aspecto vegetante, papilar o infiltrativas.

**Conclusiones:** Existe una correlación estadística significativa entre los hallazgos cistoscópicos e histológicos en las lesiones vesicales con una concordancia de 0.8 (categorizada como excelente) según el test de Kappa y una prueba de chi cuadrado  $p < 0.01$ .

**Palabras Clave:** Correlación, cistoscopia, histología, carcinoma, Cistitis.

## **I. Introducción**

Las lesiones de la región vesical abarcan un sin número de patologías que van desde anomalías congénitas hasta neoplasias de alto potencial maligno.

Entre las lesiones más frecuentes clínica e histológicamente están los procesos inflamatorios en los que destacan las cistitis término que se utiliza como descripción histológica, bacteriológica o cistoscópica o se aplica a un síndrome clínico que habitualmente se acompaña de disuria, polaquiuria, urgencia y dolor suprapúbico de comienzo súbito, en cuadros severos estas pueden llevar incluso a la cistectomía, siendo con frecuencia más incapacitantes que mortales. La población mayormente afectada son mujeres en edad reproductiva y pacientes mayores de ambos sexos. <sup>(1)</sup>

En otro plano están las neoplasias de carácter benigno y maligno las cuales plantean problemas biológicos y clínicos ya que a pesar del avance realizado en relación con sus orígenes y del perfeccionamiento de los métodos de diagnóstico y tratamiento el ser humano sigue pagando un elevado tributo en morbilidad y mortalidad. Alrededor del 95% de los tumores vesicales son de origen epitelial y el resto son tumores mesenquimatosos. <sup>(13)</sup>

En particular las neoplasias malignas al momento del diagnóstico pueden cursar con síntomas que van desde una clínica leve como hematuria micro o macroscópica hasta síntomas incapacitantes, de estas el 90% corresponden al carcinoma urotelial (de células transicionales), siendo tumores que van desde un espectro de lesiones de potencial maligno escaso o indeterminado hasta neoplásicas que invaden la pared de la vejiga y metastizan con frecuencia. <sup>(7)</sup>

En general la incidencia del carcinoma de vejiga es más frecuente en varones que en mujeres y en la población urbana de países industrializados, el 80% de los pacientes tienen entre 50 a 80 años de edad. <sup>(13)</sup>

La sociedad americana contra el cáncer para el 2015 calculo que en EEUU se diagnosticarían alrededor de 74.000 casos nuevos de los cuales 56.320 serían hombres y 17.680 mujeres y alrededor de 16.000 morirían por esta causa, el carcinoma de vejiga es el sexto tipo más común de cáncer en este país y el tercero más común en hombres, en las mujeres es el onceavo en frecuencia. <sup>(9)</sup>

En nuestro país no hay una base estadística acerca de estas patologías y tomando en cuenta que son un importante motivo de consulta y seguimiento en este hospital el cual es una unidad de referencia a nivel nacional, se hizo pertinente la realización del estudio atreves del cual se determinó la correlación entre las características de la lesión en la cistoscopia con las características histológicas del estudio patológico con el fin de identificar aquellas que orientan hacia una neoplasia maligna y que le sirva al clínico para el manejo oportuno de estas y un mejor abordaje de las de carácter benigno.



## **II. Antecedentes**

El uso de la cistoscopia se remonta al año 1806 cuando Felipe Bozzini publicó “Der Lichtleiter”, que significa el “conductor de la luz”, en el que describía el aparato precursor del moderno cistoscopio el cual iluminaba cavidades profundas por luz reflejada, que consistía en una vasija cerrada, con dos divisiones, una que contenía la fuente lumínica (una vela) y otra donde estaba la óptica para observar. Podían adaptarse diversos espéculos. <sup>(10)</sup>

En 1876, el médico alemán Max Nitze, concibe la idea del uretrocistoscopio moderno al iluminar la vejiga desde adentro al adaptar la fuente de luz y la óptica a una especie de tubo telescópico. <sup>(11)</sup>

Un estudio realizado por el departamento de urología en el hospital universitario Márquez de valdencilla. Santander de Madrid, realizado por C. Aguilera Tubet, J.L Gutiérrez Baños, B. Martin García, entre junio y agosto del 2003, encontraron que la sensibilidad y especificidad para la cistoscopia en el seguimiento del carcinoma vesical superficial fue del 100% y 87.10% respectivamente esto en comparación con los marcadores tumorales Bladder chek, NMP-22 y con la citología los cuales obtuvieron valores de 28% y 93.5 %, 34.62% y 80.63%, 34.62% y 87.10% para la sensibilidad y especificidad respectivamente, lo que los invalido como método alterno a la cistoscopia en el seguimiento de esta patología. <sup>(5)</sup>

Entre julio del 2006 y octubre del 2008 en la clínica COM familiar de 4to nivel de referencia en Pereira (Colombia) se realizó un estudio de corte transversal en donde se buscaba describir los hallazgos cistoscópicos en un grupo de mujeres con dolor pélvico crónico, sometiéndose 115 mujeres a laparoscopia y cistoscopia de estas 68 pacientes (59%) tenían hallazgos cistoscópicos de cistitis intersticial, 13 de ellas (11.3%) mostraron cambios macroscópicos de trigonitis crónica y las 34 restante fueron normales, los síntomas de frecuencia urinaria aumentada,

disuria y nicturia presentaron una correlación estadísticamente significativa con los hallazgos anormales en la cistoscopia. <sup>(4)</sup>

Por otro lado en España se realizó un análisis retrospectivo de enero del 2006 a diciembre del 2009 para valorar la exactitud de la tomografía computarizada y cistoscopia para detectar tumores vesicales en pacientes con hematuria microscópica, ambos estudios se consideraron como positivos en caso de detectarse una lesión sospechosa de neoplasia, el desempeño de la tomografía fue determinado mediante los resultados de la cistoscopia y los hallazgos histológicos.

De 112 pacientes analizados en 7 de ellos se identificó un tumor vesical por cistoscopia, la tomografía solo diagnostico 2 y fallo en 5 y un caso más fue considerado erróneamente como positivo por esta, lo que resulto en una especificidad del 95% y una sensibilidad del 29% para la tomografía, por lo que se concluyó que aunque ella tenía una especificidad alta, la sensibilidad era limitada por lo que no supera a la cistoscopia como estándar de oro en la detección de estas lesiones. <sup>(12)</sup>

Se realizó un estudio prospectivo por médicos del servicio de urología del Hospital Nacional de Clínicas “Dr. Pedro Vella” en Córdoba Argentina con 58 pacientes a los cuales se les efectuó la evaluación cistoscopia, citología de orina seriada (CO) y citología de lavado vesical (CLV), para seguimiento de carcinoma de vejiga en este se calculó especificidad, sensibilidad y coeficiente de Spearman; como resultado la sensibilidad fue del 58% para la CO y 87% para CLV y la especificidad del 92% para ambas, el coeficiente Spearman fue 0.40 para CO y 0.58 para CLV, siendo mayor que el r crítico, por lo que se concluyó que existía correlación con la cistoscopia para ambos métodos. <sup>(9)</sup>

En Nicaragua a la fecha no se han realizado estudios relacionados durante la investigación documental.

### **III. Justificación**

Las lesiones de vejiga atendidas en el hospital Lenin Fonseca son de gran relevancia ya que muchas de ellas también son de carácter maligno y por ende incapacitantes e incluso mortales para el paciente, causando en estos alteraciones psicoemocionales, físicas, gastos económicos y afectación familiar, todo esto sumado al gasto en estancia y tratamiento hospitalario, en la mayoría de estas patologías se usa la cistoscopia como medio diagnóstico clínico particularmente para identificar aquellas lesiones que sugieren un carcinoma de vejiga.

Tomando en cuenta la significativa morbimortalidad que causan las patologías urológicas en estos pacientes; se hizo pertinente la realización de este estudio a través del cual se determinó la asociación entre las características de la lesión en la cistoscopia como principal método diagnóstico clínico utilizado en este hospital, con las características histológicas del estudio patológico con el fin de identificar aquellas que orienten a una neoplasia maligna y que le sirva al clínico para el manejo oportuno de estas y para un seguimiento de aquellos pacientes que no cumplan con criterios de malignidad y que por lo tanto pueden ser tratados conservadoramente aplicando protocolos de tratamiento que eviten recidivas de las patologías o un avance de peor pronóstico.

Además a pesar de la importante afectación de las patologías vesicales en estos pacientes, no se han realizado estudios en nuestro país que correlacionen la cistoscopia con la histología como medios diagnósticos.

#### **IV. Planteamiento del Problema**

¿Cuál es la correlación cistoscópica e histológica de las lesiones de vejiga en pacientes atendidos en el hospital Antonio Lenin Fonseca Martínez en el periodo comprendido de Enero del 2013 – Diciembre del 2015?

## **V. Objetivos**

Objetivo General:

Determinar la correlación cistoscópica e histológica de lesiones de vejiga en pacientes atendidos en el Hospital Antonio Lenin Fonseca en el periodo de Enero del 2013 - Diciembre 2015.

Objetivos Específicos:

- Establecer las características sociodemográficas de los pacientes con lesiones vesicales a las que se les realizó estudio cistoscópico e histológico en el Hospital Antonio Lenin Fonseca de enero 2013 a diciembre 2015.
- Describir las características cistoscópicas e histológicas de las lesiones vesicales en pacientes atendidos en el Hospital Antonio Lenin Fonseca durante el tiempo de estudio.
- Analizar la correlación que existe entre los hallazgos cistoscópicos e histológicos de las lesiones de vejiga en pacientes atendidos en este hospital durante el periodo establecido.

## **VI. Marco Teórico**

La vejiga es una víscera hueca localizada en el abdomen inferior con forma de pirámide invertida cuando está vacía y de una estructura redondeada cuando esta distendida, se divide en las siguientes porciones; superficie superior también conocida como domo y cubierta por el peritoneo parietal, superficie posterior también conocida como base y las dos superficies inferolaterales, el trígono se encuentra en la base de la vejiga y se halla en continuidad con el cuello de la misma. <sup>(7)</sup>

Las capas histológicamente son la mucosa, la muscular propia y la adventicia, esta última está cubierta por serosa en el domo, la mucosa está formada por el epitelio, lamina propia y rara vez una muscularis mucosa continuas o discontinuas, el epitelio ha sido tradicionalmente denominado como transicional pero el termino urotelio es más diciente y preciso. Tiene un grosor de seis o siete células en la vejiga contraída, pero solo dos o tres células de espesor cuando esta distendida. <sup>(7)</sup>

### **Lesiones uracales**

El uraco es una estructura vestigial de entre 5 y 6 cm localizado entre la cúpula vesical y el ombligo, es el resultado de la involución del ductos alantoides y de la cloaca. Durante el desarrollo conecta la vejiga con el alantoides. Al momento del nacimiento el uraco se retrae de la vejiga, pero su lumen puede persistir dentro de la pared de esta y estar en continuidad con la cavidad vesical, el recubrimiento puede ser de tipo transicional o columnar estas ocurren más que todo en niños pero también se pueden presentar por primera vez en adultos. <sup>(7)</sup>

### **Divertículos**

El divertículo vesical es una evaginación o eversión de la pared de la vejiga de aspecto sacular pueden ser defectos congénitos pero es más frecuente que se trate de lesiones adquiridas debido a una obstrucción uretral duradera, se suelen localizar en la pared posterior sobre el trígono, algunas complicaciones de los

divertículos vesicales incluyen litiasis, perforación libre hacia la cavidad peritoneal y desarrollo de tumores, los tumores suelen ser carcinomas uroteliales. <sup>(7)</sup>

### **Extrofia**

Es una anomalía congénita caracterizada por la ausencia de la vesícula anterior y la pared abdominal inferior con eversión de la pared vesical posterior estos cambios pueden ser parciales o completos y frecuentemente se asocian a otras anomalías en el tracto urogenital. <sup>(7)</sup>

### **Litiasis**

Los cálculos vesicales ocurren mucho más frecuentemente en hombres que en mujeres, la mayoría son mayores pero en áreas endémicas como en Turquía o extremo oriente los niños corren un alto riesgo, son una complicación frecuente en parapléjicos y cuadrapléjicos. La mayoría de estos cálculos son solitarios y se componen de sales de fosfatos otras están hechas de sales de urato y oxalato. <sup>(7)</sup>

### **Endometriosis y cambios relacionados de tipo mulleriano**

Puede afectar la vejiga como un foco aislado o en asociación con lesiones similares en otros sitios, la mayoría de veces hay un historial de operación previa en el área o de síntomas relacionados con el tracto genital femenino, la enfermedad se puede presentar también en hombres tras una terapia de estrógeno para un carcinoma prostático. <sup>(7)</sup>

Los focos que ocurren en la pared vesical debajo de una mucosa intacta y resultan en una sombra azulada en examen cistoscópico pueden estar acompañados de una marcada hiperplasia del músculo vesical y se pueden presentar con hematuria persistente durante la menstruación.

Además de la endometriosis clásica compuesta por glándulas y estroma endometrial se puede encontrar epitelio de tipo tubal que incluye células ciliadas, células en forma de tachuela y células intercaladas (Endosalpingiosis) y epitelio de

tipo endocervical células mucinosas columnares (Endocervicosis) cuando ocurren combinados a veces se utiliza la denominación de mullerianosis. <sup>(7)</sup>

### **Cistitis intersticial (de Hunner)**

Descripción clínica clásica es la de una mujer adulta o anciana con ulceración o edema submucoso marcado de la vejiga resultando en dolor abdominal inferior, suprapúbico o perineal prominente y frecuencia urinaria que no responde a terapia médica, debido a la presencia consistente de ulceración la enfermedad es llamada también úlcera de Hunner, la lesión se puede ubicar en cualquier parte de la vejiga

**Micro:** hay una ulceración de la mucosa cubierta por fibrina y material necrótico, la lámina propia subyacente así como la muscular muestra edema, hemorragia, tejido de granulación y un infiltrado inflamatorio mononuclear que a veces exhibe una localización predominantemente perineural. <sup>(7)</sup>

### **Cistitis eosinofílica**

Puede ocurrir en dos configuraciones clínicas distintas, la primera se observa en mujeres y niños y suele asociarse con desordenes alérgicos y eosinofilia, la segunda se presenta en hombres mayores usualmente está asociada con lesión vesical relacionada con otros desordenes de vejiga y próstata, excepcionalmente la enfermedad se debe a infestación parasítica, clínicamente se presenta con episodios dramáticos y recurrente de hematuria y disuria raramente puede resultar en obstrucción ureteral.

La apariencia cistoscópica es la de una mucosa difusamente edematosa y eritematosa con bultos polipoides de base ancha que pueden simular un proceso neoplásico, al micro se presenta un infiltrado inflamatorio denso rico en eosinófilos y acompañado a menudo por fibrosis y necrosis muscular y en ocasiones células gigantes. <sup>(7)</sup>



### **Cistitis polipoide**

Es un proceso benigno de naturaleza reactiva que puede simular macroscópicamente una neoplasia, la zona típica de afectación es la pared posterior sobre el trígono, pero en ocasiones la vejiga entera se ve afectada; variantes macro de esta condición incluyen la cistitis bullosa en las que las elevaciones son anchas y redondeadas y la cistitis papilar en las que son delgadas y filiformes.

La causa más común de esta es la cateterización de la vejiga cuanto más frecuente es el procedimiento tanto mayor es la frecuencia y gravedad de la afección.

**Micro:** hay edema estromal y congestión siendo los principales rasgos, la inflamación es escasa y no hay atipia epitelial, puede haber presencia de fibroblastos estrellados mononucleares o multinucleares estos son similares a los vistos en condiciones reactivas. <sup>(7)</sup>

### **Cistitis enfisematosa**

Es una afección inflamatoria causada por bacterias productoras de gas (*Clostridium perfringens*) y se caracteriza por la presencia de vesículas llenas de gas en la pared vesical. Los pacientes con diabetes, vejiga neurogénica, infección urinaria crónica y condiciones hematológicas malignas tienen predisposición a esta enfermedad. <sup>(7)</sup>

### **Tuberculosis**

La tuberculosis sigue siendo la causa más frecuente de inflamación, granulomatosa de la vejiga. Se desarrolla desde focos secundarios con mayor frecuencia localizadas en el riñón, alrededor del 10% de los pacientes tienen un historial de tuberculosis pulmonar.

La mayoría de las lesiones se localizan en el trígono, especialmente alrededor de los orificios uretrales. Las primeras lesiones son superficiales y pequeñas con una

base de material caseoso blando y una zona hiperémica periférica a medida que avanza la enfermedad, múltiples úlceras se fusionan para formar unas más grandes que producen una fibrosis y afectan la musculatura subyacente. <sup>(7)</sup>

### **Malakoplakia y condiciones relacionadas**

Se caracteriza por la aparición de engrosamientos nodulares múltiples en la mucosa y en el estroma subyacente usualmente en la región del trigono que se puede confundir con un Ca, ha sido asociado con enfermedad de inmunodeficiencia.

**Micro:** se acumulan grupos de histiocitos con citoplasma granular acidofílico bajo la superficie del epitelio. En algunas de estas células se observan inclusiones intracitoplasmáticas redondeadas de capas concéntricas llamadas cuerpos Michaelis Gutmann o calcosferitos estos son basofílicos y positivos para PAS y colorean por hierro y calcio. <sup>(7)</sup>

### **Cistitis Hemorrágica**

Es una complicación de la terapia con ciclofosfamida para trasplantes de médula ósea y vasculitis sistémica, pero también se ha observado en ausencia de medicación. Los infectados con VIH y otros pacientes inmunosuprimidos pueden desarrollar cistitis de varios tipos incluyendo malakoplakia y cistitis Toxoplasma.

La cistitis secundaria a la administración de ketamina (anestésico) puede ir acompañada de cambios prominentes uroteliales reactivos que pueden imitar a los del carcinoma. <sup>(7)</sup>

### **Metaplasia Intestinal y Cistitis Glandular**

Resultan de inflamación crónica u otras causas de irritación mucosa como:

- 1) Reimplantación ureteral.
- 2) vejiga neurogénica.
- 3) extrofia vesical.

**Macro:** las lesiones son irregulares y pueden ser confundidas cistoscópicamente con carcinomas. El trigono es el sitio más común de localización.

**Micro:** el cambio inicial es la proliferación focal de la capa basal del epitelio transicional, el cual produce racimos que luego se convierten en nódulos sólidos (nidos o islas de Von Brunn), localizados en la lámina propia. Algunos de esos nódulos desarrollan un área quística causada por la acumulación de mucina.

Cuando las células que recubren el quiste mantienen una apariencia urotelial, la enfermedad es llamada: Cistitis glandular o quística Y muestra positividad para CK7, cuando adquieren rasgos morfológicos análogos a los del epitelio colónico el proceso se denomina Metaplasia Intestinal (Glandular Intestinal) y se caracteriza por reactividad para CDX2 y CK20. <sup>(7)</sup>

### **Metaplasia Mesonefroide (Adenomatoides, nefrogénica)**

Representa un cambio metaplásico localizado o difuso del urotelio en respuesta a: una infección crónica, cálculos o cateterización prolongada, afectando mayormente a adultos. Las lesiones pueden ser papilares, polipoides o sésiles, aproximadamente el 20% son múltiples. Histológicamente Pequeñas formaciones tubulares revestidas por células cuboidales y células con forma de tachuela.

### **Hiperplasia mesonefroide:**

Agregado complejo de formaciones similares a glándulas revestidas por células de cuboidales a planas rodeadas por estroma edematoso.

**IHQ:** son Queratina 7 (+), Casi siempre positivos para queratina 20 y CA-125, algunos casos están asociados con algún grado de agrandamiento nuclear, hiper cromasia y pleomorfismo (referidos como atípicos). <sup>(7)</sup>

### **Metaplasia Escamosa.**

Se denomina al reemplazo del urotelio por epitelio escamoso estratificado. Se ha subdividido en: Tipo Vaginal y Tipo Queratinizante.

- ✓ Tipo Vaginal: Visto solo en mujeres y es tan común que puede considerarse normal.
- ✓ Tipo Queratinizante: Tradicionalmente conocido como Leucoplaquia, es más común en hombres y usualmente se asocia con irritación crónica.

El antígeno L1: Se ha utilizado como marcador de diferenciación escamosa, ya que está ausente en el urotelio normal y en el carcinoma urotelial. <sup>(7)</sup>

### **Condiciones Pseudotumorales**

#### **Granulomas Postoperatorios**

Se pueden desarrollar tras caracterización y diatermia. Microscópicamente puede ser la de un granuloma de cuerpo extraño o asemejarse a un nódulo reumatoide en virtud de la necrosis central rodeada por una empalizada de histiocitos y células gigantes dispersas. <sup>(7)</sup>

#### **Nódulo de Células fusiformes Postoperatorio**

Al micro simulan casi exactamente la apariencia del sarcoma (particularmente Leiomiomasarcoma) debido a su marcada celularidad y su alta actividad mitótica, aparece pocas semanas después del procedimiento RTU y se localiza en el área de la operación, cistoscópicamente es un nódulo pequeño sésil y friable que sangra fácilmente.

Al micro el patrón de crecimiento fascicular, la superficie ulcerada, la extravasación de glóbulos rojos y la falta de pleomorfismo significativo, además de una historia de procedimiento quirúrgico reciente, permite distinguir esta lesión del verdadero sarcoma. Muestran una fuerte reactividad para queratina de bajo peso molecular, también colorean para vimentina, actina y desmina, pero son (-) para EMA. <sup>(7)</sup>

#### **Tumor miofibroblástico inflamatorio**

Denominado originalmente Pseudotumor inflamatorio. Es una protuberancia vesical polipoide observada más comúnmente en niños, caracterizada por la proliferación de células generalmente fusiformes en un sustrato mixto e inflamatorio.

**Micro:** hay alta proliferación de células fusiformes con un grado moderado de atipia y estroma en cierta medida edematoso, no hay un componente mononuclear inflamatorio asociado.

Principales diferencias con el nódulo postoperatorio de células fusiformes son:

- Una tendencia a alcanzar un mayor tamaño.
- Mayor prominencia del estroma mixoide.
- Menor grado de celularidad.
- Mayor pleomorfismo.
- Una tendencia menos fuerte a la reactividad para queratina.

La inmunorreactividad o rearreglo para QLA no se observa en los sarcomas convencionales ni en carcinomas sarcomatoides de la vejiga <sup>(7)</sup>

### **Reacciones estromales pseudosarcomatosas.**

Se han observado adyacentes a carcinomas uroteliales. Con un tejido reactivo que tiene una apariencia como de fascitis nodular. <sup>(7)</sup>

### **Proliferación Pseudocarcinomatosa**

Puede ocurrir como resultado de radioterapia, con o sin ulceración asociada. El epitelio atípico puede ser de tipo: Urotelial o escamoso y puede extenderse a los tejidos subepiteliales, atipia Citológica y arquitectural de postradiacion del epitelio estos cambios a veces son malinterpretados como carcinoma.

### **Pistas Diagnósticas**

- ✓ Presencia de ectasia vascular y fibroblastos atípicos en el estroma.

*Correlación cistoscópica e histológica de lesiones de vejiga en pacientes atendidos en el Hospital Antonio Lenin Fonseca Enero del 2013 a Diciembre del 2015.*

- ✓ Presencia de nidos uroteliales pseudoinvasivos envolviéndose alrededor de los vasos asociados con la deposición de fibrina.

## **Pólipos**

### **Pólipos de tipo Prostático**

Similares a los que ocurren más comúnmente en la uretra prostática, en el cuello de la vejiga y alrededor de los orificios uretrales. <sup>(7)</sup>

### **Pólipos Fibroepiteliales**

Más común en niños. Localización: cerca del verumontanum o en el cuello de la vejiga. **Micro:** están revestidos por urotelio aparentemente normal, el estroma es fibroso sin el edema prominente y la inflamación vistas en cistitis polipoide. <sup>(7)</sup>

### **Pólipos de Colágeno.**

Resultan de la inyección de colágeno en la vejiga o pared uretral como tratamiento para la incontinencia urinaria por estrés.

**Micro:** los pólipos muestran acumulación submucosal de colágeno degradado rodeado por una modesta reacción inflamatoria. <sup>(7)</sup>

### **Otros Tipos de Condiciones parecidas a tumores en la vejiga incluyen:**

- 1) Xantoma.
- 2) Hematopoyesis extramedular.
- 3) Hamartoma

## **Tumores benignos**

### **Papiloma invertido**

Se cree que el papiloma invertido (adenoma brunniano) representa un tumor epitelial benigno. Se observa más comúnmente en hombres adultos y ancianos y suele localizarse en el trígono, el cuello de la vejiga o la uretra prostática, es usualmente solitario y se presenta con hematuria y/o obstrucción, la cistoscopia revela una lesión polipoide y usualmente pedunculada y de contornos lisos.

**Micro:** el rasgo más característico es la invaginación del epitelio, que usualmente no muestra características atípicas, ocasionalmente este epitelio puede mostrar un citoplasma esponjoso y vacuolado, las pailas están ausentes o presentes solo muy focalmente y el tejido conectivo es muy escaso. <sup>(7)</sup>

### **Adenoma vellosa**

Al micro es similar a su contraparte colorrectal, así como en la última ubicación, puede ser puro o estar asociado con un componente tubular (adenoma tubulovellosa), es con frecuencia asociado a cistitis glandular o quística y debe de ser distinguido de la extensión glandular del carcinoma colorrectal bien diferenciado.

### **Condiloma acuminado**

Puede afectar la vejiga a menudo en conjunto con lesiones similares en los genitales externos, al micro se observa coilocitosis e IHQ puede detectarse el VPH.

### **Papiloma escamoso**

Es arquitecturalmente similar al condiloma acuminado, pero carece de cambios epiteliales citopáticos del tipo del VPH y es negativo para ADN de VPH, lo cual sugiere una falta de relación entre estas dos lesiones, la mayoría ocurre en mujeres mayores y sigue un curso clínico benigno, con recurrencias locales ocasionales.

### **Paraganglioma**

Se puede presentar como una neoplasia primaria de la vejiga localizado dentro de la pared, la mayoría de los pacientes son mujeres adultas jóvenes, la apariencia histológica y el perfil inmunohistoquímicos son los mismos que para los paragangliomas en otros sitios, el tumor puede ser mal diagnosticado como carcinoma urotelial especialmente es especímenes de RTU, aproximadamente la mitad de los pacientes presentan síntomas producidos por la excesiva secreción de las catecolaminas. <sup>(7)</sup>

### **Leiomioma**



Es la neoplasia mesénquimal benigna más común de la vejiga urinaria. Predominio del sexo femenino, hay un amplio rango de edad desde los niños hasta los ancianos, pero la gran mayoría de los pacientes son de mediana edad a adultos mayores. Síntomas miccionales obstructivos y ocasionalmente hematuria.

**Macro:** La mayoría de los miomas son pequeños con un tamaño medio < 2 cm, pero tumores de hasta 25cm se han reportado. Son bien circunscritos, firmes, y hay ausencia de necrosis.

**Micro:** Fascículos formados de músculo liso. Son bien circunscritos, con baja celularidad, falta de actividad mitótica y falta atipia citológica.

**IHQ:** Son inmunorreactivos a actina de músculo liso y desmina<sup>(3)</sup>

### **Tumor fibroso solitario**

Masa submucosa polipoide. El micro incluye células fusiformes dispuestas al azar en un estroma variablemente colágeno. Dilatación de los vasos que recuerdan hemangiopericitoma están presentes.<sup>(3)</sup>

### **Neurofibroma**

Tumor mesénquimal benigno que ocurre en la pared de la vejiga urinaria, consistiendo en una mezcla de células incluyendo células de Schwann, células perineurales y fibroblastos, menos de 60 casos han sido reportados, generalmente ocurren en pacientes jóvenes con neurofibromatosis tipo 1. Los signos clínicos incluyen hematuria, síntomas miccionales irritativos y masa pélvica.

Los tumores con frecuencia son transmurales, mostrando un patrón de crecimiento difuso. Son generalmente de tipo plexiforme y difuso, se caracteriza por una proliferación de células fusiformes, con núcleos ovoides o alargados Azul Alcian (+), de forma variable matriz colagenizada. Procesamientos citoplasmática de las células tumorales se destacan en fuerte inmunotinción para proteína S-100.<sup>(7)</sup>

### **Carcinoma urotelial (de células transicionales)**

Comprende aproximadamente el 90% de todos los tumores primarios de este órgano, su desarrollo parece depender de una combinación de factores genéticos y ambientales. Epidemiológicamente constituye el 84% de Ca de vejiga en hombres y 79% en las mujeres.

El tabaquismo es el mayor factor de riesgo establecido para carcinoma de vejiga, el riesgo es 2 a 6 veces mayor que en no fumadores.

25% de todos los tumores de vejiga están relacionados a contactos con carcinogénicos ocupacionales (teñidos con anilina, aminas aromáticas, bencidina, 2- naftilamina, y posiblemente 1- naftilamina.) agente citostático ciclofosfamida y a cistitis crónica causada por schistosoma haematobium (causa establecida de Ca de vejiga).<sup>(9, 3, 7)</sup>

### **Características clínicas**

Dependen de la extensión y localización del tumor, hematuria macroscópica (más común, 85% de los pacientes), Micción dolorosa y obstrucción, síntomas irritativos (disuria, urgencia, frecuencia urinaria), enfermedad avanzada, pérdida de peso y dolor abdominal y óseo por metástasis.

El elemento más importante en la evaluación patológica del cáncer urotelial es el reconocimiento de la presencia y extensión de la invasión. Criterios útiles en la valoración de la invasión a la lámina propia incluyen la presencia de reacción estromal desmoplásica, células tumorales dentro de los espacios de retracción y diferenciación paradójica (nidos invasivos de células con abundante citoplasma eosinofílico abundante en el borde de infiltración).<sup>(3, 7)</sup>

La histología del carcinoma urotelial infiltrante no tiene características específicas, muestra nidos infiltrantes cohesivos de células con citoplasma moderado a abundante anfófilico y grandes núcleos hiper cromáticos, el núcleo es típicamente

pleomórfico y a menudo tiene contornos irregulares con perfiles angulares; los nucléolos son altamente variables en número.

Los focos de diferenciación escamosa y glandular son comunes y deben ser reportados. La neoplasia intraepitelial, incluyendo carcinoma in situ, es común en el urotelio adyacente. Ocasionalmente pueden estar presentes inclusiones mucoides citoplasmáticas.<sup>(3)</sup>

### **Variantes histológicas**

#### **Ca urotelial infiltrante con diferenciación escamosa**

La diferenciación escamosa, definida por la presencia de puentes intercelulares o queratinización, ocurre en el 21% de los carcinomas uroteliales de vejiga. El diagnóstico de carcinoma de células escamosas se reserva para lesiones puras sin ningún componente urotelial asociado, incluyendo el carcinoma urotelial in situ.

Los tumores con cualquier elemento urotelial identificable se clasifican como carcinoma urotelial con diferenciación escamosa. El significado clínico de la diferenciación escamosa sigue siendo incierto, pero parece ser un rasgo pronóstico no favorable. La diferenciación escamosa fue predictor de una pobre respuesta a la terapia con radiación y posiblemente también a la quimioterapia sistémica.<sup>(3)</sup>

#### **Carcinoma urotelial infiltrante con diferenciación glandular.**

Es menos común que la diferenciación escamosa y puede estar presente en un 6% de los carcinomas uroteliales de la vejiga.

Se define diferenciación glandular como la presencia de verdaderos espacios glandulares dentro del tumor, pueden ser glándulas tubulares o entéricas con secreción de mucina. Puede estar presente un patrón coloide-mucinoso caracterizado por células flotando en mucina extracelular, ocasionalmente con células en anillo de sello.

Un tumor con diferenciación glandular y urotelial mixta se clasifica como carcinoma urotelial con diferenciación glandular y se debería de proporcionar un estimado del porcentaje del componente glandular. La expresión de MUC5AC-apomucina puede ser útil como marcador IHQ de diferenciación glandular en tumores uroteliales.<sup>(3)</sup>

### **Variante en nidos**

Variante agresiva y rara con menos de 50 casos reportados con marcado predominio masculino. Inicialmente descrito como un tumor con una apariencia engañosamente benigna, que asemeja los nidos de Brunn infiltrando la lámina propia algunos nidos tienen pequeñas luces tubulares, los núcleos muestran poca o ninguna atipia, pero invariablemente el tumor muestra focos de células anaplasicas inequívocas exhibiendo nucléolos agrandados y cromatina nuclear gruesas.

El diagnóstico diferencial incluye nidos de Brunn prominentes, cistitis quística y glandular, papiloma invertido, metaplasia nefrogenica, tumor carcinoide, tejido paragangliomico y paraganglioma.

La presencia de invasión profunda es más útil en la distinción de carcinoma de las proliferaciones benignas, la atipia nuclear presente ocasionalmente también es de valor, células tumorales pequeñas densamente empaquetadas y distribuidas irregularmente favorecen el Ca. <sup>(3)</sup>

### **Variante microquística**

Ocasionalmente los carcinomas uroteliales muestran un patrón quístico notable, con quistes que van desde microscópico hasta 1-2 mm de diámetro. Los quistes son redondos a ovals, ocasionalmente elongados y pueden contener material necrótico o secreciones rosado claro.

El diagnóstico diferencial incluye el carcinoma urotelial con luces glandulares, así como condiciones benignas como cistitis quística, cistitis glandular o incluso adenoma nefrogenico; este patrón debe ser separado de la variante en nidos con diferenciación tubular. <sup>(3)</sup>

### **Variante micropapilar**

Es una variante que se asemeja al carcinoma seroso papilar del ovario y se han reportado aproximadamente 60 casos en la literatura. Hay predominio masculino y los pacientes tienen edades entre la quinta y novena década de vida, con una media de 66 años

**Micro:** el crecimiento micropapilar casi siempre se asocia con carcinoma urotelial convencional o raramente con adenocarcinoma. El patrón micropapilar exhibe dos características morfológicas distintas. Procesos filiformes o papilares delicados y delgados, a menudo con un núcleo vascular, se observan en la superficie de los tumores.

En las secciones transversales muestran una apariencia glomeruloide, en contraste, la porción invasiva se caracteriza por pequeños nidos de células o papilas delgadas, las cuales están contenidas en espacios de retracción tisular que simulan espacios linfáticos. Sin embargo en la mayoría de los casos está presente la invasión vascular y linfática.

Las células individuales del carcinoma micropapilar muestran núcleos con prominentes nucléolos y distribución irregular de la cromatina, el citoplasma es abundante, eosinofílico o claro y las figuras mitóticas van de pocas a numerosas. <sup>(3)</sup>

### **Carcinoma tipo linfoepitelioma**

Es un carcinoma que asemeja al linfoepitelioma de la nasofaringe, recientemente descrito en la vejiga, con menos de 40 casos reportados. Más comunes en hombres (10:3) ocurren en edad adulta (media 69 años).

El tumor es solitario y usualmente afecta la cúpula, pared posterior o el trígono, a menudo en un patrón sésil de crecimiento; esta variante puede ser pura, predominante o focalmente mezclada con carcinoma urotelial típico o en algunos casos con Ca de células escamosas o adenocarcinoma.

Al micro se compone de nidos, sabanas o cordones de células indiferenciadas con grandes núcleos pleomórficos y nucléolos prominentes, los rebordes citoplasmáticos están pobremente definidos, impartiendo una apariencia sincitial, el fondo consiste en un estroma linfoide prominente que incluye linfocitos B y T, células plasmáticas, neutrófilos y eosinófilos ocasionales.

La presencia de carcinoma urotelial o de células escamosas reconocible no excluye el diagnóstico de carcinoma tipo linfoepitelioma. <sup>(3)</sup>

### **Variantes tipo linfoma y plasmocitoide**

Estas variantes son aquellas en las que las células malignas se asemejan a las células del linfoma o plasmocitoma. Se han reportado menos de diez casos.

Las características histológicas son la presencia de células malignas individuales en un estroma laxo o mixoide, las células tienen citoplasma claro o eosinofílico y núcleo agrandado hipercromáticos con un nucléolo pequeño, localizado excéntricamente, casi todos los casos han tenido un componente de carcinoma urotelial de alto grado, además de las células individuales. Las células tumorales se tiñen con CK7 y en algunos casos CK 20, las tinciones IHQ para marcadores linfoides han sido consistentemente negativas. <sup>(7)</sup>

### **Carcinoma urotelial variante sarcomatoide**

Hay considerable confusión y desacuerdo respecto a la nomenclatura e histogénesis de estos tumores. Este término debería ser usado para todas las neoplasias bifásicas malignas exhibiendo evidencia morfológica y/o

inmunohistoquímica de diferenciación epitelial y mesénquimal (con presencia o ausencia de elementos heterólogos). La edad promedio es de 66 años y la mayoría de los pacientes presentan hematuria, es común el antecedente de carcinoma previo tratado con radiación o exposición a terapia con ciclofosfamida.

**Macro:** La apariencia macroscópica es característicamente de tipo sarcoma, gris con márgenes infiltrantes. Los tumores a menudo son polipoides con grandes masas intraluminales. <sup>(3)</sup>

**Micro:** El carcinoma Sarcomatoide está compuesto por un componente urotelial, glandular o de células pequeñas, mostrando variables grados de diferenciación. Un grupo menor de carcinoma sarcomatoide puede tener un prominente estroma mixoide. El componente mesénquimal más comúnmente observado es una neoplasia de células fusiformes indiferenciada de alto grado.

El elemento heterólogo más común es osteosarcoma, seguido por condrosarcoma, rhabdomyosarcoma, leiomyosarcoma, liposarcoma, angiosarcoma o múltiples tipos de diferenciación heteróloga pueden estar presentes.

Por IHQ los elementos epiteliales reaccionan para citoqueratinas, mientras los elementos estromales reaccionan para vimentina o marcadores específicos correspondientes a la diferenciación mesénquimal. <sup>(3)</sup>

### **Carcinoma urotelial con células gigantes**

El carcinoma urotelial de alto grado puede contener células epiteliales tumorales gigantes o puede observarse indiferenciado semejando carcinoma de células gigantes del pulmón. Es una variante infrecuente debe distinguirse de casos ocasionales que muestran células gigantes (osteoclasticas o de tipo cuerpo extraño) en el estroma o carcinoma urotelial con diferenciación trofoblástica. <sup>(7)</sup>

### **Carcinoma urotelial con diferenciación trofoblástica**

La diferenciación trofoblástica en el carcinoma urotelial ocurre en diferentes niveles, los carcinomas uroteliales invasivos de alto grado pueden expresar HCG y otras glicoproteínas placentarias a nivel IHQ solamente, o contener numerosas células gigantes sincitiotrofoblásticas, casos muy raros de diferenciación coriocarcinomatosa se han reportado.<sup>(7)</sup>

### **Carcinoma urotelial Variante de células claras.**

Esta variante es definida por un patrón de células claras con citoplasma rico en glucógeno. Este patrón puede ser focal o extenso, es importante tenerlo en cuenta para el diagnóstico diferencial con adenocarcinoma de células claras de vejiga o Ca metastásico de riñón y vejiga. Es más común en carcinomas uroteliales pobremente diferenciados.<sup>(7)</sup>

### **Variante de células lipidas**

Los carcinomas de células uroteliales raramente contienen abundantes lípidos en los cuales las células distendidas por lípidos simulan adenocarcinoma con células en anillo de sello. El diagnóstico diferencial es el liposarcoma típico y carcinoma con células en anillo de sello.<sup>(3)</sup>

### **Carcinoma indiferenciado**

Esta categoría contiene tumores que no pueden ser clasificados de otra forma. Son extremadamente raros. Los carcinomas indiferenciados de células grandes como los del pulmón, son raros en el tracto urinario, y aquellos con características neuroendocrinas deberían reconocerse como una variante tumoral específica.

El pronóstico individual de los tumores infiltrantes de la vejiga puede ser predicho pobremente solo con factores clínicos. Multifocalidad tumoral, tamaño tumoral mayor de 3 cm y carcinoma in situ concurrente, han sido identificados como factores de riesgo para recurrencia.<sup>(3)</sup>



La profundidad de la invasión, la cual es la base para la categorización pT es el factor pronóstico más importante. Los tumores que infiltran más allá de la muscular de la mucosa tienen una tasa de progresión más alta.

Subtipos específicos pueden ser importantes en el pronóstico del paciente, tales como carcinoma de células pequeñas, carcinoma sarcomatoide, variante en nidos, carcinoma micropapilar, variante semejante a linfopitelioma. <sup>(3)</sup>

**Angiogénesis:** la extensión de la angiogénesis puede valorarse por inmunotinción de microvasos con anticuerpos contra el factor VIII o CD34. <sup>(3)</sup>

### **Tumores uroteliales no invasivos**

El objetivo de la clasificación de tumores ha sido siempre definir grupos con diferencias en el resultado clínico que sean clínicamente relevantes. La nomenclatura recomendada es similar a la clasificación de la WHO-ISUP de 1998, pero los criterios diagnósticos han sido más definidos.

El termino No Invasivo ha sido agregado al de carcinoma papilar de alto y bajo grado para enfatizar las diferencias biológicas entre estos tumores y el cáncer urotelial infiltrante. <sup>(3)</sup>

### **Hiperplasia Urotelial**

Mucosa marcadamente engrosada sin atipia citológica, esta puede ser vista en mucosas aplanadas adyacentes a lesiones utoreliales papilares de bajo grado. <sup>(7)</sup>

### **Displasia Urotelial (Neoplasia intraurotelial de bajo grado)**

Tiene cambios citológicos y arquitecturales apreciables percibidos como pre neoplásicos pero se quedan cortos para carcinoma in situ. La displasia puede presentarse con síntomas irritativos de la vejiga con o sin hematuria. Una historia clínica de cálculos, infección e instrumentación.

**Macro:** Las lesiones pueden ser inaparentes o asociados con eritema, erosión o, rara vez ulceración.

**Micro:** El urotelio normal es sin atipia citológica y mantiene la polaridad, o hay alteración arquitectural leve, con 3 a 6 capas de espesor, dependiendo del estado de distensión, y se compone de células basales, intermedias superficiales, mínimo hacinamiento y la superposición nuclear sin cualquier anomalía citológica.

Las lesiones muestran variable pérdida de la polaridad, núcleos redondos y atipia citológica que no es lo suficientemente marcada como para merecer un diagnóstico de CIS. Las células pueden tener incremento de la eosinofilia citoplasmática y los núcleos tienen bordes nucleares irregulares, alteración leve de la distribución de la cromatina, nucléolos inconspicuos y mitosis atípicas. <sup>(3)</sup>

### **Atipia reactiva**

Se produce en urotelio inflamado de forma aguda o crónica y tiene cambios nucleares claramente atribuibles a un proceso reactivo / regenerativa. Las células tienen nucléolo prominente y cromatina vesicular uniformemente distribuida. La actividad mitótica puede ser marcada pero sin formas atípicas, la inflamación puede estar presente en el urotelio o lámina propia. <sup>(3)</sup>

### **Atipia urotelial de significado incierto**

No es una entidad diagnóstica, sino una categoría descriptiva para los casos con inflamación en el cual la atipia severa aparece fuera de proporción en la medida de la inflamación tales que la displasia no puede ser excluida. Se debe utilizar para lesiones con atipia que desafían la categorización.

La displasia es más relevante en las neoplasias papilares no-invasiva, donde su presencia indica inestabilidad urotelial y un marcador de la progresión o recurrencia. Esta con frecuencia presente en cáncer invasivo. <sup>(3)</sup>

### **Papiloma urotelial**

Papiloma Urotelial exofítico se compone un núcleo fibrovascular delicado cubierto por urotelio indistinguibles de la del urotelio normal.

La incidencia es baja, por lo general 1-4% de los tumores vesicales, la relación hombre mujer es de 1,9: 1. Los papilomas tienden a ocurrir en pacientes jóvenes y son observados en niños.

Las paredes posteriores o laterales cerca de los orificios uretrales y la uretra son los lugares más comunes.

La hematuria macroscópica o microscópica es el síntoma principal. El aspecto endoscópico es esencialmente idéntica a la de PUNLMP o al Carcinoma urotelial papilar de bajo grado. Casi todos los pacientes tienen un solo tumor.

La lesión se caracteriza por discreta frondas papilares, con ramificación ocasional en algunos casos, pero sin fusión. El estroma puede mostrar edema y o células inflamatorias escasas, el epitelio carece de atipia y células superficiales (sombrillas) son a menudo abundantes. Las mitosis son ausente o raras y, si están presente son basales y atípicas. Las lesiones son pequeñas y ocasionalmente muestran patrón de crecimiento invertido. IHQ Ki-67, expresión de citoqueratina 20 es idéntica a la del urotelio normal (células superficiales).<sup>(3)</sup>

### **Neoplasia urotelial papilar de bajo potencial maligno**

Neoplasia urotelial Papilar de bajo Potencial maligno (PUNLMP) es un tumor urotelial papilar que se asemeja al papiloma urotelial exofítico, pero muestra un aumento de la proliferación celular y excede el espesor del urotelio normal.

La incidencia es de tres casos por cada 100.000 individuos por año. La relación hombre mujer es de 5: 1. La edad media es 64,2 años, (rango 29-94 años). Las paredes laterales y posteriores cerca de los orificios uretrales son los sitios preferidos de estos tumores. La cistoscopia revela, un tumor de 1-2 cm con una

aparición que recuerda "algas en el océano". RTU completa es el tratamiento de elección. <sup>(3)</sup>

Las papilas son discretas, delgadas y no fusionadas, están revestidas por capas múltiples de urotelio con atipia citológica mínima o ausente. Hay incremento de la densidad celular, la polaridad se conserva. mínima variación en la arquitectura y las características nucleares. Los núcleos están ligeramente aumentados en relación a lo normal. Las capas basales muestran empalizada y la capa superficial células en sombrilla a menudo se conserva.

El pronóstico para los pacientes con PUNLMP es excelente. Las recurrencias ocurren, pero aun con recurrencia, no hay progresión a tumor. En raras ocasiones, estos pacientes pueden presentar otro tumor de grado más alto y / o etapa, generalmente años después del diagnóstico. <sup>(7, 3)</sup>

### **Carcinoma urotelial Papilar no invasivo de bajo grado.**

Neoplasia urotelial revestida por frondas papilares que muestra una apariencia ordenada, pero las variaciones arquitectural y citológica son fácilmente reconocibles. La incidencia es de cinco casos por cada 100.000 individuos por año. Relación hombre mujer es de 2,9: 1.

Las paredes posterior o laterales cerca de los orificios ureterales es el sitio de aproximadamente en 70% de los casos.

El tumor se caracteriza por delgados, tallos papilares que muestran frecuente ramificación y fusión mínima, muestra una apariencia ordenada con variaciones fácilmente reconocible en la arquitectura y características citológicas, los núcleos son uniformes, con diferencias leves en la forma, contorno y distribución de la cromatina. Nucléolos pueden estar presente pero inconspicuos, las mitosis son infrecuentes y pueden ocurrir a cualquier nivel, pero a nivel basal son más frecuentes. La progresión a la invasión y el cáncer la muerte se produce en menos

de 5% de los casos. Por el contrario, la recurrencia es común y ocurre en 48-71% de los pacientes. <sup>(3)</sup>

### **Carcinoma urotelial papilar no invasivo de alto grado.**

El tumor se caracteriza por una arquitectura papilar en la que las papilas son frecuentemente fusionadas y ramificadas, aunque algunas pueden ser delicada, muestra un patrón predominante de variaciones fácilmente reconocibles en arquitectura y citología, en contraste con carcinoma urotelial papilar de bajo grado no invasivo, es fácil de reconocer más variaciones marcadas en la polaridad nuclear, tamaño, forma y patrón de cromatina.

Los núcleos a menudo muestran pleomorfismo con moderada a marcada variación en el tamaño y distribución de la cromatina irregular los nucléolos son prominentes las mitosis son frecuentes, pueden ser atípicas, y ocurrir en cualquier nivel, incluyendo la superficie, el espesor del urotelio puede variar considerablemente y a menudo con cohesión celular. Dentro de estos tumores hay un espectro de atipia difusa y marcado pleomorfismo nuclear. <sup>(3)</sup>

### **El carcinoma urotelial in situ**

El carcinoma urotelial in situ es más comúnmente visto en la vejiga urinaria en 6 - 60%, los uréteres distales están involucrados. La afectación de la uretra prostática en 20-67% y en el de próstata, con la participación conductos y acinos, en un 40%, se puede ver en la pelvis renal y uréteres proximales

Por lo general en el 5ta a 6ta década de la vida. Pueden ser asintomáticos o sintomáticos con disuria, polaquiuria, urgencia o incluso hematuria.

Este muestra anaplasia nuclear idéntico al carcinoma urotelial alto grado los núcleos son frecuentemente agrandados pleomórficos, e hipercromáticos, presentan una distribución de la cromatina gruesa o condensada y puede mostrar, grandes nucléolos, mitosis, incluyendo las atípicas son comunes y pueden

extenderse dentro de las capas celulares superiores, el citoplasma eosinófilo o a menudo anfófilo, hay una pérdida de la polaridad con incremento celular e irregularidad nuclear.

El cambio neoplásico puede o no involucrar a todo el espesor del epitelio células en sombrilla pueden estar presentes, se puede ver en la capa basal sólo o puede superponer epitelio benigno que aparece, las células individuales o neoplásica pueden verse dispersas en medio de las células uroteliales de apariencia normal y esto se conoce como extensión pagetoide.<sup>(3)</sup>

### **Factores predictivos y genéticos de neoplasias uroteliales no invasivas**

La mayoría (80-90%) de neoplasias multicéntricas de la vejiga son de origen monoclonal. No hay síntomas específicos, hematuria macro y micro es el síntoma más común, al momento del diagnóstico aproximadamente 70% de los tumores no son invasivos y de estos solo 5 a 10% progresaran a tumores infiltrativos. Tumores grandes, multifocales y aquellos con apariencia difusa tienen un alto riesgo de recurrencia.

### **Factores morfológicos**

Grado histológico es un poderoso factor pronóstico de recurrencia y progresión en tumores uroteliales no invasivos.

### **Riesgo de recurrencia**

- Neoplasias uroteliales no invasivo a menudo envuelve lesiones neoplásicas planas invisibles en adición con un tumor papilar visible.
- Después de completar la resección de un tumor, el riesgo de recurrencia es determinado por la cantidad y propiedad de las células neoplásicas remanentes.
- Neoplasias multicentricas son clonalmente relacionadas en alrededor del 80-90%.

### **Riesgo de progresión**

- Los datos de cambios genéticos para las neoplasias de bajo grado no invasivas son raramente tomados en cuenta por la rareza de la progresión en estos px
- En los carcinomas de alto riesgo los parámetros moleculares de mayor importancia son: acumulación de p53, expresión de trombospondina reducida, pérdida de p53 y E-cadherina, expresión anormal de pRb. <sup>(3)</sup>

### **Carcinoma de células escamosas**

Neoplasia maligna derivada del urotelio la cual muestra histología pura de fenotipo de células escamosas. Menos frecuente que el carcinoma urotelial, diferencias entre raza blanca y negra, así como por sexo, edad y estadio al momento del diagnóstico, relacionado con la prevalencia de infección por *Schistosoma haematobium*.

**Patogénesis:** Irritación crónica e inflamación, alteración del metabolismo por mutágenos, cambios inmunológicos, infección bacteriana secundaria de *Schistosoma*, niveles elevados de glucoronidasa, daño genético.

**Macro:** Voluminosos, polipoides, solidos, masas necróticas, a menudo ocupando la luz de la vejiga. Aunque algunos son predominantemente plano y de bordes irregulares o ulcerados e infiltrante. La presencia de material necrótico y detritos de queratina en la superficie son relativamente constante

Diagnóstico de Ca de células escamosas es restringido a tumores puros si se identifica elementos uroteliales incluyendo carcinoma urotelial in situ, el tumor debe de clasificarse como carcinoma urotelial con diferenciación escamosa. <sup>(3)</sup>

La presencia de metaplasia escamosa queratinizada en el epitelio aplanado adyacente, especialmente asociado con displasia soporta el diagnostico de SCC.

El tumor invasivo puede ser bien diferenciado con islas bien definidas de células escamosas con queratinización, prominentes puentes intercelulares y mínimo pleomorfismo nuclear, estadio T, afectación de nodos linfáticos y grado de tumor han mostrado valor pronóstico independiente.

Estadio patológico es el parámetro pronóstico más importante. No hay uniformidad para graduarlo, siendo graduado según la queratinización y el grado nuclear de pleomorfismo. <sup>(3)</sup>



### **Carcinoma de células escamosas verrucoso**

Poco común variante de carcinoma de células escamosas que ocurre casi exclusivamente en pacientes con schistosomiasis. Casos aislados han sido reportados en la literatura en áreas no endémicas. Macroscópicamente es una masa exofítica, papilar o verrucosa.

**Micro:** se observa acantosis del epitelio y atipia arquitectural redondeada, pujante y de bordes profundos. Áreas polipoides con epitelio escamoso bien diferenciado, mínima atipia. <sup>(3)</sup>

### **Adenocarcinoma**

Neoplasia maligna derivada del urotelio que muestra fenotipo histológico puro glandular Poco común menos del 2% de los tumores urinarios malignos de vejiga. Incluye adenocarcinoma primario de vejiga y carcinoma uracal, hombre mujer 2.6:1, pico de incidencia en la sexta década la hematuria es el síntoma más común, seguido de disuria pero mucosuria raramente es vista.

**Micro:** Puede mostrar diferentes patrones de crecimiento: Tipo entérico (colónico); Adenocarcinoma NOS; Mucinoso (coloide) Células claras; Hepatoide; Mixto.

Cistitis glandular está presente en Adenocarcinoma invasivo en un rango de 14-67% de los casos.

**IHQ:** positivos para CK7, CK20. Villin. B-catenina, el cual es de ayuda para distinguir Adenocarcinoma primario de vejiga de adenocarcinoma colónico metastásico. <sup>(3)</sup>

### **Carcinoma Uracal**

Carcinoma primario derivado del remanente uracal. Menos común que el adenocarcinoma no uracal de vejiga, 5ta a 6ta década de vida, media 50.6 años, Hombres mujeres 1.8:1. Crecen predominantemente en el vértice o domo y la pared anterior menos frecuente en pared posterior.

**Clínica:** Hematuria 71%, dolor 42%, síntomas irritativos 40%, mucosuria 25%, Puede presentar una masa suprapúbica.

- Usualmente envuelven la pared mm del domo de la vejiga y esta puede o no destruir la mucosa
- Masa puede ser discreta pero puede envolver la ruta del remanente uracal formando una masa relativamente grande que puede invadir el espacio de Retzius y extenderse a la pared abdominal anterior
- Lesiones mucinosas tienden a calcificarse (Rx) La superficie de corte brillante, apariencia de color marrón claro reflejando su contenido mucinoso.

### **Sistema estadiaje de carcinoma uracal**

- Confinado a mucosa uracal
- Invasivo pero confinado al uraco
- Extensión local a: Mm de vejiga, pared abdominal, peritoneo y otra víscera
- Metástasis a: nodos linfáticos regionales; sitios distantes

**Micro:** Se subdivide en mucinoso, entérico, no especificado, células anillo de sello y los tipos mixtos (similar a adenocarcinoma de vejiga), Ca mucinoso son caracterizados por lagos de mucina extracelular con células solitarias o nidos de células columnares o en anillo de sello flotando en ella.

El tipo entérico se asemeja al Adenocarcinoma de tipo colónico que puede ser difícil de diferenciar de este.

El Ca puro de células en anillo de sello es raro, más común como desdiferenciación en un Ca mucinoso. <sup>(3)</sup>

### **Criterios Diagnósticos**

- ✓ Tumor en el domo de la vejiga

- ✓ Evidente demarcación entre el tumor y el epitelio de superficie
- ✓ Exclusión de cualquier adenocarcinoma primario localizado en otro sitio que invade secundariamente a la vejiga

**IMQ** CEA + y Leu-M1+. <sup>(3)</sup>

### **Adenocarcinoma de células claras**

Distintiva variante que se asemeja a su contraparte Mulleriana en el tracto genital femenino. Típicamente en mujeres, de 20 a 83 años, media 57 años, comúnmente hematuria y/o disuria.

**Macro:** No es específico, frecuentemente crece como masas polipoides o papilares

Puede infiltrar la pared vesical y metastizar a los nódulos linfáticos y órganos distantes similarmente al Ca urotelial.

**Micro:** Morfología característica mostrando una o más de los tres patrones morfológicos: Tubuloquístico (+ común), papilar, difuso, túbulos varían en tamaño y pueden contener secreción basófila o eosinófila, las papilas generalmente pequeñas con su estroma fibrovascular que puede ser hialinizado sabanas difusas de células tumorales componen una parte pequeña del tumor.

Células tumorales varían de planas, cuboidales a columnares y pueden tener incluso un citoplasma claro o eosinófilo, o una mezcla de estos, Células Hobnail son frecuentemente vistas, atipia citológica de moderada a severa, asociado con un aumento de la actividad mitótica.

Diferenciales son el adenoma nefrogénico, procesos reactivos benignos, tumores malignos como Ca uroteliales con células claras, Ca renal metastásico de células claras, Adenocarcinoma cervical o vaginal de células claras y raramente Adenocarcinoma prostático invadiendo secundariamente vejiga.

*Correlación cistoscópica e histológica de lesiones de vejiga en pacientes atendidos en el Hospital Antonio Lenin Fonseca Enero del 2013 a Diciembre del 2015.*

**IMQ:** Positivos para CK7, 20. CEA, CA 125, LeuM1, p53, negativos para PSA, receptores de estrógeno y progesterona. Lesiones precursoras son la endometriosis o remanente del ducto mulleriano. <sup>(3)</sup>

### **Carcinoma de células pequeñas**

Neoplasia neuroendocrina maligna derivado del urotelio que histológicamente se asemeja a su contraparte pulmonar. Síntomas más comunes son hematuria, disuria y dolor abdominal o pélvico localizado, 56% de px se presentan con enfermedad metastásico al momento del dx, Localización de metástasis: nódulos linfáticos regionales 56%, hueso 44%, hígado 33% y pulmón 20%.

Crece como masas grandes, sólidas, aisladas, polipoides o nodulares con o sin ulceración que puede infiltrar extensivamente la pared vesical. Paredes laterales y el domo son los lugares más frecuentes

**Micro:** Todos son invasivos en su presentación, consisten en células pequeñas y uniformes con amoldamiento nuclear, escaso citoplasma y cromatina nuclear finamente granular y nucléolos inconspicuos, Mitosis son frecuentes, necrosis es común (fenómeno de Azzopardi) Cerca de 50% de los casos tienen de Ca urotelial y excepcionalmente de SCC y/o de Adenocarcinoma.

**IMQ.** NSE 87%, cromogranina A 1/3 de los casos. <sup>(3)</sup>

### **Carcinoide**

Neoplasia neuroendocrina potencialmente maligna derivada del urotelio Histológicamente similar a los tumores carcinoideos en otras localizaciones.

Menos de dos docenas de casos han sido reportados, Ocorre en px ancianos (edad media 56 años, rango de 29-75 años), Hombre mujer 1.8:1, clínica: Hematuria y síntomas irritativos.

**Macro:** Son submucosos con una predilección por el trigono de la vejiga y varía en tamaño de 3mm a 3 cm, Lesión polipoide

**Micro:** Células tumorales tienen un citoplasma anfófilico abundante y se agrupan en un patrón insular, acinar, trabecular o pseudoglandular en un estroma vascular, patrón organoide también es visto, Núcleos con cromatina granular y nucléolos inconspicuos, Mitosis infrecuente, Necrosis ausente. <sup>(3)</sup>

**IHQ:** positivos, NSE, cromogranina, serotonina y sinaptofisina y para CK (AE1 y 3).

## **Rabdomiosarcoma**

Morfológica y molecularmente se asemeja a las características de músculo esquelético. Son los más frecuente en niñez y adolescencia, la gran mayoría son del tipo embrionario, en adultos son raros (tipo pleomórfico).

**Macro:** Dos formas básicas con influencia pronóstica, polipoide, tumores intraluminales asociado con pronóstico favorable (subtipo botrioide) y tumores con crecimiento profundamente invasivo que afecta el total del grosor de la pared de vejiga y usualmente órganos adyacentes mostrando peor pronóstico.

**Micro:** Las células son usualmente pequeñas, redondas en un estroma mixoide, algunas pueden tener una apariencia rabdomioblástica clásica con citoplasma eosinofílico abundante y estriaciones transversales, subtipo botrioide tiene una condensación de las células tumorales por debajo de la cubierta epitelial llamado la capa cambium. Partes profundas del tumor son hipocelulares. <sup>(3)</sup>

**IMQ:** positivos para miogenina y MyoD1 en núcleo y para desmina y pan-actina (HHF35). <sup>(3)</sup>

## **Leiomiomasarcoma**

Es el sarcoma más común de la vejiga urinaria pero representa mucho menos del 1% de todas las neoplasias de la vejiga. Los varones se ven afectados con mayor frecuencia que las mujeres 2: 1 y adultos en 6° a 8° década. Varios casos han ocurrido años después de terapia con ciclofosfamida.

Puede ocurrir en cualquier parte dentro de la vejiga, y muy rara vez puede implicar el uréter o pelvis renal.

La gran mayoría de los pacientes presentan hematuria, y en ocasiones, una masa pélvica palpable, dolor abdominal y obstrucción de las vías urinaria.

Típicamente es una masa grande infiltrante con un tamaño medio de 7 cm los de alto grado exhiben con frecuencia extensa necrosis. Al micro tumor infiltrante compuesto de células fusiformes dispuestas en fascículos entrelazados. <sup>(3)</sup>

**La clasificación se basa en el grado de atipia citológica:**

- Leiomiosarcoma de bajo grado exhibe leve a moderada atipia citológica, y tiene actividad mitótica <5 mitosis por 10 HPF.
- Leiomiosarcoma de alto grado tiene marcada atipia citológica, y la mayoría de los casos >5 mitosis por 10 HPF.

**IHQ:** Positivos para actina, desmina y vimentina, Negativos para marcadores epiteliales.

Informes anteriores sugieren que la supervivencia a 5 años después de cistectomía parcial o radical se acerca al 70%. Estudio reciente indica que el 70% de pacientes con leiomiosarcoma desarrollan enfermedad recurrente o metastásica, lo que resulta en muerte de casi la mitad de los pacientes. <sup>(3)</sup>

**Angiosarcoma**

Es un sarcoma muy raro que surge del endotelio de los vasos sanguíneos.

Sólo 10 casos de angiosarcoma de vejiga urinaria se han informado, los varones son más frecuentemente afectados que las mujeres, adultos con una edad media al diagnóstico de 55 años.

Los pacientes presentan hematuria y aproximadamente 1/3 de los casos se asocian con la radiación previa de la pelvis, ya sea para tumores malignos ginecológicos o cáncer de próstata. Es típicamente un tumor grande, pero puede ser tan pequeño como de 1 cm. La mayoría de los tumores presentan extensión local o a distancia en el momento del diagnóstico.

Consisten en canales anastomosantes llenos de sangre revestidos por células endoteliales citológicamente atípicas. Algunos tienen áreas sólidas, y las

características epitelioides pueden estar presentes. IHQ Positivo para CD31 y CD34. <sup>(3)</sup>

Es una neoplasia muy agresiva, y aproximadamente el 70% de los pacientes mueren dentro de los 24 meses de diagnóstico.

### **Osteosarcoma**

Un tumor mesenquimal maligno que muestra producción de osteoide. Sexo masculino 4:1. Edad media de 60-65 años. Un caso de osteosarcoma de vejiga ocurrió 27 años después de la radioterapia para carcinoma urotelial.

Algunos de los pacientes tenían esquistosomiasis urinaria recurrente. La mayoría se produjeron en el trígono. Hematuria, disuria, polaquiuria, y las infecciones recurrentes del tracto urinario son los síntomas de presentación más comunes, el dolor pélvico y / o masa abdominal palpable son menos frecuentes.

Se presenta típicamente como una masa solitaria, grande, polipoide, arenosa, con áreas de hemorragia, a menudo profundamente invasora. El tamaño del tumor varía entre 2 y 15 cm (mediana: 6,5 cm). El tumor es de alto grado, productor de hueso. Focos de diferenciación condrosarcomatosa y / o áreas de células fusiformes también se pueden observar. <sup>(3)</sup>

Variablemente tejido calcificado, hueso lámelar están rodeadas por células malignas que muestran atipia citológica obvia (a diferencia de estroma metaplasia ósea que ocurre en algunos carcinomas uroteliales).

El componente epitelial maligno debe estar ausente, lo que permite la discriminación del carcinoma sarcomatoide que es el más importante el diagnóstico diferencial. Este es un tumor agresivo con un mal pronóstico. La mayoría de los pacientes tienen un estadio avanzado y mueren dentro de 6 meses, debido a los efectos de propagación local (obstrucción urinaria, uremia, secundaria e infección, etc).



Metástasis ocurren a menudo tardíamente y es principalmente a los pulmones. La etapa de la enfermedad al momento del diagnóstico es el mejor predictor de la supervivencia.<sup>(3)</sup>

### **Histiocitoma fibroso maligno**

Es una neoplasia mesenquimal maligna que se produce en la vejiga urinaria compuesta de fibroblastos y células pleomórficas con un patrón estoriforme prominente. Sinónimo: Sarcoma Pleomórfico indiferenciado de alto grado

Es uno de los sarcomas de tejidos blandos más frecuentes, y en algunas series, el segundo sarcoma más frecuente del tracto urinario en adultos, afecta más a hombres, edad: 5° a 8° de década.<sup>(3)</sup>

Todos los subtipos se han descrito envolviendo la vejiga incluyendo mixoide, inflamatorio, estoriforme-fascicular, y pleomórficos. Este debe ser diferenciado de carcinoma urotelial sarcomatoide así como proliferaciones de células fusiformes reactiva de la vejiga.

El más comúnmente encontrado carcinoma urotelial sarcomatoide puede estar asociado con un componente epitelial maligno, positividad para marcadores de diferenciación epitelial, (CK).

**IHQ:** Citoqueratina (-), Alfa-1-antiquimotripsina y CD68 (+).<sup>(3)</sup>

### **Otros tumores epiteliales**

Neoplasias mesénquimales malignos tales como TMVNP, liposarcoma, condrosarcoma y sarcoma de Kaposi muy raramente afecta la vejiga

El diagnóstico de TMVNP y liposarcoma primario de la vejiga requiere que la participación de la vejiga por extensión directa desde otro sitio haya sido excluida.

En el caso de osteosarcoma vesical primario y condrosarcoma, se debe excluir Ca sarcomatoide. <sup>(7)</sup>

### **Tumor de células Granulares**

El tumor circunscrito contiene nidos de células grandes con citoplasma granular eosinófilo debido a abundantes lisosomas citoplasmáticos.

Este tumor es poco frecuente. 11 casos reportados en la literatura, se da en pacientes adultos 23-70 años de edad. No hay predilección de género.

Son generalmente solitarios, bien circunscritos y varían en tamaño de hasta 12 cm. Las células tienen abundante citoplasma granular eosinófilo y núcleos vesiculares. Proteína S-100 puede ser identificado en las células tumorales, un tumor de células granulares congénito de la encía con afectación sistémica incluyendo la vejiga urinaria ha sido reportado, sólo un tumor de células granulares maligno de la vejiga ha sido descrito. <sup>(3)</sup>

### **Melanoma Maligno**

Neoplasia melanocítica maligna que puede ocurrir en la vejiga urinaria como tumor primario, o con mayor frecuencia, como metastásico. Se ha informado en <20 pacientes, todos adultos. La hematuria macroscópica es los síntomas más frecuente, pero algunos se han presentado con síntomas de metástasis.

#### **Los criterios para determinar que el melanoma es primario en la vejiga:**

- ✓ Falta de la historia de una lesión cutánea.
- ✓ Fracaso en encontrar un melanoma de la piel con un examen con lámpara de Woods.
- ✓ Fracaso en encontrar un primario visceral, el patrón de difusión es consistente con primario de vejiga. <sup>(3)</sup>

**Macro:** hay pigmentación oscura en la cistoscopia. Tamaño <1 cm a 8 cm.

**Micro:** se ven núcleos pleomórficos, fusocelular y poligonal, pigmento de melanina. La producción de pigmento es variable y puede estar ausente. Algunos tumores se han asociado con melanosis del epitelio vesical. Dos tercios de los pacientes han muerto de melanoma metastásico dentro de los 3 años de diagnóstico. <sup>(3)</sup>

**IHQ:** positivos Proteína S-100 y HMB-45.

## **Linfomas**

Neoplasia linfoide maligna que puede ocurrir en la vejiga como primaria o parte de una enfermedad sistémica. Constituyen aprox. el 5% de los tumores no uroteliales de las vías urinarias.

Linfomas secundarios son comunes (12-20%) en estadio avanzado de linfoma sistémico, muestra un ligero predominio masculino y puede ocurrir en niños. Los linfomas primarios de la vejiga y uretra, son raros, afectan principalmente mujeres (65-85%) y se producen a una edad de 12-85 (media 60 años).

**Etiología:** Cistitis crónica, EBV, VIH, esquistosomiasis, enfermedad linfoproliferativa postrasplante. El síntoma más frecuente es hematuria macroscópica, seguida de disuria, polaquiuria, nicturia y dolor abdominal o de espalda. La fiebre, sudores nocturnos, pérdida de peso y la obstrucción ureteral con hidronefrosis e insuficiencia renal se producen casi sólo en pacientes con linfomas secundarios.

Pueden ser masas solitarias (70%) o múltiple (20%) o engrosamiento difuso de la pared de la vejiga (10%). La ulceración es rara (<20%) en el primario, pero común en el secundario.

**Micro:** linfoma MALT es el más frecuente, otros: el linfoma de Burkitt, de células T, de Hodgkin y plasmocitomas son muy raros.

**Linfomas secundarios:** linfoma difuso de células B es el más frecuente, seguido por el folicular, el tipo MALT, el de células del manto, Burkitt y el linfoma de Hodgkin.

### **Tumores metastásico y extensión secundaria en la vejiga**

Tumores que se originan a partir de una neoplasia extravesical, del tracto no urotelial. Las localizaciones más frecuentes de metástasis son el cuello de la vejiga y el trígono vesical. En la mayoría de los casos, extensión directa de los Ca de colon a la vejiga son más frecuente en el 21%, seguido de los Ca de próstata (19%), el recto (12%), y el cuello uterino (11%). Mucho menos frecuente es metástasis a la vejiga de las neoplasias del estómago, piel, mama y pulmón en 2,5-4%. <sup>(3)</sup>

Las lesiones pueden simular un carcinoma urotelial primario o pueden manifestarse como nódulos múltiples. La mayoría pueden ser diagnosticados por microscopia óptica sin embargo, tumores mal diferenciados, de alto grado requieren IHQ. La multifocalidad y prominente invasión vascular con morfología inusual debe plantear la sospecha de tumores metastásico. <sup>(3)</sup>

### **Cistoscopia**

Es un procedimiento a través del cual se permite la visualización directa de la uretra anterior y posterior, del cuello vesical y de la vejiga, es importante asegurarse que el paciente no padezca una infección urinaria activa antes del procedimiento, en las pacientes de sexo femenino deben instalarse 5 a 10 ml de un gel lubricante anestésico en la uretra antes de la realización de este. <sup>(1)</sup>

Esta debe incluir la localización, tamaño, número, y la apariencia (papilar o sólido) de los tumores así como anomalías de la mucosa. Se recomienda una distensión gradual de la cavidad vesical que permita diferenciar correctamente las lesiones patológicas de simples pliegues de la mucosa. En contraposición, se

debería evitar la sobredistensión vesical, ya que puede ocultar lesiones planas como el CIS. Pueden realizarse con endoscopio rígido o flexible. <sup>(1)</sup>

### **Ventajas de los endoscopio rígidos**

- ✓ Una mejor visión debido al uso de un sistema de lentes en vástago en los instrumentos rígidos en lugar del sistema de fibra óptica de los flexibles.
- ✓ Un canal operativo de mayor calibre que posibilita un mayor margen de maniobra durante el pasaje de los instrumentos accesorios.
- ✓ Una luz de mayor calibre para el flujo de agua lo que mejora la visión
- ✓ Una mayor facilidad para efectuar maniobras y mantener la orientación durante la inspección en el interior de la vejiga. (1)

### **Ventajas de los endoscopios flexibles**

- ✓ Menor grado de molestia para el paciente
- ✓ Posibilidad de llevar a cabo el procedimiento con el individuo en decúbito dorsal
- ✓ Introducción más fácil del instrumento a través de un cuello vesical alto.
- ✓ La posibilidad de angulación multidireccional del extremo del extremo del instrumento. (1)

### **Indicaciones primarias de la cistoscopia**

- ✓ Diagnóstico de las enfermedades del tracto urinario inferior
- ✓ Permite la obtención del material apropiado para estudios citológicos e histológicos
- ✓ Para la evaluación de la hematuria macro y microscópica
- ✓ Otra es la evaluación de los problemas de micción (obstructivos o irritativos) que pueden ser consecuencia de anomalías neurológicas, inflamatorias, neoplásicas o congénitas. (1)

La cistoscopia es considerada el Gold standar para el diagnóstico del carcinoma de vejiga, sobre todo para el seguimiento de este por la frecuencia de recidivas

que provoca pero aun con todo se ha tratado de sustituir a esta por otros métodos que muestren mayor sensibilidad, especificidad, de bajo costo y no invasivos, por lo que la FDA aprobó el uso de marcadores tumorales para el diagnóstico del Carcinoma de vejiga pero en asociación con esta ya que estos no mostraron mayor factibilidad en comparación con la cistoscopia. <sup>(5)</sup>

## **Otros estudios**

### **Urografía Intravenosa**

Mediante la urografía intravenosa (UIV) los tumores de gran tamaño pueden aparecer como defectos de repleción. También puede utilizarse para detectar defectos de repleción en el tracto urinario superior o hidronefrosis, los cuales pueden indicar la presencia de tumor ureteral. La necesidad de utilizar de manera rutinaria la UIV está ahora cuestionada por la baja incidencia de hallazgos significativos. La incidencia de tumores simultáneos en el tracto urinario superior es baja (1,8%), pero se incrementa un 7,5% en tumores localizados en el trigono. El riesgo de recidiva tumoral sobre el tracto urinario superior durante el seguimiento se incrementa en los tumores múltiples y de alto grado. (2)

### **Tomografía Computarizada (TC)**

El estudio de extensión está reservado para los tumores vesicales infiltrantes o músculo invasivos. El TC abdominopélvico forma parte de la evaluación rutinaria de estos tumores para detectar metástasis ganglionares y a distancia.

Su utilidad para detectar la extensión local está limitada por la inflamación existente en los tejidos perivesicales debido a resecciones previas pudiendo causar sobreestadificación. La mayor utilidad radica en la detección de metástasis ganglionares y posibles metástasis hepáticas. (1)

La realización rutinaria de Gammagrafía Ósea previa a cistectomía en tumores músculo invasivos está indicada solamente cuando existe una elevación de

*Correlación cistoscópica e histológica de lesiones de vejiga en pacientes atendidos en el Hospital Antonio Lenin Fonseca Enero del 2013 a Diciembre del 2015.*

fosfatasa alcalina o dolor óseo. Además, se recomienda en este grupo de pacientes la realización de radiografía de tórax y pruebas de función hepática. <sup>(2)</sup>

## **VII. Diseño Metodológico**

➤ Tipo de estudio:

Se realizó un estudio de correlación, 2 pruebas diagnósticas en pacientes con lesiones vesicales.

Prueba 1: Cistoscopia

Prueba 2: Histología

➤ Área de estudio:

Departamento de estadística; archivo y departamento de patología del Hospital Antonio Lenin Fonseca.

➤ Periodo de estudio:

Enero del 2013 a diciembre del 2015

➤ Población de estudio

Todos los pacientes a los que se le realiza procedimiento cistoscópico y estudio patológico en el hospital Antonio Lenin Fonseca en el periodo de Enero del 2013 a diciembre del 2015.

➤ Selección de la muestra

Fueron seleccionados los casos que se presentaron durante los 3 años del estudio y que cumplían con la información completa, correspondiendo a un total de 119 casos.

➤ Criterios de inclusión

- ✓ Pacientes diagnosticados por primera vez y que se les realiza ambos estudios.
- ✓ Pacientes a quienes se les haya realizado dichos estudios en el HALF.



*Correlación cistoscópica e histológica de lesiones de vejiga en pacientes atendidos en el Hospital Antonio Lenin Fonseca Enero del 2013 a Diciembre del 2015.*

- ✓ Pacientes atendidos en el periodo de enero del 2013 a diciembre del 2015.
  
- Criterios de exclusión
  - ✓ Pacientes a los cuales no se les realizo al menos uno de los dos procedimientos.
  - ✓ Pacientes referido o valorado en otro hospital con la realización previa de cualquiera de los dos procedimientos.
  - ✓ Pacientes en los cuales la muestra fue insuficiente para establecer un diagnostico histológico.
  - ✓ Pacientes atendidos fuera del periodo establecido.
  
- Procedimiento de recolección de la información:

Se realizó basado en la revisión de hoja de informe de patología y del expediente clínico en pacientes a los cuales se les realizó tanto procedimiento cistoscópico como estudio histopatológico y una vez recolectada la información se llenó una ficha de recolección de datos.
  
- Procesamiento y análisis de la información

Los resultados del estudio se procesaron de manera electrónica por medio de los programas SPSS (Statistical Package for Social Sciences) obteniendo los respectivos cuadros y gráficos para su análisis.

Para medir la correlación entre ambos diagnósticos se utilizaron las pruebas de Kappa y Chi cuadrado.



## VIII. Análisis de los Resultados

### Resultados.

#### Datos sociodemográficos

**Cuadro 1. Año de evaluación de la población de estudio.**

| Año          | Numero     | %          |
|--------------|------------|------------|
| 2013         | 31         | 26.0       |
| 2014         | 54         | 45.4       |
| 2015         | 34         | 28.6       |
| <b>Total</b> | <b>119</b> | <b>100</b> |

*Fuente: Expedientes*

En el cuadro 1 se observa que el 45% de la muestra tomada corresponde al año 2014, el 28.6% al año 2015 y el 26% al año 2013.

**Cuadro 2. Edad y sexo de los pacientes evaluados.**

| Edad         | Sexo      |              |           |              | Total      |
|--------------|-----------|--------------|-----------|--------------|------------|
|              | Femenino  |              | Masculino |              |            |
|              | Numero    | %            | Numero    | %            |            |
| < 20         | 1         | (100%)       | 0         | (0%)         | 1          |
| 20-39        | 14        | (70%)        | 6         | (30%)        | 20         |
| 40-59        | 23        | (52%)        | 21        | (48%)        | 44         |
| 60-79        | 13        | (27%)        | 36        | (73%)        | 49         |
| 80 & mas     | 3         | (60%)        | 2         | (40%)        | 5          |
| <b>Total</b> | <b>54</b> | <b>(45%)</b> | <b>65</b> | <b>(55%)</b> | <b>119</b> |

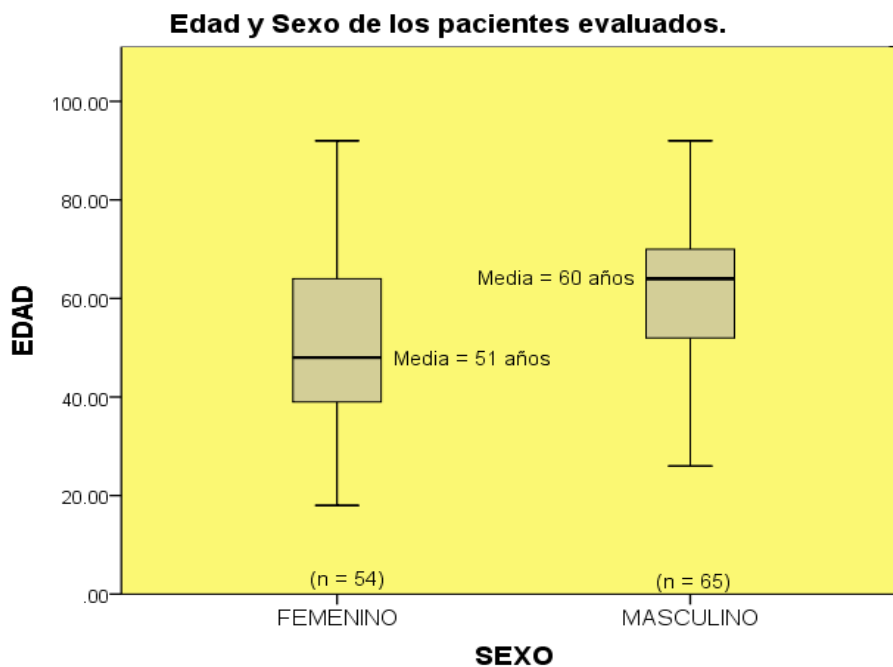
*Fuente: Expedientes*

### Estadísticos de Edad.

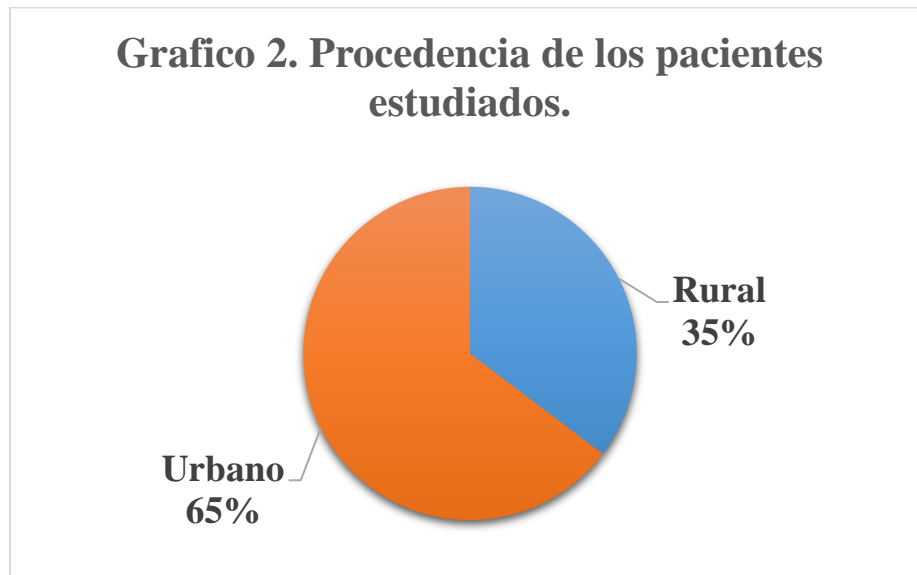
|                   |           |
|-------------------|-----------|
| Media             | 56.3 años |
| Mediana           | 57 años   |
| Moda              | 48 años   |
| Desviación típica | 15.9 años |
| Mínimo            | 18 años   |
| Máximo            | 92 años   |

El grupo etario predominante de la muestra es el de 60-79 años de edad con 49 casos. El 45% de los estudiados son femeninos y el 55% masculinos, la mediana de edad es de 57 años, con una desviación típica de 15.9 años, el mínimo de edad es de 18 años y el máximo de 92 años. (Ver Cuadro2).

### Grafico 1.



Fuente: Expedientes



*Fuente: Expedientes*

Así mismo en el grafico 1 se observa que en relación a la edad y el sexo, los femeninos tienen mayor proporción y una media de 51 años y los masculinos menor proporción con una media de 65 años. En el grafico 2 se muestra que el 65% de los pacientes son de área urbana y un 35% del área rural.

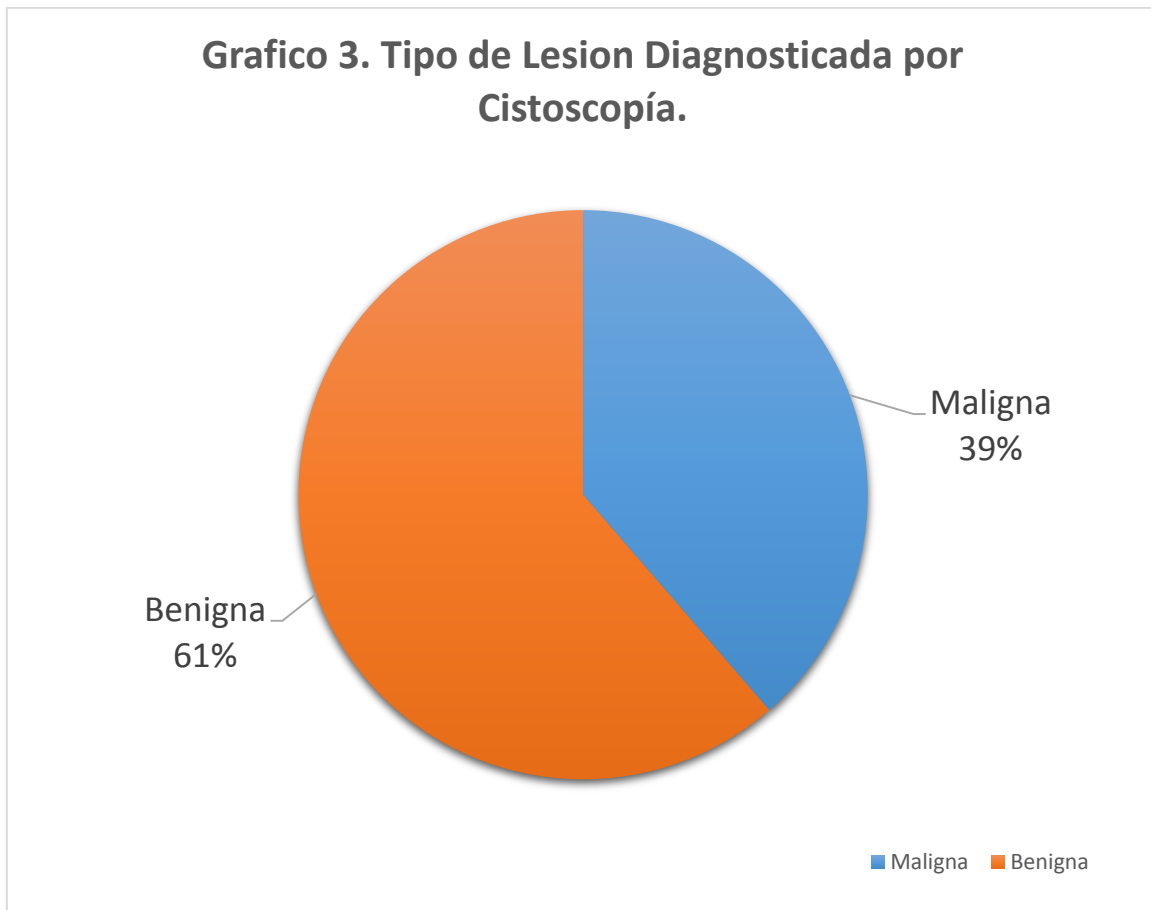
**Cuadro 3. Departamento de origen de la población de estudio.**

| Departamento  | Numero     | %          |
|---------------|------------|------------|
| Managua       | 68         | 57.1       |
| Estelí        | 11         | 9.2        |
| Rivas         | 9          | 7.6        |
| Matagalpa     | 9          | 7.6        |
| León          | 6          | 5.0        |
| Masaya        | 5          | 4.2        |
| Granada       | 3          | 2.5        |
| Madriz        | 2          | 1.7        |
| Nueva Segovia | 2          | 1.7        |
| Carazo        | 1          | 0.8        |
| Boaco         | 1          | 0.8        |
| RAAN          | 1          | 0.8        |
| Jinotega      | 1          | 0.8        |
| <b>Total</b>  | <b>119</b> | <b>100</b> |

*Fuente: Expedientes*

La procedencia departamental de los pacientes es sumamente diversa (13 departamentos), el 57% es de Managua y en menos porcentaje Carazo, Boaco, RAAN y Jinotega con el 0.8% respectivamente. (Ver cuadro 3).

### **Características cistoscópicas e histológicas**



*Fuente: Expedientes*

En el grafico 3 se observa que el 61% de las lesiones diagnosticadas por Cistoscopia son Benignas y el 39% son Malignas.

**Cuadro 4. Características de las lesiones de Vejiga en cistoscopia de los pacientes estudiados.**

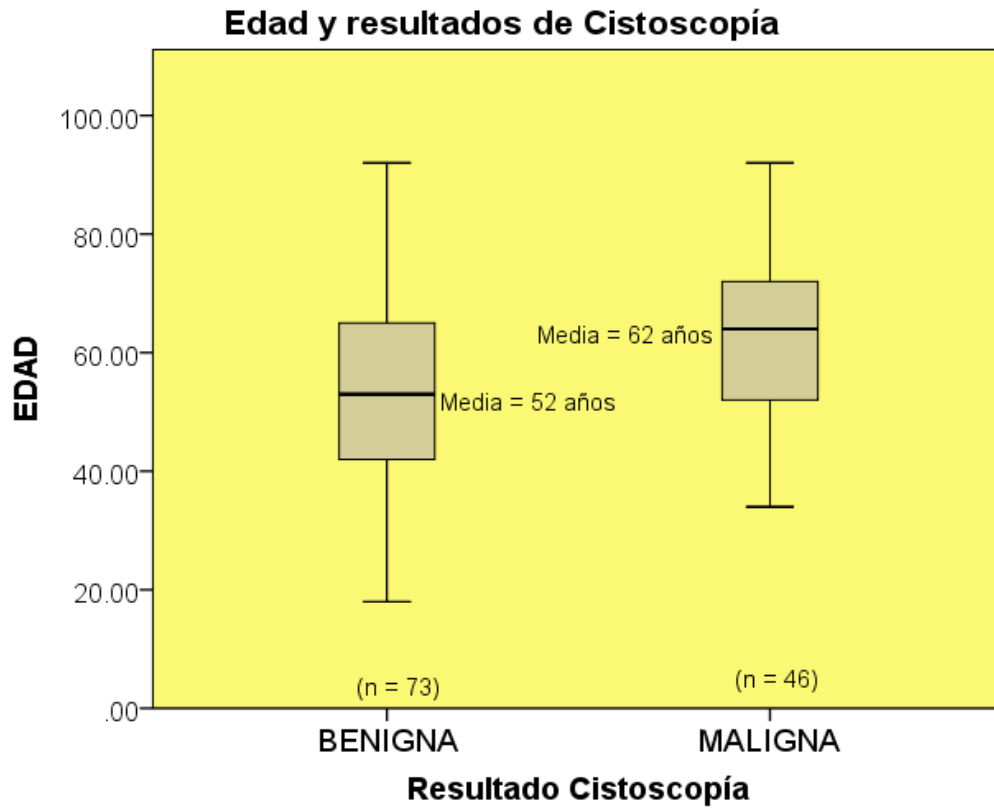
| <b>Cistoscopia</b>          | <b>Numero</b> | <b>%</b>   |
|-----------------------------|---------------|------------|
| Inflamación                 | 44            | 37.0       |
| Ulceración                  | 2             | 1.7        |
| Condiciones Pseudotumorales | 0             | 0.0        |
| Neoplasia benigna           | 4             | 3.4        |
| Sospechoso de malignidad    | 23            | 19.3       |
| Neoplasia Maligna           | 46            | 38.7       |
| <b>Total</b>                | <b>119</b>    | <b>100</b> |

*Fuente: Expedientes*

Cistoscópicamente las lesiones que los clínicos las describían como inflamatoria ellos las caracterizaban como mucosa eritematosa, hiperémica o congestiva, algunas de estas de aspecto trabeculado o polipoide localizadas en la pared posterior.

En el caso de las sugestivas de neoplasias malignas en su mayoría fueron descritas cistoscópicamente como masas exofísticas de aspecto vegetante, papilar o infiltrativas las cuales estaban localizadas sobre todo a nivel del trigono y pared posterior.

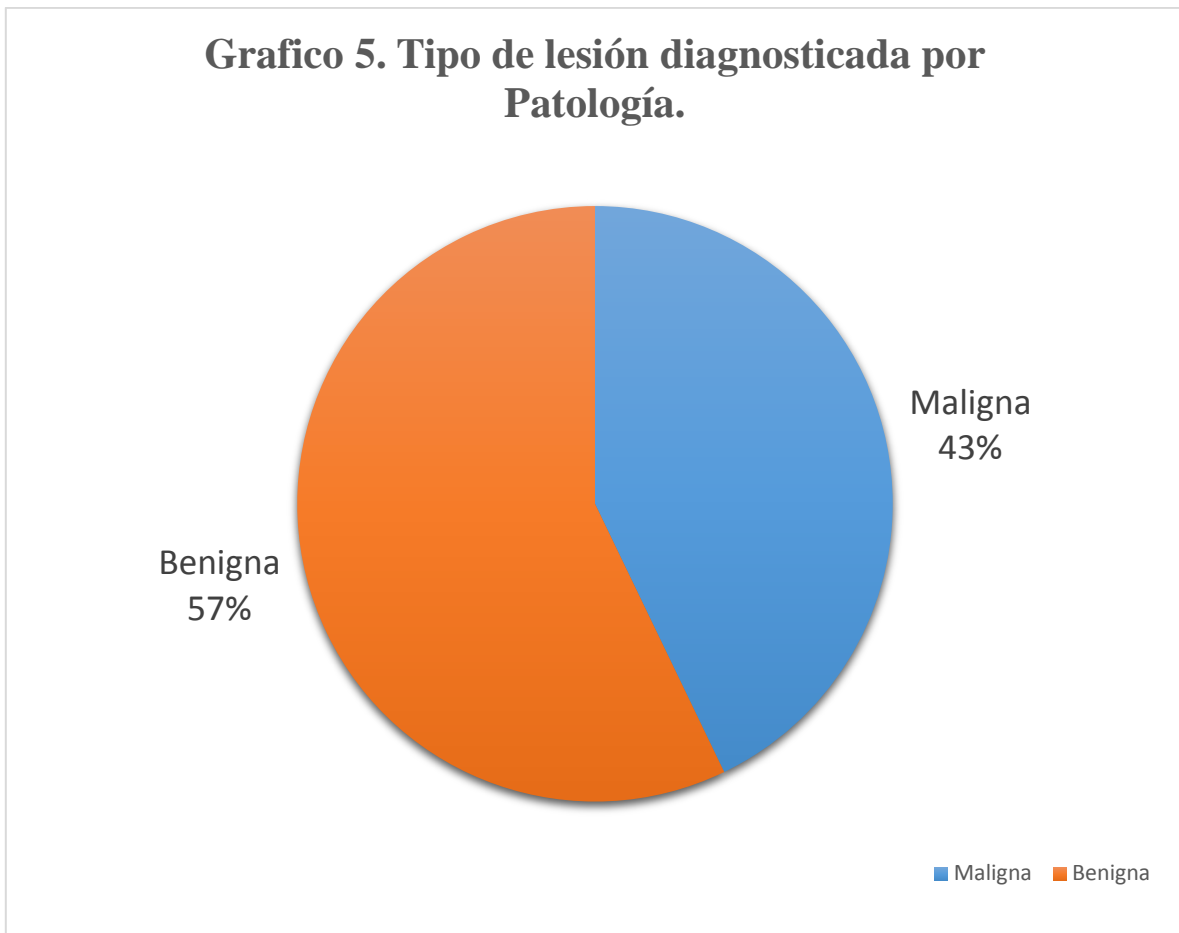**Grafico 4.**



*Fuente: Expedientes*

En el cuadro 4 se observa la relación según las características de las lesiones de vejiga por Cistoscopia, el 38.7% de las lesiones fueron reportadas como Neoplasias Malignas, el 37% Inflamaciones y el 19.3 % Sospechoso de Malignidad. En el grafico 4 nos muestra Edad y resultados de Cistoscopia de las lesiones de vejigas, la población con lesiones Benignas son de menor edad que las Malignas con una media de 52 años y las Malignas en menor proporción pero con una media de 62años.





*Fuente: Expedientes*

El grafico 5 muestra los tipos de lesión diagnosticada por patología siendo 57% Benigna y 43% Maligna.

**Cuadro 5. Características Histopatológicas de Lesiones Vesicales en los pacientes estudiados.**

| Histopatología                        |   | Numero     | %          |
|---------------------------------------|---|------------|------------|
| <b>Lesión Benigna</b><br><b>(57%)</b> | Normal  | 5          | 4.2        |
|                                       | Inflamación (cistitis)                                | 51         | 42.9       |
|                                       | Atipia reactiva                                       | 5          | 4.2        |
|                                       | Hiperplasia urotelial                                 | 2          | 1.7        |
|                                       | Neoplasia benigna                                     | 5          | 4.2        |
|                                       | <b>Sub Total</b>                                      | <b>68</b>  | <b>57%</b> |
| <b>Lesión Maligna</b><br><b>(43%)</b> | Displasia Urotelial                                   | 1          | 0.8        |
|                                       | Neoplasia urotelial papilar bajo potencial maligno.   | 8          | 6.7        |
|                                       | Carcinoma urotelial papilar No invasivo Bajo Grado.   | 8          | 6.7        |
|                                       | Carcinoma urotelial papilar no invasivo de Alto Grado | 8          | 6.7        |
|                                       | Carcinoma urotelial In Situ                           | 0          | 0.0        |
|                                       | Carcinoma urotelial Infiltrante                       | 22         | 18.5       |
|                                       | Carcinoma otras variantes Morfológicas                | 1          | 0.8        |
|                                       | Carcinoma Metastásico                                 | 3          | 2.5        |
|                                       | <b>Sub Total</b>                                      | <b>51</b>  | <b>43%</b> |
| <b>Total</b>                          | <b>119</b>  | <b>100</b> |            |

*Fuente: Expedientes*

Los resultados Histopatológicos de lesiones vesicales reportaron un 57% de lesiones Benignas y un 43% de Malignas. Del total general la mayor prevalencia fue de procesos Inflamatorios con 42.9% seguidas de resultado Normal, Hiperplasia urotelial y neoplasia benigna. Las lesiones Malignas presentaron su

mayor prevalencia con el Carcinoma urotelial infiltrante, y en menor grado Neoplasia urotelial papilar bajo potencial maligno, Carcinoma urotelial papilar no invasivo Bajo Grado, Carcinoma urotelial papilar no invasivo alto Grado. (Ver cuadro 5).

De los procesos inflamatorios la mayoría correspondían a cistitis de tipo polipoide, seguidas por algunas de tipo glandular e intersticial.

**Cuadro 6.1 Concordancia General entre resultados de Cistoscopia e histología.**

| Cistoscopia    | Patología |           | Total      |
|----------------|-----------|-----------|------------|
|                | Benigna   | Maligna   |            |
| <b>Benigna</b> | 66        | 7         | 73         |
| <b>Maligna</b> | 2         | 44        | 46         |
| <b>Total</b>   | <b>68</b> | <b>51</b> | <b>119</b> |

*Fuente: Expedientes*

La concordancia general entre resultados de Cistoscopia e histología muestra que 66 casos coincidieron como Benigno y 44 casos como Maligno con los dos métodos diagnósticos, pero hubo 9 casos en que ambos métodos no coincidieron. (Ver cuadro 6.1).

**Cuadro 6.2 Concordancia de ambas pruebas.**

|  |  |
|--|--|
| Porcentaje de concordancia                     | 92% (110/119 x 100)  |
| Test de Kappa                                  | 0.8 (Excelente)  |
| Valores de Kappa o fuerza de la concordancia.  | < 0.40 Pobre<br>0.41-0.75 Moderada a buena<br>0.76-1.00 <b>Excelente</b> |
| Prueba Chi Cuadrado                            | P< 0.01  |
| Concordancia o correlación entre ambas pruebas | <b>Altamente significativo</b>   |
| No concordancia o Correlación                  | 8% (9 casos)   |

El porcentaje de concordancia según el cuadro 6.2 es de 92%, el Test de Kappa reportó un valor de 0.8 categorizado como “Excelente concordancia” según sus valores de referencia. La prueba Chi cuadrado muestra una  $P < 0.01$ , lo cual es altamente significativo según la correlación de ambas pruebas. La no concordancia entre las pruebas es de 8%, el cuadro 6.3 muestra que de estos 9 casos de No Concordancia 7 son casos de lesión Maligna que fueron diagnosticados como Benignos por la Cistoscopia; de los más relevantes por ejemplo el Carcinoma urotelial papilar no invasivo de Alto Grado con 4 casos (1 Inflamación y 3 Sospechosos). Los 2 casos de lesión Benigna (Inflamación) fueron reportados por Cistoscopia como Neoplasia Maligna.

**Cuadro 6.3 Casos sin concordancia entre las pruebas.**

| <b>Casos sin concordancia entre las pruebas.</b>   |   |                             |
|--|---|-----------------------------|
| <b>Número de casos: 9 (8%)</b>   | <b>Patología reportó:</b>                             | <b>Cistoscopia reportó:</b> |
| <u>7 Resultados Lesión Maligna</u> fueron diagnosticados como Benignos por Cistoscopia (Falsos Negativos). | Carcinoma urotelial papilar no invasivo de alto grado | 1 Inflamación               |
|  |   | 3 Sospechosos de malignidad |
|  | Carcinoma urotelial infiltrante                       | 1 Sospechoso malignidad     |
|  | Carcinoma de otras variantes                          | 1 Sospechoso malignidad     |
|  | Displasia urotelial                                   | 1 Sospechoso malignidad     |
| <u>2 Resultados Lesión Benigna</u> fueron diagnosticados Malignos por Cistoscopia. (Falsos Positivos)      | Inflamación   | 2 Neoplasia maligna         |

*Fuente: Expedientes*

La no concordancia entre las pruebas es de 8%, el cuadro 6.3 muestra que de estos 9 casos de No Concordancia 7 son casos de lesión Maligna que fueron diagnosticados como Benignos por la Cistoscopia; de los más relevantes por ejemplo el Carcinoma urotelial papilar no invasivo de Alto Grado con 4 casos (1 Inflamación y 3 Sospechosos). Los 2 casos de lesión Benigna (Inflamación) fueron reportados por Cistoscopia como Neoplasia Maligna.

### **Análisis de resultados de histopatología según las variables de edad y sexo.**

Cuadro 1: Distribución de Edad según resultados (Análisis General)

| Grupos de Edad | Resultados PATOLOGÍA |         | TOTAL |
|----------------|----------------------|---------|-------|
|                | BENIGNO              | MALIGNO |       |
| < 20           | 1                    | 0       | 1     |
| 20 a 39        | 18                   | 2       | 20    |
| 40 a 59        | 25                   | 19      | 44    |
| 60 a 79        | 23                   | 26      | 49    |
| 80 y más       | 1                    | 4       | 5     |
| TOTAL          | 68                   | 51      | 119   |

El análisis estadístico (Chi cuadrado) con todas estas 5 categorías de Edad no resulta significativo, sin embargo, si agrupamos la Edad en 2 categorías (adultos e individuos de mayor edad, por ejemplo) la relación se vuelve estadísticamente muy significativa, veamos... para efectos de cálculo con la Tabla 2 x 2 colocamos primero Maligno y después Benigno...

**Cuadro 2: Distribución de Edad (2 grupos) según resultados**

| Grupos de Edad   | Resultados PATOLOGÍA |           | TOTAL      |
|--|----------------------|-----------|------------|
|  | MALIGNO              | BENIGNO   |            |
| 60 años y más<br>(considerado el grupo con más riesgo)     | 30                   | 24        | 54         |
| <20 a 59 años<br>ADULTOS<br>(considerado con menos riesgo) | 21                   | 44        | 65         |
| <b>TOTAL</b>   | <b>51</b>            | <b>68</b> | <b>119</b> |

El resultado de la prueba de Chi cuadrado ahora presenta un Valor de  $p < 0.01$  lo que indica que existe asociación entre el tipo de resultado (Benigno o Maligno) y la Edad. El cálculo del RIESGO RELATIVO fue de 1.72 dado que la Incidencia de malignidad en los de mayor edad fue (30/54) de 55%, en cambio la Incidencia en adultos fue (21/65) de 32% lo que nos indica que un individuo que está en el grupo de mayor edad (igual o mayor de 60) tiene 1.72 veces (casi 2 veces) más oportunidad de obtener un resultado con malignidad, que un sujeto que esté en el grupo de menos edad (menos 20 a 59).

| RESUMEN (PRUEBAS) | Resultado  |
|-------------------|--|
| Chi Cuadrado      | $p < 0.01$<br>Estadísticamente significativo<br>Hay diferencia entre los grupos                      |
| Riesgo Relativo   | RR = 1.72<br>Los sujetos de mayor edad tienen más probabilidad de obtener un resultado de Malignidad |

**Cuadro 3: Sexo según resultado histopatológico.**

| SEXO      | Resultados PATOLOGÍA |          | TOTAL | %     |
|-----------|----------------------|----------|-------|-------|
|           | BENIGNO              | MALIGNO  |       |       |
| FEMENINO  | 37 (69%)             | 17 (31%) | 54    | 45%   |
| MASCULINO | 31 (48%)             | 34 (52%) | 65    | 55%   |
| TOTAL     | 68 (57%)             | 51 (43%) | 119   | 100 % |

El test de Chi cuadrado reporta un  $p < 0.01$  lo que indica que hay una gran diferencia entre los grupos. El cálculo del Riesgo Relativo muestra una Incidencia de malignidad de 52% en hombres y de 31% en mujeres, siendo el  $RR = 1.76$  por lo que podemos afirmar que si el paciente es Masculino tiene casi 2 veces más riesgo de obtener un resultado de malignidad en comparación con las mujeres.

|                   |   |
|-------------------|---|
| RESUMEN (PRUEBAS) | Resultado   |
| Chi Cuadrado      | $p < 0.01$<br>Estadísticamente significativo<br>Hay diferencia entre los grupos                             |
| Riesgo Relativo   | $RR = 1.76$<br>Los sujetos del sexo Masculino tienen más probabilidad de obtener un resultado de Malignidad |

Cuadro 4: Análisis de la Edad y resultado histopatológico según Sexo.

| <b>MASCULINO (n = 65)</b>   |                 |  |           | <b>FEMENINO (n = 54)</b>  |                 |   |           |
|---|-----------------|--|-----------|---|-----------------|---|-----------|
| <b>BENIGNA (48%)</b>  |                 | <b>MALIGNA (52%)</b>   |           | <b>BENIGNA (69%)</b>  |                 | <b>MALIGNA (31%)</b>  |           |
| EDAD (años)   | Benigna         | Maligna  | Total     | EDAD (años)   | Benigna         | Maligna   | Total     |
| < 20  | 0               | 0  | 0         | < 20  | 1               | 0   | 1         |
| 20 a 39   | 5               | 1  | 6         | 20 a 39   | 13              | 1   | 14        |
| 40 a 59   | 7               | 14   | 21        | 40 a 59   | 18              | 5   | 23        |
| 60 a 79   | 19              | 17   | 36        | 60 a 79   | 4               | 9   | 13        |
| 80 y más  | 0               | 2  | 2         | 80 y más  | 1               | 2   | 3         |
| <b>TOTAL</b>  | <b>31</b>       | <b>34</b>  | <b>65</b> | <b>TOTAL</b>  | <b>37</b>       | <b>17</b>   | <b>54</b> |
| <b>ANÁLISIS ESTRATIFICADO*</b>  |                 |  |           | <b>ANÁLISIS ESTRATIFICADO*</b>                                  |                 |   |           |
| EDAD  | RESULTADO HIST. |  |           | EDAD  | RESULTADO HIST. |   |           |
|   | Maligno         | Benigno  | Total     |   | Maligno         | Benigno   | Total     |
| 60 y más  | 19              | 19   | 38        | 60 y más  | 11              | 5   | 16        |
| <20 a 59  | 15              | 12   | 27        | <20 a 59  | 6               | 32  | 38        |
| <b>Total</b>  | <b>34</b>       | <b>31</b>  | <b>65</b> | <b>Total</b>  | <b>17</b>       | <b>37</b>   | <b>54</b> |
| * Para el Análisis estratificado se dividió la edad en 2 grupos   |                 |  |           | * Para el Análisis estratificado se dividió la edad en 2 grupos |                 |   |           |
| Chi Cuadrado  | p > 0.05        | No significativo   |           | Chi Cuadrado  | p < 0.01        | Muy significativo   |           |
|   |                 | No hay relación estadística entre la edad y el resultado entre los HOMBRES |           |   |                 | Hay relación estadística significativa entre la Edad y el resultado entre las MUJERES |           |
| El Análisis de las variables Edad y Resultado Histopatológico a través del Estrato Sexo (Masculino y Femenino) registró un Chi Cuadrado Global de p < 0.05 lo que indica que al separar los grupos por sexo la relación de Edad y Resultado no fue significativa en los Hombres pero si en las mujeres. |                 |  |           |   |                 |   |           |



5. Cuadro procedencia y tipo de lesión

| PROCEDENCIA       | Resultados PATOLOGÍA |  | TOTAL      |
|-------------------|----------------------|--|------------|
|                   | BENIGNO              | MALIGNO  |            |
| URBANO            | 44                   | 33   | 77         |
| RURAL             | 24                   | 18   | 42         |
| <b>TOTAL</b>      | <b>68</b>            | <b>51</b>  | <b>119</b> |
| Test Chi Cuadrado | p > 0.05             | No hay significancia estadística, no se relaciona la lesión con la procedencia |            |

## **IX. Discusión**

Las edades que mayormente se ven afectadas con las lesiones de vejiga en general son pacientes adultos (Tercera Edad), vemos que de los 119 pacientes incluidos en el estudio el grupo etario que predominó fueron los de 60 a 79 años y tomando en cuenta que la mayor proporción de casos dieron como resultado histológico inflamación y neoplasias malignas con sus diferentes morfologías es algo que se relaciona con lo dicho por Rosai<sup>(7)</sup> al referir que las lesiones inflamatorias (cistitis), son más comunes en edades adultas en particular la cistitis intersticial en las mujeres, o las cistitis polipoides que está asociada a la cateterización de la vejiga en pacientes adultos como lo refiere Vásquez v.<sup>(6)</sup>

Igualmente predominó el sexo masculino sobre el femenino con un 55% y 45% respectivamente, lo que se justifica en el hecho de que al menos la mitad de los casos fueron carcinomas uroteliales con mayor incidencia en hombres entre 60 a 70 años algo que sustenta Eble N Johns (OMS).<sup>(3)</sup>, en donde refieren que las mayorías de las neoplasias malignas de este órgano se dan en este sexo en la tercera edad y esto sumado a la significativa incidencia de lesiones benignas en estos mismos.

Con respecto a la procedencia vemos que los pacientes son provenientes en su mayoría de áreas urbanas, aunque en la literatura no está sustentado la frecuencia en general de las patologías según la procedencia a excepción del caso de las neoplasias malignas sobre todo el carcinoma de células transicionales donde Abbas Kumar.<sup>(13)</sup> refiere son más frecuentes de áreas urbanas en países industrializados, los pacientes en su mayoría son procedentes de Managua algo que justifica también la procedencia urbana ya que al vivir en la ciudad tienen mejor acceso a este hospital.

Al evaluar las características y tipos de lesiones identificadas por cistoscopias según el criterio del clínico vemos que hay similitud con el resultado histopatológico de dichas lesiones de forma que según la cistoscopia las de

carácter benigno representaron un 61% y las malignas un 39% , cifras que se asemejan a las del examen histológico que reporta un 57% y 43% respectivamente, de las cuales según la cistoscopia predominan las inflamaciones y las neoplasia malignas con 44 y 46 casos y vemos que según el examen histopatológico igualmente las cistitis y las neoplasia malignas predominan con 51 casos para cada una, algo que nos dice Aguilar Davidod <sup>(12)</sup> en su estudio donde la cistoscopia mostro mayor sensibilidad y especificidad que la tomografía en el diagnóstico de lesiones neoplásicas.

La mayoría de estos procesos inflamatorios, según la cistoscopia el clínico las describía como mucosa eritematosa, congestiva o hiperemica, de aspecto trabecular o papilar, generalmente ubicadas en la pared posterior de la vejiga, algo que se relaciona con las descripciones de este tipo para el patólogo como lo refiere Rosai <sup>(7)</sup>, al describir las características macroscópicas en gran parte de las cistitis y las cuales en su mayor parte en el caso de este estudio correspondían a cistitis polipoides. En el caso de las lesiones sugestivas de neoplasias malignas según la cistoscopia el clínico las describían como masas exofísticas de aspecto vegetante o polipoide, ubicas sobre todo en la pared posterior o el triángulo de la vejiga como refiere Eble N.Jhon <sup>(3)</sup> y Rosai J <sup>(7)</sup>, al describir las lesiones de este tipo.

Igualmente el carcinoma mayormente diagnosticado fue el tipo urotelial infiltrante como nos refieren en las diferentes literaturas Eble N. John (OMS) <sup>(3)</sup>, Rosai J <sup>(7)</sup> Y Abbas Kumar <sup>(13)</sup>.

Con respeto a la correlación entre la cistoscopia y el examen histopatológico vemos que en el caso de los pacientes en estudio esto se cumplió ya que el test de Kappa, reporto una concordancia de 0.8, categorizado como excelente según sus valores de referencia al identificar las lesiones tanto de carácter benigno como las de carácter maligno Y es algo que también nos lo refiere Aguilera Tubet <sup>(5)</sup>, en su estudio en el cual la cistoscopia mostro mayor sensibilidad y especificidad en comparación a dos marcadores tumorales y a la citología para el

diagnóstico de carcinoma de vejiga, igualmente Aguilar Davidov en su estudio <sup>(12)</sup> nos confirma la mayor sensibilidad y especificidad de la cistoscopia en comparación con la tomografía para el diagnóstico de carcinomas de vejiga.

Al valorar la concordancia según el sexo vemos que se obtienen análisis estadísticos de chi cuadrado dándonos un valor de  $P < 0.01$  lo que significa que hay correlación entre el sexo masculino y la incidencia de neoplasias malignas como nos refiere Eble N. John <sup>(3)</sup> y la sociedad Americana contra el cáncer <sup>(9)</sup>, haciendo referencia que el carcinoma tiene mayor incidencia en el sexo masculino.

También observamos que hay concordancia estadística de chi cuadrado con respecto a los pacientes de mayor edad tanto el sexo femenino como el sexo masculino dándonos un valor de  $p < 0.01$ , al comparar la edad con el resultado de neoplasias malignas teniendo una concordancia significativa y un mayor riesgo de desarrollar una neoplasia maligna (RR 1.72), lo que se relaciona con lo dicho por Abbas Kumar <sup>(13)</sup> al hacernos referencia de la edad del paciente, así como también lo refiere la Sociedad Americana Contra el Cáncer. <sup>(9)</sup>

Realizando una estratificación de las edades en dos grupos de 20 a 59 y de 60 a más según el sexo, vemos que no hay una correlación según el sexo masculino con los diferentes tipos de lesión ya sea benigna o maligna, pero si hay una correlación con el sexo femenino siendo más comunes las lesiones benignas en el grupo de 20 a 59 años y las malignas en 60 años a más, algo que se sustenta por Rosai. (7) al referir que las neoplasias malignas predominan en edades de 50 a más.

Al analizar la correlación con la procedencia de los pacientes en estudio y el tipo de lesión encontrada observamos que no existe una correlación ya sea que procedan de área urbana o rural algo que se contradice con Abbas Kumar. <sup>(13)</sup> el cual nos dice que el carcinoma de vejiga es más común en pacientes de área urbana en los países industrializadas.

## **X. Conclusiones**

- De las características sociodemográficas destaca que la edad que predominó fueron el grupo de 60 a 79 años, sexo masculino y de procedencia urbano.
- Las lesiones benignas más frecuentes fueron las inflamatorias (cistitis) y las neoplasias malignas del cual el carcinoma urotelial infiltrante presentó mayor incidencia.
- Cistoscópicamente en las patologías inflamatorias la mayoría de las lesiones se describían como mucosa hiperémica, congestiva, eritematosas, de aspecto trabéculada o polipoide y las lesiones malignas como masas exofísticas, vegetante, papilares o infiltrantes.
- Existe una correlación estadística significativa entre los hallazgos cistoscópicos e histológicos tanto para lesiones benignas como para las malignas, con una prueba de concordancia para el Test de Kappa de 0.8 y de chi cuadrado con valor de  $p < 0.01$ .
- Se correlaciona la edad (mayor o igual a 60 años) y el sexo masculino con la incidencia de neoplasias malignas con una concordancia de chi cuadrado  $p < 0.01$  para ambas y un riesgo relativo (RR) de 1.76 y 1.72 respectivamente.

## **XI. Recomendaciones**

- Crear un protocolo de tratamiento por parte de los clínicos que incluya antibioticoterapia específica para las patologías inflamatorias (cistitis), de manera que se eviten cuadros a repetición.
- Crear un protocolo de seguimiento a los pacientes con diagnóstico de neoplasia maligna sobre todo del tipo urotelial por estar asociado a recidivas, de modo que se establezca un seguimiento normado de cistoscopia y estudio histológico.
- Promover la creación de una base estadística a nivel nacional, de parte del ministerio de salud, de forma que se maneje un registro de incidencia y prevalencia tanto para las lesiones de carácter benigno como para aquellas de carácter maligno ya que muchas de estas patologías tienen una importante y significativa morbimortalidad en los pacientes urológicos.
- Realizar seguimiento a este estudio de modo que sirva de base para nuevos procesos investigativos los cuales faciliten y proporcionen información para futuros proyectos de salud que abarquen este tipo de patologías.

*Correlación cistoscópica e histológica de lesiones de vejiga en pacientes atendidos en el Hospital Antonio Lenin Fonseca Enero del 2013 a Diciembre del 2015.*

## **XII. Bibliografía**

1. Andreani Horacio, Cwi Silvia, Giovaniello Octavio, Campbell urología, tomo 1, octava edición, editorial medica panamericana, Buenos Aires 2004.
2. Hohenfellener J, Stolzenburg U, Manual de Endourologia, segunda edición 2005.
3. Eble. John, Epstein I Jonathan, sesterhenn A. Isabel (Pathology and Genetics of Tumours of the Urinary System and Male Genital Organs), OMS, IARCpress, Lyon 2004.
4. Villegas-Echeverri Juan, López Jaramillo José (Papel de la cistoscopia en los pacientes con dolor pélvico crónico estudio observacional), Revista colombiana de obstetricia y ginecología vol. 62. No. 2, junio 2011. [www.scielo.org.co/pdf/rcog/v62n2/v62n2a07por](http://www.scielo.org.co/pdf/rcog/v62n2/v62n2a07por) JD Villegas-Echeverri - 2011.
5. Aguilera Tubet .C, Gutiérrez Baños. J.L, Antolín Juárez .F (Estudio comparativo entre cistoscopia, citología urinaria, NMP-22 y un método bladder chek, en el seguimiento del cáncer vesical superficial), Actas urológicas españolas vol. 29, Madrid marzo 2005. [scielo.isciii.es/scielo.php?pid=s0210-48062005000300003&script...por](http://scielo.isciii.es/scielo.php?pid=s0210-48062005000300003&script...por) C Aguilera Tubet - 2005.
6. Vázquez v. Eduardo, Justo J. Jaime, Bases Anatomopatologicas de la enfermedad quirúrgica, volumen 2, medical, 2011.
7. Rosai Juan, Patología quirúrgica, tomo 1, décima edición, Amolca, Venezuela, 2013.
8. Hernández Fernández, Sánchez Carreras, Urgencias urológicas, Asociación Española de Urología, Mayo 1996.
9. Sociedad Americana Contra el Cáncer, Ruth L. Kirschstein National Research Service A Ward, Johnson Comprehensive Cáncer Center, los Institutos Nacionales de Salud y el Instituto Nacional de Diabetes y Enfermedades Digestivas y de Riñón. [www.montevideo.com.uy/auc.aspx?202608,1,1149](http://www.montevideo.com.uy/auc.aspx?202608,1,1149).



10. Academia biomédica digital, Facultad de medicina, Universidad Central de Venezuela, 2006, [vtae.ucv.ve/?module=articulo&rv=6&n=196&m=4](http://vtae.ucv.ve/?module=articulo&rv=6&n=196&m=4).
11. Actas Urológicas, volumen 31, 2007, pág. 697- 704.  
<https://es.wikipedia.org/wiki/Cistoscopia>.
12. Aguilar Davidov, Ramírez Muciño, *Exactitud de la urotomografía computarizada para detectar tumores vesicales en pacientes con hematuria microscópica*, Actas Urológicas, Esp, 2007.  
[saudepublica.bvs.br/pesquisa/resource/pt/ibc-114213](http://saudepublica.bvs.br/pesquisa/resource/pt/ibc-114213).
13. Abbas Kumar, Fausto. Mitchell Robbins *Patología Humana*, 8 edición, Elsevier Saunders.
14. Wein Alan, Kavoussi Louis, Campbell - Walsh *Urología/ Campbell Walsh Urología*, 2008, Editorial medica panamericana, Amazon com.  
[.https://books.google.com/books?isbn=9500682656](https://books.google.com/books?isbn=9500682656).
15. *Tratado de ultrasonografía abdominal*, Asociación Española de Ecografía Digestiva, 2010, medical.  
<https://books.google.com/books?isbn=8499697666>
16. Piura López, *metodología de la investigación*, 7 ma edición, Enero 2012.

### **XIII. Anexos**

#### Ficha de recolección de datos

##### **I. Datos generales**

1. Fecha: ----- Número de expediente -----
2. Sexo: Femenino ----- Masculino -----
3. Edad: \_\_\_\_\_
4. Procedencia:  
Departamento: -----  
Urbano: ----- Rural: -----

##### **II. Datos referentes a cistoscopia:**

- 1.0 Resultados:
- 2.0. Benigna:
  - 2.1 Normal \_\_\_\_\_ Inflamación \_\_\_\_\_  
Ulceración ----- Otros \_\_\_\_\_
  - 2.2 Neoplasia benigna -----
  - 2.3 Sospechoso de malignidad -----
  - 2.4 Neoplasia maligna -----

##### **III. Datos referentes al estudio patológico**

1. Resultados:
2. Benigna:
  - Normal \_\_\_\_\_ Inflamación \_\_\_\_\_
  - Atipia reactiva: ----- Hiperplasia urotelial \_\_\_\_\_
  - Condiciones pseudotumorales \_\_\_\_\_ Neoplasia benigna -----
  - Otros: \_\_\_\_\_
- 2.1 Maligna
- 2.2 Displasia urotelial -----
- 2.3 Neoplasia urotelial papilar de bajo potencial maligno \_\_\_\_\_
  - Carcinoma urotelial papilar no invasivo de bajo grado \_\_\_\_\_
  - Carcinoma urotelial papilar no invasivo de alto grado \_\_\_\_\_
- 2.4 Carcinoma urotelial in situ -----
  - Carcinoma urotelial infiltrante -----
- 2.5 Carcinoma de otras variantes morfológicas \_\_\_\_\_
- 2.6 Carcinoma metastásico -----