

Universidad Nacional Autónoma de Nicaragua
UNAN-Managua
Hospital Infantil Manuel de Jesús Rivera
La Mascota



Tesis para optar al Título de Cirujano Pediatra

Evolución clínica-quirúrgica de los pacientes con Hidrocefalia, sometidos a Tercer Ventriculostomía Endoscópica en el Hospital Infantil Manuel de Jesús Rivera, en el periodo de Noviembre 2010 a Julio 2012.

Autor: Dr. Elton Joel Aguirre Mora.
Residente de Cirugía pediátrica

Tutor: Dr. Bosco González
MB-Responsable del Servicio de Neurocirugía Hospital Manuel
de Jesús Rivera

Dedicatoria

A mis hijos que han dejado algo de su sacrificio propio en este camino tan arduo, que un día decidí tomar.

Espero recompensarlo con el resto de mis días

AGRADECIMIENTO:

A mi DIOS

Porque él a escuchado mis oraciones aun antes mis defectos

A mis padres

Por interceder por mí ante mi padre celestial

A mis maestros, amigos

Dr. Bosco González y Dr. Mariano Montealegre

Que me han formado con ejempló y sabiduría.

OPINION DEL TUTOR

Sin duda alguna, en la medicina se han logrado grandes avances que en gran medida han sido impulsados por la tecnología. De ello deriva, hoy, el término: cirugía mínimamente invasiva, un término impensable en otros tiempos.

La supervivencia ante muchas patologías ha mejorado, el diagnóstico y las opciones de tratamiento también, sin embargo las enfermedades siempre irán un paso adelante del médico, pues los cambios moleculares que las originan son imperceptibles y por ahora incalculables, son muchas las variables que influyen y el factor tiempo también es determinante. Por lo cual el médico está en la obligación y lo estará siempre, de ser investigador.

De ahí la importancia del presente estudio, pues en nuestro país la Neuroendoscopia es una alternativa terapéutica nueva, que ofrece una nueva esperanza en el tratamiento de la hidrocefalia, y aunque la Tercer Ventriculostomía Endoscópica (TVE) no logra su objetivo siempre, el que sea exitosa en otro porcentaje, representa un progreso inmensurable, ya que libra al paciente de un cuerpo extraño y de todas las complicaciones que traen consigo los sistemas de derivación ventrículo peritoneal, que tan solo aquellos que han vivido esas complicaciones y sus familiares, podrán entender la significancia de esto.

Es para mí un honor ser colaborador de este esfuerzo, y un honor también contar con la iniciativa que tuvo el Dr. Elton Aguirre, en mostrar los resultados que hemos obtenido en el seguimiento a 6 meses, a los pacientes que se les ha realizado TVE, resultados en lo personal muy satisfactorios.

Esta iniciativa ejemplar del Dr. Aguirre debe fomentar, en todo el colectivo médico, el cultivar siempre, el activo más importante del ser humano: el conocimiento.

Juan Bosco González

Neurocirujano

Neurocirugía Pediátrica

Resumen

Objetivo: Describir la evolución de los paciente con diagnostico de Hidrocefalia que se le realizo Tercer Ventriculostomía Endoscópica en el Hospital Infantil Manuel de Jesús Rivera la Mascota en el periodo Noviembre 2010 –julio 2012

Método:Estudio Descriptivo, en el periodo de 5 de noviembre hasta julio de 2012, en hospital Manuel de Jesús Rivera la Mascota. Con un total de 19 paciente, con diagnostico de Hidrocefalia, en quienes se le realizo tercer ventriculostomía endoscópica.la información se obtuvo del expediente clínico del paciente y se proceso la información en Epi-Info versión 7.1.0.

Resultados: En relación a la edad de los pacientes a los que se les realizo tercer ventriculostomía endoscópica, el 73.68%(14) tenían 0-6 meses de edad, el 10.53%(2)7-12 meses y mayores de un ano 15.79%.Las causas de hidrocefalia encontradas en el presente estudio fueron un 31.58%(6) de estenosis probable del acueducto, un 10,53% postinfecciosa, un 42,11% secundaria a Chiari y un 15,79% a otras malformaciones encefálicas como holoprocencefalias.El principal tipo de hidrocefalia presente en estos pacientes fue con el 68.42%(13) la hidrocefalia comunicante, mientras la no comunicante solo se observó en el 31,57% de los casos intervenidos.El 47.37%(9) no presentaban patologías medicas asociadas, pero el 52.6% restante presentaron alguna patología en su estancia intrahospitalaria como neumonía, Sepsis y Neuroinfección.

Al 100% de los pacientes sometidos a tercerventriculostomia endoscópica, no se le realizo evaluación neuropsicológica en su control.Al 100% de los pacientes sometidos a tercerventriculostomia endoscópica, no se le realizó estudios radiológicos (TAC o RMN) en su control.

Recomendaciones: recomendamos establecer un protocolo de selección para definir al grupo de pacientes que se beneficiaran de una tercer ventriculostomía endoscópica (TVE) en nuestro centro de esta forma incrementaríamos el porcentaje de éxito del procedimiento en nuestros pacientes.

A Docencia del Hospital Manuel de Jesús Rivera, recomendamos incentivar la investigación analítica en sus residentes, para abordar más profundamente los problemas salud que vivimos diariamente en esta Institución.

INDICE

1. Introducción.	5 pag.
2. Antecedente.	6 pag.
3. Justificación.	9pág.
4. Planteamiento del problema	10pág.
5. Objetivos	11pág.
6. Marco teórico	12pág.
7. Diseño metodológico	42pág.
8. Resultado.	43pág.
9. Discusión	44pág.
10. Conclusión	46pág.
11. Recomendaciones	47pág.
12. Anexo	48pág.
13. Bibliografía	67 pág.

Introducción:

En el pasado la máxima de la cirugía era "grandes cirujanos, grandes incisiones". Si bien eso pudo ser cierto en un tiempo, con el paso de los años se ha intentado reducir la agresividad quirúrgica, para conseguir los mismos resultados con el mínimo daño. Así, primero, se introdujo el microscopio y más tarde el endoscopio. La Neurocirugía Endoscópica permite llevar a cabo una Neurocirugía Mínimamente Invasiva, concepto que se va introduciendo en todos los campos de la cirugía por sus ventajas, mínima incisión, acortamiento de la estancia hospitalaria, disminución de la ocupación de quirófano, mayor confort para el paciente con menor dolor, más rápida integración socio-laboral y principalmente mayor seguridad al disminuir los riesgos de morbilidad operatoria. La endoscopia en principio puede aplicarse en todos los casos, pero no todos la necesitan. Se requiere de una buena selección del caso y de la experiencia del especialista para asegurar mejores resultados. La neuroendoscopia no es una solución, es un recurso más.

En nuestro centro somos orgullosamente pionero en la introducción de neuroendoscopia para diversas patologías y en su mayoría para el manejo endoscópico de la Hidrocefalia. A más de dos años de su introducción, es necesario conocer la evolución clínica de estos pacientes. La realización de una tercer ventriculostomía endoscópica en un paciente con adecuados criterios de selección es un procedimiento con mínima morbilidad y una mortalidad menor del 1%. Es importante para nosotros conocer si estamos seleccionando bien a nuestros pacientes, pues la Neuroendoscopia es una alternativa terapéutica nueva, que ofrece una nueva esperanza en el tratamiento de la hidrocefalia.

Antecedentes

Benjamin C. Warf, M.D. et al. Todos los niños que presentan con el hidrocefalia en el Hospital de Niños de la CURA de Uganda (CCHU) entre 2001 y 2007 se ofreció Tercer Ventriculostomía endoscópica (1406 paciente) como el tratamiento del primera-línea con seguimiento de 6 meses.

Los resultados. Endoscópica que tercer ventriculostomía se intentó en 1406 pacientes. De éstos, se perdieron su seguimiento 427 antes de a 6 meses. Quedando en estudio 979 pacientes, el Tercer Ventriculostomía endoscópica se abortó en 281 debido al pobre anatomía y mala visión al momento de la cirugía; en 310 el falló de Tercer Ventriculostomía endoscópica durante los primeros 6 meses. Por consiguiente, un total de 388 de 979 (39.6% y [55.6% de completó Tercer Ventriculostomía endoscópica los procedimientos estuvieron el éxito en 6 meses. Con una media de edad de 12.6 meses, y 57.8% de casos eran secundaria a pos infección.

David Kadrian, B.Med. Department of Neurosurgery, Prince of Wales Hospital, Sydney, Australia analizaron a 203 pacientes retrospectivamente que tenía Tercer Ventriculostomía endoscópica (ETV). Los pacientes con el hidrocefalia de la estenosis del acueducto, mielomeningocele, los tumores, quistes del arachnoide, pos infeccioso, o la hemorragia sea incluido. Con éxito era 89% (84–93%). La edad fue fuertemente asociado a éxito a largo plazo: a 0 a 1 mes de edad, 31% (14–53%); a 1 a 6 meses de edad, 50% (32–68%); a 6 a 24 meses de edad, 71% (55–85%); y más de 24 meses de edad, 84% (79–89%). Y había asosacion por la etiología.

Joachim M. K. Oertel, M.D. et al. *Germany* . En este estudio, los autores informan su experimente con 134 procedimientos entre el 1993 de abril y el 2007 de octubre, se realizaron 134 procedimientos del endoscópica en 126 niños. Las indicaciones para la cirugía incluyeron los tumores del cerebro en 48 niños, las lesiones císticas en 24, el estenosis del aqueductal en 23, y otras como malformación en 20, hemorragia e infarto en 6. Una proporción

de éxito de 77% y ninguna complicación. En conjunto, los endoscópica pueden ser considerados seguros y eficaces en los niños sin embargo la tasa de éxito es pobres en los infantes <6 meses de edad.

George I. Jallo, M.D., División of Pediatric Neurosurgery, The Johns Hopkins University Baltimore, USA. Realizaron una revisión retrospectiva de sus pacientes. Un total de 67 niños con la edad promedio de 10.8 años (el rango de 8 semanas a 21 años) 76 dTercer Ventriculostomía endoscópica el 1992 de julio al 2003 de junio. Dos procedimientos se abandonaron por distorsión anatómica. El fracaso de la Tercer Ventriculostomía endoscópica se definió como la necesidad de desviar al paciente dentro de 4 semanas de realizar el Tercer Ventriculostomía endoscópica

Las proporciones de éxito más altas se lograron para el hidrocefalia obstructivo del tumor del mesencefalo/tectal (100%, n = 4), el tumor pineal (100%, n = 3), tumor del interventricular o quiste (100%, n = 2), y el hidrocefalia poste-infecciosa (100%, n = 1). El Más bajo resultados las proporcionaron los pacientes con malformación de craneales (0%, n = 1) y los tumores del fosa posteriores (63%, n = 8). Y ellos concluyen que debido a la eficacia de la Tercer Ventriculostomía endoscópica debe de ser considerado como el procedimiento primario, en lugar de las desviaciones peritoneales ventriculares, en los niños cuidadosamente seleccionados.

Carlos E. Gagliardi, Luis M. Cuello, *Servicio de Neurocirugía. Hospital Prof. Dr. R. Rossi. La Plata. Argentina* realizaron 140 tercer ventriculostomía en 132 pacientes, 120 de los cuales se encuentran en la actualidad libres de shunt (90,9%). Consideramos a la tercer ventriculostomía endoscópica como el tratamiento estándar para la hidrocefalia no comunicante.

En vista de las bajas tasas de mortalidad y morbilidad del procedimiento, asociadas a las ventajas potenciales para el paciente, consideramos que, ante el fracaso de una ventriculostomía, y luego de un análisis minucioso de la indicación, debe realizarse una exploración Endoscópica, y en caso de encontrarse obstrucción de la ventriculostomía, repetir el procedimiento dado los beneficios de la independencia de shunts.

En nuestro país no hay antecedente en tercer ventriculostomía endoscópica ya que la primera tercer ventriculostomía se realiza el 5-11-2010 en nuestro centro por el equipo de neurocirugía.

Justificación

En nuestro centro, somos orgullosamente pionero en la introducción de neuroendoscopia para diversas patologías y en su mayoría para el manejo endoscópico de la Hidrocefalia. A más de dos año de su introducción, es necesario conocer la evolución clínica de estos pacientes. La realización de una tercer ventriculostomía endoscópica en un paciente con adecuados criterios de selección es un procedimiento con mínima morbilidad y una mortalidad menor del 1%. Es importante para nosotros conocer si estamos seleccionando bien a nuestros pacientes, pues la Neuroendoscopia es una alternativa terapéutica nueva, que ofrece una nueva esperanza en el tratamiento de la hidrocefalia.

Con estos resultados podremos establecer mejores criterios de selección de pacientes, al crear un protocolo a seguir ideado especialmente para nuestros niños con hidrocefalia.

4. Planteamiento del Problema

¿Cuál es la evolución clínica-quirúrgica de los pacientes con Hidrocefalia, sometidos a Tercer Ventriculostomía Endoscópica (TVE) en el Hospital Manuel de Jesús Rivera, en el periodo Noviembre 2010 a Julio 2012?

Objetivo general

Describir la Evolución Clínico - Quirúrgica de los niños con Hidrocefalia que se les realizo Tercer Ventriculostomía Endoscópica en el periodo de Noviembre 2010 a Julio 2012 en el Hospital Infantil Manuel de Jesús Rivera.

Objetivos Específicos:

1. Determinar la edad de los niños a los que se les realizo tercer ventriculostomía endoscópica en el hospital Manuel de Jesús Rivera.
2. Describir las causas de hidrocefalia de los niños sometidos a tercer ventriculostomía endoscópica.
3. Clasificar la hidrocefalia de los niños sometidos a tercer ventriculostomía endoscópica.
4. Conocer la co- morbilidad presente en estos niños.
5. Describir los criterios utilizados en la evaluación de estos pacientes y los estudios de imagen utilizados.

Marco teórico

Concepto y fisiopatología de la Hidrocefalia

El término hidrocefalia deriva de las palabras griegas "hidro" que significa agua y "céfalo" cabeza. Como indica su nombre, es una condición donde la principal característica es la acumulación excesiva de líquido en el cerebro (1). Lo anterior produce un trastorno hidrodinámico y ocasiona un aumento del compartimiento líquido dentro del sistema nervioso central justificado por alteraciones en su producción, circulación y absorción.

En algunas condiciones hay pérdida de sustancia cerebral a consecuencia de eventos traumáticos, lesiones vasculares y otros en las que se reemplaza el compartimiento parenquimatoso por líquido cefalorraquídeo, sin que ocurra un trastorno hidrodinámico; por lo tanto estas alteraciones como la llamada *ex vacuo* no son consideradas hidrocefalias.

Epidemiología

La prevalencia está estimada en 1-1,5%. La incidencia de la hidrocefalia como patología simple congénita es ~ 0,9-1,8 por cada 1000 nacimientos (los índices publicados varían entre 0,2 y 3,5 cada 1000 nacimientos) (2). Cuando se asocia a una disrrafia espinal puede oscilar entre 1,3 a 2,9 / 1000 nacidos, la forma congénita ligada al cromosoma X, representa menos del 2 % de todas las hidrocefalias (3).

a) Bases anatómicas y fisiológicas

1. Producción.

El Líquido Cefalorraquídeo (LCR): Ocupa el 20% del volumen de la cavidad craneana. Es producido principalmente por los plexos coroideos de los ventrículos cerebrales, especialmente los laterales, aunque se ha demostrado producción a expensas del epéndimo y parénquima cerebral, a un débito estable cercano a los 20 ml /h tanto en el niño como en adultos; No existen datos del volumen de producción en el periodo neonatal.

Esta producción no está influenciada por las variaciones fisiológicas de la Presión Intracraneal (PIC) y solo disminuye con niveles muy elevados de esta o gracias a los mecanismos de compensación que busca el cerebro. Esta secreción es un fenómeno activo que requiere energía pudiendo ser alterado por depresores del metabolismo (4).

2. La circulación del LCR

Cada ventrículo lateral se comunica con el tercer ventrículo único y mediano, por el agujero de Monro. El tercer ventrículo se comunica por un estrecho corredor (el acueducto de Silvio) con el cuarto ventrículo, situado entre la protuberancia y el bulbo hacia adelante, y el cerebelo hacia atrás. El cuarto ventrículo se abre por un orificio inferior (agujero de Magendie) y dos orificios laterales (agujeros de Luschka), en los espacios que rodean el encéfalo (espacio subaracnoideo y cisternas de la base). El LCR fluye hacia el espacio subaracnoideo del cerebro y el raquis por mecanismos complejos hasta los sitios de absorción. Se trata de un flujo pulsátil dependiendo del flujo vascular en forma de oleadas con movimientos anterógrados y retrógrados (5,6). El volumen promedio de LCR en recién nacidos es de 50 ml y en niños mayores de 90 ml.

3. Reabsorción.

El LCR es reabsorbido por las vellosidades aracnoideas y granulaciones de Pachionni las cuales son apéndices de aracnoides localizados en las convexidades cerebrales que se proyectan en los senos duros, desde donde retorna el líquido hacia la circulación venosa por un fenómeno pasivo que depende de los gradientes de presión entre el espacio subaracnoideo y el seno. La absorción es lineal por encima de una presión inicial, igual a la presión venosa sinusal (5 cm. de agua con el paciente en decúbito). Otras vías, como la reabsorción endimaria hacia el espacio extracelular y los manguitos radiculares de los nervios espinales, solo funcionan en condiciones patológicas (7).

Al nacimiento las vellosidades aracnoideas no están aún aptas; y su maduración se sigue en conjunto con la capacidad de absorción durante los primeros meses de vida. La PIC definida como presión hidrostática del LCR, es resultante de la secreción activa del LCR y de las resistencias opuestas a la circulación y la absorción. La PIC es el punto de equilibrio entre la secreción y la absorción (8).

En el periodo neonatal la PIC es de 2 a 4 cm de agua, estabilizándose a los valores del adulto en la medida en que se osifica el cráneo y se cierran las suturas y fontanelas.

b) Fisiopatología de la hidrocefalia.

De los conceptos anteriores entendemos que, en teoría, la hidrocefalia puede aparecer por tres mecanismos: hiperproducción de LCR, aumento de la resistencia a la circulación de LCR, o aumento de la resistencia a la absorción por aumento de la presión venosa.

La consecuencia de cualquiera de los tres mecanismos es un aumento en la presión del LCR para mantener el equilibrio entre la secreción y la absorción. Por lo tanto, la dilatación ventricular no es el resultado de la desigualdad entre secreción y absorción, sino, que esta es secundaria al aumento de presión hidrostática de LCR. Los mecanismos que preceden la dilatación del sistema son multifactoriales e intervienen en diferentes momentos de su formación. Es probable que el mecanismo inicial sea la compresión del sector vascular y una modificación de la distribución del LCR y los líquidos extracelulares. A largo plazo, la destrucción tisular es la que contribuye a la dilatación de los ventrículos (9-11).

Hiperproducción de LCR.

La velocidad de producción del LCR en condiciones normales es aproximadamente de 0.35 ml por minuto lo que equivale a 480 CC por día. Los papilomas del plexo coroideo pueden originar hidrocefalia por dos mecanismos básicos, la hiperproducción y el efecto de masa capaz de bloquear el paso al LCR; aunque existen trabajos abalados por estudios cisternográficos que demuestran el bloqueo secundario del espacio subaracnoideo existente en

algunos papilomas , relacionado con sangramientos previos al inicio de la dilatación ventricular e hiperproteíorraquia . Esto explica por qué después de extirpar algunos papilomas no se revierte la hidrocefalia. Otros autores plantean que en condiciones normales las granulaciones subaracnoidea son capaces de absorber todo el LCR que se produce, desarrollándose una hidrocefalia, si los mecanismos de absorción son deficientes (12). Por lo tanto, a la hora de tratar a un paciente diagnosticado de hidrocefalia secundaria a un papiloma del plexo coroides, es necesario tener en cuenta todos estos aspectos que podrían influir en su evolución y pronóstico.

Aumento de la resistencia a la circulación de LCR.

Desde los estudios publicados por Dorothy Russel en 1949, donde demostró que cualquier patología que se interponga al libre paso del LCR podría originar una hidrocefalia, pudo aclarar ciertas dudas y abrir nuevas pautas terapéuticas (13).

Las hidrocefalias se clasifican según la localización del obstáculo, en no comunicantes, cuando el obstáculo es ventricular, y comunicantes cuando el obstáculo está más allá de los ventrículos, como en los problemas de taponamiento en los sitios de absorción que determinan una hidrocefalia tanto interna como externa. La obstrucción puede ser debida a varias patologías.

Malformaciones en las vías de pasaje del LCR (estenosis de los Monro, del acueducto, orificios de salida del cuarto ventrículo o malformación de Chiari, etc.)

Lesión expansiva que origina una compresión intrínseca o extrínseca de las vías de circulación de LCR (tumor, quiste, hematoma, malformaciones, etc.)

Proceso inflamatorio hemorrágico o infeccioso que lleva a una fibrosis, gliosis, adherencias sobre la vía de circulación de LCR.

La gravedad del aumento de la resistencia a la circulación de LCR y la rapidez en la aparición de la perturbación hidrodinámica influyen en el cuadro clínico, existiendo hipertensiones sub-agudas con diferentes grados de sufrimiento cerebral crónico (14).

Aumento de la resistencia a la absorción por incremento de la Presión venosa.

El aumento de la presión venosa de los senos tiene como consecuencias:

- 1- Un aumento en la presión de las venas corticales que originan un aumento del volumen vascular intracraneal.
- 2- Aumento de la PIC hasta niveles suficientes para mantener la circulación del LCR.
- 3- El aumento de la presión venosa sinusal puede ser de origen orgánico (trombosis venosa sinusal, yugular o cava superior, invasión del seno por tumor, acondroplasia, etc.) o de origen funcional (malformación arteriovenosa de alto flujo) (15).

Fases de la hidrocefalia

Inicio

En condiciones normales existe un equilibrio entre la presión del LCR, el parénquima cerebral y el espacio sub-aracnoideo. Cuando aparece el obstáculo que aumenta la resistencia a la circulación, y el LCR se continua produciéndose, se incrementa la presión dentro de los ventrículos y se establece un gradiente de presión hacia el parénquima y el espacio subaracnoideo.

Fase aguda

El gradiente de presión establecido, origina una fuerza radial que dilata los ventrículos. El parénquima cerebral, comparado con un material visco-elástico sufre energías tangenciales que determinan un daño mecánico.

Causas de hidrocefalia aguda.

Hemorragias intraventriculares.

Descompensación de tumores intraventriculares o muy cercano a los ventrículos.

Heridas penetrantes por armas de fuego.

Hemorragia subaracnoidea.

Obstrucción aguda de un sistema derivativo.

Trauma craneoencefálico con obstrucción de las cisternas de la base.

El tamaño ventricular alcanza su máxima expresión de 3 a 6 horas, después de iniciada la causa de origen. Esto no es un proceso uniforme. La dilatación inicia en los ventrículos laterales, se extiende al III y después al IV ventrículo (16,17).

Existen factores anatómicos que ayudan a esta disposición. Los ventrículos laterales, específicamente los cuernos frontales y occipitales son los primeros en dilatarse ya que la sustancia blanca adyacente le ofrece poca resistencia.

Esto no ocurre con el III ventrículo, el cual se dilata posteriormente gracias a la oposición de los núcleos grises de la base, los cuales obligan a los ventrículos laterales y al propio III a crecer en sentido antero posterior y le da menos opción a crecer transversalmente. Los recesos supra-ópticos, pineales y suprapineales pueden formar divertículos, ayudando con esto a contrarrestar la hipertensión endocraneana (18).

El III ventrículo tiende a crecer posterior gracias a la poca resistencia del cerebelo. El IV ventrículo crece dorsalmente ya que el tallo cerebral le hace resistencia anterior. Otra teoría expuesta por Hakim plantea, basándose en la ley de Pascal, que la fuerza producida sobre un área determinada es igual, a la presión del líquido que la ejerce por el tamaño de la superficie sobre la que actúa (19), lo que nos haría suponer que el crecimiento, en primer lugar, de los ventrículos laterales ante una misma presión, está determinado por su mayor tamaño.

Comúnmente cuando en una hidrocefalia, el III ventrículo o el IV se dilatan más que los laterales existe un atrapamiento de los primeros.

Los fenómenos que ocurren en la hidrocefalia aguda se originan debido a una formación continua de LCR y a la claudicación de mecanismos anatómicos fisiológicos, como la presencia de cisternas, los cuales dan un margen de 3 a 6 horas. Después de este tiempo el crecimiento ventricular es más lento, el epitelio ependimario se aplana y se estrecha favoreciendo el paso de LCR al espacio periventricular, extendiéndose este edema al centro oval en un periodo que va de 19 a 24 horas. El edema periventricular se debe al éxtasis del flujo intersticial del cerebro, reflujo del líquido contenido dentro de los ventrículos, aumento de la presión ventricular y aumento de la permeabilidad de los capilares cerebrales (20,21).

El espacio subaracnoideo colapsa y se vacía, poniendo la corteza en contacto con la duramadre y la bóveda ósea, infinitamente menos compliante que el parénquima, (a excepción del recién nacido y del lactante, por sus suturas aun abiertas) recibiendo la totalidad de la fuerza radial expansiva. La dilatación se detiene, equilibrando las presiones a niveles cada vez más altos, se forma un cono de presión céfalo-caudal hasta que sobre viene la muerte del paciente (22).

Fase crónica

Independientemente de la causa que da origen a la hidrocefalia, la aparición de modificaciones patológicas depende en cierta medida de la edad, mecanismos de adaptación cerebral, tiempo de instalación y duración de la hidrocefalia. En los niños el tamaño ventricular puede alcanzar valores incalculables, debido a la poca maduración, mielinización del cerebro y la capacidad de distensión del cráneo, lo cual permite dilatación considerable antes de que inicien las manifestaciones de hipertensión endocraneana (23). El tamaño del manto cortical puede reducirse a menos de 1 cm.

La mayoría de las hidrocefalias en los niños no evolucionan hacia la hipertensión intracraneana terminal, sino que tienden a volverse crónicas, manteniendo una presión aparentemente normal y la dilatación estacionarse. Esta evolución puede explicarse por diferentes mecanismos compensadores.

Mecanismos compensadores:

Crecimiento de la bóveda craneal.

Contracción del volumen vascular cerebral.

Crecimiento del sistema ventricular.

Atrofia del manto cortical.

Fibrosis de los plexos coroideos y reducción del volumen de formación de LCR.

Edema periventricular.

Dilatación del canal central de la médula, lo que favorece el flujo transependimario y la reabsorción del LCR.

Fenestraciones del Septum Pellucidum.

Formación de divertículos ventriculares.

Estos mecanismos hacen que el gradiente y la hidrocefalia se detengan, la presión se torna normal, con una dilatación ventricular fija de grado variable y sobre todo, asintomática (24).

Distorsión de la anatomía ventricular secundaria a la hidrocefalia.

En la hidrocefalia severa se producen herniaciones del sistema ventricular como mecanismo de compensación, formando verdaderos divertículos atriales.

Estos se producen al herniarse las paredes del trigono ventricular por medio de la fisura coroidea al interior de la cisterna cuadrigeminal y supra cerebelosa.

El receso suprapineal del III ventrículo, también se puede herniar. El receso dilatado se expande dentro del espacio incisural posterior, desplazando la glándula pineal inferiormente y elevando la vena de galeno. Los grandes divertículos pueden extenderse inferiormente y comprimir la lámina cuadrigemina, aplastando el tectum en dirección rostro caudal o cerrar el acueducto.

Los recesos de la porción anterior del III ventrículo igualmente se distorsionan, tanto el quiasmático como el infundibular, al crecer se extienden inferiormente a las cisternas supraselares..

La distensión ventricular origina disyunción de las células endimarias, explicando la reabsorción a través de la misma. Disminuye la producción de LCR; de otro lado, existe un aumento progresivo de las capacidades de absorción, extendida a los espacios peri vasculares y de los nervios espinales (25). En algunos casos la situación se agrava, con presiones normales o ligeramente altas, pero con ondas patológicas de hipertensión.

El gradiente de presión transependimaria mantiene o agrava la dilatación ventricular, al mismo tiempo que en el parénquima cerebral se alteran las propiedades mecánicas por cambios en su composición y estructura.

Manifestaciones clínicas, diagnóstico y tratamiento

Manifestaciones clínicas.

Las formas de presentación varían de acuerdo a la edad y el momento en que se realiza el diagnóstico. Las manifestaciones clínicas dependen de la complianza de la bóveda craneana. Si el cráneo es indeformable, la dilatación es contrarrestada por la disminución concomitante del volumen vascular, traduciéndose por un cuadro de hipertensión endocraneana. Al contrario si el cráneo es distensible, las fuerzas sobre las suturas llevan a un aumento de su volumen y a un aumento del compartimento del LCR.

En el lactante y recién nacido

La macrocefalia es el signo más evidente y frecuente, está presente en todas las hidrocefalias crónicas de los menores de 2 años y se define como un crecimiento del cráneo mayor de 2 desviaciones estándar, lo cual sirve en el diagnóstico diferencial con la macrocefalia constitucional donde el crecimiento craneal permanece en la misma faja de desviación. A la hidrocefalia se asocia signos de hipertensión intracraneana: abombamiento de la fontanela anterior, separación de las suturas craneanas y la piel del cráneo se vuelve fina y brillante

La parálisis de los músculos rectos superiores con el signo del sol poniente, signo de Parinaud o un estrabismo interno es la traducción de un daño en el tectum mesencefálico (26). Las convulsiones pueden estar presentes en un 10%. El edema papilar no es tan frecuente como lo es la atrofia y la disminución de la agudeza visual. La disminución del tono de los miembros inferiores, la irritabilidad o el rechazo a los alimentos con insuficiente ganancia de peso pueden ser la carta de presentación en este periodo (27).

En niños pequeños

En este periodo las manifestaciones clínicas se hacen más floridas, por lo que son más fáciles diagnosticarlas.

El cráneo crece más rápidamente que el rostro, Irritabilidad, mal control de la cabeza, náuseas y vómitos.

Fontanela tensa y protuberante.

Hipertrofia y congestión de las venas del cuero cabelludo: a causa del flujo retrógrado que, como consecuencia de un aumento de la PIC, proviene de los senos cerebrales.

Signo de Macewen: ruido de olla cascada al percutir el cráneo (efecto sobre los ventrículos dilatados).

Parálisis de VI par craneal (motor ocular externo): se ha postulado que su largo curso intracraneal lo hace muy sensible a los aumentos de presión intracraneana.

Signo de Parinaud causado por la presión ejercida del tercero posterior sobre la región del tectum.

Reflejos hiperactivos.

Respiración irregular con períodos de apnea.

Diastasis de las suturas del cráneo (visibles en radiografía simple).

En el niño mayor

El síndrome de hipertensión endocraneana aguda es más frecuente en niños y adolescentes por la rigidez del cráneo. Progresa rápidamente y se traduce por cefalea, vómito, alteración de la conciencia y de los nervios oculomotores.

En casos graves aparecen signos de sufrimiento del tallo cerebral, como crisis tónicas por herniación de las amígdalas cerebelosas, además de bradicardia y alteración del ritmo respiratorio. Esto lo convierte en urgencia neuroquirúrgica (28-31).

Los casos crónicos

En el lactante, la macrocefalia se asocia a retraso mental en grado variable. En el niño, después de cerradas las suturas, aparecen cefaleas progresivas en frecuencia, a veces se acompañan de dolor abdominal matinal, náuseas y vómitos en proyectil. Se presentan además alteraciones del comportamiento, disminución en el rendimiento escolar y a veces alteraciones en la memoria.

En estados tardíos, aparecen alteraciones de la conciencia, como obnubilación y estupor. En esta fase se puede originar la destrucción masiva del tejido cerebral y la atrofia óptica por daño del nervio (32).

Rara vez, se detecta en un niño macrocefálico, espasticidad por daño del eje piramidal; esta origina alteraciones de la marcha y movimientos anormales. Las alteraciones endocrinas por compresión del eje hipotálamo-hipofisario en el tercer ventrículo son poco frecuentes y se traducen por un retardo del crecimiento, obesidad variable y alteraciones en los genitales externos (33,34).

Diagnóstico

El diagnóstico se realiza tomando en cuenta los signos, síntomas y estudios de neuroimagen.

Es fundamental controlar el perímetro cefálico de todo niño que está en etapa de crecimiento, y en especial en los niños con sospecha de hidrocefalia y sobre todo en quienes está comprobada). Como regla general, el perímetro cefálico de un lactante normal debe ser igual a la distancia existente entre el vértice de la cabeza y los glúteos (35).

Situaciones que hacen sospechar la presencia de Hidrocefalia.

Crecimiento continuo de la cabeza a razón de 1,25 cm por semana durante dos semanas consecutivas o más de dos centímetros en una semana.

Perímetro cefálico que se acerca a dos desviaciones estándar sobre las medidas normales.

Perímetro cefálico desproporcionado respecto a la altura o el peso corporal, incluso si está dentro de los límites normales para la edad.

Técnica: se debe medir el perímetro rodeando la frente y el occipucio (sin las orejas) tres veces consecutivas y utilizar el valor más alto. Luego, se traslada este valor a un gráfico de valores medios normales en función de la edad. Cada paciente debe tener un gráfico propio en el cual se marque el crecimiento del perímetro cefálico (36).

Clasificación de la Hidrocefalia

Las clasificaciones son instrumentos que permiten la organización del trabajo médico. Se originan a partir de las etiologías, génesis de las enfermedades, medios diagnósticos o un motivo importante que se escoja relacionado con la práctica médica (51,52). Forman parte del flujograma de atención, diagnóstico y terapéutico. Parten de un concepto, de una interrelación con una caracterización adecuada del fenómeno que estudia.

Según momento de Instauración:

Prenatales

Postnatales (malformativas, infecciosas, hemorrágicas, idiopáticas).

Según evolución:

Aguda (hasta una semana)

Subagudas (hasta un mes)

Crónica (más de un mes)

Según su simetría en:

Simétricas y asimétricas.

Según la ubicación anatómica del agente causal y su relación ventricular.

Interventricular.

Extra ventricular.

Según el número de cavidades ventriculares comprometidas en:

Mono ventricular.

Biventricular.

Triventricular.

Tetra ventricular.

Según la dinámica del líquido cefalorraquídeo en:

Alta presión.

Presión media.

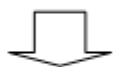Baja presión.

Sin embargo la clasificación más abarcadora y utilizada para los autores es la que correlacionando la topografía con la etiología de la hidrocefalia (54-56).

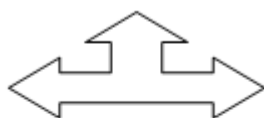
Clasificación Etiológica – topográfica.

HIDROCEFALIA INTERNA

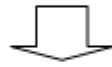OBSTRUCTIVA



- No comunicante o ventricular
- Comunicante
- Formas mixtas



NO OBSTRUCTIVA



- Hipersecreción de LCR.
- Defecto en la reabsorción del LCR.

HIDROCEFALIA NO COMUNICANTE O VENTRICULAR

Obstrucción o estenosis del agujero de Monro:

Primaria { Atresia

Secundaria { Hemorrágica
Inflamatoria
Tumoral

Obstrucción o estenosis del Acueducto de Silvio:

Primaria { Estenosis
Septum
Forking

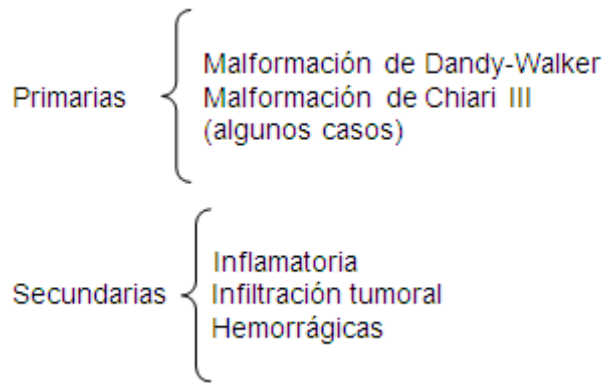
Malformativas { Arnold Chiari III
Otras malformaciones
del SNC + Estenosis del
Acueducto

Secundaria { Estenosis
Septum
Forking

{ Estenosis acueductal
ligada al sexo
Post infecciosa
Post hemorrágica
Tumoral

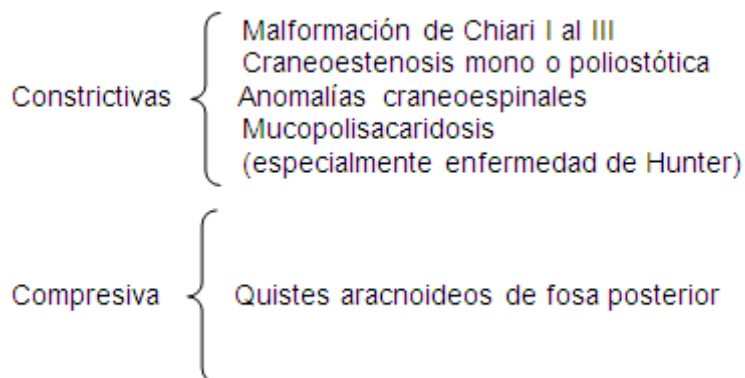
Obstrucción de Forámenes de Luschka y Magendie.

(Síndrome de Dandy-Walker)

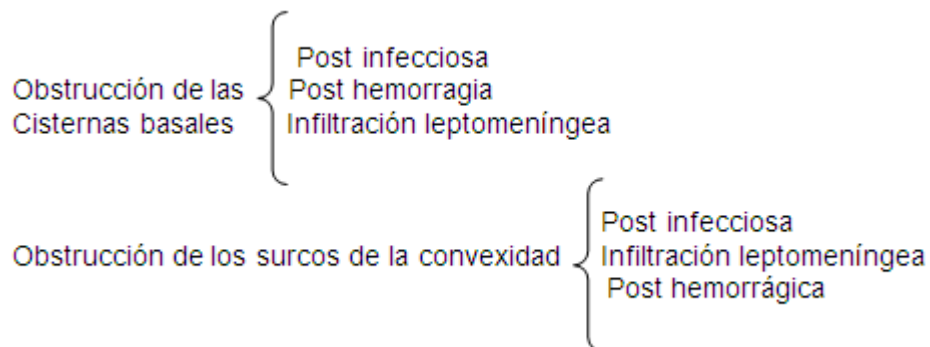


FORMAS MIXTAS DE HIDROCEFALIAS

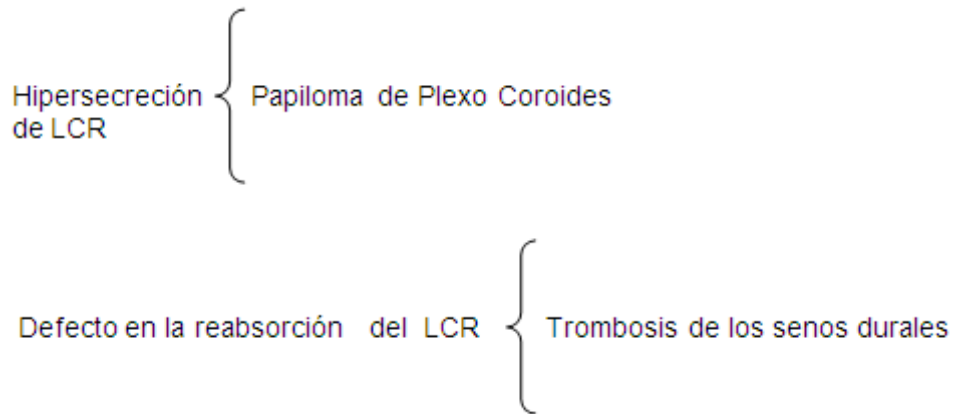
Obstrucción proximal y/o región cráneo espinal



HIDROCEFALIA COMUNICANTE O META VENTRICULAR



HIDROCEFALIA NO OBSTRUCTIVA



Hidrocefalias internas y externas.

La hidrocefalia externa se produce cuando existe la ruptura espontánea del parénquima cerebral o de un divertículo de pulsión secundaria al efecto de una hidrocefalia interna (57,58).

Los estudios radiológicos permiten comprender la fisiopatología de la hidrocefalia, a la vez que facilitan hacer el diagnóstico diferencial con otras patologías y participar en la planificación del acto quirúrgico (59-61).

Ventriculocisternostomía Endoscópica del III

La ventriculocisternostomía (VCT) endoscópica del III, es el procedimiento mediante el cual se comunica endoscópicamente el tercer Ventrículo con las Cisternas de la base. Se favorece de esta forma el paso del LCR al espacio subaracnoideo, y se evita el acueducto de Silvio y el IV ventrículo.

Recuento histórico

La neuroendoscopia se inicia en los primeros años del siglo XIX. Surge como pionera del tratamiento de la hidrocefalia. Su historia inicia en 1910 cuando un urólogo (Lespinasse) (**fig.8.1**) usa un cistoscopio para la exploración de los ventrículos laterales y electrocoagulación de los plexos coroideos, de dos niños hidrocefálicos (62). En 1918 Dandy reporta la avulsión de los plexos coroideos

en cinco niños con hidrocefalia. De ellos cuatro fallecieron en el acto quirúrgico. El procedimiento fue realizado con la ayuda de una luz frontal y el cistoscopio rígido de Kelly. Fue utilizado por vez primera el término de ventriculoscopia (63).

Posteriormente en el año 1922 Dandy continúa desarrollando la cirugía endoscópica y utiliza el abordaje subfrontal para acceder mediante la lámina terminal, al piso del tercer ventrículo. Para tal propósito tenía que sacrificar uno de los nervios ópticos por lo que abandona el proceder (64). Un año después Mixer (fig.8.2). Sintetizando las ideas de Dandy, realiza la ventriculocisternostomía del III ventrículo. Para ello utilizó un ureteroscopio, que introdujo a través de la fontanela anterior. En este caso el paciente fue un niño de 9 meses con una hidrocefalia no comunicante. La punción del piso del III se realizó con una sonda, imprimiendo movimientos de un lugar a otro. Una vez concluido el proceder, se observaron mejoría de las manifestaciones clínicas como la reducción del perímetro cefálico. También se pudo comprobar la presencia de material de contraste en el espacio subaracnoideo, el cual previamente se había inyectado en los ventrículos laterales (65,66). En 1923 Foy y Grant toman la primera fotografía de los ventrículos laterales.




Fig.8.1 Victor Darwin Lespinasse.



Fig.8.2 William Mixer.

En los años posteriores al 1923 la morbilidad y mortalidad, debido al escaso desarrollo de la óptica y los instrumentos de cirugía, hacen que los resultados no sean tan alentadores. Esto llevó a varios neurocirujanos al abandono de la técnica, hecho que se generalizó cuando aparecieron los sistemas derivativos en la segunda mitad del siglo XX (67).

Fue a comienzos de la década del 70 cuando Harold Hopkins, un físico inglés, desarrolló los sistemas ópticos. Esto fue perfeccionado tiempo después por Guiot, quien introdujo un sistema de lentes con capacidad refringente. Lo anterior propicia un nuevo impulso a la endoscopia que se utiliza actualmente en todas las áreas de la cirugía.

Gracias a los neuroendoscopios rígidos de Hopkins se reinicia la neuroendoscopia a inicios de los 80 (68). Griffith reimpulsa la neuroendoscopia en la neurocirugía pediátrica y recoge una serie basada en ventriculostomía del III y control de hidrocefalia compleja mediante esta técnica.

Los sistemas flexibles de fibra óptica desarrollados por Fukushima en 1973 permitieron la creación de neuroendoscopios flexibles de diámetros delgados de uno a dos milímetros que revolucionaron la exploración cerebral asociada a la microcirugía y la esterotáxica. Esta innovación sirve de base para que en 1973 este autor creara el ventriculofibroscopio (69).

El desarrollo de los instrumentos quirúrgicos y la necesidad de encontrar medidas complementarias para abortar la alta incidencia de infecciones y disfunciones en los sistemas derivativos, despierta nuevamente el interés por la endoscopia microquirúrgica. Uries en 1978 describe las primeras experiencias clínicas con la realización de la tercer ventriculostomía. En 1990 Jones y sus colaboradores muestran su experiencia en el tratamiento de todas las causas de hidrocefalia no comunicante con la fenestración del piso del tercer ventrículo. Posteriormente son varios los trabajos publicados donde exponen su experiencia con la ventriculostomía del piso del III (70).

Indicaciones de la ventriculocisternostomía del piso del III.

Una adecuada selección del candidato para la VCT del piso del III es un factor determinante a la hora de evaluar los resultados. Los avances en la neuroradiología no sólo han permitido realizar el diagnóstico de los diferentes tipos de hidrocefalia sino también conocer su fisiopatología.

La edad y sobre todo los casos de niños menores de un año fue un punto discutido en décadas anteriores a la hora de la elección del candidato para esta técnica. Ya en la actualidad constituye el procedimiento quirúrgico de primera

elección en el tratamiento de la hidrocefalia obstructiva, donde los resultados pueden variar en dependencia de la etiología, edad y otros factores (71).

Hidrocefalias Obstructivas puras.

Estenosis Acueductal.

Es la responsable del 6-66% de las causas de hidrocefalias en los niños. Muchos autores han clasificado a esta patología en primaria, cuando su origen depende de un problema intrínseco del acueducto; y secundaria cuando la permeabilidad del acueducto se ve interferido por patologías sobre todo tumorales de zonas anatómicas vecinas o en niños portadores de hidrocefalias comunicantes con cuernos occipitales muy grandes donde la anatomía del acueducto de Silvio se distorsiona e interfiere en el flujo del LCR.

Estenosis Acueductal primaria.

Aunque la estenosis primaria del acueducto se considera un problema congénito, en ocasiones se puede ver en niños grandes o adolescentes. Muchas son las teorías que han tratado de explicar éste fenómeno. Usualmente se atribuye a traumas craneales, infecciones del SNC o pequeñas hemorragias del espacio subaracnoideo, las cuales son capaces de interferir sobre la anatomía del acueducto y empeorar el grado de estenosis (72).

Estenosis acueductal secundaria.

Patologías sobre todo del orden tumoral de estructuras cercanas al acueducto de Silvio, como gliomas tectales , Hamartomas, Pinealomas , son la causa más frecuentes de estenosis secundaria del acueducto .Estas lesiones por lo general, pueden cursar sin manifestaciones clínicas y debutar por una hidrocefalia .Las Malformaciones Arterio -Venosas (MAV) , causan raramente estenosis acueductal . Los vasos de drenaje en su paso al diencéfalo pueden ocluir la circulación del acueducto, al igual que los aneurismas fusiformes gigantes de la basilar .Las MAV de la vena de Galeno también pueden ocluir el paso del LCR, ya sea por la hipertensión venosa o por efecto mecánico sobre la placa tectal.

El flujo del LCR a través del acueducto tiene dos ciclos, los cuales coinciden con los del corazón. Durante la sístole el flujo es descendente, y en la diástole, ascendente. Cuando existe de base una estenosis, la presión en el acueducto es diez veces mayor que en condiciones normales. Esto origina un estrés mantenido sobre las paredes, y progresivamente lleva a una gliosis que reduce aún más el diámetro acueductal (73).

Hidrocefalias por tumores de fosa posterior.

La incidencia preoperatoria de hidrocefalia en tumores de fosa posterior es del 60-80% y después de la cirugía su incidencia decrece, pero algunos pacientes necesitarán de una derivación permanente (10-40%). Factores como severidad de la hidrocefalia a la hora del diagnóstico, situación del tumor en relación al IV ventrículo, grado de resección del tumor, la utilización de sustitutos a la hora de la plastia dural y las infecciones son factores que influyen en el riesgo de necesitar derivación permanente.

El desarrollo de la hidrocefalia guarda relación con la oclusión del IV ventrículo o sus orificios de salida por efecto directo del tumor o en otras circunstancias cuando la lesión es maligna puede sangrar o metastizar al espacio subaracnoideo y bloquear la circulación del LCR, lo que explica por qué después de ser operados estos tumores muchos de estos pacientes desarrollan hidrocefalia.

En un estudio realizado por Khasawneh y col. publicado en el 2010, donde se les realizó VCT a 42 pacientes con diagnóstico de hidrocefalia secundaria a tumores de fosa posterior, se pudo demostrar que ésta se acompaña de menos morbilidad, permite control de la presión intracraneal, toma de muestra de LCR para citológico, facilita el abordaje de la fosa posterior y redujo la incidencia de hidrocefalia post quirúrgica en un 98% (74,75). En nuestro servicio está protocolizado la realización del la VCT antes de abordar el tumor, cuando existe una hidrocefalia sintomática.

Hidrocefalia post hemorrágica del Recién nacido.

Entre el 20 y el 74 % de los niños que sufren una hemorragia intraventricular desarrollan hidrocefalia como complicación. Es importante recordar que el aumento progresivo del tamaño ventricular no representa necesariamente un

fenómeno de presión y si una situación creada por la pérdida de tejido como resultado de infartos venosos o isquemia de la sustancia blanca periventricular. Esta evolución es más frecuente cuando se asocia a una encefalopatía hipóxico-isquémica.

En otros casos existe la combinación de la pérdida de volumen con una verdadera hidrocefalia, por lo que surge la disyuntiva si se trata conservadoramente o se procede a la cirugía de la hidrocefalia. Esto se pone de manifiesto a través de los numerosos trabajos relacionados con la enfermedad y la variabilidad de conducta.

La hidrocefalia post hemorrágica se origina por la acción de los detritos celulares y productos de la sangre, los cuales causan fibrosis, aracnoiditis química, ependimitis granular, coroiditis y aracnoiditis adhesiva. Lo anterior compromete la circulación del LCR por el espacio subaracnoideo.

Es posible que todos estos elementos presentes en el espacio subaracnoideo se puedan reabsorber y el espacio pueda abrir, restituyéndose la circulación del LCR. En otras ocasiones con el seguimiento radiológico se puede observar una estenosis del acueducto por el efecto de los productos de la sangre y restos celulares sobre el mismo (76).

Anteriormente cuando un paciente presentaba una historia de hemorragia intra ventricular no se consideraba dentro de los candidatos para la VCT del piso del tercero por ser la hidrocefalia del tipo comunicante. En el año 2002 Siomin y colaboradores publican un estudio multicéntrico retrospectivo, de pacientes con hidrocefalia posthemorrágica que fueron tratados con esta técnica y los resultados fueron favorables en un 56% .posteriormente Smith en el 2003, obtiene mejores resultados con un 76% en los pacientes intervenidos. Estos autores coinciden en citar la aracnoiditis y la baja presión de estas hidrocefalias como causa de obstrucción del ostoma (77).

Hidrocefalias post infección del SNC.

El progreso en el conocimiento de la fisiopatología de las infecciones del SNC ha permitido reevaluar a esta entidad y colocarla dentro de las candidatas a la VCT del III y catalogarla como una entidad compleja.

Una severa distorsión de la anatomía ventricular puede ser el resultado de una meningitis/ventriculitis con la consecuente hidrocefalia post infecciosa. Muchas veces esa distorsión entorpece la realización de una tercer ventriculostomía debido a la severa fusión de las estructuras endimarias secundarias a la ventriculitis. Ocasionalmente, esto hace al procedimiento técnicamente imposible (78).

En condiciones ideales, el LCR debe estar estéril y con nula celularidad. Los casos más difíciles corresponden a los niños que han permanecido con sistemas de drenaje ventricular externo donde se dificulta realmente la esterilización del LCR. Las características ventriculoscópias más comunes en estos niños son: exudados inflamatorios amarillentos, manchas de hemosiderina en el epéndimo y engrosamiento de las membranas, especialmente del piso del tercer ventrículo.

Podemos observar obstrucción del acueducto de Silvio por pus, hemosiderina o engrosamiento endimario post infeccioso.

Una característica casi constante en estos casos es la tabicación ventricular, causante de la hidrocefalia multiseptada o multicompartimental. Estos pacientes requieren la fenestración de los septos para lograr una cavidad única comunicable, ya que no funciona la tercer ventriculostomía y necesitamos un ventrículo libre para colocar una DVP.

Infecciones prenatal.

La toxoplasmosis es una de las entidades que con mayor frecuencia afecta prenatalmente al SNC, el parásito invade el sistema ventricular originando una endimitis destructiva. A la vez se puede extender al parénquima cerebral y causar necrosis del mismo. La destrucción cerebral se acompaña de una dilatación ex vacuo de los ventrículos cerebrales, mientras que la inflamación de las leptomeninges puede ocasionar bloqueo a la circulación del LCR por el espacio subaracnoideo. Otras veces la forma radiológica de la hidrocefalia es una estenosis acueductal, por obstrucción del acueducto, o por efecto secundario de los ventrículos sobre el cerebro medio. Esto condiciona la distorsión del acueducto e interfiere en el libre flujo a través de él (79).

Otras de las infecciones prenatales que afectan al SNC son las causadas por Citomegalovirus; su incidencia en la producción de hidrocefalia es entre el 10-15%, fisiopatológicamente se comporta igual a la anterior.

Infección Neonatal.

La mayoría de las infecciones del LCR en el periodo neonatal se deben a bacterias. Un estudio reciente de las infecciones del SNC resultó ser: estafilococoagulasas negativas 43%, Gram positivas 19%, Gram negativas 17% (80).

La incidencia de hidrocefalia post infecciosa en las edades pediátricas es aproximadamente entre 50-75%, la cual se presenta entre dos y tres semanas después del diagnóstico de la infección y causa una hidrocefalia de tipo comunicante. Pero en otras ocasiones se desarrolla meses o años después de la resolución de la infección y lo más frecuente en este periodo es que sea una hidrocefalia del tipo no comunicante. Su causa se debe entonces a una estenosis acueductal. En el peor de los casos se origina una ventriculitis, lo cual ensombrece más el pronóstico.

Infección post neonatal.

Alrededor del 60-75% de las infecciones del SNC en este periodo se originan por Haemophilus Influenzae del tipo B, pero la incidencia de hidrocefalia es menos del 10%. Se plantea que esto está en relación con la capacidad del Haemophilus para producir ventriculitis y atrofia de los plexos coroides, con la consiguiente reducción de la producción del LCR, mientras que la incidencia de hidrocefalia post infecciosa por gérmenes Gram negativos y virus es mayor. Otra capacidad que tienen los virus es la de originar ependimitis granular y pérdida de células ependimarias. Esto puede ocasionar estenosis secundaria del acueducto (81).

Estudios realizados en el 2002 por Siomin y colaboradores de 27 casos a los que se le realizó la ventriculostomía de III ventrículo, 14 tuvieron resultados favorables.

Factores como la severidad de la infección, tipo de agente causal y localización no parecen tener acción directa sobre los resultados; a diferencia de los casos

que tenían asociación con hemorragias. En éstos sólo el 10% evolucionó favorablemente. Otro factor que está en estrecha relación con los resultados es la edad de los pacientes, evolucionando mejor los niños mayores (82).

Hidrocefalia asociada a Síndrome de Dandy-Walker.

La triada clásica de dilatación quística del IV ventrículo, agenesia o hipoplasia del vermis cerebeloso asociado a hidrocefalia, ha sido el patrón fundamental para el diagnóstico del síndrome durante mucho tiempo, aunque se conocen variantes de él y se ha demostrado en estudios anátomo- patológicos la permeabilidad de los agujeros de Luschka y Magendie en varios casos portadores de la enfermedad. En 1980 Hoffman y colaboradores presentan un estudio de la VCT realizada en este tipo de paciente y con un 50 % de positividad en los resultados. Una condición asociada al síndrome y que influye en los resultados de forma negativa es la asociación a otras malformaciones del SNC, lo que distorsiona la anatomía del piso del III, las cisternas interpeduncular y una bifurcación de la basilar más alta de lo normal (83).

Hidrocefalia en pacientes con Mielomeningocele.

El 80% de los pacientes que sufren de este cuadro desarrollan hidrocefalia y entre el 80-90% necesita derivación permanente. Existen diferentes factores que intervienen en la génesis de la hidrocefalia en estos niños; a partir de esto pueden combinarse las formas comunicantes y no comunicantes. En el Chiari tipo II, la estenosis acueductal, el drenaje venoso anómalo y el cierre del mielomeningocele son circunstancias que se vinculan a la fisiopatología de la hidrocefalia.

La hipoplasia de la fosa y del Cerebro posterior ocasiona amontonamiento de estructuras vasculares y nerviosas. Esto deja poco espacio para la circulación del LCR y favorece el descenso dentro del canal cervical superior al IV ventrículo y las amígdalas. Este conflicto mecánico produce hipertensión venosa e hidrocefalia del tipo comunicante. Por otro lado la distorsión del tallo por el descenso secundario origina estenosis acueductal y bloquea la salida de LCR del IV ventrículo, aportando la parte no comunicante.

La realización de una tercer ventriculostomía en un niño portador de hidrocefalia, asociada a un mielomeningocele, nos enfrenta a varios retos ya

que la anatomía ventricular es particularmente distinta. Se puede encontrar: ausencia del septum pelucidum, columnas del fornix engrosadas y ocasionalmente fusionadas, plexos coroides engrosados con su glomus fuertemente pediculado y vascularizado, alargamiento de la masa intermedia, adhesiones interhipotalámicas que complican el abordaje del piso del III ventrículo, que es en estos casos grueso y poco traslúcido, (frecuente asociación a estenosis acueductal) (84).

Una vez realizada la tercer ventriculostomía a estos pacientes la anatomía intracisternal es bastante diferente. Se encuentra: desplazamiento anterior de la arteria basilar y el tallo cerebral, desplazamiento inferior del ápex basilar; engrosamiento de la membrana de Liliequist, que amerita una fenestración más laboriosa después de ser perforada hacia la cisterna y ocasionalmente podemos ver tejido cerebeloso en el receso lateral de la cisterna pontina cerca de los cóndilos occipitales.

Preparación del paciente.

La preparación pre operatoria del paciente comienza con la realización de una RMN, o en su defecto una TAC, donde se podrá evaluar el tamaño, profundidad y forma de los ventrículos cerebrales, así como la relación de la bifurcación de la Basilar con el piso del III (87).

Se garantiza que la piel del cuero cabelludo esté libre de infección, de existir alguna enfermedad crónica, ésta debe estar compensada. Se lleva al salón el paciente con una hemoglobina óptima y se tendrá de reserva cantidad suficiente de glóbulos, los cuales se utilizarán sólo si es necesario. En los pacientes vírgenes de antimicrobiano se valorará el uso de la quimioprofilaxis. Esto deberá ser en el momento y con el antimicrobiano elegido por el cirujano. El paciente después de la cirugía debe ir a una sala de terapia sus primeras 24 hrs, su permanencia dependerá de la evolución.

Evaluación de los resultados.

Este aspecto ocasionalmente resulta dificultoso, ya que muchos pacientes necesitan de un periodo de adaptación hasta lograr una buena circulación a través del Ostoma de LCR o una eficaz reabsorción del mismo. Esto explica por qué muchas veces persiste la ventriculomegalia y algunos síntomas y signos, lo cual puede llevar a diagnosticar un fallo en el procedimiento (91).

Criterios Radiológicos sugeridos por Cinalli en el 2004 para hablar de buenos resultados.

Reducción del tamaño ventricular entre el 10 y 50% al séptimo día.

Desaparición del edema peri ventricular.

En estudios pre operatorio el piso del III es visto abombado y después de la cirugía es visto lineal.

Los divertículos desaparecen en el post operatorio.

Comienzan a verse los surcos y giros cerebrales borrados anteriormente por el edema del Cerebro.

Durante la primera semana el evento más importante a seguir es la reducción de los síntomas y del tamaño ventricular, aunque varios autores han observado mejoría ostensible de los signos y síntomas sin variación en el diámetro ventricular.

Complicaciones.

Las complicaciones que aparecen con la realización de la Tercer ventriculostomía Endoscópica se presentan entre el 6 y el 20% de los casos. Complicaciones mayores (7%), y menores (5-13%) (92).

Mayores

- Hemorragias.
- Defecto Neurológico.
- Disfunción Hipotalámica.
- Bradicardia severa.
- Epilepsia.
- Infección.
- Fístula de LCR.

Menores

- Pequeños sangramientos.
- Contusión cerebral.
- Contusión de los Ventriculos.
- Bradicardia transitoria.

Hemorragias.

Su incidencia es realmente baja pueden originarse por el mismo endoscopio, el fórceps, balón, o por injuria térmica al coagular. La lesión de los pequeños vasos endimarios es la principal causa de hemorragias. Cuando esto ocurre se aconseja irrigar contantemente Ringer Lactato. De no cesar el sangrado se procede a una prudente electrocoagulación; si por el contrario el sangrado es a expensas de las venas septales, tálamos estriados o hipotalámicas la irrigación puede ser inefectiva e interferir en la visibilidad a la hora de la electrocoagulación. En estos casos se debe abandonar el procedimiento y dejar una ventriculostomía hasta que el líquido esté claro y para poder intentar nuevamente.

Defectos Neurológicos.

El daño a las estructuras nerviosas se puede originar de forma directa o indirecta, y ser focal o difuso. Su incidencia es mucho más baja que en las hemorragias. Las lesiones de causa directa más frecuentemente vistas son: parécia de pares craneales, disfasias, defecto motor por daño del área motora, cápsula interna o tallo cerebral. El daño indirecto aparece cuando se interfiere en la vascularización de estructuras como el fornix, tálamo o cuerpos mamilares.

Dentro de las lesiones difusas la confusión y el deterioro del nivel de conciencia son las más frecuentes. Estas se originan por una Hemorragia Sub Aracnoides (HSA), por daño del diencéfalo o tallo cerebral .El fornix y los cuerpos mamilares establecen conexiones con el hipocampo, al dañarse son responsable de disfunción transitoria de la memoria y de la dificultad para fijar información reciente.

La contusión hemorrágica del Cerebro por daño de vasos piales, ocurre en menos del 1% de los casos .El daño de arterias importantes como la Basilar, cerebral posterior, cerebral anterior, pericallosa y los ramos perforantes de cada una de ellas también es poco frecuente. La visualización a través del piso del III de las pulsaciones de la basilar y la realización del estoma en la mitad del piso y sobre la línea media en un área translúcida situada en un triángulo que se forma entre los cuerpos mamilares y el receso del infundíbulo minimizan el riesgo de daño vascular y del Hipotálamo .Cuando ocurre daño vascular se recomienda retirar el endoscopio cuidadosamente, dejar una sonda intra ventricular e irrigar mucho Ringer Lactato (93).

La injuria del Hipotálamo resulta secundaria a la distorsión de sus núcleos, por la tensión que sobre estos origina el exceso de irrigación. La bradicardia se ve en el 40%, y aparece por lo general, al realizar la apertura del piso del III. Dado este caso rara vez se necesita interrumpir el proceder.

La taquicardia ventricular por fibrilación y paro se origina cuando ocurre distorsión rápida del neuro eje, originado por un síndrome de herniación cerebral. Esto aparece cuando se irriga con rapidez y no hay drenaje eficiente. Puede aparecer como complicaciones, a las pocas horas después de la cirugía una diabetes insípida, que puede regresar días después .Esto se debe a la lesión de los núcleos supra ópticos y para ventriculares .Otros disturbios como la amenorrea, secreción inadecuada de ADH, hiponatremia e hipotermia son menos frecuentes.

Los trastornos psiquiátricos son excepcionales y cuando se ven se asocian a lesiones del Lóbulo frontal. Las convulsiones se ven con menos frecuencia que en las DVP.

El déficit neurológico focal se debe más al daño vascular, que al efecto mecánico. Lo cual origina daños en las vías largas, cápsula interna, y tercer y cuarto nervios craneales o de sus núcleos .La apertura del piso del tercero puede traer consigo daño en las perforantes de la cerebral anterior y ocasionar vaso espasmo, HSA e infarto cerebral (94).

Otras complicaciones.

La infección posterior a la Tercer ventriculostomía va del 1 al 5%, y cuando se presenta, casi siempre se relaciona con el antecedente de infecciones previas, de los sistemas derivativos.

La fístula de LCR, vista principalmente en los niños, guarda relación con características propias de las edades pediátricas como lo son: la piel fina, espacio subaracnoideo poco desarrollado, que se puede corregir con la realización de punciones lumbares seriadas.

La colección subdural de LCR después se debe a la reducción de la presión intracraneal en los niños que tienen una corteza muy fina. Suelen ser asintomáticos y por lo general no necesitan de tratamiento quirúrgico. Se recomienda para evitar esta complicación irrigar solución de Ringer Lactato antes de extraer el endoscopio (Fig.8.10). (95).

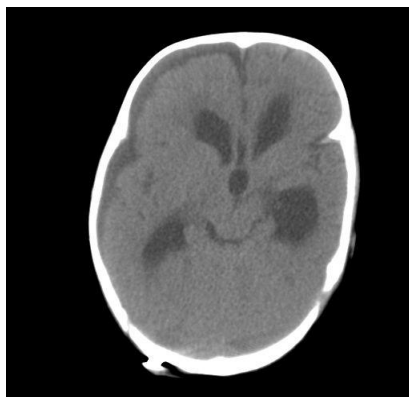


Fig.8.10 Colección de LCR subdural después de la TVE.

Obstrucción del Ostium.

La permanencia en funcionamiento la garantiza el pulso continuo del LCR a través de los dos compartimientos, favorecido por el latido de la arteria basilar y sus ramas, vecinas al sitio de comunicación. Son varios los factores que pueden influir en el origen de esta situación: el tamaño del ostoma, la apertura de las capas de la membrana de Lilliequist, hidrocefalia de bajas presiones, hemorragias, infecciones tanto antes como después de la cirugía (96).

La edad es considerada por algunos autores también como un factor que incide en el cierre del ostoma y sobre todo cuando se realiza en niños menores de

cuatro meses en los que principalmente la causa de su hidrocefalia, se debe a infecciones o hemorragias.

Los resultados cuando se realiza el procedimiento en pacientes portadores de una estenosis acueductal idiopática son mucho mejores y continúan mejorando a medida que los pacientes se acercan a los dos años de vida. Independientemente de que el rango de funcionamiento de la Tercer Ventriculostomía del III en niños menores de dos años puede ir del 50% al 75%, la Tercer Ventriculostomía constituye la primera línea de tratamiento de la hidrocefalia obstructiva en este grupo de edad. Existe, en este proceso menos morbilidad que en la derivación ventrículo peritoneal (97-98)

DISEÑO METODOLÓGICO

TIPO DE ESTUDIO

Descriptivo observacional de corte transversal y retrospectivo.

UNIVERSO:

Estuvo constituido por 23 pacientes con diagnóstico de hidrocefalia sometidos a tercer ventriculostomía endoscópica en el Hospital Manuel de Jesús Rivera la Mascota en el periodo comprendido de Noviembre 2010 a Julio 2012.

MUESTRA:

Estuvo conformada por 19 pacientes con diagnóstico de hidrocefalia sometidos a tercer ventriculostomía endoscópica en el Hospital Manuel de Jesús Rivera la Mascota en el periodo comprendido de noviembre 2010 a julio 2012, los cuales llenaron los criterios de selección descritos a continuación.

CRITERIOS DE INCLUSION

- 1.- Paciente a los que se les realizo tercer ventriculostomía endoscópica en el Hospital Manuel de Jesús Riveracuyos expedientes contenían la información de interés para este estudio.

VARIABLES EN ESTUDIO:

1. Edad
2. Causas de Hidrocefalia
3. Tipo de Hidrocefalia
4. Comorbilidad presente en los niños sometidos al procedimiento
5. Signos de hipertensión endocraneal en la evaluación de control
6. Procedimientos realizados post tercer ventriculostomía
7. Evaluación neuropsicológica de control
8. Estudios radiológicos de control.

Operacionalización de variable

Variable	Definición	Indicador	Escala
Edad	tiempo que ha transcurrido desde el nacimiento de un ser vivo	<ul style="list-style-type: none">• Año• Meses	<ul style="list-style-type: none">• 0-6 meses.• 7-12 meses• 12 un día - 2 años• 3-4 años• Mayor de 4 años

Malformaciones asociadas	Entidad patológica asociada desde el nacimiento	<ul style="list-style-type: none"> • Malformaciones musculoesqueléticas. • Mielomeningocele • Gastrointestinales • Cardíacas • otras 	
Patologías concomitantes	Entidad patológica aguda presente en el paciente dentro de su estancia intrahospitalarias	<ul style="list-style-type: none"> • Sepsis • Neuroinfección • Neumonía • otras 	
Síntomas y signos de paciente prequirúrgico	<p>Síntoma es, en medicina, la referencia subjetiva que da un enfermo por la percepción o cambio que reconoce como anómalo, o causado por un estado patológico o enfermedad</p> <p>Signo: Indicio o señal que da a conocer algo sobre una persona o una cosa.</p>	<ul style="list-style-type: none"> • Macrocefalia • Abombamiento de las fontanelas. • Sigo del sol naciente. • Convulsiones • Irritabilidad y rechazo de los alimentos 	
Clasificación de la hidrocefalia	Proceso de organizar o situar la hidrocefalia según una determinada directiva	<ul style="list-style-type: none"> • Hidrocefalia congénita (probable estenosis acueductal) • Hidrocefalia post Neuroinfección • Hidrocefalia Secundaria a MMC 	

		<ul style="list-style-type: none"> • Holoproencefalia 	
Persistencia de síntomas a los 6 meses posteriores a su cirugía	Ausencia o presencia de referencia subjetiva de hidrocefalia		<ul style="list-style-type: none"> • Si • no
Seguimiento a sus 6 meses	Ausencia o presencia de referencia subjetiva de hidrocefalia	Evolución de los paciente según expediente clínico	<ul style="list-style-type: none"> • éxito • DVP • fallecido
Derivaciones Ventriculoperitoneal posterior a Tercer ventriculostomía endoscópica	Paciente que se le colocó derivaciones ventriculoperitoneales posterior a la realización de Tercer ventriculostomía	<ul style="list-style-type: none"> • Si • no 	
Motivo de egreso	Forma oficial de egreso de Hospital	<ul style="list-style-type: none"> • Alta • Abandono • Fallecido 	

Método e instrumento para la recolección de la información:

Se realizó un estudio descriptivo transversal observacional y retrospectivo con 19 pacientes sometidos a tercer ventriculostomía endoscópica, para el tratamiento de su hidrocefalia. La información fue recolectada del expediente clínico. Una vez obtenida la información, esta fue vaciada en una base de datos especialmente elaborada en EpilInfo versión 7.1.1.0. Los resultados se presentan en tablas con frecuencia y porcentajes de las variables de interés en el presente estudio.

RESULTADOS

En relación a la edad de los pacientes a los que se les realizó tercer ventriculostomía endoscópica, el 73.68%(14) tenían 0-6 meses de edad, el 10.53%(2), 7-12 meses y mayores de un año en 15.79%.

Las causas de hidrocefalia encontradas en el presente estudio fueron un 31.58%(6) de estenosis probable del acueducto, un 10,53% postinfecciosa, un 42,11% secundaria a Chiari y un 15,79% a otras malformaciones encefálicas como holoprocencefalias.

El principal tipo de hidrocefalia presente en estos pacientes fue con el 68.42%(13) la hidrocefalia comunicante, mientras la no comunicante solo se observó en el 31,57% de los casos intervenidos.

El 47.37%(9) no presentaban patologías medicas asociadas, pero el 52.6% restante presentaron alguna patología en su estancia intrahospitalaria como neumonía, Sepsis y Neuroinfección.

En la evaluación pre operatoria de los pacientes se presentaron signos de hipertensión endocraneal como Macrocefalia, abombamiento fontanelar, convulsiones y rechazo de los alimentos en el 100% de los pacientes.

Un 21,05% de los pacientes sometidos a tercer ventriculostomía endoscópica fue necesario colocarles un sistema de Derivación Ventrículo Peritoneal (DVP), al 63,16% no se le realizó ningún procedimiento al parecer no se consideró necesario, y el 15,79% falleció.

Al 100% de los pacientes sometidos a tercer ventriculostomía endoscópica, no se le realizó evaluación neuropsicológica en su control.

Al 100% de los pacientes sometidos a tercer ventriculostomía endoscópica, no se le realizó estudios de imagenología (TAC o RMN) en su control.

Análisis

En Latinoamérica las causas de hidrocefalia más comunes están ligadas principalmente al mal control prenatal, a la sepsis neonatal, meningitis y ventriculitis, produciendo hidrocefalia como consecuencia del daño en el sistema de drenaje del líquido cefalorraquídeo (LCR). En nuestro estudio de casi 2 años observamos un porcentaje muy alto de niños menores de un año sometidos a este procedimiento. El índice de fallas según otros autores es mayor en menores de un año, principalmente en los menores de 6 meses.

Es llamativo encontrar que la hidrocefalia comunicante fue el tipo de hidrocefalia más frecuentemente tratada con este procedimiento en nuestra institución. La realización de una tercer ventriculostomía en un niño portador de Chiari nos enfrenta a varios retos ya que la anatomía ventricular y cisternal es particularmente distinta.

Una severa distorsión de la anatomía ventricular puede ser el resultado también de una meningitis/ventriculitis con la consecuente hidrocefalia post infecciosa. Muchas veces esta distorsión entorpece la realización de una tercer

ventriculostomía debido a las severas adhesiones de las estructuras endimarias secundarias a la ventriculitis. Las patologías asociadas en estos pacientes fueron principalmente las infecciosas, lo cual promueve muchos problemas durante el procedimiento endoscópico, así como aumenta la incidencia de fallos, también incrementa la mortalidad del procedimiento.

En la evaluación de control hecha a los pacientes, prácticamente el 100% de los casos aun presentaban evidencia objetiva de hipertensión endocraneal después del procedimiento desde el punto de vista clínico. Esto es posible ya que la mayoría de los pacientes a los que se les realizó tercer ventriculostomía endoscópica, correspondían a pacientes menores de 6 meses con una anatomía ventricular muy difícil de abordar, por sus malformaciones congénitas y por la transformación ventricular sufrida después de un proceso infeccioso.

Durante la evaluación de control no se hicieron estudios neuropsicológicos del desarrollo ni estudios imagenología como TAC o RMN para evaluar objetivamente el resultado final de la tercer ventriculostomía endoscópica en la hidrocefalia. Desconocemos la morfología ventricular en el post operatorio y control, no fue posible aplicar los criterios de Cinalli para establecer buenos resultados en el procedimiento.

Nuestra apreciación de los hechos nos hace considerar que no se establecieron criterios de selección adecuados en los niños sometidos a este procedimiento, aunque novedoso, riesgoso cuando no está bien indicado.

Conclusiones.

1. En relación a la edad de los pacientes a los que se les realizó tercer ventriculostomía endoscópica, el 73.68%(14) tenían 0-6 meses de edad, el 10.53%(2)7-12 meses y mayores de un año 15.79%.
2. Las causas de hidrocefalia encontradas en el presente estudio fueron un 31.58%(6) de estenosis probable del acueducto, un 10,53% postinfecciosa, un 42,11% secundaria a Chiari y un 15,79% a otras malformaciones encefálicas como holoprocencefalías.
3. El principal tipo de hidrocefalia presente en estos pacientes fue con el 68.42%(13) la hidrocefalia comunicante, mientras la no comunicante solo se observó en el 31,57% de los casos intervenidos.
4. El 47.37%(9) no presentaban patologías medicas asociadas, pero el 52.6% restante presentaron alguna patología en su estancia intrahospitalaria como neumonía, Sepsis y Neuroinfección.

5. Al 100% de los pacientes sometidos a tercer ventriculostomía endoscópica, no se le realizó evaluación neuropsicológica en su control.

Al 100% de los pacientes sometidos a tercer ventriculostomía endoscópica, no se le realizó estudios imagenología (TAC o RMN) en su control.

RECOMENDACIONES

1.- Recomendamos establecer un protocolo de selección para definir al grupo de pacientes que se beneficiaran de una tercer ventriculostomía endoscópica (TVE) en nuestro centro de esta forma incrementaríamos el porcentaje de éxito del procedimiento en nuestros pacientes.

2.- Incentivar la investigación analítica en sus residentes, para abordar más profundamente los problemas salud que vivimos diariamente en esta Institución.

ANEXOS

Ficha de recolección de Datos

Expediente:

1-Edad

- 0-6 meses
- 7-12 meses
- Mayor de 12 meses

2-Causas de Hidrocefalia

- Hidrocefalia congénita(probable estenosis acueductal)
- Hidrocefalia post Neuroinfección
- Hidrocefalia Secundaria a MMC
- Holoproencefalia

3-Tipo de Hidrocefalia

- Comunicante
- No comunicante

4-Comorbilidad presente en los niños sometidos al procedimiento

Malformaciones asociadas

- Malformaciones musculo esquelética.
- Mielo meningocele
- Gastrointestinales
- Cardiacas
- Otras

Síntomas y signos de paciente pre quirúrgico.

- Sepsis
- Neuroinfección
- Neumonía
- otra

5-Signos de hipertensión endocraneal en captación del Paciente.

- Macrocefalia
- Abombamiento de las fontanelas.
- Sigo del sol naciente.
- Convulsiones
- Irritabilidad y rechazo de los alimentos

6-Persistencia de síntomas a los 6 meses posteriores a su cirugía

- Si
- No

7-Derivaciones Ventriculoperitoneal posterior a Tercer

- Si
- no

8-Procedimientos realizados post tercer ventriculostomía

- Si
- no

9-Evaluación neuropsicológica de control

- si
- no

10-Estudios radiológicos de control

- si
- no

11-Motivo de egreso

- Alta

- Fallecido
- Abandono

Tabla No1

Edad de los pacientes con hidrocefalia a los que se le realizo tercer ventriculostomía endoscópica en el Hospital Manuel de Jesús Rivera, en el periodo de Noviembre 2010 a Julio 2012.

Edad	Frecuencia	Porcentaje
0-6 meses	14	73,68%
7-12 meses	2	10,53%
>1 años	3	15,79%
Total	19	100,00%

Fuente: Expediente Clinico

Tabla No 2

Causas de la hidrocefalia de los pacientes que se le realizo tercer ventriculostomía endoscópica en el Hospital Manuel de Jesús Rivera en el periodo Noviembre 2010 a Julio 2012

CAUSAS DE HIDROCEFALIA	Fr	Porcentaje
Hidrocefalia congénita (probable estenosis acueductal)	6	31,58%

hidrocefalia post Neuroinfección	2	10,53%
Hidrocefalia secundaria a MML	8	42,11%
Holoprocencefalia	3	15,79%
Total	19	100,00%

Fuente: Expediente Clínico

Tabla No 3

Clasificación de la hidrocefalia de los pacientes a los que se le realizo tercer ventriculostomía endoscópica en el Hospital Manuel de Jesús Rivera en el periodo Noviembre 2010 a Julio 2012.

HIDROCEFALIA	Frecuencia	Porcentaje
COMUNICANTE	13	68,42%
NO COMUNICANTE	6	31,57%
Total	19	100,00%

Fuente: Expediente Clínico

Tabla No 4

Patologías concomitantes de los paciente con hidrocefalia que se le realizo tercer ventriculostomía endoscópica en el Hospital Manuel de Jesús Rivera en el periodo Noviembre 2010 a Julio 2012.

PATOLOGIAS	Frecuencia	Porcentaje
-------------------	-------------------	-------------------

Meningitis	2	10,53%
Neumonía	4	21,05%
Sepsis	4	21,05%
Ninguna	9	47,37%
Total	19	100,00%

Fuente: Expediente Clínico

Tabla No 5

Signos de hipertensión endocraneal pre quirúrgica de los paciente con hidrocefalia que se le realizo tercer ventriculostomía endoscópica en el Hospital Manuel de Jesús Rivera en el periodo Noviembre 2010 a Julio 2012.

SIGNOS DE HIPERTENSION ENDOCRANEAL	Frecuencia	Porcentaje
SI	19	100,00%
NO	0	0,00%
Total	19	100,00%

Fuente: Expediente Clínico

Tabla No 6

Procedimientos realizados a los pacientes después de haber efectuado tercer ventriculostomía endoscópica en el Hospital Manuel de Jesús Rivera en el periodo Noviembre 2010 a Julio 2012.

Procedimiento	Frecuencia	Porcentaje
DVP	4	21,05%
Ninguno	12	63,16%
Fallecido	3	15,79%
Total	19	100,00%

Fuente: Expediente Clínico

Tabla No 7

Condición de egreso de los pacientes con hidrocefalia que se le realizo tercer ventriculostomía en el Hospital Manuel de Jesús Rivera entre el periodo noviembre 2010 a julio 2012.

Condición de Egreso	frecuencia	porcentaje
Alta	16	84.20%
Fallecido	3	15.80%
Abandono	0	0%
total	19	100%

Fuente: Expediente clínico

Tabla No 8

Evaluación neuropsicológica de control en los paciente con hidrocefalia que se le realizo tercer ventriculostomía endoscópica en el Hospital Manuel de Jesús Rivera en el periodo Noviembre 2010 a Julio 2012.

EVALUACION NEUROPSICOLOGICA	Frecuencia	Porcentaje
-----------------------------	------------	------------

SI	0	0.00%
NO	19	100,00%
Total	19	100,00%

Fuente: Expediente Clínico

Tabla No 9

Estudios imagenología de control (TAC o RMN) en los pacientes con hidrocefalia que se le realizo tercer ventriculostomía endoscópica en el Hospital Manuel de Jesús Rivera en el periodo Noviembre 2010 a Julio 2012.

ESTUDIOS IMAGENOLOGIA	Frecuencia	Porcentaje
SI	0	0.00%
NO	19	100,00%
Total	19	100,00%

Fuente: Expediente Clínico

Tabla No 10

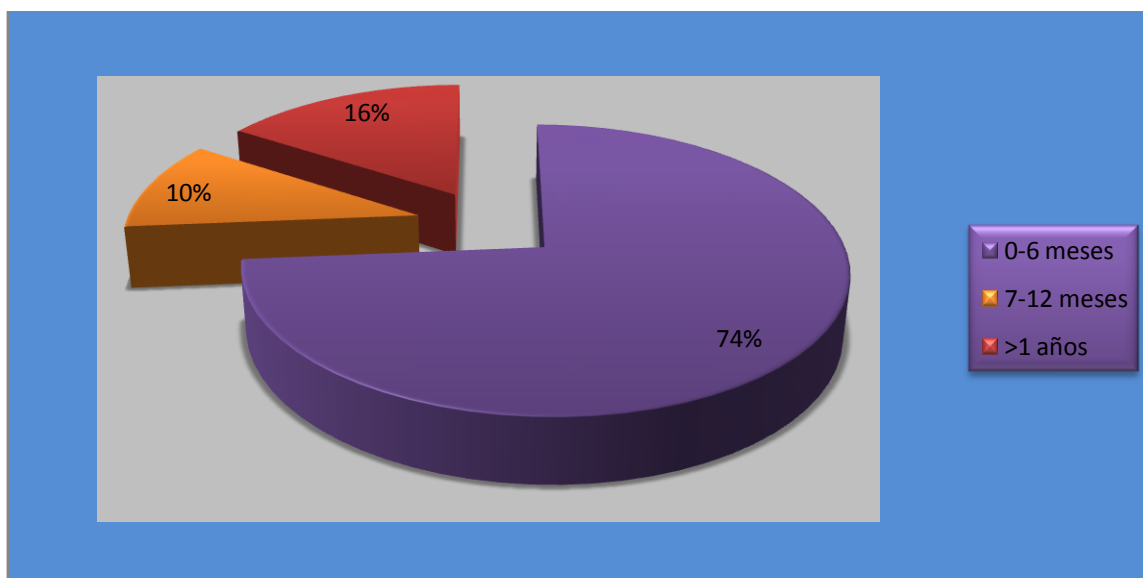
Entrecruzamiento de seguimiento a sus 6 meses post quirúrgico en relación con la clasificación de la hidrocefalia en los niños que se le realizo tercer ventriculostomía endoscópica en el hospital Manuel de Jesús Rivera la Mascota

	Diagnostico				
Seguimiento a sus 6 meses	Hidrocefalia congenita (probable estenosis acueductal)	hidrocefalia post Neuroinfeccion	Hidrocefalia secundaria a MML	Holoprosencefalia	Total
• DVP	0	0	3	1	4
Fila%	0,00%	0,00%	75,00%	25,00%	100,00%
Col%	0,00%	0,00%	37,50%	33,33%	21,05%
Ausencia de síntomas	5	0	5	2	12

fila%	41,67%	0,00%	41,67%	16,67%	100,00%
Col%	83,33%	0,00%	62,50%	66,67%	63,16%
fallecido	1	2	0	0	3
fila%	33,33%	66,67%	0,00%	0,00%	100,00%
Col%	16,67%	100,00%	0,00%	0,00%	15,79%
TOTAL	6	2	8	3	19
fila%	31,58%	10,53%	42,11%	15,79%	100,00%
Col%	100,00%	100,00%	100,00%	100,00%	100,00%

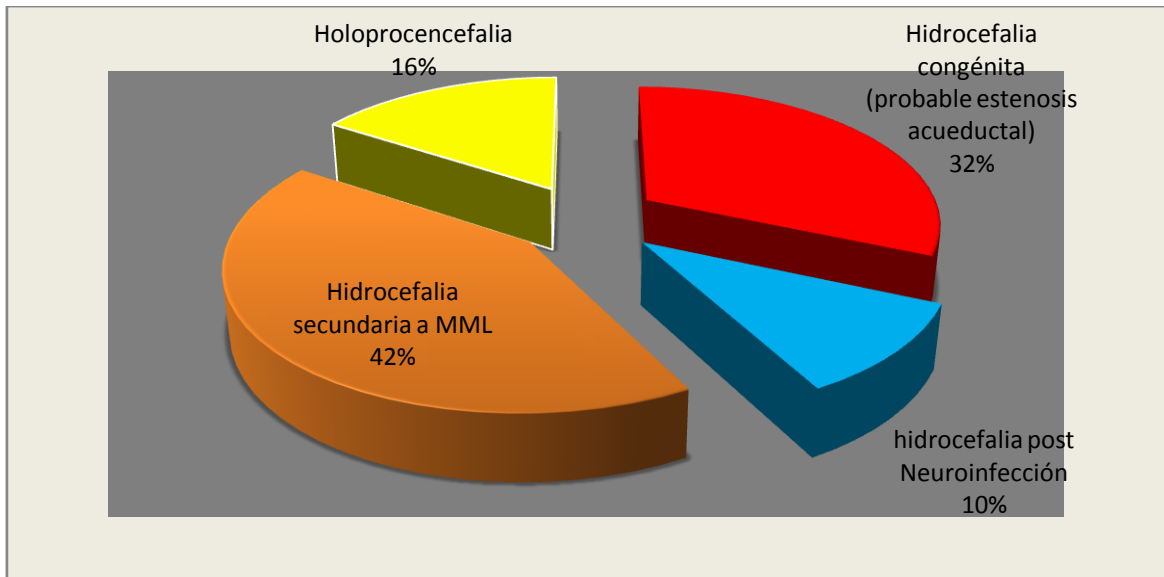
Fuente: Expediente Clínico

Grafico No 1. Edad de los pacientes con hidrocefalia a los que se le realizo tercer ventriculostomía endoscópica en el Hospital Manuel de Jesús Rivera, en el periodo de Noviembre 2010 a Julio 2012.



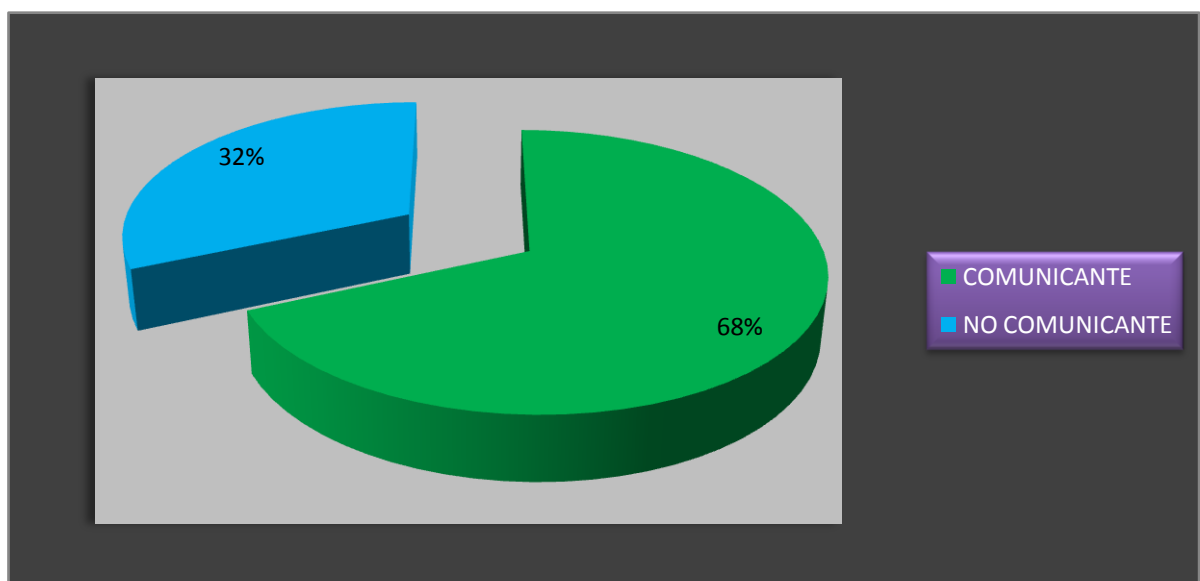
Fuente: Cuadro No 1

Grafico: No2 Causas de la hidrocefalia de los pacientes que se le realizo tercer ventriculostomía endoscópica en el Hospital Manuel de Jesús Rivera en el periodo Noviembre 2010 a Julio 2012



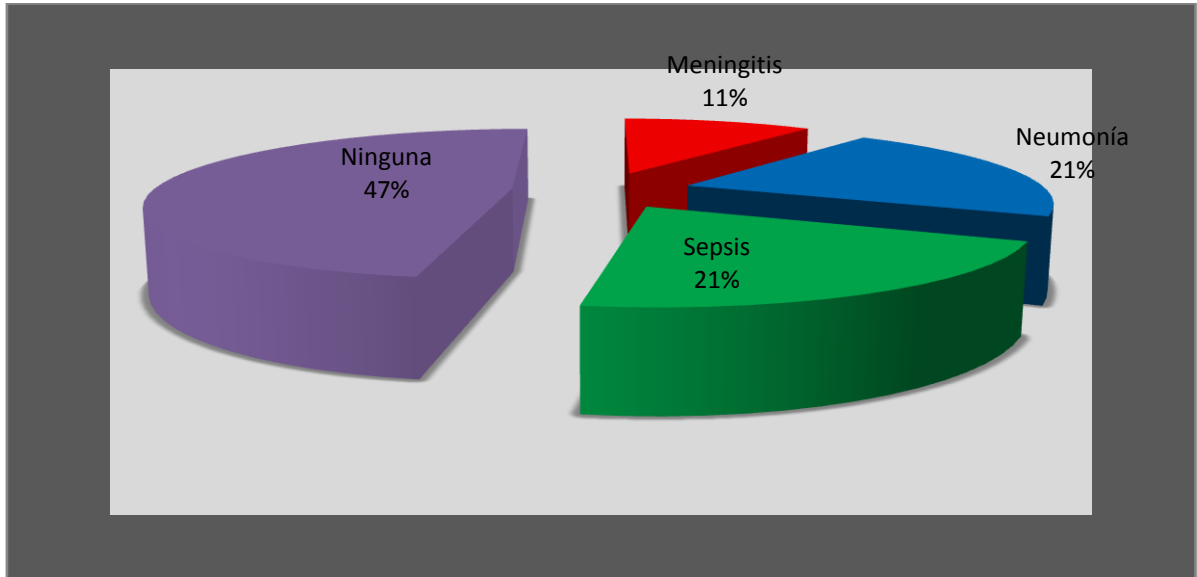
Fuente: Cuadro No 2

Grafico No 3: Clasificación de la hidrocefalia de los pacientes a los que se le realizo tercer ventriculostomía endoscópica en el Hospital Manuel de Jesús Rivera en el periodo Noviembre 2010 a Julio 2012.



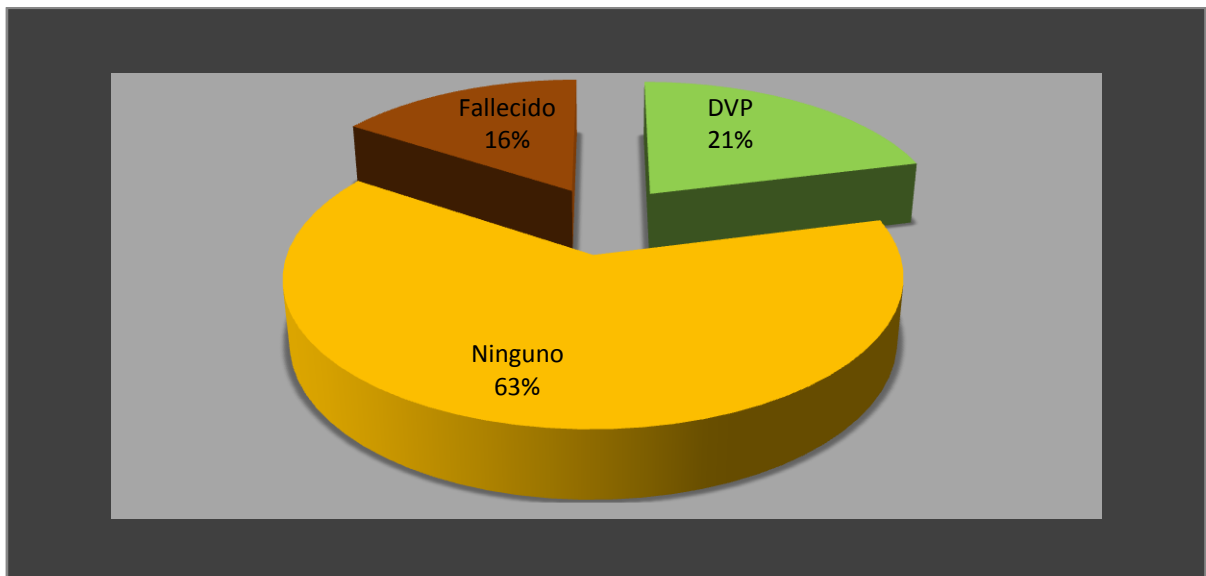
Fuente: Cuadro No 3

Grafico No4 Patologías concomitantes de los paciente con hidrocefalia que se le realizo tercer ventriculostomía endoscópica en el Hospital Manuel de Jesús Rivera en el periodo Noviembre 2010 a Julio 2012.



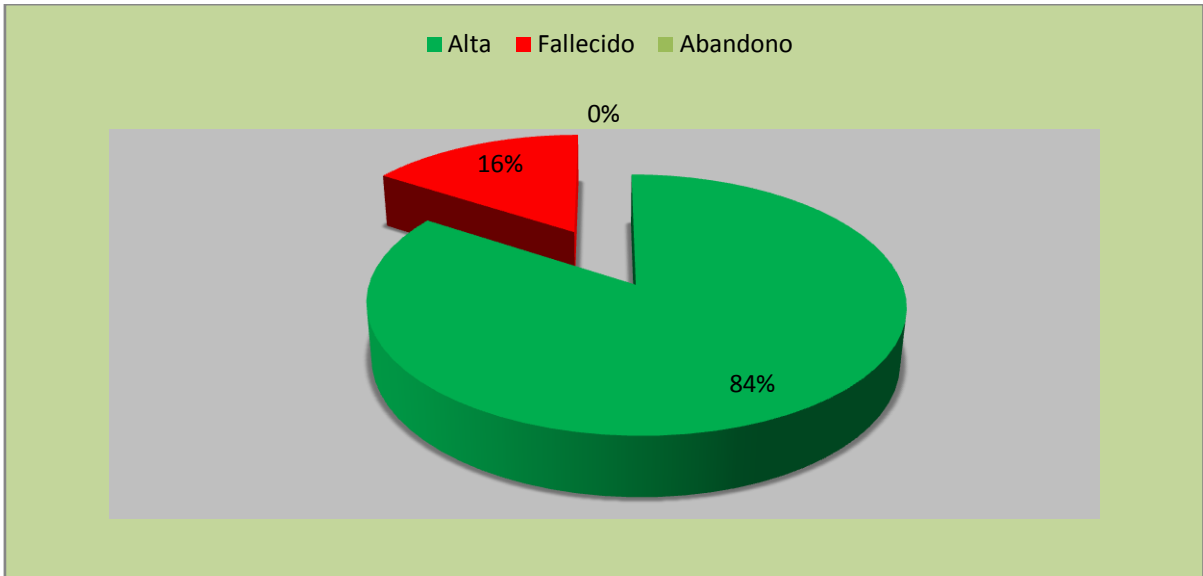
Fuentes: Cuadro No 4

Grafico No 5 Procedimientos realizados a los pacientes después de haber efectuado tercer ventriculostomía endoscópica en el Hospital Manuel de Jesús Rivera en el periodo Noviembre 2010 a Julio 2012.



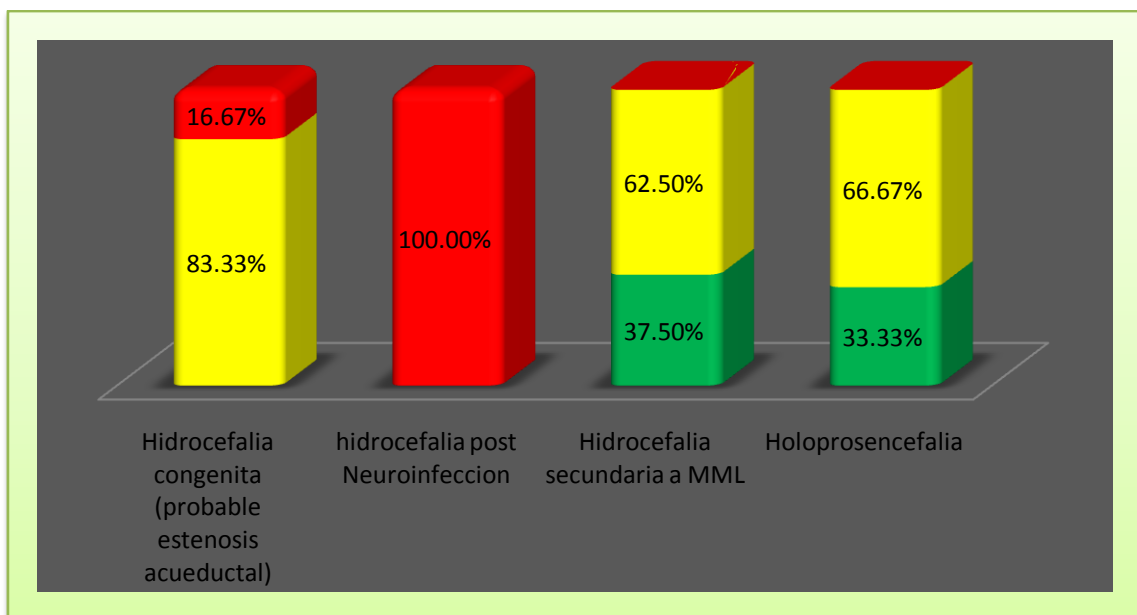
Fuente: Cuadro No 6

Tabla No 6 Condicion de egreso de los pacientes con hidrocefalia que se le realizo tercer ventriculostomía en el Hospital Manuel de Jesús Rivera entre el periodo noviembre 2010 a julio 2012.



Fuente: cuadro No7

Grafico No: 7 Evolución a sus 6 meses de la tercer ventriculostomía en relación con la clasificación de la hidrocefalia en los niños que se le realizo tercer ventriculostomía endoscópica en el en el periodo noviembre 2010 a julio 2012 en el hospital Manuel de Jesús Rivera la Mascota



Fuente: Cuadro No10

Referencias Bibliográficas

1. Rizvi R, Anjum Q .Hydrocephalus in children. J Pak Med Assoc 2005; 55(11):502–507.
2. Eisenberg HM, McComb JG, Lorenzo AV .Cerebrospinal fluid overproduction and hydrocephalus associated with plexus papilloma. J.Neurosurg 1974; 40:381–385.
3. Murshid W, Imam Dad M, Jarallah J .Epidemiology of infantile hydrocephalus in Saudi Arabia: Birth prevalence and associated factors. PediatrNeurosurg 2006; 32:119–123.
4. Jabaudon D, Charest D, Porchet F .Pathogenesis and diagnostic pitfalls of ventricular diverticula: case report and review of the literature. Neurosurgery 2003; 52:209–212
5. Gjerris F, Børgesen SE (2007) Pathophysiology of the CSF circulation. In: Crockard A, Hayward RD, Hoff JT (eds). Neurosurgery—the scientific basis of clinical practice, 3rd edn. Blackwell Science, Boston, pp 147–168.

6. Perryman C, Pendergrass E. Herniation of the cerebral ventricles. *AJR Am J Roentgenol* 1948; 59:27–51.
7. Koh L, Zakharov A, Johnston M (2005) Integration of the subarachnoid space and lymphatics: is it time to embrace a new concept of cerebrospinal fluid absorption? *Cerebrospinal Fluid Res* 2:6.
8. Johnston M. The importance of lymphatics in cerebrospinal fluid transport. *Lymphat Res Biol* 2006; 1 (1):41–44.
9. Guerin CF, Regli L, Badaut J. Roles of aquaporins in the brain (in French). *Med Sci (Paris)* 2005; 28:747–752.
10. Johansson PA, Dziegielewska KM, Ek CJ et al. Aquaporin-1 in the choroid plexuses of developing mammalian brain. *Cell Tissue Res* 2005; 322(3):353–364.
11. Longatti PL, Basaldella L, Orvieto E et al. Choroid plexus and aquaporin-1: a novel explanation of cerebrospinal fluid production. *PediatrNeurosurg* 2008; 40(6):277–283.
12. Lee TT, Uribe J, Ragheb J, Morrison G, Jaqid JR. Unique clinical presentation of pediatric shunt malfunction. *PediatrNeurosurg* 1999; 30:122–126.
13. Liptak GS, Bolander HM, Langworthy K. Screening for ventricular shunt function in children with hydrocephalus secondary to meningomyelocele. *PediatrNeurosurg* 2004; 34:281–285.
14. Al-Anazi AR, Nasser MJ. Hydrocephalus in Eastern Province of Saudi Arabia. *Qatar Med J* 2007; 12(2):133–135.
15. El Awad ME. Infantile hydrocephalus in the south-western region of Saudi Arabia. *Ann Trop Pediatr* 1992; 12(3):119–123.
16. Borgesen SE, Albeck MJ, Gjerris F et al. Computerized infusion test compared to steady pressure constant infusion test in measurement of resistance to CSF outflow. *ActaNeurochir (Wien)* 1992; 119:12–16.
17. Greitz D, Greitz T, Hindmarsh T. A new view on the CSF-circulation with the potential for pharmacological treatment of childhood hydrocephalus. *ActaPaediatr* 1997; 86(2):125–132.

18. Crews L, Wyss-Coray T, Masliah E .Insights into the pathogenesis of hydrocephalus from transgenic and experimental animal models. *Brain Pathol* 2008; 14(3):312–316.
19. Boassa D, Yool AJ .Physiological role of aquaporins in the choroid plaexus. *Curr Top DevBiol* 2005; 67:181–206.
20. Sainte-Rose C et al .Mechanical complications in shunts. *PediatrNeurosurg* 1991; 17(1):2–9.
21. Choudhury AR .Avoidable factors that contribute to the complications of ventriculoperitoneal shunt in childhood hydrocephalus. *Childs NervSyst*, 1990; 6(6):346–349.
22. Drucker MH, Vanek VW, Franco AA, Hanson M, Woods L .Thromboembolic complications of ventriculoatrial shunts. *SurgNeurol* 1984; 22(5):444–448.
23. Horsman J, Furlong W, Feeny D, Torrance G (2008) The Health Utilities Index (HUI): concepts, measurement properties, and applications. *Health Qual Life Outcomes* 16:54.
24. Keenan SP .Use of ultrasound to place central lines. *J Crit Care* 2002; 17(2):126–137.
25. Kulkarni AV, Drake JM, Rabin D, Dirks PB, Humphreys RP, Drake JT .Measuring the health status of children with hydrocephalus using a new outcome measure. *J NeurosurgPediatr* 2009; 101:141–146.
26. Kulkarni AV, Rabin D, Drake JM. An instrument to measure the health status of children with hydrocephalus: the Hydrocephalus Outcome Questionnaire. *J NeurosurgPediatr* 2004; 101:134–140.
27. Snow JH, Prince M, Souheaver G, Ashcraft E, Stefans V, Edmonds J .Neuropsychological patterns of adolescents and young adults with spina bifida. *Arch ClinNeuropsychol* 1994; 9:277–287.
28. Wills KE .Neuropsychological functioning in children with spina bifida and/or hydrocephalus. *J Clin Child Psychol* 1993; 22:247–265.

29. Langen HJ, Alzen G, Avenarius R, Mayfrank L, Thron A, Kotlarek F .Diagnosis of complications of ventriculo–peritoneal and ventriculo–atrial shunts. *Radiologe* 1992; 32(7):333–339.
30. Warf BC: Comparison of endoscopic third ventriculostomy alone and Combined with choroid plexus cauterization in infants younger than 1 year of age: A prospective study in 550 African children. *J Neurosurg.*2008:103-109.
31. Baldauf J, Oertel J, Gaab MR, Schroeder WS .Endoscopic third Ventriculostomy in children younger than 2 years of age. *Childs NervSyst* 2007; 23:623–626.
32. Ashker K, Fox JL. Percutaneous technique for insertion of an atrial catheter for CSF shunting. Technical note. *J Neurosurg* 1981; 55:488–490.
33. Chuan WX, Wei W, Yu L .A randomized controlled study of ultrasound prelocationvs anatomical landmark-guided cannulation of the internal jugular vein in infants and children. *Pediatric Anesthesia* 2005; 15:733–738.
34. Kikuchi K et al .Ventriculoperitoneal shunts with the use of pressure-adjustable valve in the management of hydrocephalus. *No ShinkeiGeka* 1990; 18(3):241–246.
35. Kestle J, Walker M .A multicenter prospective cohort study of the Strata valve for the management of hydrocephalus in pediatric patients. *J Neurosurg* 2005; 102 (Suppl 2):141–145.
36. Foltz EL, Blanks JP .Symptomatic low intracranial pressure in shunted hydrocephalus. *J Neurosurg* 1988; 68(3):401–408.
37. Ceddia A, Di Rocco C, Iannelli A, Lauretti L .Idrocefalo neonatale ad eziologia non tumorale. Risultati del trattamento chirurgico nel primo mese di vita. *Minerva Pediatr* 1992; 44:445–450
38. Wagner HN. Clinical applications of positron emission tomography. In: Maissey MN, Britton KE, Gilday DL, editors. *Clinical nuclear medicine*, 2nd edn. London: Chapman and Hall Medical, 1991; 504–14.

39. Edelman RR, Warach S .Magnetic resonance imaging (Review I-II). *New England Journal of Medicine* 1993; 8:708–716.785–791.
40. Lumenta CB, Skotarczak U .Long-term follow-up in 233 patients with congenital hydrocephalus. *Childs NervSyst* 2006; 11:173–175.
41. Fishman RA .*Cerebrospinal Fluid in Diseases of the Nervous System*. W B Saunders, Philadelphia. 1980.
42. Cinalli G. Alternatives to shunting. *Childs Nerv Syst*1999; 15:718–731.
43. Oi S, Matsumoto S .Hydrocephalus in premature infants. Characteristics and therapeutic problems. *Childs NervSyst* 200; 5:76–82.
44. Dennis M, Barnes MA .Oral discourse after early-onset hydrocephalus: linguistic ambiguity, figurative language, speech acts, and script-based inferences. *J PediatrPsychol* 1993; 18:639–652.
45. McComb JG. Recent research into the nature of cerebrospinal fluid formation and absorption. *Journalof Neurosurgery*2006; 59:369–383.
46. Stevens JM, Valentine AR. Magnetic resonance imaging in neurosurgery. *British Journal ofNeurosurgery* 1999;1:405–426.
47. Taveras JM, Wood EH *Diagnostic Neuroradiology*, 2nd edn. Williams & Wilkins, Baltimore.1986.
- 48.Burtscher J, Bartha L, Twerdy K, Eisner W, Benke T .Efect of endoscopic third ventriculostomy on neuropsychological outcome in late onsetIdiopathic aqueductal stenosis: a prospective study. *J NeurolNeurosurg Psychiatry* 2003; 74: 222–225.
49. Elbabaa SK, Steinmetz M, Ross J, Moon D, Luciano M .Endoscopic Third ventriculostomy for obstructive hydrocephalus in the pediatric population: Evaluation of outcome. *Eur J PediatrSurg* 2001; 11: 552–554.
50. Hind D, Calvert N, McWilliams R, Davidson A, Paisley S, Beverley C, Thomas S .Ultrasonic locating devices for central venous cannulation: meta-analysis. *BMJ* 2003; 327:361.

51. Bajpai M, Kataria R, Bhatnagar V, Agarwala S, Gupta DK, Bharadwaj M, Das K, Alladi A, Lama T, Srinivas M, Dave S, Arora M, Dutta H, Pandey RM, Mitra DK .Management andclassificationofhydrocephalus. Indian J Pediatr1997; 64:48–56.
52. Boaz JC, Edwards-Brown MK .Hydrocephalus in children: Classification and neuroimaging concerns. Neuroimaging Clin N Am 1999; 9:73–91.
53. Cavalheiro S, Moron AF, Zymberg ST, Dastoli P .Fetal hydrocephalus—prenatal treatment. Childs NervSyst 2003; 19:561–573.
54. Gil Z, Specter-Himberg G, Gomori MJ, Matot I, Rein AJ, Nir A, Constantini S . Association between increased central venous pressure and hydrocephalus in children undergoing cardiac catheterization. A prospective study. Childs NervSyst 2008; 17:478–482.
55. Raimondi AJ (1994) A unifying theory for the definition and classification of hydrocephalus. Childs NervSyst 10:2–12
56. Hirsch JF, Pierre-Kahn A, Renier D, Sainte-Rose C, Hoppe-Hirsch E .The Dandy–Walker malformation. A review of 40 cases. J Neurosurg 1984; 61:515–522.
57. Linder N, Haskin O, Levit O, Klinger G, Prince T, Naor N, Turner P, Karmazyn B, Sirota L (2003) Risk factors for intraventricularhemorrhage in very low birth weight premature infants: a retrospective case–control study. Pediatrics 111:e590–e595.
58. Oi S, Matsumoto S .Pathophysiology of nonneoplastic obstruction of the foramen of Monro and progressive unilateral hydrocephalus. Neurosurgery 200717:891–896.
59. Oi S, Matsumoto S, Katayama K, Mochizuki M (1990) Pathophysiology and postnatal outcome of fetal hydrocephalus. Childs NervSyst 6:338–345.
60. Oi S, Shimoda M, Shibata M, Honda Y, Togo K, Shinoda M, Tsugane R, Sato O .Pathophysiology of long-standing overt ventriculomegaly in adults. J Neurosurg 2000; 92:933–940
61. Pierre-Kahn A, Sonigo P .Malformative intracranial cysts: diagnosis and outcome. Childs NervSyst 2008; 19:477–483.

62. Beems T, Grotenhuis JA .Long-term complications and definition of failure of neuroendoscopic procedures. *Childs NervSyst* 2005; 20:868–877.
63. Cinnali G, Spennato P, Ruggiero C et al .Complications following endoscopic intracranial procedures in children. *Childs NervSyst* 2007; 23:633–644.
64. De Ribaupierre S, Rilliet B, Vernet O et al .Third ventriculostomyvsventriculoperitoneal shunt in pediatric obstructive hydrocephalus: results from a Swiss series and literature review. *Childs NervSyst* 2007; 23:527–533.
65. De Ribaupierre S, Rilliet B, Vernet O, Regli L, Villemure JG . Third ventriculostomyvsventriculoperitoneal shunt in pediatric obstructive hydrocephalus: results from a Swiss series and literature review. *Child's NervSyst* 2007:23:527–533.
66. Di Rocco C, Cinalli G, Massimi L, Spennato P, Cianciulli E, Tamburrini G .Endoscopic third ventriculostomy in the treatment of hydrocephalus in pediatric patients. *Adv Tech Stand Neurosurg* 2006; 31:119–219.
67. Drake J, Chumas P, Kestle J, Pierre-Kahn A, Vinchon M, Brown J, Pollack IF, Arai H .Late rapid deterioration after endoscopic third ventriculostomy: additional cases and review of the literature. *J Neurosurg (Pediatrics)* 2006; 105:118–126.
68. Feng H, Huang G, Liao X, Fu K, Tan H, Pu H, Cheng Y, Liu W, Zhao D .Endoscopic third ventriculostomy in the management of obstructive hydrocephalus: an outcome analysis. *J Neurosurg* 2008; 100(4):626–633.
69. Ersahin Y, Kesikci H, Ruksen M, Aydin C, Mutluer S .Endoscopic treatment of suprasellar arachnoid cysts. *Childs NervSyst* 2008; 24:1013–1020.
70. Ersahin Y, Arslan D .Complications of endoscopic third ventriculostomy. *Childs NervSyst* 2007; 23(2):143–150.

72. Fritsch MJ, Kehler U, Joedicke A, Boschert J, Wagner W. third ventriculostomy (ETV) in infants under one year of age: a German multicenter study. *Child's NervSyst* 2009; 21:495–496 (Abstract).
73. Hellwig D, Grotenhuis JA, Tirakotai W, Riegel T, Schulte DM, Bauer BL, Bertalanffy H. Endoscopic third ventriculostomy for obstructive hydrocephalus. *Neurosurg Rev* 2005; 28:1–34.
74. Kadrian D, van Gelder J, Florida D, Jones R, Vonau M, Teo C, Stening W, Kwok B. Long-term reliability of endoscopic third ventriculostomy. *Neurosurgery* 2010; 56:1271–1278.
75. Kamel MH, Murphy M, Aquilina K, Marks C. Subdural haemorrhage following endoscopic third ventriculostomy. A rare complication. *Acta Neurochir (Wien)* 2006; 148:591–593.
76. Koch-Wiewrodt D, Wagner W. Success and failure of endoscopic third ventriculostomy in young infants: are there different age distributions? *Childs NervSyst* 2006; 22:1537–1541.
77. Kurschel S, Ono S, Oi. Risk reduction of subdural collections following endoscopic third ventriculostomy. *Child's NervSyst* 2010; 23:521–526.
78. Lipina R, Reguli S, Dolezilová V, Kuncíková M, Podesvová H. Endoscopic third ventriculostomy for obstructive hydrocephalus in children younger than 6 months of age: is it a first-choice method? *Childs NervSyst* 2010; 24:1021–1027.
79. Mikhail F, Chernov SK, Yamane F, Ishihara S, Hori T. Neurofiberscope-guided management of slit-ventricle syndrome due to shunt placement. *J Neurosurg* 2005; 102:260–267.
80. Murshid WR. Endoscopic third ventriculostomy: towards more indications for the treatment of non-communicating hydrocephalus. *Minim Invasive Neurosurg* 2008; 43(2):75–82.
81. Navarro R, Gil-Parra R, Reitman AJ, Olavarria G, Grant JA, Tomita T. Endoscopic third ventriculostomy in children: early and late complications and their avoidance. *Childs NervSyst* 2009; 22(5):506–513.

82. O'Brien DF, Javadpour M, Collins DR, Spennato P, Mallucci CL. Endoscopic third Ventriculostomy: an outcome analysis of primary cases and procedures performed after Ventriculoperitoneal shunt malfunction. *J Neurosurg* 2005;103(5 Suppl):393–400.
83. Oi S, Di Rocco C. Proposal of “evolution theory in cerebrospinal fluid dynamics” and minor pathway hydrocephalus in developing immature brain. *Child's Nerv Syst* 2010; 22:662–669.
84. Peretta P, Ragazzi P, Galarza M, Genitori L, Giordano F, Mussa F, Cinalli G. Complications and pitfalls of neuroendoscopic surgery in children. *J Neurosurg* 2006; 105(3 Suppl):187–193.
85. Ribaupierre S, Rilliet B, Vernet O, Regli L, Villemure JG. Third ventriculostomy vs ventriculoperitoneal shunt in pediatric obstructive hydrocephalus: results from a Swiss series and literature review. *Child's Nerv Syst* 2007;23:527–533
86. Ray P, Jallo GI, Kim RY, Kim BS, Wilson S, Kothbauer K et al. Endoscopic third ventriculostomy for tumor-related hydrocephalus in a pediatric population. *Neurosurg Focus* 2008; 19(6):E8.
87. Topczewska-Lach E, Lenkiewicz T, Olanski W, Zaborska A. Quality of life and psychomotor development after surgical treatment of hydrocephalus. *Eur J Pediatr Surg* 2008; 15(1):2–5.
88. Wagner W, Koch D. Mechanisms of failure after endoscopic third ventriculostomy in young infants. *J Neurosurg* 2009; 103(1):43–49.
89. Mixer WJ. Ventriculoscopy and puncture of the floor of the third ventricle. Preliminary report of a case. *Boston Med Surg J* 1923, 188: 277-78.
90. Handler MH, Abbott R, Lee M. A near-fatal complication of endoscopic third Ventriculostomy: case report. *Neurosurgery* 1994; 35: 525-8.
91. Souweidane MM: Endoscopic surgery for intraventricular brain tumors in Patients without hydrocephalus. *Neurosurgery* .2005; 57:312–18.
92. Tamburrini G, Caldarelli M, Di Rocco F, Massimi L, D'Angelo L, Fasano T, Di Rocco C: The role of endoscopic choroid plexus coagulation in the Surgical management of bilateral choroid plexuses hyperplasia. *Childs Nerv Syst*. 2009; 22:605–08.

93. Teo C, Nakaji P: Neuro-oncologic applications of endoscopy. *Neurosurg Clin N Am.*2004; 15:89–103.
94. Terasaki M, Uchikado H, and Takeuchi Y, Shigemori M: Minimally invasive Management of ependymoma of the aqueduct of Sylvius: Therapeutic Considerations and management. *Minim Invasive Neurosurg.*2005; 48:322–4.
95. Tirakotai W, Schulte DM, Hellwig D. Neuronavigation in neuroendoscopic Surgery. In: Schmidek HH, Roberts DW (eds) *Schmidek & Sweet operative Neurosurgical techniques: indications, methods, and results*, 5 edn. Saunders, Philadelphia.2009; 12: 519–29.
96. Warf BC: Comparison of endoscopic third ventriculostomy alone and Combined with choroid plexus cauterization in infants younger than 1 year of age: A prospective study in 550 African children. *J Neurosurg.*2008:103-19.
97. Baldauf J, Oertel J, Gaab MR, Schroeder WS .Endoscopic third ventriculostomy in children younger than 2 years of age. *Childs Nerv Syst* 2007; 23:623–626.
98. Buxton N, MacArthur D, Mallucci C, Punt J, Vloeberghs M. Neuroendoscopic Third ventriculostomy in patients less than one year old. *Pediatr Neurosurg* 2008; 29:73–76.