



## Influence de l'os cortical dans l'appréciation du tissu osseux trabéculaire par radiographies rétro alvéolaires.

Yves Amouriq, Aurore Arlicot, Pierre Evenou, Nicolas Normand, François Bodic, Pierre Layrolle, Jeanpierre Guédon

### ► To cite this version:

Yves Amouriq, Aurore Arlicot, Pierre Evenou, Nicolas Normand, François Bodic, et al.. Influence de l'os cortical dans l'appréciation du tissu osseux trabéculaire par radiographies rétro alvéolaires.. Présentation poster dans le cadre des 33emes journées du Collège Nationale des Enseignants en Pro.. 2009. <hal-00717005>

**HAL Id: hal-00717005**

**<https://hal.archives-ouvertes.fr/hal-00717005>**

Submitted on 28 Aug 2012

**HAL** is a multi-disciplinary open access archive for the deposit and dissemination of scientific research documents, whether they are published or not. The documents may come from teaching and research institutions in France or abroad, or from public or private research centers.

L'archive ouverte pluridisciplinaire **HAL**, est destinée au dépôt et à la diffusion de documents scientifiques de niveau recherche, publiés ou non, émanant des établissements d'enseignement et de recherche français ou étrangers, des laboratoires publics ou privés.

# INFLUENCE DE L'OS CORTICAL DANS L'APPRECIATION DU TISSU OSSEUX TRABÉCULAIRE PAR RADIOGRAPHIES RETRO ALVEOLAIRES

AMOURIQ Y. <sup>1,2,3</sup>, ARLICOT A. <sup>1</sup>, EVENOU P. <sup>1</sup>, NORMAND N. <sup>1</sup>, BODIC F. <sup>3</sup>, LAYROLLE P. <sup>2</sup>, GUEDON JP. <sup>1</sup>

<sup>1</sup>IRCCYN UMR CNRS 6597, équipe Images Vidéo Communications, P. LE CALLET, NANTES

<sup>2</sup>ERT 2004, UMR\_S 791, O. LABOUX, NANTES

<sup>3</sup>Département de Prothèses, B. GIUMELLI, Faculté d'Odontologie, NANTES

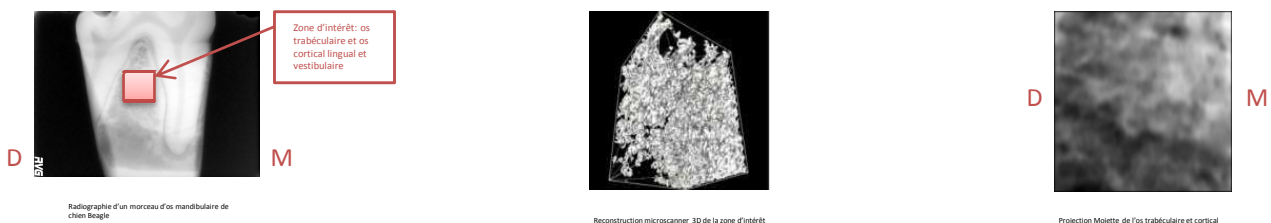


## Introduction


L'analyse de texture osseuse essaie, à partir d'une radiographie en 2D, de rendre compte de la microarchitecture osseuse en 3D de l'os trabéculaire. Sur une radiographie rétroalvéolaire, l'os cortical pourrait ainsi créer des interférences plus ou moins importantes selon son niveau de visibilité. Pour certains auteurs, l'os cortical n'a aucune influence sur les trabécules visibles à la radiographie rétroalvéolaire [1,2]. Pour d'autres, au contraire, les trabécules visibles sont une représentation de la surface interne de l'os cortical et pas du tout des trabécules réelles [3,4,5,6,7]. Le but de cette étude est de déterminer l'influence de l'os cortical dans l'appréciation du tissu osseux trabéculaire.

## Matériels et méthodes

Un morceau d'os mandibulaire de chien Beagle a été radiographié et microscanné. Par des techniques de géométrie discrète (projection Mojette), différentes des projections habituellement utilisées (transformée de Fourier), la radiographie a été reconstruite à partir de l'image 3D. Cette image a été comparée à la radiographie initiale par soustraction d'image.



L'os cortical a été supprimé informatiquement et la radiographie de l'os trabéculaire, seul, recrée.



Environ 25 projections différentes ont été réalisées en faisant varier la frontière choisie entre os cortical et os trabéculaire. Des images radiographiques ont ainsi été recrées :  
 d'os trabéculaire seul en épaisseur plus ou moins importantes  
 d'os cortical seul en épaisseur plus ou moins importantes  
 de la jonction os cortical / os trabéculaire, en bande plus ou moins épaisse  
 de l'os cortical et de l'os trabéculaire, mais sans la jonction cortical-trabéculaire supprimée en épaisseur plus ou moins importante

Des corrélations linéaires sous Octave ont été effectuées entre la projection de l'image initiale globale et chacune des radiographies partielles.

## Résultats

La soustraction entre la radiographie initiale et la projection Mojette a permis d'obtenir une image parfaitement noire avec tous les pixels de l'image à 0. La même opération effectuée avec l'addition des projections partielles a donné le même résultat.

Les **corrélations** obtenues (plus le résultat est proche de 1, plus les images sont similaires) sont, pour les projections :

d'os trabéculaire seul	0,94 à 0,98 selon épaisseur retenue
d'os cortical seul	0,69 à 0,74 selon épaisseur retenue
de la jonction os cortical / os trabéculaire, en bande plus ou moins épaisse	0,74 à 0,81 selon épaisseur de jonction retenue
de l'os cortical et de l'os trabéculaire, mais sans la jonction cortical-trabéculaire	0,94 à 0,99 selon épaisseur de jonction retenue

## Discussion/Conclusion

Les techniques de géométrie discrète employées, et notamment la projection Mojette, ont montré leur grande précision dans la reconstruction en trois dimensions et pourront être appliquées avec profit à l'analyse de texture osseuse.

D'excellentes corrélations (sup à 0,94) avec la radiographie initiale sont obtenues par **l'os trabéculaire seul et l'ensemble os cortical / os trabéculaire sans la bande de jonction**. **L'os cortical seul et la jonction os cortical / os trabéculaire** ne permettent que des corrélations faibles (0,69 à 0,81).

**Même si des investigations complémentaires sont nécessaires, il semble donc que ce soit l'os trabéculaire qui soit réellement responsable des trabécules visibles à la radiographie et que l'os cortical ou la jonction os cortical / os trabéculaire n'ait que peu d'influence.**

### Bibliographie

1 Couture RA et coll 2003  
2 Colosi D et coll 2003

3 Ramadan A-BE et Mitchell DF 1962  
4 Parfitt GJ 1962

5 Bender IB 1982  
6 Cavalari MGet coll. 2002.

7 Jett S et coll2004