

Transanalis műtéti útmutató – második kiadás

Almási Kálmán dr.¹ ■ Ábrahám Szabolcs dr.² ■ Baracs József dr.³
Bursics Attila dr.⁴ ■ Jánó Zoltán dr.⁵ ■ Sztipits Tamás dr.⁶ ■ Szűts Áron dr.⁷
Tóth Dezső dr.⁸ ■ Zaránd Attila dr.⁹ ■ Bánky Balázs dr.¹⁰

¹Petz Aladár Egyetemi Oktató Kórház, Patológiai Osztály, Győr

²Szegedi Tudományegyetem, Általános Orvostudományi Kar, Sebészeti Klinika, Szeged

³Pécsi Tudományegyetem, Általános Orvostudományi Kar, Klinikai Központ, Sebészeti Klinika, Pécs

⁴Uzsoki Utcai Kórház, Sebészeti-Onkosebészeti Osztály, Budapest

⁵Csolnoky Ferenc Kórház, Sebészeti Osztály, Veszprém

⁶Országos Onkológiai Intézet, Daganatsebészeti Központ, Hasi-daganatsebészeti Osztály, Budapest

⁷Somogy Megyei Kaposi Mór Oktató Kórház, Patológiai Osztály, Kaposvár

⁸Debreceni Egyetem, Általános Orvostudományi Kar, Sebészeti Intézet, Debrecen

⁹Észak-Közép-budai Centrum, Új Szent János Kórház és Szakrendelő, Sebészeti Osztály, Budapest

¹⁰Semmelweis Egyetem, Általános Orvostudományi Kar, Sebészeti,
Transzplantációs és Gasztroenterológiai Klinika, Budapest

Az útmutató kidolgozója

A Transanalis Munkacsoport mint a Magyar Sebész Társaság Sebészeti Endoszkópos Szekciójának munkacsoportja.

Felelős: Bánky Balázs dr.

A Transanalis Műtéti Munkacsoport tagjai

- 1) Almási Kálmán, Petz Aladár Egyetemi Oktató Kórház, Patológiai Osztály, Győr
- 2) Ábrahám Szabolcs, Lázár György, Szegedi Tudományegyetem, Általános Orvostudományi Kar, Sebészeti Klinika, Szeged
- 3) Baracs József, Vereczkei András, Pécsi Tudományegyetem, Általános Orvostudományi Kar, Klinikai Központ, Sebészeti Klinika, Pécs
- 4) Bánky Balázs, Lakatos Lóránd, Lukász Péter, Kovács János Balázs, Szijártó Attila, Semmelweis Egyetem, Sebészeti, Transzplantációs és Gasztroenterológiai Klinika, Budapest
- 5) Bursics Attila, Papp Géza, Uzsoki Utcai Kórház, Sebészeti-Onkosebészeti Osztály, Budapest
- 6) Haulik László, Oláh Attila, Petz Aladár Egyetemi Oktató Kórház, Általános Sebészeti Osztály, Győr
- 7) Jánó Zoltán, Mohos Elemér, Csolnoky Ferenc Kórház, Sebészeti Osztály, Veszprém
- 8) Lóderer Zoltán, Markusovszky Egyetemi Oktatókórház, Általános, Ér- és Plasztikai Sebészeti Osztály, Szombathely
- 9) Orbán Lajos, Általános Sebészeti Osztály, Kanizsai Dorottya Kórház, Nagykanizsa
- 10) Sikorszki László, Általános Sebészeti Osztály, Bács-Kiskun Megyei Kórház, Kecskemét
- 11) Tóth Dezső, Debreceni Egyetem, Általános Orvostudományi Kar, Sebészeti Intézet, Debrecen
- 12) Sztipits Tamás, Mersich Tamás, Országos Onkológiai Intézet, Daganatsebészeti Központ, Hasi-daganatsebészeti Osztály, Budapest
- 13) Szűts Áron, Somogy Megyei Kaposi Mór Oktató Kórház, Patológiai Osztály, Kaposvár
- 14) Zaránd Attila, István Gábor, Észak-Közép-budai Centrum, Új Szent János Kórház és Szakrendelő, Sebészeti Osztály, Budapest

Érvényesség

A Transanalis Műtéti (TAM) Útmutatót a Magyar Sebész Társaság Endoszkópos Sebészeti Szekciójának és Coloproctológiai Szekciójának 2022. évi Kongresszusán, Tapolcán történő kihirdetéstől módosításig vagy visszavonásig tartjuk érvényesnek.

A tervezett felülvizsgálat ideje: 2027.

TARTALOM

1. Bevezető
2. Indikációk
3. Technológia, műtétechnika
4. Patológiai feldolgozási feladatok, kritériumok
5. Preoperatív kivizsgálás
6. Preoperatív előkészítés, posztoperatív gondozás, további terápia
7. Szövődmények és ellátásuk
8. Oktatás, tréning, „learning curve”
9. Regisztrerbe rendezési szabályok, országos audit, „watch and wait” regiszter
10. Nemzetközi szakmai irányelvek, ajánlások
11. Irodalom
12. Appendix: patológiai pro forma lelet, ajánlott sebészeti műtéti leírás sablon

Rövidítések

ASA = (American Society of Anesthesiologists) Amerikai Aneszteziológiai Társaság; cCR = (complete clinical remission) komplett klinikai remisszió; COPD = (chronic obstructive pulmonary disease) krónikus obstruktív tüdőbetegség; CT = (computed tomography) komputertomográfia; cTME = (completion total mesorectal excision) teljes mesorectalis excisio befejezése; DFS = (disease-free survival) betegségmentes túlélés; EMR = endoszkópos mucosalis reszekció; EMVI = extramuralis vénás invázió; ERAS = (enhanced recovery after surgery) gyorsított felépülést segítő program; ESD = (endoscopic submucosal dissection) endoszkópos submucosalis dissectio; EUS = (endoscopic ultrasound) endoszkópos ultrahang; ETT-TUKEB = Egészségügyi Tudományos Tanács, Tudományos és Kutatásügyi Bizottság; GIST = gastrointestinalis stromalis tumor; LMWH = (low-molecular-weight heparin) kis molekulatömegű heparin; MPr = muscularis propria; MRI = (magnetic resonance imaging) mágnesesrezonancia-képzés; NERATEM = neoadjuvant radiotherapy followed by transanal endoscopic microsurgery; NET = neuroendokrin tumor; NOS = (not otherwise specified) speciális jellegzetességek nélkül; OS = (overall survival) teljes túlélés; pCR = (pathological complete remission) komplett patológiai remisszió; Pn = perineuralis terjedés; RDV = rectalis digitális vizsgálat; RFS = (relapse-free survival) relapsusmentes túlélés; RNET = rectalis neuroendokrin tumor; TAE = transanal excisio; TAM = transanal excisio; TAMIS = (transanal minimally invasive surgery) transanalisan minimálisan invazív sebészet; TaTME = transanalisan teljes mesorectalis excisio; TEM = transanalisan endoszkópos mikrosebészet; TEO = transanalisan endoszkópos operáció; TME = teljes mesorectalis excisio; TNM = tumor, node, metastasis; TNT = teljes neoadjuváns terápia; TREC = transanal endoscopic microsurgery for early-stage rectal cancer; TRG = tumorregressziós grade; TRS = tumorregressziós score

1. BEVEZETŐ

A végbél alsó és középső harmadán kialakuló daganatok sebészetét anatómiai okokból fakadó technikai problémák nehezítik. Az utóbbi években több műtéti megoldás jelent meg a sebészi repertoárban, melyek az alsó és középső harmadi rectumelváltozások megfelelő, biztonsá-

gos feltárását és biztonságos műtéti kezelését teszik lehetővé.

A következő dolgozat a transanalisan endoszkópos technikák jelenlegi szakmai irányelveinek rövid összefoglalása, a technikában jártas hazai szakemberek konszenzusát alapul véve. A tanulmány transanalisan excisio (TAE) tekint minden olyan műtéti technikát, amely hagyományos sebészi feltárókkal, hagyományos sebészi eszköztárral „éri el” és távolítja el a rectumelváltozást. (Idesoroljuk az oldalablakos vagy végablakos anoszkópok segítségével végzett „nyílt” eljárásokat is.) Transanalisan endoszkópos műtétnak (TAM) definiálunk minden, operációs anoszkópon vagy rektoszkópon keresztül, pneumorectum-képzés segítségével, laparoszkópos műtéti eszköztárral végzett, rectumon belüli beavatkozást [1]. (Idesoroljuk a TEM-, TEO- és TAMIS-műtéteket.) A flexibilis endoszkóppal végzett transanalisan beavatkozások (EMR és ESD) külön kategóriát jelentenek, ezekkel a tanulmány részletesen nem foglalkozik.

A jelen felújított Útmutató célja az első (2019. évi) verzió megjelenése óta e forrongó témában megjelent szakirodalmi ismeretek integrálása és interpretálása, ezáltal a megfogalmazott ajánlások naprakészé tétele.

2. INDIKÁCIÓK

2.1. Benignus elváltozások

A jóindulatú alsó és középső harmadi rectumelváltozások ritka kivételtől eltekintve a minimálisan invazív transanalisan endoszkópos eljárások valamelyikével távolítandók el, szemben a hagyományos, operációs anoszkóp vagy operációs rektoszkóp nélküli „transanalisan nyílt excisóval” (TAE) [2–5].

Ennek háttérében a transanalisan endoszkópos mikrosebészeti (TEM-) technikával igazolt magasabb negatív-reszekciósszél-arány, alacsonyabb specimenfragmentációs arány, alacsonyabb lokális recidíva-ráta áll. Az egyszerű használatos operációs anoszkóppal végzett TAMIS-műtét a fentiek tekintetében ekvivalensnek tekinthető a TEM-technikával [6, 7]. A műtétechnika típusa (TEM/TEO/TAMIS) függ a rendelkezésre álló eszköztől és a sebész preferenciájától.

A TAM alapvetően a rectum benignus elváltozásainak eltávolítására kifejlesztett műtéti technika. Számos patológiai rendszerezési elv szerint csoportosíthatók a jóindulatú rectumtumorsek (neoplasztikus – nem neoplasztikus, nyálkahártyából kiinduló – mesenchymalis stb.). Általánosságban elmondható, hogy a rectumfal bármelyik rétegéből kiinduló jóindulatú elváltozások esetében, szövettani típustól függetlenül, a TAM-technikák valamelyikének választása felvethető.

A benignus rectumpolypok transanalisan endoszkópos technikával távolítandók el, ha – aboralisan szélük a linea dentata fölött helyezkedik el (a linea dentata elérése relatív ellenjavallatot képez,

- hibrid technikával azonban az utóbbi probléma áthidalható, ld. később);
- orális szélük nem haladja meg a peritonealis áthajlás vonalát (relatív kontraindikáció az ennél magasabbra érő polyp; jóllehet a felső harmadi polypokat is el lehet távolítani, a rectumlaesio suturával is ellátható, de mérlegelni kell a laparoszkópos vagy nyílt lavage-t és drenázst);
 - a polyp kiterjedése nem haladja meg az 1/3 circumferenciát (relatív szempont, mára meghaladott kritérium, akár körkörös laesio is eltávolítható transanalis technikával, azonban a magasabb malignitási potenciál és a technikailag nehezebb műtét gondos preoperatív mérlegelése szükséges);
 - a polyp legnagyobb átmérője nem haladja meg a 4 cm-t (szintén relatív kontraindikáció a méret, jóllehet a 4 cm-nél nagyobb elváltozások a műtéti látóteret jelentősen rontják, és a malignitási potenciál 3 cm feletti laesiók esetén a 18–20%-ot is elérheti).

2.2. Malignus rectumelváltozások

A TEM/TAMIS műtéti technikát alapvetően benignus elváltozások eltávolítására dolgozták ki [8]. Mivel a módszerrel a mesorectum nyirokcsomóinak eltávolítására nincs mód, a malignus tumorok kezelésére rutinszerűen nem ajánlható. A rectum alsó kétharmadán kialakuló adenocarcinomák műtéti kezelése általánosságban tehát továbbra is a teljes mesorectalis excisio (TME). Jelenleg a preoperatív vizsgálatok alapján malignus tumorok esetén a primer lokális excisio csupán akkor választható, ha az indokolt radikális műtétet (TME) a beteg rossz teherbírása miatt nem lehet elvégezni, esetleg ha a beteg azt elutasítja [9]. A transanalis rectumfali excisio ilyenkor palliatív eljárás.

Ugyanakkor néhány speciális klinikai helyzetben nyert tapasztalatok már árnyalják a képet [10, 11]. Ilyen speciális helyzetek például az akcidentálisan transanalis módszerrel eltávolított malignus tumoros esetek vagy neoadjuváns kezelést követő teljes klinikai regressziót eredményező esetek.

A rectumadenocarcinomák az adenoma–carcinoma szekvencia mentén előrehaladva benignus elváltozásokból alakulnak ki. Már 10 mm-es polypméret felett számottevően nő a malignitás lehetősége, melyet egy egyszerű biopszia nem biztos, hogy igazol. Ezért nem meglepő, hogy az endoszkóppal már el nem távolíthatóknak vélt rectumpolypok *in toto* TAM-excisioját követő szövettani leletekben a malignitás aránya akár 20% lehet. Egy rectumlaesio malignizálódását endoszkópos módszerekkel, biopsziával, valamint képkalkító eljárásokkal (rectalis endoszonográfia–EUS, mágnesesrezonancia-tomográfia–MRI) nem mindig lehet igazolni, a dignitás gyakran „bizonytalan” marad. Ráadásul nem ritkák az egymásnak ellentmondó képkalkító leletek sem. Bizonytalan diagnózis esetén TAM végezhető úgynevezett „big biopsy”-ként, lehetővé téve a teljes laesio épbén történő

eltávolítását a dignitás pontos patológiai megítéléséhez [12]. Ilyen esetekben a polypok 3–5 mm-es ép széllel, teljes falvastagságú endoszkópos excisióval távolítandók el. További kezelési, esetleg műtéti igényüket a végleges, részletes szövettani lelet alapján lehet meghatározni.

A TAM a teljes falvastagságban, 3–5 mm-es ép széllel (R0) eltávolított, a végleges szövettani lelet alapján malignus, de maximálisan pT1sm1–2, Gr1–2 (low grade), nyirokcsomóáttét gyanúját MR-vizsgálaton nem mutató (cN0) adenocarcinomák esetén elégséges, *kuratív* terápia, további adjuváns kezelést nem igényel [13–15].

Az előrehaladottabb (pT1sm3, pT2, pT3) tumorok esetén (illetve egyéb „rossz”, „high risk” patológiai jellemzők megjelenésekor: Gr3, „tumor budding”, lymphovascularis invázió) a TAM önmagában nem elégséges eljárás, a mesorectalis nyirokcsomóáttét lehetősége és a lokális recidíva magas kockázata miatt. Ilyen esetekben további terápia nélkül nagy a kiújulás és/vagy a disseminatio veszélye [13]. Ezek a betegek második ülésben radikális műtétet (TME) vagy adjuváns radio(kemo)terápiát igényelnek, az onkoteam döntésének megfelelően. TAM-ot követően azonban a komplettáló TME-t ajánlott, illetve előnyös a TaTME-technikával végezni [12], és fel kell készülni arra, hogy a műtét technikailag nehezebb lehet [12]. Egy nagy esetszámot feldolgozó metaanalízis alapján a „high risk” pT1-daganatok esetében a komplettáló TME (cTME) egyenértékű az adjuváns kemoradioterápiával a lokális recidívák előfordulását illetően, míg pT2 esetében már a cTME ad jobb eredményeket [16].

További szempontként ismert, hogy neoadjuváns radiokemoterápia nyomán 15–20%-os komplett klinikai remissziós (cCR-) arány is elérhető [17]. Főleg azokban az esetekben lehet erre számítani, ha T2–T3a, N0 esetekben is megtörténik a műtét előtti kezelés [18–20]. Felmerül, hogy a malignus rectumtumoros betegek jól reagáló csoportjának a radikális műtét már további túlélési haszonnal nem jár. Ilyenkor colorectalis multidiszciplináris teamnek kell (a beteggel közösen) döntést hoznia a radikális műtét (TME) és a „szervkímélő” TAM, esetleg a szoros obszerváció („watchful waiting”) közötti választásról [11, 21, 22]. A cCR és a komplett patológiai remisszió (pCR) között azonban laza a korreláció [22], a különböző kezelésekre szoruló betegcsoportok egymástól való megkülönböztetése igen nehéz. A TEM/TAMIS technika ilyenkor további diagnosztikus eljárásaként is felfogható, mert az eltűnő tumor helyének kimetszésével a pCR igazolható. Probléma azonban, hogy még ez a szövettani minta sem ad információt a nyirokcsomóstatusról, illetve – ahogy fentebb említettük – a megelőző TAM-beavatkozás technikailag nehezíti a későbbiekben szükséges rectumreszekciót [23, 24].

Ugyanezen logikát követve, az egyszer cCR-t elérő és szorosan obszervált betegek követése során kialakuló lokális recidíva esetén szintén felmerül a radikális műtét és a szervkímélő eljárás dilemmája. Ismeretes, hogy a lokális recidívák 96%-a a bélfalban alakul ki, így azok többnyire

jól észlelhetők [11, 25]. Az esetek túlnyomó többségében reszekábilis elváltozással találkozunk, mintegy 2–3%-ban azonban a recidíva nem kezelhető (multiplex távoli áttét, irreszekábilis lokális recidíva). Sajnos az eredetileg is distalisán elhelyezkedő tumorok miatt gyakran (30%) csak abdominoperinealis rectumexstirpatio végezhető, onkológiailag kellő radikalitással.

A radioterápiára, illetve kemoterápiára jól reagáló, alsó és középső harmadi rectumadenocarcinomák esetében a TEM és a radikális TME effektivitásának összevetésére néhány klinikai vizsgálat már befejeződött, további néhány jelenleg is folyamatban van.

A rectum jó- és rosszindulatú tumorainak kezelését döntési algoritmusban foglaltuk össze (1. ábra).

Publikált vizsgálatok

ELRR vs. LTME, Lezoche, et al. Br J Surg. 2012.; ACOSOG. Z6041. [18] Garcia-Aguilar, 2015. [19]; GRECCAR 2, Rullier, et al. Lancet 2017. [26, 27]; CARTS trial, Verseveld, et al. Br J Surg. 2015; 102: 853–860. [28], TREC trial. Bach, et al. Lancet Gastroenterol Hepatol. 2021; 6(2): 92–105. [29, 30].

Folyamatban lévő vizsgálatok: Borstlap, et al. (A multi-centred randomized trial of radical surgery versus adjuvant chemoradiotherapy after local excision for early rectal cancer. BMC Cancer 2016; 16: 513.) [31]; NERATEM (a vizsgálatot leállították); TESAR [31], STAR-TREC (a randomizációt betegpreferenciára váltották) [11, 30, 32]; TAU-TEM [33]; RESARCH [34].

2.3. Ritka tumorok (GIST, NET)

2.3.1. A végbél gastrointestinalis stromalis tumorainak (GIST) sebészi kezelése

A GIST-ek a tápcsatorna malignus daganatainak 1–3%-át teszik ki [35, 36]. Mindössze 5%-uk helyezkedik el a végbél területén.

A GIST-eket biológiai viselkedésük szerint négy rizikócsoporthoz soroljuk, a releváns paraméter a tumor mérete, a mitotikus index és a tumor kiindulási helye a gastrointestinalis traktusban. A magasabb rizikó magasabb helyi és távoli kiújulási arányt vetít előre.

A GIST-ek elsődleges kezelése a radikális sebészi excízió ép sebészi szélekkel. Az adenocarcinomákkal ellentétben a GIST-ek nyirokcsomóáttét-képző potenciálja igen alacsony, ezért lokoregionális nyirokcsomó-dissectióra – a rectum esetében TME végzésére – nincs szükség.

A kezelést a daganat rizikócsoporthoz határozza meg. A rizikóbesorolás szerves részét képezi a szövettani feldolgozás, a mitotikus index meghatározása. Amennyiben transluminalisan a tumorból biopszia végezhető, és az a mitotikus indexről nyilatkozik, a rizikóbesorolás elvégezhető. Percutan biopszia végzése nem javasolt ilyen céllal. Így rectum-GIST esetén elsősorban a tumor mérete tekinthető irányadónak a műtéti technika megválasztásában.

Az alacsony rizikójú, kis méretű rectum-GIST-ek TAM-mal kezelhetők. Szövettanilag igazolt R0-reszekció és alacsony rizikójú szövettani karakterek mellett adjuváns kezelés nem indokolt.

A közepes rizikócsoporthoz tartozó tumorok kis méret (<5 cm) esetén kezelhetők szervkímélő lokális transanalis kimetszéssel, amennyiben az R0-reszekció biztosítható. (Az 5 cm-es határ technikailag is érvényes, szövetröncsolódás nélküli tumoreltávolítás transanalisán ennél nagyobb laesio esetén nem is kivitelezhető.) A nagyobb méretű, közepes rizikójú daganatok esetében általában radikális műtét szükséges. A közepes rizikójú esetekben az adjuváns kezelés egyéni mérlegelése javasolt.

A nagy méretű, magas kockázatú, lokálisan előrehaladott tumorok esetében a kismedencei tér anatómiája radikális műtétet, végbélreszekciót, exstirpációt vagy akár exenterációt tehet szükségessé az ép sebészi szélek biztosítása érdekében. A szerv- és funkciókímélő sebészeti technikák kivitelezhetőségét lokálisan előrehaladott tumorok esetében elősegítheti a neoadjuváns célzattal adott tirozin-kináz-gátló imatinib-mezilát (Gleevec). A közelmúltban megjelent multicentrikus vizsgálatok neoadjuváns imatinibkezelés esetén nemcsak jobb teljes és betegségmentes túlélési arányokat (DFS, OS) igazoltak, de a záróizom-megtartással járó műtétek arányát is magasabban ítélik [37].

Amennyiben a daganat R0-reszekciója nem lehetséges, vagy csak jelentős funkcióvesztéssel érhető el, úgy az imatinib-előkezelés a standard protokoll.

Magas kockázatú esetekben, amelyeknél a relapsus veszélye nagy (elérheti a 25%-ot), a radikális sebészi eltávolítást követően 3 éves adjuváns imatinibkezelés javasolt, mivel ez bizonyítottan növeli a relapsusmentes (RFS) és a teljes túlélést (OS).

2.3.2. A rectum neuroendokrin tumorainak (RNET-ek) kezelése

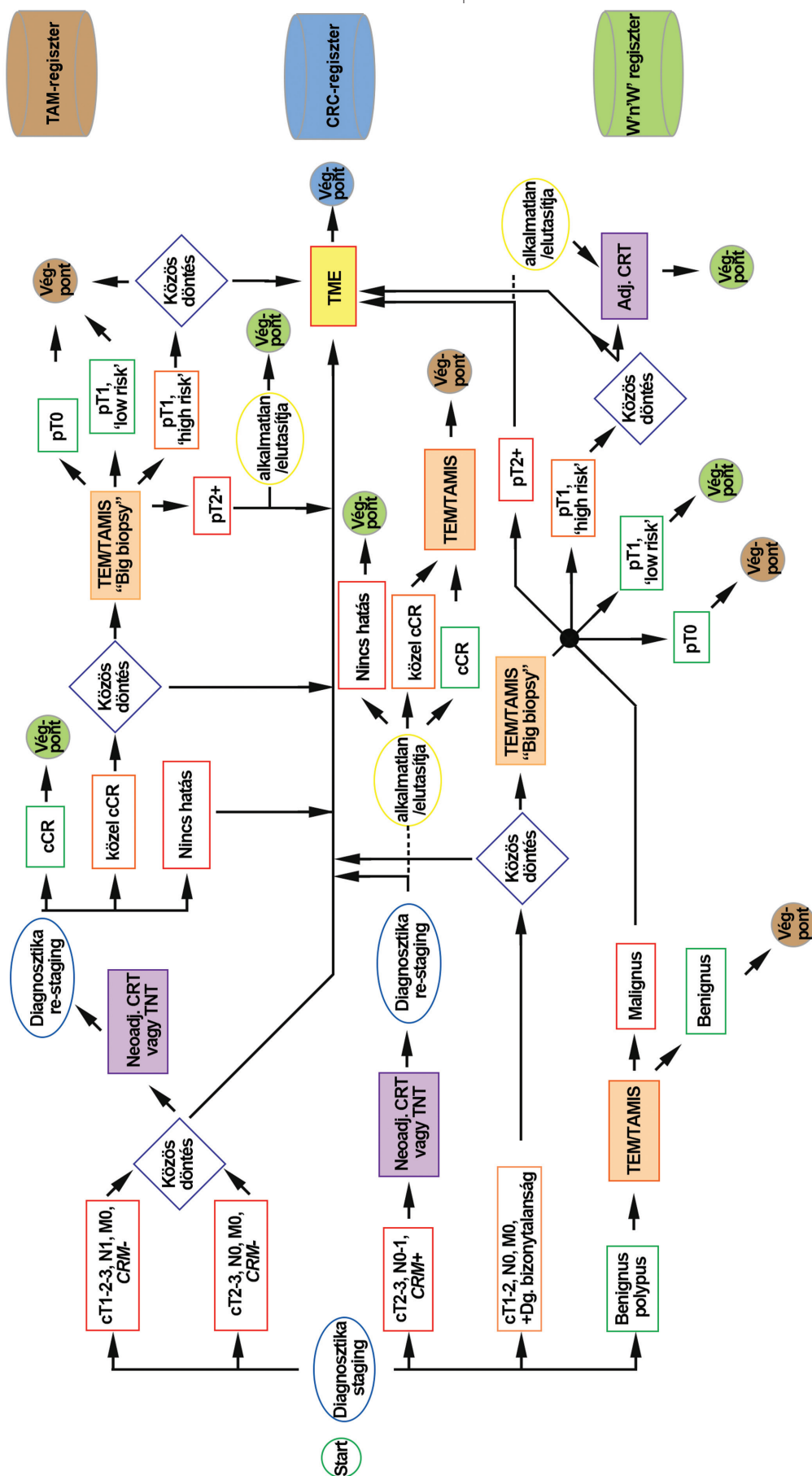
A rectalis neuroendokrin tumorok (RNET-ek) incidenciája világszerte növekvő tendenciát mutat, aminek hátterében részben a colorectalis szűrőprogramok elterjedése állhat [38, 39].

A NET-ek prognózisa szoros összefüggést mutat a tumormérettel [40]. Rossz prognosztikai faktor a 2 cm-nél nagyobb méret, a muscularis propriára (MPr) való terjedés és a lymphaticus/lymphovascularis invázió. A hosszú távú túlélés szempontjából a legjelentősebb a felfedezéskor észlelt stádium [41].

Az 1 cm alatti tumorok esetében a nyirokcsomó-érintettség aránya 1–10% között van, ez az arány 1–2 cm közötti méret esetén 30%, és 2 cm felett 60% is lehet.

A nyirokcsomó-metastasis és így a prognózis szempontjából kedvezőtlen szövettani jelek a magas gradus (Gr2–3), a lymphovascularis (nyirokér/kísér invázió, LI), a vascularis (nagyér/véna invázió, VI) és a perineurális terjedés (Pn) [42].

A kezelés célja az onkológiai szempontból radikális tumoreltávolítás ép sebészi szélekkel, residualis tumorszö-



1. ábra

Döntési algoritmus a rectum benignus és malignus tumorainak kezelésére

cCR = komplett klinikai remisszió; CRC = vastagbélrák; CRM = körkörös reszekciós szél; CRT = kemoradiációs terápia; TAM = transanális endoszkópos műtét; TAMIS = transanális minimálisan invazív sebészet; TEM = transanális endoszkópos mikrosebészet; TME = teljes mesorectalis excízió; TNT = teljes neoadjuváns terápia

vet hátrahagyása nélkül. A megfelelő technika a preoperatív szövettani és képpalkotó vizsgálatok ismeretében határozható meg [43].

Endoszkópos módszerek

Az olyan, 5 mm-nél kisebb RNET-ek esetében, amelyeknek nincs adverz vagy atipikus endoszkópos megjelenésük, endoszkópos mucosalis reszekció (EMR) végezhető.

Nagyobb, 5–20 mm közötti T₁-tumorer esetében, amelyeknél a „staging” vizsgálatok kizárták a nyirokcsomó-érintettséget, endoszkópos submucosalis dissectio (ESD) végezhető [44].

Salvage-EMR vagy -ESD végezhető abban az esetben, ha egyszerű polypectomia során RNET igazolódott, és a basalis sík érintett.

Minden esetben hasznos a reszekció jelölése tussal, a követés vagy az esetlegesen szükséges salvage-TAM szempontjából. A jelölőanyag minőségétől függ annak tartóssága: tus esetében 3–6 hónapig, indigókármin- és metilénkékfestés esetében csupán 2–4 hétig marad látható a jelölés.

Transanalis műtéti módszerek [45, 46]

A végbélen keresztül végzett minimálinvazív, kuratív célú sebészeti eljárások ajánlott indikációs köre az RNET-ek esetében az alábbiak szerint foglalható össze:

- <2 cm méretű tumor;
- nincs MPr-invázióra utaló radiológiai jel (cT1);
- nincs nyirokcsomó-érintettség gyanúja (cN0);
- korábbi EMR vagy ESD során pozitív reszekciós sík (salvage);
- alacsony rizikójú szövettani karakter (Gr1, L0, V0, Pn0).

A transanalis technika (TAE, TEM, TEO, TAMIS) egyértelmű előnyökkel bír az endoszkópos eljárásokkal (EMR, ESD) szemben. A tumor és a biztonsági ép szél vizualizációja precízebb, a teljes falvastagságú excisio a basalis szél megítélhetőségét segíti, és az R0-reszekciók aránya jobb.

A transanalis módszer megválasztása elsősorban a tumor lokalizációjától függ. Az analiscsatorna-tumorer esetében egyszerű TAE végezhető, míg az alsó és középső harmadi tumorok esetében a TAM-technikák valamelyike választható.

Nem kuratív céllal előrehaladott RNET esetén is végezhető transanalis műtét idős vagy rossz általános állapotú betegeken, akiknél a radikális műtét túlzott kockázatú, illetve ha a beteg nem vállalja az onkológiailag javasolt radikális beavatkozást.

2.4. Speciális indikációk

A transanalis endoszkópos műtéti eljárások (TEM, TEO, TAMIS) néhány különleges, az alsó és középső harmadi rectumszakasz jó feltárását igénylő elváltozásának kezelésében is segíthetnek.

Ilyen speciális indikációnak tekinthető a rectumfali endometriosis [47], a magas rectovaginalis fistulák [48], a rectalis sérülések [49], valamint a mély colorectalis anastomosis elégtelenség [50], a rectumanastomosis-szűkület, valamint eseteleírásokból ismert elváltozások (perirectalis tályog, retrorectalis tumorok, idegen testek, condyloma, rectalis stenosis) [51].

A fenti indikációkkal olyan centrumban érdemes a beteget kezelni, ahol a teljes diagnosztikus repertoár, a multidiszciplináris szakértelem és a transanalis műtéti technikában való jártasság egyaránt rendelkezésre áll.

3. TECHNOLÓGIA, MŰTÉTTECHNIKA

3.1. Technológiai feltételek

A transanalis minimálinvazív műtéti eljárások alapvetően technológiagiaényes beavatkozások. Mind a sterilizálható operációs rektoszkópok (TEM, TEO, Wolf-port, D-port stb.), mind az egyszer használatos eszközök (TAMIS-műtethez, Gelpoint Path) alapvető feltételei a transanalis „single-port” technikához való feltárásnak.

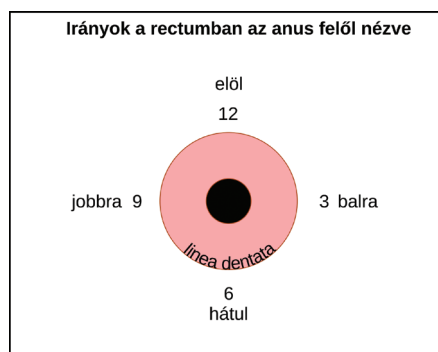
A TAM-ok mindegyike endoszkópos optikai feltárást is igényel (operációs mikroszkóp vagy operációs videorendszer formájában). (Ez alól a TEM módosításaként leírt „gasless TEM” kivételt jelent.) A kis rectalis térben való precíz dissectiót és varrástechnikát nagyban képes segíteni a háromdimenziós videotechnika.

Az optikai rendszerek lehetnek rögzítettek (az operációs rektoszkóphoz kötöttek) vagy attól függetlenek (laparoszkópos kamera). Az előbbi esetben a rögzített optika az alsó 180° hemicircumferentia látótérbe hozására alkalmas, így a beteget úgy kell az operációs asztalon pozicionálni, hogy a laesio fő tömege erre a félre essen. (A pozicionáláshoz, betegforgatáshoz, rögzítéshez helyileg kialakított eszközös és szakdolgozói, asszisztensi rutinok léteznek.) Független kamerarendszer esetén 30°-os optikát vagy flexibilis optikát használva a beteg speciális pozicionálása már nem szükséges, bármely irányban elhelyezkedő laesio kezelhető. A TEM/TAMIS módszer szükség esetén flexibilis endoszkópos eljárással kombinálható, mely egyben optikai hátteret is ad a beavatkozáshoz.

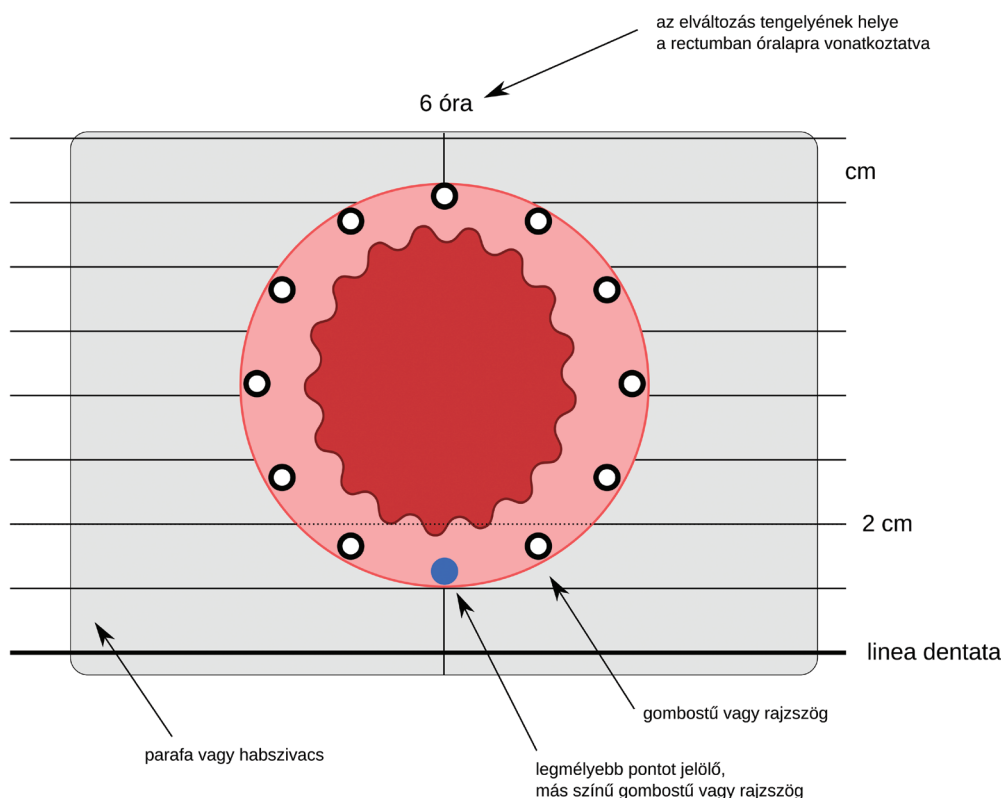
A hatékony vérzéscsillapításra a monopoláris „hook”-tól kezdve az ultrahangos vágón át a haladó bipolaris elven működő eszközök széles tárháza alkalmas.

Jóllehet sebészeti manipuláló eszközök tekintetében különleges speciális szempontok nem korlátozzák a műtét elvégezhetőségét (hagyományos, egyenes laparoszkópos manipulátorok elegendőek), egy darab, a végén hajlítót manipulátor (például „hook”, szövetfogó, tűfogó) nagyban megkönnyíti a beavatkozást a pszeudotrianguláció miatt.

Végül, a megfelelő patológiai feldolgozhatóság érdekében kítűzőtábla használata mindenképp javasolt a specimen kifeszítésére (2. ábra).



Példa: Az elváltozás 6 óránál (azaz hátsul), a linea dentatától 2 cm-re kezdődik



2. ábra | Az eltávolított specimen tájolása, kitűzési szabályai

A kis térben történő manipulációt nagyban hátráltatja, ha „instabil” pneumorectum mellett, illetve műtéti füstben kell manipulálni. Mindkét problémára önállóan is (jól záró operációs anoszkóp, „smoke-evac” funkciójú insufflatorok, „laparo-bag”), valamint kombináltan is („air-seal”) rendelkezésre áll a kényelmes műtétet biztosító technológia.

3.2. Technikai leírás

3.2.1. TEM/TEO

Bevezetés

A TEM/TEO műtétet egy 4 cm átmérőjű, különböző hosszúságban elérhető, külső végén zárt, ún. operációs rektoszkóp segítségével végezzük.

A műtét során a beteg fektetését a tumor elhelyezkedéséhez kell adaptálni úgy, hogy az elváltozás legnagyobb része az operációs rektoszkóp látómezejének alján helyezkedjék el.

A műtét menete

- 1) Óvatos Recamier-tágítás.
- 2) Bevezetjük a TEM/TEO platform operációs rektoszkópját, és a nyitott végével kb. 2 cm-rel a laesio előtt rögzítjük.
- 3) 10–12 Hgmm-es pneumorectumot hozunk létre.
- 4) A pozitív nyomással kitágult állapotban tartott rectum ürterében az eltávolítandó elváltozást – 3–5 mm-es ép bélszél hagyva – diatermiás késsel körkörösén megjelöljük. Ezt követően az elváltozást (ultrahangos, monopólaris vagy fejlett bipólaris) vágó-koaguláló készü-

lékkel körbemetsszük, és leválasztjuk az alapjáról. (Submucosus dissectionál a muscularis rétegről, teljesfal-kimetszésnél a perirectalis zsíros, kötőszövetes rétegről.) (Nagy kiterjedésű, több mint 1/2 circumferentiára terjedő vagy preoperatív képpalkotó vizsgálat alapján a peritonealis áthajlás fölél terjedő polyp esetén inkább a submucosus technika választandó.) Újabban, elsősorban a bizonytalan dignitású, anterior elhelyezkedésű, valamint a peritonealis áthajlás szintjét megközelítő elváltozásoknál ajánlható a technikailag nehezebben kivitelezhető, azonban mind a patológiai feldolgozás, mind a műtéti szövödmények tekintetében előnyökkel járó intramuscularis dissectio. Ilyenkor a muscularis propria külső hosszanti és belső körkörös simaizomrétege között történik a dissectio. (Intramuscularis dissectionál a patológus T1-tumrok esetében képes a submucosus terjedés mélységének értékelésére. Emellett azonban a rectumfal [és a peritoneum] biztosan nem nyílik meg. Végül, malignitás, komplettáló TME szükségessége esetére a perirectalis zsírszövetet érintetlenül hagyja a technika, csökkentve az elégtelen minőségű, perforált specimen kockázatát.)

- 5) Törekednünk kell az ép reszekciós szél elérésére, valamint az egy blokkban történő kimetszésre.
- 6) A kimetszés után visszamaradó defektust, valamint a környező rectumteret fiziológiás sóoldattal vagy Betadine-nal bőszegesen kiöblítjük.
- 7) A sebszéleket a lumen beszűkítésének elkerülése érdekében haránt irányban, varrattal egyesítjük. (Submucosus és intramuscularis dissectio esetén a sutura nem feltétlenül szükséges.)
- 8) Fontos, hogy mind a kimetszés, mind a sutura során megbizonyosodjunk a lumen átjárhatóságáról.

A műtét módosításai

- 1) Nagy villosus adenomák. Amennyiben a polyp a látóteret oly mértékben kitölti, hogy a fenti technika nem kivitelezhető, a polypalap láthatóvá tétele érdekében hurokkal (endoloop), ha lehet, egy darabban vagy darabolva megkisebbitjük az egész látóteret kitöltő tumort. A hurkos lemetsszést követően a széleket a szükségesnek megfelelően kiigazítjuk, megvalósítva a legalább fél cm-es ép szél követelményét. A műtét további lépései megegyeznek a már leírtakkal.
- 2) Nyomás nélküli műtét („gasless” TEM) [52]. A légmentesen záró ablakot tartozékaival együtt eltávolítjuk a rektoszkóp végéről, és nagyítás nélküli szemellenőrzés mellett végezzük el a műtétet. A tumort a nyitott végű, 4 cm átmérőjű rektoszkóp látóterének középső alsó részére centráljuk úgy, hogy a rektoszkóp peremének 30°-os dőlésszöge kifeszítse a bélfalat. A tumor eltávolítása után, a rektoszkóp visszahúzásával a feszülés megszűnik, a varrat kényelmesen és pontosan behelyezhető. Intraperitonealis perforáció esetén sem kell feltétlenül konvertálni.

Ilyenkor is előnyös lehet a „gasless” TEM használata, mert egyébként a szabad hasüreget inszufflálnánk. Kellő tapasztalattal elérhető a nyílás elvarrása, melynek során a tumor kimetszése és a bél falon keletkezett nyílás elzárása lépésről lépésre követi egymást, a hasúri szervek prolapsusát megelőzendő.

3.2.2. TAMIS

Definíció: A TAMIS a „transanalis minimálisan invazív sebészet” rövidítése. A fogalom az egyszer használatos operációs anoszkópon mint „single-port” platformon keresztül végzett műtétekre lett lefoglalva. (Hasonló technológiai feltételekkel transanalis a rectumon kívül is lehetséges műtétet végezni [például TaTME]. TAMIS-műtétnek azonban csupán azokat az elsősorban lokális kimetszéssel járó műtéteket nevezzük, amelyeknél hasúri dissectióval nem szükséges kombinálni a beavatkozást.)

Számos eszköz alkalmas TAMIS-műtét végzésére: az XS-es Alexis sebvédő gyűrűre applikált „kesztyűporttól” a speciálisan erre a műtetre kifejlesztett eszközökig (például Gelpoint Path, Z-port, D-port stb.).

A műtét 3 vagy 4 porton keresztül végezhető, melyek egyike a kamera bevezetésére szolgál.

Műtéttechnikai specialitások, eltérés a TEM/TEO műtétől

- A TEM/TEO technikájának optikai dőlésszöge miatt a beteg fektetése elemi fontosságú, azaz a polypnak a függőleges síkban „alul” kell elhelyezkednie. TAMIS-műtétnél 30°-os vagy hajlítható (flexibilis) optikát használva a rectum teljes kerületén operálhat a sebész a beteg standard kőmetesző pozícióban történő fektetése mellett, speciális betegpozicionálás nem szükséges. Természetesen a sebész preferenciájának megfelelően a TEM-hez hasonló betegpozicionálásnak nincs akadálya.
- Az operációs anoszkóp behelyezését rutinszerűen óvatos sphinctertágítás és/vagy intersphinctericus érzéstelenítő (például 5–5 ml 0,25% bupivakain 3 és 9 óra irányában) infiltráció, esetleg pudendalis block előzi meg.
- A „lone star” típusú perianalis retraktorok megkönnyítik a feltárást, használatuk kifejezetten ajánlott.
- Az operációs anoszkópok egy része spontán peremmel „felfekszik” az anális csatorna felső peremén; más eszközöknek az anális csatornában tartásához perianalis tartóöltések behelyezése szükséges.
- Ezt követően történik az operációs anoszkóp szelep rendszerén keresztül a pneumorectum képzése. Pneumorectumot 8–16 Hgmm nyomástartományban lehet képezni. (Alapvetően nem a nyomás nagysága, hanem a rectumsimaizom relaxációja és a hasúri nyomás határozza meg a műtét folyamán a látási viszonyokat.)
- Az operációs anoszkóp a teljes anális csatornát kitölti (felső pereme a linea dentata szintjén ül fel). Így a lineaközeli, az anális csatornában elhelyezkedő poly-

- pot/polyprézt TAMIS-műtéti technikával nem lehet disszekálni. Ilyen esetben a dissectio legdistalisabb részét nyitott technikával kell elvégezni (például „lone star” típusú retraktor segítségével feltárva az analis csatornát), és csak a linea dentata feletti, magasabbra terjedő területeken folytatható a műtét TAMIS-módszerrel. Ezt az eljárást „hibrid” TAMIS-műtétnak hívjuk.
- Hasonló problémát jelent a felső harmadi, azaz részben intraperitonealis rectum területére érő polypok teljes falvastagságú eltávolítása, ugyanis a TEO-val ellentétben itt a peritoneumba való, nem tervezett bejutás a pneumorectum elvesztésével jár; a műtétről a TEO-ra, gasless TEM-re vagy laparoskopíára való áttérés időnként nem kerülhető el. Nagyon fontos tehát a preoperatív műtéti tervezés és a dissectió rétegmélység megválasztása.
 - Szintén megemlítendő, hogy a rövid munkacsatorna miatt a kifejezett Houston-billentyűkkel rendelkező betegek TAMIS-technikával történő műtete körülményesebb, mint a hosszú operációs rektoszkópon át végzett TEM vagy TEO. Az egyszer használatos TAMIS-portok új generációi már erre a kihívásra is felkészültek hosszú munkacsatornájú eszközzel.
 - Megemlítendő, hogy a rövid munkacsatorna miatt az operátor nagyobb mozgásszabadságot élvez, mint a TEM-technikánál.
 - Végül a TAMIS-portok egy részéhez nyomáskiegyenlítő pufferballont ajánlanak a gyártók, mely a stabil pneumorectum tartását segíti. Az utóbbi gyári eszközt az insufflatorcsőbe applikált sebészi kesztyű is helyettesítheti (SPRING-technika).

4. PATOLÓGIAI FELDOLGOZÁSI FELADATOK, KRITÉRIUMOK

A sebész feladatai a preparátummal

- A legmélyebb (aboralis) pont anodermától/linea dentatától mért távolságának megadása;
- megadni, hogy a reszekció kívánt mélysége submucosusan, intramuscularisan (a hosszanti és a körkörös rectumfali izomréteg között) vagy az izomrétegen túl haladt;
- a preparátum kitűzése parafához vagy habszivacshoz az ábrán jelzett helyzetben;
- 4%-os (ajánlottan 4 °C-os) pufferolt formalinba tenni a preparátumot úgy, hogy a szövet a formalinba merüljön. Jellemzően ez „arccal lefelé” a formalin felszínén úszó parafalap formájában történik. (Ezt kiválthatja a megfelelő sebészi-patológusi együttműködéssel a sebész által kitűzött „natív” szövetmintának az azonnali, fixálatlan átszállítása a patológiai laboratóriumba, valamint az azonnal megkezdett patológiai feldolgozás. Ilyenkor a képi dokumentációt követően a fixálást már a patológus végzi. Az utóbbira hazai munkacsoportban is van példa.)

A patológus feladatai [53]

- Ajánlott a preparátum fényképezése;
- az orientáció (irány és távolság) meglétének ellenőrzése, rögzítése (ennek sebészeti szempontból az esetek többségében, ha a defektus suturával van ellátva, nincs relevanciája);
- a kimetszés alapjának és szélének jelölése festékkel;
- egész preparátum feldolgozása, kellő számú szövetblokk kivágása, egyedi jelölése;
- a specimen „óra” szerinti orientációja opcionális, de nem feltétlenül szükséges. Az oralis és aboralis irány jelzése a linea dentatához közel fekvő TEM-ek esetén mindenképpen szükséges az esetleges re-TEM sebészi kivitelezhetőségének megítélése érdekében (például a linea dentata irányában lokális reexcisio már nem jön szóba) (2. ábra).

Javasolt elemek a patológiai leletben

- Az elváltozás morfológiai típusa (polypoid, „flat” stb.);
- az elváltozás és a preparátum legnagyobb átmérője;
- szövettani diagnózis (tubularis adenoma, ..., adenocarcinoma);
- TNM (pT1 esetén sessilis laesióknál: Kikuchi-beosztás [54], pedunculált elváltozásnál: Haggitt-beosztás);
- grade [55];
- a reszekció épsége: a legkisebb ép szél távolsága mm-ben;
- a reszekció mélysége;
- adenocarcinoma esetén lymphovascularis és vascularis invázió, perineuralis invázió;
- esetleg nyirokcsomók jelenléte, azok tumoros beszűrtsége;
- „tumor budding”;
- neoadjuváns terápia után TRG (tumorregressziós grade);
- neoadjuváns kezelés esetén pCR (komplett patológiai remisszió).

A hisztológiai lelet kiadása standardizált adatlap formájában ajánlott. Ez egyrészt biztosítja, hogy a patológiai lelet az összes szükséges és releváns információt tartalmazza, másrészt egységesíti a leleteket, és nagyban megkönnyíti a későbbiekben a klinikai audit elvégzését. Pro forma szövettani lelet az Útmutató Appendixében csatolva található.

5. PREOPERATÍV KIVIZSGÁLÁS

Minden, a rectumban észlelt polypoid elváltozás esetén teljes kolonoszkópia szükséges.

A kolonoszkópia során lehetőség szerint morfológiai alapon az endoszkópos véleményezze az elváltozás dignitását (benignus, malignus). A kolonoszkópos írott lelethez technológiai feltételek megléte esetén fotódokumentáció készítése ajánlott.

Minden, benignus küllemű, egy darabban, valamint ép szegéllyel endoszkópos technikával el nem távolítható

rectumlaesio endoszkópos biopsziája történjék meg; több darabban történő eltávolítás, „piecemeal” excisio nem ajánlott az ép szél megítélésének nehézsége miatt.

A biopszia alapján súlyos dysplasiát mutató vagy malignitásra gyanús rectumpolypok endoszkópos eltávolítása (EMR, ESD) nem ajánlott, teljes falvastagságú excisio javasolt (különösen a 2 cm-nél nagyobb, sessilis elváltozások esetén).

Súlyos dysplasiát mutató vagy malignus rectumpolypok (illetve általában endoszkóposan el nem távolítható sessilis rectumpolypok) esetén további részletes kivizsgálás javasolt műtét előtt:

- mellkasi, hasi, kismedencei CT (távoli áttét megítélésére);
- kismedencei MRI (T- és N-stádium, EMVI megítélésére, a peritonealis áthajláshoz való viszony megítélésére);
- EUS (ha elérhető) (a T1–2-es stádium differenciálására, az N-stádium megítélésére, a medencefenék-izomzathoz, valamint a sphincterkomplexhez való viszony megítélésére);
- RDV és rigid rektoszkópia az elváltozás proximális és distalis szélének (magasságának) az analis bemenettől, valamint a linea dentatától mért távolságát rögzítendő, illetve a circumferentialis kiterjedés megítélésére (kőmetsző helyzetben felmért, óra szerinti kiterjedés). Fontos a sebésznek dokumentálni, hogy az előzményi adatok mellett incontinentiára utaló fizikális jel, sphinctergyengeség azonosítható-e preoperatív. (Az utóbbi esetben további részletes vizsgálat, EUS, manometria is szóba jön.)

Endoszkóposan eltávolíthatónak véleményezett rectumpolyp esetén festéktartalmú (indigókármin) submucosus emelési teszt elvégzése ajánlott. Malignus, további teljes falvastagságú excisiót igénylő elváltozás igazolása esetén ez segíti a sebészt az érintett terület azonosításában.

Az igazoltan malignus rectumpolyp terápiája alapvetően a radikális rectumműtét, a TME; a fent részletezett kivételes helyzetekben (például TME kontraindikációja esetén) a lokális terápia tervezésére preoperatív onkoteam (multidiszciplináris team) döntése javasolt.

6. PREOPERATÍV ELŐKÉSZÍTÉS, POSZTOPERATÍV GONDOZÁS, TOVÁBBI TERÁPIA

Műtéti előkészítés

Bár evidencia, jól megtervezett vizsgálat nem támasztja alá, de a műtét tisztasága, az infekciókontroll, valamint a precíz kivitelezhetőség érdekében a transanalis műtétet megelőzően ajánlott a mechanikus béltisztítás. Ennek formája lehet *per os* béltisztítás (mint kolonoszkópia előtt) vagy rectalis többszörös beöntés (például nátrium-foszfátos beöntés).

Szintén magas szintű evidenciával alá nem támasztva, ajánlható a preoperatív *per os* és *iv.* antibiotikumprofilaxis. Helyi munkacsoportok gyakorlata e tekintetben eltér, az *iv.* III. generációs cefalosporin + metronidazol profilaxis a legelterjedtebb rutin, azonban a teljes antibiotikumelhagyás, a preoperatív *per os* neomicin, *per os* metronidazol, valamint a posztoperatív metronidazol-kúp alkalmazása is ismert gyakorlat.

A kismedencei műtét, valamint az általános anesztéziában végzett manipuláció miatt a profilaktikus LMWH a preoperatív naptól kezdve 10–30 napon át feltétlenül ajánlatos.

A preoperatív koplalás a colorectalis sebészet egyéb területeihez hasonlóan az ERAS-protokollnak megfelelően szükségtelen: a betegek a műtét előtti éjfélig szilárd, nem rostos diétát fogyaszthatnak, a műtét előtti 2 óráig *per os* tiszta folyadékot fogyaszthatnak. Ugyancsak az ERAS-protokollnak megfelelően preoperatív, tisztán szénhidráttartalmú ital (a műtét előtt este 800 ml 800 kcal, a műtét reggelén 6 órakor 200 ml 200 kcal maltodextrin) szintén ajánlható.

Szedatív premedikáció csak eseti megítélés szerint javasolt, rutinalkalmazása nem szükséges.

Nagy kockázatú betegek (diabetes mellitus, időskor [80 év felett], cirrhosis) esetében nagy hangsúlyt kell fordítani a 4–6 hetes légzési, tápláltsági, pszichológiai előkészítésre. Prehabilitációs program helyi viszonyokhoz szabott bevezetése ajánlott.

Posztoperatív gondozás

A posztoperatív terápiás stratégia szintén az ERAS-elvek követésével folytatható.

Posztoperatív a betegek *per os* diétára a műtét napján visszaállíthatók (4 órával az ébredést követően).

A betegek kismedencei zsigeri jellegű fájdalmának csillapítása nem opiát analgetikumok rutinszerű alkalmazásával (esetleg kombinált fájdalomcsillapító rezsim mentén) a posztoperatív 24 órában javasolt, ezt követően a betegek csak szükség szerinti adagolású fájdalomcsillapítóval komfortosan gyógyulnak.

Obstipatióra hajlamos betegek esetén a műtét másnapjától rutin *per os* laxatívum adása (például laktulóz 2–3 × 15 ml naponta) javasolt. (Egyes centrumokban 2–3 × 1 evőkanál paraffinolaj *per os* fogyasztását rutinszerűen alkalmazzák posztoperatív.) Beöntés, kúpok használata a behelyezett varratsor miatt lehetőség szerint kerülendő.

Az ERAS-protokoll szerint vezetett betegek többsége a műtét másnapján emittálható, azonban a kórházi ápolási napok számának tekintetében a helyi rutin és adottságok, a betegek szociális körülményei, nem utolsósorban a sebész egyéni rutinja mentén a protokoll rugalmasan kezelhető.

Utánkövetés

Benignus polypok excisióját követően a következő séma szerint javasolható a beteg követése.

A székelési szokások esetleges megváltozása, a gyulladáshoz vezető szövődmények kiszűrése, valamint a lokális kontroll (recidíva ellenőrzése) érdekében posztoperatív kontrollra a következő séma ajánlható (benignus elváltozások esetén):

- 2–3 hét: kontroll, fizikális vizsgálat, RDV, valamint a szövettani lelet kiadása, további teendők, esetleg az onkológiai kezelés megbeszélése;
- 3–6–12 hónap: kontroll, fizikális vizsgálat, RDV, rektoszkópia, szükség szerint EUS, manometria, funkcionális vizsgálatok;
- 12 hónap után kolonoszkópia, majd a colonpolyp-követés szabályai alapján kolonoszkópia.

A komplettáló TME (teljes mesorectum-excisio) indikációja
A TAM-mal eltávolított, preoperatív benignusnak vélt, a végleges szövettani feldolgozás során azonban malignusnak talált polypok esetén onkoteam-döntés szükséges a további terápiairól, követésről. Az onkoteam-döntésnél figyelembe veendő szempontok:

- a daganat helye (sphincterhez való viszonya, peritonealis áthajláshoz való viszonya);
- a kimetszés épsége (R0 v. R1);
- a tumor stádiuma (T és N), valamint szöveti differenciáltsága (grade), egyéb „high risk” faktorok: „tumor budding”, nyirokér- és vénás invázió, perineuralis invázió;
- a beteg általános teherbíró képessége, kora, daganatmentes várható élettartama.
- Amennyiben egyéb, radikális műtétet ellenjavalló szempont nem merül fel, a T1sm1–2-nél előrehaladottabb vagy N1- vagy Gr3-elváltozások, egyéb „high grade” faktorok megléte (perineuralis/lymphovascularis/vascularis invázió, „tumor budding”), valamint a nem az épből eltávolított malignus polypok esetén ún. salvage-TME, magyarul komplettáló TME szükséges. A korán (7 héten belül) végzett kiegészítő TME a TAM után nem veszélyezteti a beteg onkológiai prognózisát [23], jóllehet technikailag a műtét nehéz lehet. Egy holland felmérés szerint centrumban, gyakorlott team kezében transsanalis technikával (TaTME) biztosítható a legjobb sebészeti speciménminőség, a legalacsonyabb speciménperforációs arány az egyébként technikailag nagy kihívást jelentő salvage-TME céljából.

Adjuváns (kemo)irradiáció

„High risk” T1-es, alsó és középső harmadi rectumadenocarcinomák R0 lokális excízióját követően kezelés nélkül a lokális recidívaarány elfogadhatatlanul magas (13%). Az adjuváns irradiáció ebben a stádiumban mind a lokális recidíva, mind a távoli áttétképzés tekintetében a cTME-vel ekvivalensnek bizonyul. (Lokális recidíva: 3,9%, távoli áttét: 3,9%.)

T2-es vagy előrehaladottabb stádiumú daganatok esetében ugyanez már nem mondható el. Az adjuváns irradiáció csak a cTME-re nem alkalmas vagy a műtétet viz-

sztautasító betegek számára ajánlható. (A lokális recidíva kockázata T2-stádiumban irradiációval kiegészítve is 14%, míg cTME-vel 4%.)

7. SZÖVŐDMÉNYEK ÉS ELLÁTÁSUK

A posztoperatív dokumentációs fegyelemtől is függően TEM/TAMIS műtét után a minor szövődmények aránya (Clavien–Dindo I–II.) 4–31%. Major (Clavien–Dindo III–IV.) szövődmény kevesebb mint 3%-ban alakul ki [56].

A leggyakoribb szövődmények és kezelésük a következő [57]:

7.1. Varratelégtelenség

2–15%-ban, radioterápiás kezelést követően akár 25%-ban fordulhat elő. Gyakoribb a dehiscencia nagyobb méretű elváltozások, carcinoma esetén nagyobb volumenű perirectalis zsír eltávolítása után. Többnyire tünetmentes. Első tünete azonban lehet a végbélből véres váladék vagy nyák ürülése, de kísérheti végbéltáji fájdalom is. A betegek székletincontinentiáról is panaszkodhatnak. Kezelése döntően konzervatív: 4–5 napig a megkezdett antibiotikum folytatandó, illetve fájdalomcsillapítót is kaphat a beteg. Ha a varrat a rectum intraperitonealis szakaszán van, resutura, hasüregi (laparoszkópos) lavage, drenázs is szükségessé válhat. Peritonitis klinikai képe esetén a stomaképzés is mérlegelendő.

7.2. Vérzés

Transsanalis műtétek után 1–13%-ban fordulhat elő. A fejlett dissectió eszközök használata mellett a posztoperatív vérzéses szövődmények aránya csökkent. Oka leggyakrabban a seb szétválása vagy a nyitva kezelt sebek (defektusok) esetén a nyálkahártyaszélekből észlelt szivárgó vérzés. Előfordulhat vérzéses szövődmény a műtét utáni 7–8. napon, miután a varrat „meglazul, átszakad”, valamint okozhat vérzést gyulladt aranyér vagy fissura is. Fokozhatja a végbélből észlelt vérzést az egyéb okból alkalmazott vérhígító kezelés is. A végbélből ürülő, nagy mennyiségű vér rémisztő látvány lehet, a vérzés azonban általában már korábban történt, és a szivárgó vér feltöltötte az ampullát. A vérzés konzervatív kezelés mellett a legtöbbször spontán megszűnik. Szükségessé válhat tamponage, endoszkópos koaguláció, klip felhelyezése, vérzéscsillapító injekció használata, ligatura. Fontos a vérhígító kezelés átmeneti felfüggesztése is. Transzfúzió ritkán szükséges.

7.3. Láz

Közel 30%-ban, a posztoperatív 2. napig előfordulhat. Hátterében valószínűleg átmeneti bacteriaemia áll. Láz esetén a profilaxisként adott, kombinált antibiotikumke-

zelés folytatása javasolt a műtét utáni 4. napig. A szeptikus állapot igen ritka, de tartós láz esetén a szeptikus szövődmények kizárása szükséges.

7.4. Stenosis

4,3%-ban fordulhat elő. Többnyire hónapokkal a műtét után észlelhető. Kialakulásához vezethet a nyitva kezelt defektus és a körkörös varrat. A betegek egy részénél tünetmentes, de obstrukcióra jellemző tünetek is kísérhetik: vékonyabb széklet, fájdalom, erőlködő székelés. A szűkület kezelhető ballondilatációval, mechanikus tágitással (esetleg szteroidinjekcióval kombinálva), lézeres kezeléssel, sztentimplantációval, de végezhetünk plasztikai beavatkozást is (rombuszplasztika, hosszanti bemetszés után haránt varrat).

7.5. Funkcionális zavarok

8–50%-ban fordulhatnak elő; döntően széklettartási nehezítettség és vizelettartási zavarok. 3–6 hónapig reverzibilisek. Kialakulásuk függ a betegek korától, a zavar műtét előtti fennállásától, illetve a műtét idő hosszától.

A vizeletretenció katéter felhelyezését követően 1–2 napon belül megszűnik. A székletcontinentia javításában segíthet a „biofeedback” és a fizioterápia. A székelési panaszok általában 2 hónap alatt rendeződnek.

7.6. Szabad hasi levegő, subcutan emphysema, illetve egyéb „abnormális” elhelyezkedésű gázyülem

Transanalis műtétek után rendellenes lokalizációban bárhol előfordulhat levegőgyülem (többnyire szén-dioxid). Tünetmentesen akár 40%-ban észlelhető (saját megfigyelés). Észlelésükkor a gyulladós laboratóriumi paraméterek nem feltétlenül emelkedtek. Kezelésük konzervatív (kombinált antibiotikum, infúziók, szoros obszerváció). Súlyos esetben stomaképzés is szükségessé válhat.

7.7. Perirectalis tályog

Részleges dehiscentia miatt vagy a varrat mögött kialakult „üreg” következtében jöhet létre. Kezelését végezzük a meglévő sipoly tágításával, szükség esetén transanalis drenázzsal, illetve a tályogot a rectumba is szájaztathatjuk.

Ritka szövődmény. Nem szűnő, gyakran profúz hasmenés esetén gondoljunk rá. Pozitív széklettenyésztést követően célzott antibiotikumterápia állítandó be.

7.9. Peritoneumperforáció

32%-ban fordulhat elő. Akkor juthatunk a hasüregbe, ha az elváltozás a mellső rectumfalán helyezkedik el, és a

teljes falra kiterjedő excisiót végzünk. Intraoperatív behatolás során eltűnik a pneumorectum, a műtét terület kevésbé átláthatóvá válik. Ebben az esetben, illetve transanalis nem csillapítható vérzés, mérete miatt nem zárható defektus, szennyezett bél esetén a műtét kiterjesztése válhat szükségessé. Komplet, primer varrat mellett is javasolt a műtét laparoszkópos lavage-zsal történő kiegészítése. A posztoperatív időszakban 5–7 napig kombinált intravénás antibiotikumkezelés állítandó be. A műtét után lázas állapot, tachycardia, illetve fehérvérsejtszám-emelkedés jelezheti az intraperitonealis varrat elégtelenségét.

7.10. Sérülés: urethra, vagina

Mellső rectumfali elváltozások eltávolítása, valamint ismételt excisiók során sérülhet férfiaknál az urethra, nőknél a vagina. A sérüléseket elvarrjuk, az ÁK-t 2–3 hétig fenntartjuk, szükség esetén levatorplasztikát végzünk. Ritkán stomaképzés válhat szükségessé.

7.11. Fistula

Transanalis műtétek után, késői szövődményként rectovaginalis, illetve rectovesicalis fistula alakulhat ki. Irradiációs kezelés és ismételt lokális excisio után gyakoribb. A sipolyok spontán záródhatnak (kis számban), de zárhatjuk azokat primeren, „advancement-flap” képzésével, levatorplasztika alkalmazásával is. Súlyos esetben stomaképzés válhat szükségessé.

7.12. Cardiorespiratoricus szövődmények

Súlyos, sokszor intenzív osztályos kezelést igénylő kórképek tartoznak ebbe a csoportba: pneumonia, COPD, myocardialis infarktus, akut szívelégtelenség.

7.13 CO₂-embólia

Általában magas nyomású (16 Hgmm feletti) pneumorectum, valamint periprostaticus, esetleg praesacralis vénás plexus megnyitása áll a háttérben. Kezelése: a pneumorectum felfüggesztése, bal oldalsó fektetés, centrális vénán keresztül pitvari CO₂-aspiráció, intenzív osztályos kezelés.

7.14 Mortalitás

0,2–1%-ban észlelhető. A leggyakrabban szeptikus állapot, illetve cardiopulmonalis szövődmény vezet a betegek halálához.

Általánosan megfogalmazható, hogy posztoperatív komplikáció esetén az endoszkópos feltárás (rektoszkópia, kolonoszkópia, re-TEM) sokszor a felismerésben és akár az ellátásban is segítséget nyújthat (koaguláció, klipelés, drenázs, sutura).

8. OKTATÁS, TRÉNING, „LEARNING CURVE”

A transanalis műtéti technika közepes nehézségű eljárásnak számít.

Biztonságos kivitelezéséhez, azaz mind a technikai/ onkológiai elvek szerinti műtét elvégzéséhez, mind az alacsony komplikációs ráta tartásához megfelelő elméleti és manuális képzés szükséges.

Hazai szervezett transanalstréning-rendszer jelenleg nem működik, azonban több nemzetközi, elsősorban nyugat-európai képzőcentrum ismert (Vrije University Medical Center Amsterdam; St. Gallen; Oxford).

Az elméleti és cadavertréninget követően válogatott eseteken a TAM már önállóan elvégző, azonban az első 5 műtét kivitelezése proctor asszisztenciájával javasolt.

A tanulási görbe tekintetében a szakirodalom a TEM/ TEO technika esetén a 40-es műtéti számot fogadja el, míg TAMIS esetében 20 műtét után érhető el a platófázis mind a műtét időtartamának, mind a szövődmények arányának, mind a varrástechnika letisztulásának vonatkozásában.

A tréning lépései (szervezett kurzuson való részvétel, műtét[ek] megtekintése, proktorált esetek kivitelezése) mellett minőségbiztosítási szempontból kifejezetten ajánlatos minden egyes eset regiszterben való rögzítése, időszakos auditálása. Az audit vonatkozásában a „külső auditor” felkérése, illetve vágatlan videóanyag külső szakértő általi ellenőrzése hatékony módszer, ennek hazai megszervezése a következő évek feladata.

9. REGISZTERBE RENDEZÉSI SZABÁLYOK, ORSZÁGOS AUDIT, „WATCH AND WAIT” REGISZTER

E protokollhoz kapcsolódóan a TAM-munkacsoport a transanalis műtéten áteső betegek regisztrálására és követésére egységes regiszteri ajánlást fogadott el, mely regiszter használatát az ETT-TUKEB engedélyezte (19897/2018/EKU).

A közös TAM-regiszter lehetőséget biztosít a következőkre:

- a különféle hazai munkacsoportok műtéti eredményeinek összevetésére;
- a hazai transanalis műtéti gyakorlat átvilágítására, követésére, az esetszámok megismerésére;
- arra, hogy a regiszter alapján valós képet kapjunk a hazai gyakorlatról, valamint a gyakorlati tapasztalatok alapján az Útmutató mint irányelv szükség szerinti korrekciója indikálható;
- a hazai transanalis műtéti gyakorlat robusztus adatbázisa alapján közös publikáció, közös audit, közös vizsgálatok lefolytatása válik lehetővé;
- a transanalis műtéti regiszter egyben alkalmas a malignus kórkép miatt végzett „szervmegtartó” műtéten

átesett betegek szoros követésére, így hazai „watch and wait” adatbázisként is funkcionál.

A TAM-regiszter elérhető a www.tatabanyakorhaz.hu/RedCap oldalon, előzetes regisztráció alapján.

A regiszterben való részvétel minden sebész és munkacsoport számára ingyenes, önkéntes, az adatfeldolgozás mind a betegek, mind a sebészek, mind a munkacsoportok vonatkozásában anonimitást biztosít. A TAM-regiszter alapján születő minden publikáció az adatközlő centrumok beleegyezésével, valamint társszerzőségével valósul meg.

9.1. „Watch and wait” regiszter

Amint ez az Útmutató pontosan rögzíti, a malignus rectumdagánatok arany standard ellátási technikája a stádiumtól függően a neoadjuváns kemoirradiációval előkezelt teljes mesorectum-excisio.

Az onkológiai/sugárterápiás eszköztár fejlődésével a malignus rectumtumороk 15–20%-a teljes klinikai remisszióba (cCR) kerülhet. A jelenleg klinikailag széles körben tesztelt, úgynevezett teljes neoadjuváns terápiával (TNT) ez az arány az 50%-ot is meghaladhatja. Ezekben az esetekben szervmegtartó stratégia, azaz a radikális TME elkerülése követhető, szoros klinikai felügyelet mellett. A szervmegtartó kezeléson belül a képalkotóval, endoszkóppal és rectalis digitális vizsgálattal történő követés, valamint a „near-cCR” esetekben a patológiai komplett remissziót igazoló (pCR) transanalis széles lokális excisio pontos szerepe jelenleg nincs tisztázva.

Hasonlóan fontos a szoros követés a nagyon korai malignus rectumtumороknak csak lokális excisióval történő kezelése, valamint a lokális excisiót követő adjuváns kemoirradiációval kezelt eseteiben is.

Végül szintén elengedhetetlen a szigorú felügyelet és annak dokumentációja azokban az esetekben, amikor az Útmutató radikális műtétet, azaz TME-t javasol, de akár a beteg általános teherbírása nem teszi azt lehetővé, akár a sphincterközeli laesio miatt szükségessé váló permanens stomaképzésbe a beteg nem egyezik bele, és második választásként szervmegtartó kezelés történik.

Két szempontot feltétlenül szükséges hangsúlyozni a „watch and wait” stratégiával kapcsolatban:

(1) a cCR után akár 25%-ot elérő lokális recidívaarányt ismerve nagyon szoros és rendszeres klinikai követési rendszer szükséges a recidívák korai felismerésére, hogy „kezelhető” stádiumban történjen meg azok felismerése;

(2) mivel a „watch and wait” stratégia az érvényes nemzetközi ajánlásokban még nem elfogadott elsőként választható kezelésnek, csupán „onkoteam” (multidiszciplináris team) és a beteg döntésbe való bevonását követően vagy futó klinikai vizsgálat keretében vagy elfogadott központi „watch and wait” regiszterben prospektíven dokumentálva, azaz ellenőrzött formában lehetséges ennek a terápiának a folytatása.

10. NEMZETKÖZI SZAKMAI IRÁNYELVEK, AJÁNLÁSOK

ESGE Guideline [58].

EAES consensus 2015; TEM for early rectal cancer [59].

USA National Medical Policy, 2015 (Policy Nr. NMP433).

NICE Guideline: TEMS for T1–2 rectal neoplasms, 2013.

NICE 2020 Guidance: <https://www.nice.org.uk/guidance/ng151/evidence/c1-treatment-for-early-rectal-cancer-pdf-7029391216>

ENETS Consensus Guidelines for the management of patients with digestive neuroendocrine neoplasms: colorectal neuroendocrine neoplasms [60, 61].

AJCC Cancer Staging Manual, 8th edn. Springer, New York, NY, 2017.

NHS Bowel Cancer Screening Programme: Guidance on reporting lesions, Public Health England, published March 2018.

NCCN, 2021; https://www.nccn.org/professionals/physician_gls/pdf/rectal.pdf

ESMO Guideline [13].

Japanese Society for Cancer of the Colon and Rectum (JSCCR) Guidelines 2010 for the Treatment of Colorectal Cancer [62].

11. IRODALOM

- [1] Nagy A. Transanal endoscopic operation (TEM sec Buess). In: Horváth ÖP, Oláh A, Sziárdó A, et al. (eds.) Littmann Surgical Surgery. 2nd Edition. [Nagy A. Transanal endoscopic műtét. (TEM sec Buess). In: Horváth ÖP, Oláh A, Sziárdó A, et al. (szerk.) Littmann sebészeti műtéttan. 2. kiadás.] Medicina Könyvkiadó, Budapest, 2022; pp. 446–447. [Hungarian]
- [2] Albert MR, Atallah SB, deBeche-Adams TC, et al. Transanal minimally invasive surgery (TAMIS) for local excision of benign neoplasms and early-stage rectal cancer: efficacy and outcomes in the first 50 patients. *Dis Colon Rectum*. 2013; 56: 301–307.
- [3] Atallah S, Albert M, Larach S. Transanal minimally invasive surgery: a giant leap forward. *Surg Endosc*. 2010; 24: 2200–2205.
- [4] Clancy C, Burke JP, Albert MR, et al. Transanal endoscopic microsurgery *versus* standard transanal excision for the removal of rectal neoplasms: a systematic review and meta-analysis. *Dis Colon Rectum*. 2015; 58: 254–261.
- [5] Lin GL, Meng WC, Lau PY, et al. Local resection for early rectal tumours: comparative study of transanal endoscopic microsurgery (TEM) *versus* posterior trans-sphincteric approach (Mason's operation). *Asian J Surg*. 2006; 29: 227–232.
- [6] Atallah SB, Albert MR. Transanal minimally invasive surgery (TAMIS) *versus* transanal endoscopic microsurgery (TEM): is one better than the other? *Surg Endosc*. 2013; 27: 4750–4751.
- [7] Sevá-Pereira G, Trombeta VL, Capochim Romagnolo LG. Transanal minimally invasive surgery (TAMIS) using a new disposable device: our initial experience. *Tech Coloproctol*. 2014; 18: 393–397.
- [8] Kunitake H, Abbas MA. Transanal endoscopic microsurgery for rectal tumors: a review. *Perm J*. 2012; 16: 45–50.
- [9] Rackley TP, Ma RM, Brown CJ, et al. Transanal local excision for patients with rectal cancer: can radiation compensate for what is perceived as a nondefinitive surgical approach? *Dis Colon Rectum*. 2016; 59: 173–178.
- [10] Baatrup G, Elbrønd H, Hesselfeldt P, et al. Rectal adenocarcinoma and transanal endoscopic microsurgery. Diagnostic challenges, indications and short term results in 142 consecutive patients. *Int J Colorectal Dis*. 2007; 22: 1347–1352.
- [11] Rombouts AJ, Al-Najami I, Abbott NL, et al. Can we save the rectum by watchful waiting or TransAnal microsurgery following (chemo) Radiotherapy *versus* Total mesorectal excision for early REctal Cancer (STAR-TREC study)? Protocol for a multicentre, randomised feasibility study. *BMJ Open* 2017; 7: e019474.
- [12] Koedam TW, Veltcamp Helbach M, Penna M, et al. Short-term outcomes of transanal completion total mesorectal excision (cTaTME) for rectal cancer: a case-matched analysis. *Surg Endosc*. 2019; 33: 103–109.
- [13] Glynne-Jones R, Wyrwicz L, Tiret E, et al. Rectal cancer: ESMO clinical practice guidelines for diagnosis, treatment and follow-up. *Ann Oncol*. 2017; 28(Suppl 4): iv22–iv40. [Erratum: *Ann Oncol*. 2018; 29(Suppl 4): iv263.]
- [14] Nascimbeni R, Burgart LJ, Nivatvongs S, et al. Risk of lymph node metastasis in T1 carcinoma of the colon and rectum. *Dis Colon Rectum* 2002; 45: 200–206.
- [15] Stipa F, Burza A, Lucandri G, et al. Outcomes for early rectal cancer managed with transanal endoscopic microsurgery: a 5-year follow-up study. *Surg Endosc*. 2006; 20: 541–545.
- [16] van Oostendorp SE, Smits LJ, Vroom Y, et al. Local recurrence after local excision of early rectal cancer: a meta-analysis of completion TME, adjuvant (chemo)radiation, or no additional treatment. *Br J Surg*. 2020; 107: 1719–1730.
- [17] Habr-Gama A, Perez RO. Non-operative management of rectal cancer after neoadjuvant chemoradiation. *Br J Surg*. 2009; 96: 125–127.
- [18] Lezoche E, Baldarelli M, Lezoche G, et al. Randomized clinical trial of endoluminal locoregional resection *versus* laparoscopic total mesorectal excision for T₂ rectal cancer after neoadjuvant therapy. *Br J Surg*. 2012; 99: 1211–1218.
- [19] Garcia-Aguilar J, Shi Q, Thomas CR, et al. A phase II trial of neoadjuvant chemoradiation and local excision for T2N0 rectal cancer: preliminary results of the ACOSOG Z6041 trial. *Ann Surg Oncol*. 2012; 19: 384–391.
- [20] Garcia-Aguilar J, Renfro LA, Chow OS, et al. Organ preservation for clinical T2N0 distal rectal cancer using neoadjuvant chemoradiotherapy and local excision (ACOSOG Z6041): results of an open-label, single-arm, multi-institutional, phase 2 trial. *Lancet Oncol*. 2015; 16: 1537–1546.
- [21] Gani C, Kirschniak A, Zips D. Watchful waiting after radiochemotherapy in rectal cancer: when is it feasible? *Visc Med*. 2019; 35: 119–123.
- [22] Dossa F, Chesney TR, Acuna SA, et al. A watch-and-wait approach for locally advanced rectal cancer after a clinical complete response following neoadjuvant chemoradiation: a systematic review and meta-analysis. *Lancet Gastroenterol Hepatol*. 2017; 2: 501–513.
- [23] Hompes R, McDonald R, Buskens C, et al. Completion surgery following transanal endoscopic microsurgery: assessment of quality and short- and long-term outcome. *Colorectal Dis*. 2013; 15: e576–e581.
- [24] Gagliardi G, Newton TR, Bailey HR. Local excision of rectal cancer followed by radical surgery because of poor prognostic features does not compromise the long term oncologic outcome. *Colorectal Dis*. 2013; 15: e659–e664.
- [25] Beets GL, Figueiredo NF, Beets-Tan RG. Management of rectal cancer without radical resection. *Annu Rev Med*. 2016; 68: 169–182.
- [26] Rullier E, Heidary B, Phang TP, et al. Organ preservation in rectal cancer patients following complete clinical response to neoadjuvant chemoradiotherapy: long-term results in three patients. *World J Gastroenterol*. 2014; 2014: 7659–7671.
- [27] Rullier E, Rouanet P, Tuech JJ, et al. Organ preservation for rectal cancer (GRECCAR 2): a prospective, randomised, open-label, multicentre, phase 3 trial. *Lancet* 2017; 390: 469–479.
- [28] Verseveld M, de Graaf EJ, Verhoef C, et al. Chemoradiation therapy for rectal cancer in the distal rectum followed by organ-

- sparing transanal endoscopic microsurgery (CARTS study). *Br J Surg*. 2015; 102: 853–860.
- [29] Bach S, Mortensen N, James Hill J, et al. TREC TRIAL PROTOCOL Transanal endoscopic microsurgery (TEM) and radiotherapy in early rectal cancer. A randomised phase II feasibility study to compare radical TME surgery *versus* short course preoperative radiotherapy with delayed local excision for treatment of early rectal cancer. <https://www.isrctn.com/ISRCTN14422743>
- [30] Bach SP, Gilbert A, Brock K, et al. Radical surgery *versus* organ preservation *via* short-course radiotherapy followed by transanal endoscopic microsurgery for early-stage rectal cancer (TREC): a randomised, open-label feasibility study. *Lancet Gastroenterol Hepatol*. 2021; 6: 92–105.
- [31] Borstlap WA, Tanis PJ, Koedam TWA, et al. A multi-centred randomised trial of radical surgery *versus* adjuvant chemoradiotherapy after local excision for early rectal cancer. *BMC Cancer* 2016; 16: 513.
- [32] Bach SP, STAR-TREC Trial Management Group. Can we save the rectum by watchful waiting or TransAnal surgery following (chemo)radiotherapy *versus* total mesorectal excision for early REctal Cancer (STAR-TREC)? Protocol for the international, multicentre, rolling phase II/III partially randomised patient preference trial evaluating long-course concurrent chemoradiotherapy *versus* short-course radiotherapy organ preservation approaches. *Colorectal Dis*. 2022; Doi: 10.1111/codi.16056. [Epub ahead of print]
- [33] Serra-Aracil X, Pericay C, Golda T, et al. Non-inferiority multicenter prospective randomized controlled study of rectal cancer T₂-T_{3s} (superficial) N₀, M₀ undergoing neoadjuvant treatment and local excision (TEM) *vs* total mesorectal excision (TME). *Int J Colorectal Dis*. 2018; 33: 241–249.
- [34] Marchegiani F, Palatucci V, Capelli G, et al. Rectal sparing approach after neoadjuvant therapy in patients with rectal cancer: the preliminary results of the ReSARCh Trial. *Ann Surg Oncol*. 2022; 29: 1880–1889.
- [35] Eldamshety O, Metwally IH, Ghoneem E, et al. Resection of rectal GIST using a novel technique: a report of two cases. *Ecan-dermedicalscience* 2017; 11: 760.
- [36] Miettinen M, Lasota J. Gastrointestinal stromal tumors: pathology and prognosis at different sites. *Semin Diagn Pathol*. 2006; 23: 70–83.
- [37] Ling JY, Ding MM, Yang ZF, et al. Comparison of outcomes between neoadjuvant imatinib and upfront surgery in patients with localized rectal GIST: an inverse probability of treatment weighting analysis. *J Surg Oncol*. 2021; 124: 1442–1450.
- [38] Fraenkel M, Kim MK, Faggiano A, et al. Epidemiology of gastroenteropancreatic neuroendocrine tumours. *Best Pract Res Clin Gastroenterol*. 2012; 26: 691–703.
- [39] Ploekinger U, Kloepfel G, Wiedenmann B, et al. The German NET-registry: an audit on the diagnosis and therapy of neuroendocrine tumors. *Neuroendocrinology* 2009; 90: 349–363.
- [40] Basuroy R, Haji A, Ramage JK, et al. Review article: the investigation and management of rectal neuroendocrine tumours. *Aliment Pharmacol Ther*. 2016; 44: 332–345.
- [41] Sohn B, Kwon Y, Ryoo SB, et al. Predictive factors for lymph node metastasis and prognostic factors for survival in rectal neuroendocrine tumors. *J Gastrointest Surg*. 2017; 21: 2066–2074.
- [42] Jann H, Roll S, Couvelard A, et al. Neuroendocrine tumors of midgut and hindgut origin: tumor-node-metastasis classification determines clinical outcome. *Cancer* 2011; 117: 3332–3341.
- [43] Teunissen JJ, Kwekkeboom DJ, Valkema R, et al. Nuclear medicine techniques for the imaging and treatment of neuroendocrine tumours. *Endocr Relat Cancer* 2011; 18(Suppl 1): S27–S51.
- [44] Ishii N, Horiki N, Itoh T, et al. Endoscopic submucosal dissection and preoperative assessment with endoscopic ultrasonography for the treatment of rectal carcinoid tumors. *Surg Endosc*. 2010; 24: 1413–1419.
- [45] Kim HR, Lee WY, Jung KU, et al. Transanal endoscopic microsurgery for the treatment of well-differentiated rectal neuroendocrine tumors. *J Korean Soc Coloproctol*. 2012; 28: 201–204.
- [46] Kinoshita T, Kanehira E, Omura K, et al. Transanal endoscopic microsurgery in the treatment of rectal carcinoid tumor. *Surg Endosc*. 2007; 21: 970–974.
- [47] Banky B, Saleki M, Gill TS. Transanal endoscopic microsurgery in the management of rectal wall endometriosis. *BMJ Case Rep*. 2016; 2016: bcr2016216154.
- [48] D'Ambrosio G, Paganini AM, Guerrieri M, et al. Minimally invasive treatment of rectovaginal fistula. *Surg Endosc*. 2012; 26: 546–550.
- [49] Zhou R, Orkin BA. Repair of a colonoscopic perforation of the rectum with transanal endoscopic microsurgery. *Tech Coloproctol*. 2016; 20: 721–723.
- [50] Sneider E, Maykel J. Management of anastomotic leak after low anterior resection with transanal endoscopic microsurgical (TEM) debridement and repair. *J Surg Case Rep*. 2012; 2012: 1.
- [51] Ortenzi M, Ghiselli R, Cappelletti Trombettoni MM, et al. Transanal endoscopic microsurgery as optimal option in treatment of rare rectal lesions: a single centre experience. *World J Gastrointest Endosc*. 2016; 8: 623–627.
- [52] Nagy A, Kovács T, Berki C, et al. Surgical management of villous and tubulovillous adenomas of the rectum. [A rectum villosus és tubulovillosus adenomáinak sebészi kezelése.] *Orv Hetil*. 1999; 140: 2215–2219. [Hungarian]
- [53] Quirke P, Risio M, Lambert R, et al. Quality assurance in pathology in colorectal cancer screening and diagnosis – European recommendations. *Virchows Arch*. 2011; 458: 1–19.
- [54] Kikuchi R, Takano M, Takagi K, et al. Management of early invasive colorectal cancer. Risk of recurrence and clinical guidelines. *Dis Colon Rectum*. 1995; 38: 1286–1295.
- [55] Halvorsen TB, Seim E. Degree of differentiation in colorectal adenocarcinomas: a multivariate analysis of the influence on survival. *J Clin Pathol*. 1988; 41: 532–537.
- [56] Endreseth BH, Wibe A, Svinsås M, et al. Postoperative morbidity and recurrence after local excision of rectal adenomas and rectal cancer by transanal endoscopic microsurgery. *Colorectal Dis*. 2005; 7: 133–137.
- [57] Marques CF, Nahas CS, Ribeiro UJ Jr., et al. Postoperative complications in the treatment of rectal neoplasia by transanal endoscopic microsurgery: a prospective study of risk factors and time course. *Int J Colorectal Dis*. 2016; 31: 833–841.
- [58] Pimentel-Nunes P, Dinis-Ribeiro M, Ponchon T, et al. Endoscopic submucosal dissection: European Society of Gastrointestinal Endoscopy (ESGE) Guideline. *Endoscopy* 2015; 47: 829–854.
- [59] Morino M, Risio M, Bach S, et al. Early rectal cancer: the European Association for Endoscopic Surgery (EAES) clinical consensus conference. *Surg Endosc*. 2015; 29: 755–773.
- [60] Ramage JK, De Herder WW, Delle Fave G, et al. ENETS consensus guidelines update for colorectal neuroendocrine neoplasms. *Neuroendocrinology* 2016; 103: 139–143.
- [61] Caplin M, Sundin A, Nillson O, et al. ENETS consensus guidelines for the management of patients with digestive neuroendocrine neoplasms: colorectal neuroendocrine neoplasms. *Neuroendocrinology* 2012; 95: 88–97.
- [62] Watanabe T, Itabashi M, Shimada Y, et al. Japanese Society for Cancer of the Colon and Rectum (JSCCR) guidelines 2010 for the treatment of colorectal cancer. *Int J Clin Oncol*. 2012; 17: 1–29.

(Bánky Balázs dr.,
e-mail: bankybalazs@gmail.com)

12. APPENDIX

12.1. Colorectalis carcinoma – lokális excisio – patológiai pro forma lelet

Makroszkópos leírás

A specimen típusa:

Polypectomia

Endoszkópos mucosalis reszekció (EMR)

Endoszkópos submucosalis dissectio (ESD)

Transanalis endoszkópos mikrosebészeti excisio (TEM, TAMIS, TEO stb.)

Egyéb

A tumor helye: rectum

A specimen mérete (amennyiben fragmentálódott, megközelítőleges mérete):

A laesio mérete:

A polyp típusa (ha jelen van): Nyeles

Sessilis

Mikroszkópos leírás

A tumor szövettani típusa (WHO, 2019): Adenocarcinoma (NOS)

Mucinosus adenocarcinoma (több mint 50% mucinosus)

Pecsétygyűrűsejtes adenocarcinoma (több mint 50% pecsétygyűrűsejt)

Medullaris carcinoma

„Serrated” adenocarcinoma

Cribriform comedo típusú adenocarcinoma. Micropapillaris adenocarcinoma

Egyéb (például differenciálatlan carcinoma, laphámsejtes carcinoma, neuroendokrin carcinoma)

Malignitási fok (grade): Nem alkalmazható

Jól differenciált / Grade 1.; Közepesen differenciált / Grade 2; Gyengén differenciált / Grade 3.

Megjegyzés: Neuroendokrin carcinoma *per definitionem* rosszul differenciált (high grade)

Az invázió mélysége: Submucosa (pT1); Muscularis propria (pT2); Muscularis proprián túl (pT3)

pT1-tumorok esetén:

Invazív tumor muscularis mucosae-n túli mélységi terjedése: μm

Invazív tumor („invazív front”) szélessége: mm

Haggitt-szint (polypoid/nyeles tumorok esetén): 1 / 2 / 3 / 4 / nem meghatározható

Kikuchi-szint (sessilis tumorok esetén): sm1 / sm2 / sm3 / nem meghatározható

Nyirokér/kísér invázió (L): Nincs (L0); Jelen van (L1)

Amennyiben jelen van, a legmélyebb szintje: intramuralis vagy extramuralis

Véna/nagyér invázió (V): Nincs (V0); Jelen van (V1)

Amennyiben jelen van, a legmélyebb szintje: intramuralis vagy extramuralis

Perineuralis invázió (Pn): Nincs (Pn0); Jelen van (Pn1)

„Tumor budding” (buds/0,785 mm² alapján):

Bd1 (low) 0–4 buds

Bd2 (intermediate) 5–9 buds

Bd3 (high) >9 buds

Példa: „tumor budding”: Bd2 (intermediate), 7 darab (0,785 mm²-en)

Amennyiben nyirokcsomó jelen van:

A nyirokcsomók száma:

A pozitív / involvált nyirokcsomók száma:

A tumordepozitok száma:

Neoadjuváns terápiában részesült: Igen / Nem

Neoadjuváns terápiára adott válasz; módosított Ryan tumorregressziós score:

Nincs residualis tumorsejt (TRS: 0)

Residualis tumorsejtek egyesével vagy néhány kisebb csoportot alkotva (TRS: 1)

Residualis tumor a nyilvánvaló regresszió jelével (TRS: 2)

Extenzív residualis tumor; minimális regresszió vagy regresszió nem látható (TRS: 3)

Adenoma: Nincs / Jelen van

A reszekciós szélék érintettsége:

Lateralis szél

Mélyégi szél: mm

„Mismatch repair” immunhisztokémia

Készült: Igen / Nem

Eredmény: Normál / Kóros

Összegzés:

Komplett excisio: >1 mm minden reszekciós szélnél – R0

Inkomplett excisio: mikroszkóposan érintett reszekciós szél – R1

Inkomplett excisio: makroszkóposan érintett reszekciós szél – R2

Nem meghatározható: RX

Patológiai stádiumbeosztás (a TNM 8. kiadása alapján): pT, (pN), L, V, Pn, R

12.2. Transanalis műtét (TAM) jegyzőkönyvi sémája:

1. Betegadatok

Név:

TAJ:

Születési dátum:

Nem:

Testmagasság:

Testtömeg:

ASA

2. Műtéti adatok

A műtét dátuma:

Az operatőr pecsétszáma:

Az asszisztens pecsétszáma:

Proktorált eset: I / N

A műtét időtartama (perc):

Az anesztézia típusa:

Bélelőkészítés: semmi / per os béltisztító / beöntés / kúp

Az emisszió dátuma:

A műtét típusa: TEO / TEM / Gasless TEM / TAMIS / TAE port nélkül

TAMIS esetén: a port típusa:

Korábbi rectumbeavatkozás volt-e? I / N

Hány korábbi beavatkozás volt ugyanezért a laesióért?

Polypectomia R1–2 utáni TAM? I / N

A primer polypectomia típusa

A vágóeszköz típusa

Rectumdefektus zárása? nyitva hagyva / csomós / tova futó

Dissectio mélysége? n. a. / sm / teljes fal / teljes fal + mesorectum / intramuscularis

3. A tumor jellemzői preoperatív

Dignitás: Ben / Mal / nem egyértelmű

Preop. szövettan:

Preop. MRI történt? I / N

MR-lelet:

Preop. EUS történt? I / N

EUS-lelet:

Preop. CT történt? I / N

CT-lelet:

Magasság az anális bemenettől (cm) – től:

Magasság az anális bemenettől (cm) – ig:

Fő irány (óra) kómetsző helyzetben:

Legnagyobb átmérő (cm):

Circumferentialis terjedés (%):

Multiplex polyp eltávolítása? I / N

Hány polyp?

4. Intraoperatív szövődmények

Konverzió: I / N (ha igen, nyitottra / laparoscópiára)

Stoma: I / N (ha igen, milyen stoma?)

Peritoneummegnyitás történt? I / N

Ha igen, hogyan zártuk? transanális / laparoscópia / laparotomia

Vérvesztesség (ml):