




RS Global
Journals

Scholarly Publisher
RS Global Sp. z O.O.
ISNI: 0000 0004 8495 2390

Dolna 17, Warsaw, Poland 00-773
Tel: +48 226 0 227 03
Email: editorial_office@rsglobal.pl

JOURNAL	World Science
p-ISSN	2413-1032
e-ISSN	2414-6404
PUBLISHER	RS Global Sp. z O.O., Poland
ARTICLE TITLE	FEATURES OF THE CLINIC AND DIAGNOSIS OF CROHN'S DISEASE IN CHILDREN AT THE PRESENT STAGE
AUTHOR(S)	Denisova M. F., Chernega N. V., Muzika N. N., Bukulova N. Y., Archakova T. N., Reminnaia N. T., Doroshenko O. A.
ARTICLE INFO	Denisova M. F., Chernega N. V., Muzika N. N., Bukulova N. Y., Archakova T. N., Reminnaia N. T., Doroshenko O. A. (2022) Features of the Clinic and Diagnosis of Crohn's Disease in Children at the Present Stage. World Science. 2(74). doi: 10.31435/rsglobal_ws/28022022/7779
DOI	https://doi.org/10.31435/rsglobal_ws/28022022/7779
RECEIVED	13 January 2022
ACCEPTED	17 February 2022
PUBLISHED	22 February 2022
LICENSE	 This work is licensed under a Creative Commons Attribution 4.0 International License .

© The author(s) 2022. This publication is an open access article.

FEATURES OF THE CLINIC AND DIAGNOSIS OF CROHN'S DISEASE IN CHILDREN AT THE PRESENT STAGE

Denisova M.F., professor, candidate of Medical Sciences, Institute of Pediatrics, Obstetrics and Gynecology of the National Academy of Medical Sciences of Ukraine, Ukraine

Chernega N.V., candidate of Medical Sciences, Institute of Pediatrics, Obstetrics and Gynecology of the National Academy of Medical Sciences of Ukraine, Ukraine

Muzika N.N., candidate of Medical Sciences, Institute of Pediatrics, Obstetrics and Gynecology of the National Academy of Medical Sciences of Ukraine, Ukraine

Bukulova N.Y., candidate of Medical Sciences, Institute of Pediatrics, Obstetrics and Gynecology of the National Academy of Medical Sciences of Ukraine, Ukraine

Archakova T.N., candidate of Medical Sciences, Institute of Pediatrics, Obstetrics and Gynecology of the National Academy of Medical Sciences of Ukraine, Ukraine

Reminnaia N.T., doctor Institute of Pediatrics, Obstetrics and Gynecology of the National Academy of Medical Sciences of Ukraine, Ukraine

Doroshenko O.A., Institute of Pediatrics, Obstetrics and Gynecology of the National Academy of Medical Sciences of Ukraine, Ukraine

DOI: https://doi.org/10.31435/rsglobal_ws/28022022/7779

ARTICLE INFO

Received: 13 January 2022

Accepted: 17 February 2022

Published: 22 February 2022

KEYWORDS

Crohn's disease, children, clinic, diagnostics.

ABSTRACT

Based on a retrospective analysis of case histories, the article presents modern data on the features of the clinical course of Crohn's disease in childhood, laboratory, endoscopic and morphological markers of the disease. The symptomatology of Crohn's disease is described in the onset and in the period of the developed clinical picture, depending on the localization of the inflammatory process.

Citation: Denisova M. F., Chernega N. V., Muzika N. N., Bukulova N. Y., Archakova T. N., Reminnaia N. T., Doroshenko O. A. (2022) Features of the Clinic and Diagnosis of Crohn's Disease in Children at the Present Stage. *World Science*. 2(74). doi: 10.31435/rsglobal_ws/28022022/7779

Copyright: © 2022 Denisova M. F., Chernega N. V., Muzika N. N., Bukulova N. Y., Archakova T. N., Reminnaia N. T., Doroshenko O. A. This is an open-access article distributed under the terms of the **Creative Commons Attribution License (CC BY)**. The use, distribution or reproduction in other forums is permitted, provided the original author(s) or licensor are credited and that the original publication in this journal is cited, in accordance with accepted academic practice. No use, distribution or reproduction is permitted which does not comply with these terms.

В последнее десятилетие внимание педиатров привлечено к проблеме воспалительных заболеваний кишечника (ВЗК), обусловленной, в первую очередь, неизвестностью их этиологии, отсутствием четкой концепции патогенеза наиболее неблагоприятно протекающих болезни Крона (БК) и язвенного колита (ЯК), ранней инвалидизацией пациентов.

Систематические обзоры и метаанализ ВЗК у детей свидетельствуют о быстром увеличении их роста во всех странах мира; наиболее высокие ежегодные случаи ВЗК составляют 23 на 100000 населения в Европе, 15,2 на 100.000 в Северной Америке, 11,4 на 100000 в Азии и на Ближнем Востоке, из них БК - 40-60 случаев на 100 000 населения. [1, 2, 3]

В Украине эпидемиологические исследования по изучению распространенности и заболеваемости ВЗК не проводились, однако согласно данным ГУ «Института гастроэнтерологии АМНУ» с 2013 года зарегистрировано увеличение в детском возрасте показателей наиболее тяжелых инвалидизирующих заболеваний кишечника ЯК и БК, прирост которых составил 15,1% и 28,1% соответственно (Степанов Ю.М. 2017) [4].

За последние годы в практику работы педиатров были внедрены рекомендуемые экспертами ECCO – ESPGHAN (2018-2021) клинические, лабораторные, эндоскопические и

морфологические критерии распознавания БК у детей, однако, диагностика заболевания, особенно в дебюте болезни и до настоящего времени затруднена, что объясняется разнообразием клинических симптомов болезни [12].

Известно, особенности течения ВЗК зависят от многих факторов, в том числе от возраста детей. Раннее начало ВЗК характеризуется, как правило, большей тяжестью и упорством течения, сопровождается нарушением роста и развития ребенка. Более того, дети до 10 лет отличаются определенным фенотипом ВЗК, в частности, и доминирующим поражением толстой кишки, более частыми внекишечными проявлениями. Изучение генетических особенностей выявило ряд генов, сопряженных с очень ранним началом заболевания (ОРН). Благодаря этой информации изменилась международная классификация ВЗК, в которой стали выделять возраст начала заболевания. В результате анализа данных больших когорт пациентов с ВЗК установлено, что примерно у 15% детей заболевание начинается в возрасте до 6 лет, у 1% - до 1 года.

В Европе заболеваемость с ОРН ВЗК составляет - 4,37:100000 детей, распространенность 14:100000. Развитие тяжелого панколита, внекишечные проявления вследствие аутоиммунного поражения других органов, нередкие перианальные осложнения, прогрессирующее течение, несмотря на активную терапию, высокая летальность — вот что отличает эту возрастную группу.

Несомненную значимость представляют работы, направленные на комплексную оценку молекулярно-генетических нарушений и диагностических критериев (в том числе методов визуализации) в клинической картине развития ВЗК. Они помогают сопоставлять ассоциации полиморфных вариантов генов врожденного иммунитета с особенностями эндоскопической картины при БК, что позволяет расширить представления о механизмах возникновения и прогрессирования патологии, а также служат основой для разработки профилактических мероприятий и оптимизации лечения.

Обзор современных публикаций подтверждает определенные сложности ранней постановки диагноза БК у детей. По мнению ряда авторов многообразие клинических проявлений заболевания зависит от локализации и степени активности воспалительного процесса, возраста ребенка, вовлеченности в патологический процесс не только органов пищеварения, но и других органов и систем [5].

Так, Румянцев В.Г. и соавторы (2016 г.) приводят данные о частоте (свыше 16%) детей с БК, которые на начальном периоде болезни поступали в хирургические отделения и из них более половины пациентов (56%) подвергались оперативному вмешательству, что в дальнейшем способствовало поздней диагностике заболевания, ухудшая его прогноз [5, 6].

Заслуживают внимания сообщения о том, что задержка физического развития и пубертата, как единственных признаков дебюта БК, нередко приводила к ошибочной и поздней ее диагностике [6].

Все вышеприведенное свидетельствует о сложностях выявления БК в детском возрасте, особенно на ранних стадиях, что и послужило основой для проведения ретроспективного анализа историй болезни пациентов с данной патологией с целью дальнейшего изучения фенотипов болезни в детском возрасте.

Материалы и методы: Проведен ретроспективный клинико-статистический анализ 46 историй болезни детей с БК в возрасте 4-18 лет в периоде обострения болезни, которые впервые обследовались в отделении проблем заболеваний органов пищеварения ГУ «ИПАГ» им. акад. Лукьяновой Е.М. НАМН Украины.

Диагноз БК устанавливался на основании анализа жалоб, данных анамнеза жизни и заболевания, клинических признаков в дебюте и в периоде манифестации болезни, результатов лабораторных (общий и биохимический анализ крови, фекальный кальпротектин, антитела к сахаромикетам (Anti-Saccharomyces cerevisiae antibodies), скрининга инфекционных заболеваний (Shigella, Salmonella ssp., Campylobacter, Yersinia, Clostridium difficile), глистных и протозойных кишечных инфекций, эндоскопических (колоноскопия с прицельной биопсией) и морфологических методов обследования. Также ряду пациентов с подозрением на болезнь Крона проводилось генетическое исследование методом секвенирования по Сенгеру, который есть "золотым стандартом" в диагностике наследственных заболеваний. Генетическим маркером БК является полиморфизм гена CARD15(NOD2). Исследование полиморфизмов имеет значение у больных с впервые выявленной БК с целью уточнения прогноза заболевания и риска развития осложнений.

Для сравнения совокупности комплексных признаков применялся параметрический анализ (t-критерий Стьюдента).

Результаты клинико-статистического анализа 46 историй болезни детей с БК в возрасте от 3 до 18 лет показали, что данная патология равномерно (дошкольники - 32,6%; школьники - 36,5%; подростки - 30,4%) диагностируется во всех возрастных группах с недостоверно незначительным увеличением числа детей школьного возраста по сравнению с подростками ($p > 0,05$). Наши данные о распределении детей по возрасту отличаются от данных, приведенных в литературе о большей частоте БК у подростков [5, 7], что возможно, объясняется количеством пациентов в нашей выборке для данного анализа.

Различий пациентов по полу отмечено не было (56,5% мальчики, 43,5% девочек), однако, несмотря на отсутствие достоверных гендерных различий наблюдается тенденция к повышению численности девочек школьного возраста - 40% и 34,6% соответственно ($p > 0,05$).

По результатам анамнеза жизни детей установлено, что 34,7% пациентов родились в семьях с наследственной предрасположенностью к заболеваниям органов пищеварения, в структуре которых чаще всего были диагностированы болезни органов желудочно-кишечной зоны и гепатобилиарной системы.

Анализ дебюта БК показал, что у 8,7% пациентов начальными проявлениями заболевания были признаки парапроктита - острые боли в области прямой кишки, раздражение кожи вокруг ануса, ложные болезненные позывы к дефекации, повышение температуры тела, интоксикационный синдром. Дети обследовались и лечились в отделении хирургии.

У одного ребенка наблюдались клинические симптомы острого аппендицита, характеризовавшегося локализованной болью в правой подвздошной области, рвотой, диареей, повышением температуры тела до 38°, ухудшением общего самочувствия, в связи с чем была проведена лапароскопическая аппендэктомия.

У остальных больных заболевание протекало с постепенным развитием клинических симптомов: наиболее типичными жалобами детей были абдоминальные боли (91% обследованных), субфебрилитет (54%), дефицит массы тела (52%), астенический (47%) и диспептический (30%) синдромы, диарея (21%). Патологических примесей в кале (кровь) ни в одном случае отмечено не было. Период от начальных проявлений заболевания до постановки диагноза БК составлял от 3 недель до 1 года, что часто обусловлено ошибочно поставленным диагнозом (хронические гастроэнтериты, СПК, дискинезии желчного пузыря, хронический панкреатит, инфекционные колиты, заболевания эндокринной системы) с повторными госпитализациями, консультациями узких специалистов (педиатров-гастроэнтерологов, хирургов, эндокринологов, инфекционистов) и, как результат, - неэффективность назначенной терапии.

У 4 детей впервые выявленной БК проведено генетическое обследование полиморфизма гена CARD15(NOD2), которое позволило уточнить диагноз и прогноз эффективности терапии.

В периоде манифестации БК основной жалобой родителей пациентов, наряду с абдоминальными болями (39%), субфебрилитетом и астеническим синдромом (23%), были жалобы на нарушение физического развития ребенка, за счет снижения массы тела (58%) и отставания в росте (32%). У 8,7% пациентов наблюдалась кровь в стуле, у 17,4% - диарея.

Отличительной чертой периода манифестации было так же наличие внекишечных признаков заболевания. Так, у 26% пациентов документирован суставной синдром - кратковременные неинтенсивные боли в коленных суставах, которые купировались самостоятельно без применения нестероидных противовоспалительных препаратов. У 6% детей в периоде обострения имел место афтозный стоматит, у 4% - парапроктит; узловатая эритема и увеит в 1% случаев соответственно.

По протяженности воспалительного процесса в большинстве случаев диагностирован илеоколит (65,7%), в 21,3% - илеит, в 13% - колит. Наши данные совпадают с данными ряда педиатров [8, 9, 10, 11].

У всех больных диагностирована воспалительная форма БК. Сравнительный анализ клинических симптомов позволил отметить некоторые их особенности у пациентов с различной протяженностью воспалительного процесса.

Так, у детей с илеоколитом наблюдались кратковременные схваткообразные абдоминальные боли с локализацией в обеих подвздошных областях преимущественно перед актом дефекации, изменение частоты и консистенции стула (5-6 типы кала по Бристольской

шкале), умеренная болезненность при пальпации отделов толстой кишки, уплотнение нисходящего отдела ободочной кишки, субфебрилитет, снижение массы тела и роста у 19,5% пациентов. Отмечались внекишечные проявления БК - афтозный стоматит - 4%, увеит - 1%.

Пациенты с илеитом, как правило, жаловались на значительное ухудшение самочувствия, интенсивные схваткообразные боли с преимущественной локализацией в правой подвздошной области, метеоризм, изменение частоты и консистенции стула (5-6 типы кала по Бристольской шкале) с примесью крови, диспептические симптомы (тошнота, рвота), дефицит массы тела и роста у 45,6% пациентов. Так же регистрировались внекишечные проявления заболевания - афтозный стоматит (2%), суставной синдром (26%).

Поражение толстой кишки характеризовалось неинтенсивными кратковременными абдоминальными болями с преимущественной локализацией в левой подвздошной области, изменением частоты и консистенции стула (5-6 типы кала по Бристольской шкале) с примесью крови, умеренной болезненностью уплотненной сигмовидной кишки, снижением аппетита, умеренно выраженным астеническим синдромом, дефицитом массы тела и роста у 34,9% пациентов, парапроктитом (4%).

Анализ показателей гемограммы не выявил отклонений от аналогичных у здоровых детей. Так, среднее содержание эритроцитов крови составляло $4,8 \times 10^{12}/л$, гемоглобина - 125г/л, количество тромбоцитов - $334 \times 10^9/л$, лейкоцитов - $8,3 \times 10^9/л$, СОЭ - 10,6мм/ч. Такая же тенденция отмечена при анализе протеинограммы: общий белок - 70г/л; альбумины-50,3%, α_1 -4,3%, α_2 -10,8%, β -12,8%, γ -18%, показатель А/Г коэффициента - 1,2; уровень трансаминаз оставался в пределах нормы (АЛАТ-18,1 о/л, АСАТ-23,6о/л). В то же время у ряда пациентов диагностированы повышение показателей СРБ (7 %) и тимоловой пробы (2%).

В отличие от вышеприведенных показателей, концентрация фекального кальпротектина (неинвазивный маркер активности воспалительного процесса в кишечнике) у большинства пациентов была значительно повышена (средний уровень составлял 335 мкг/г), что превышало референтные значения более чем в 6 раз. Наиболее высокие значения фекального кальпротектина (665-523 мкг/г) отмечены у детей с илеоколитом.

По данным колоноскопии такие эндоскопические изменения, как гиперемия, отечность слизистой оболочки (СО) тонкой и толстой кишки выявлены у всех пациентов с БК, «зернистость» слизистой оболочки толстой кишки отмечена у 15,2% пациентов, эрозии - у 11,9%, контактная кровоточивость - у 15,2%, рельеф булжной мостовой у 25%, воспалительные полипы - у 4,3%, псевдополипы - у 8,6%.

По данным ФГДС у (26%) детей диагностирована патология верхних отделов желудочно-кишечного тракта, из них у 7 больных хронический гастродуоденит, у одного пациента язва 12-ти перстной кишки, у троих детей рефлюкс – эзофагит. Таким образом, у детей с БК преобладали неструктивные формы поражения желудка и 12ти перстной кишки, характеризовавшиеся умеренно выраженным воспалительным процессом; инфицированность *Helicobacter Pylori* ни в одном случае выявлена не была.

При гистологическом исследовании биоптатов, взятых из разных участков слизистой оболочки кишечника с целью уточнения диагноза пациентов с клинко-лабораторными показателями, характерными для БК, получены следующие результаты:

-тонкая кишка: ворсинки слизистой оболочки очагово сокращены, поверхностный эпителий фокально инфильтрирован лимфоцитами. Собственная пластинка неравномерно инфильтрирована лимфоцитами, плазматическими клетками, единичными эозинофилами с очагами отека, фиброза, дилатацией сосудов. В толще слизистой оболочке наблюдаются фокальные повышения плотности клеточного инфильтрата (рис.1), определяются большие лимфатические фолликулы с герментативными центрами (рис.2). Мышечная пластинка фокально фрагментирована. В подслизистом слое наблюдается лимфо-плазматитарная инфильтрация, отмечаются фокусы фиброза и пролиферация фибробластов.

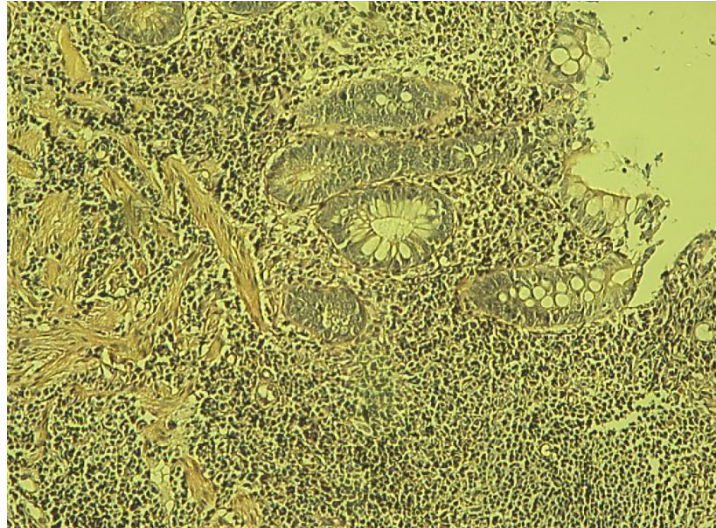


Рис.1. Микрофото. Слизистая оболочка подвздошной кишки. Собственная пластинка с фокальным повышением плотности клеточного инфильтрата. Окраска по Ван-Гизон. Увеличение 10x10.

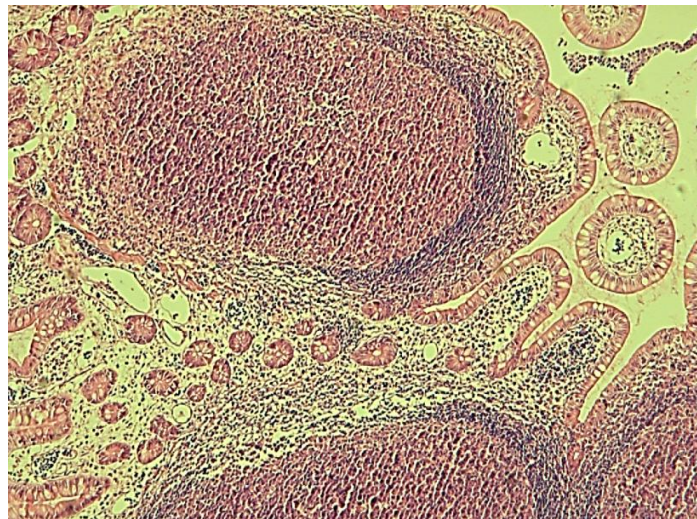


Рис.2. Микрофото. Слизистая оболочка подвздошной кишки с лимфатическими фолликулами. Окраска гематоксилином-эозином. Увеличение 10x5.

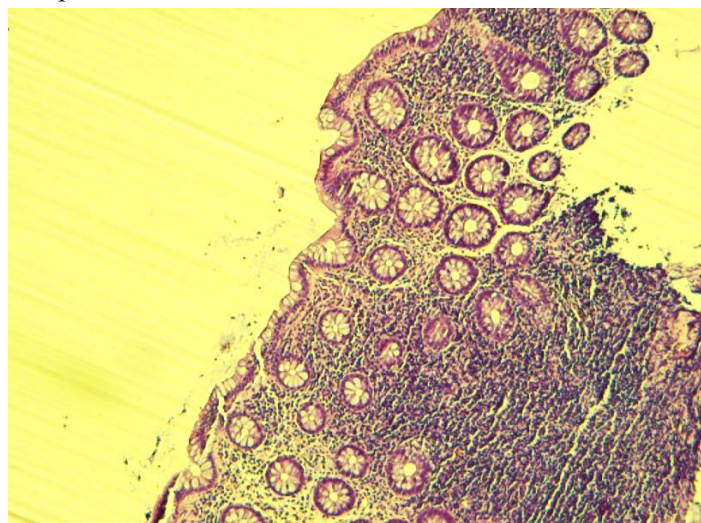


Рис.3. Микрофото. Слизистая оболочка толстой кишки с фокальным повышением плотности клеточного инфильтрата в собственной пластинки. Окраска гематоксилин-эозином. Увеличение 10x5.

Поперечно-ободочная кишка: поверхностный эпителий с участками десквамации, базальная мембрана фокально уплотнена. Собственная пластинка инфильтрирована лимфоцитами, плазматическими клетками, эозинофилами, единичными нейтрофилами с очагами отека, фокусом пролиферации фибробластов. В толще собственной пластинки отмечаются эпителиоидно-клеточные гранулемы (Рис.4)

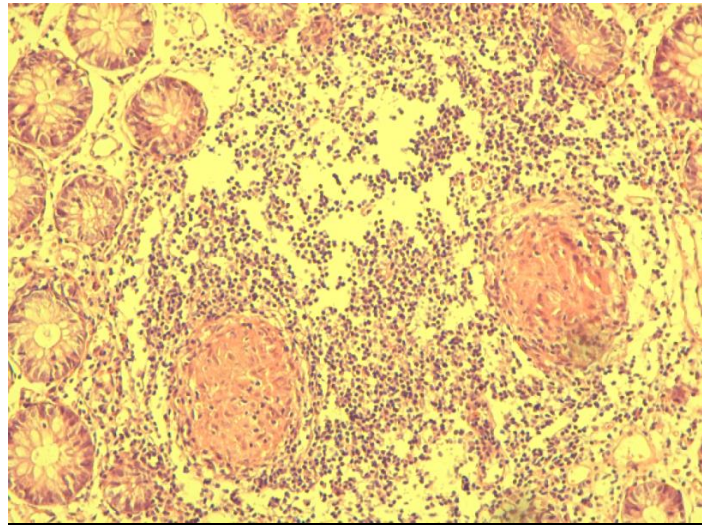


Рис.4. Микрофото. Слизистая оболочка толстой кишки. Эпителиоидно-клеточные гранулемы в собственной пластинке. Окраска гематоксилин-эозином. Увеличение 10x10.

Прямая кишка: поверхностный эпителий с очагами уплощения и десквамации. Собственная пластинка слизистой густо инфильтрирована лимфоцитами, плазматическими клетками, нейтрофилами (в небольшом количестве), с очагами отека, дилатацией сосудов. В единичных железах отмечается нейтрофильная инфильтрация эпителия (признаки криптита), отмечается наличие нескольких крипт-абсцессов. В подслизистой основе выявляются гранулемы с эпителиоидными клетками и многоядерными клетками Пирогово-Лангханса (рис.5)

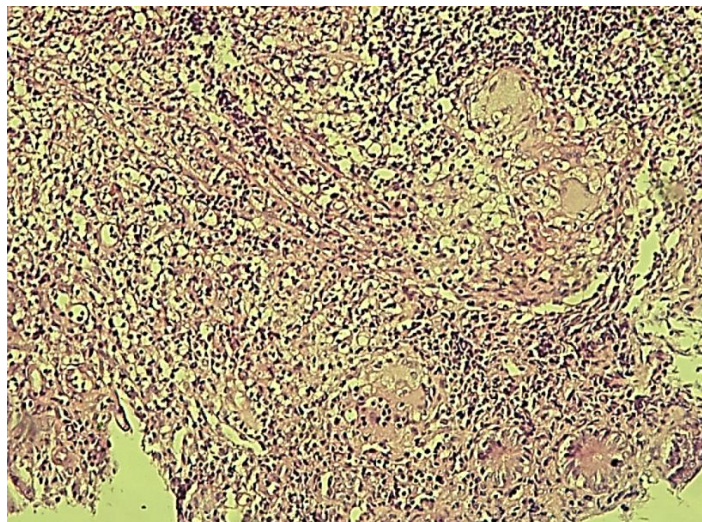


Рис.5. Микрофото. Подслизистая основа толстой кишки. Многоядерные клетки Пирогова-Лангханса в подслизистой основе. Окраска гематоксилин-эозином. Увеличение 10x10.

Таким образом, результаты проведенного ретроспективного анализа историй болезни детей с БК позволяют сделать некоторые обобщения.

1. Болезнь Крона диагностируется у детей всех возрастных групп, характеризуется постепенным развитием основных клинических проявлений, среди которых преобладают болевой абдоминальный, кишечный и астенический синдромы, нарушение физического развития, субфебрилитет. Выраженность и частота встречаемости вышеперечисленных синдромов различна в дебюте и в периоде манифестации заболевания; риск развития БК повышает наличие в анамнезе семейной отягощенности по заболеваниям органов пищеварения.

2. Среди клинических форм БК в детском возрасте по локализации воспалительного процесса доминируют сочетанные поражения тонкой и толстой кишок (илеоколиты-65,7%). Локальное поражение терминального отдела тонкой кишки (илеит) встречается в 21,3 % случаев, изолированное поражение толстой кишки - в 13 % случаев.

Протяженность поражения слизистой кишечника во многом определяет клиническую симптоматику БК у детей.

3. Лабораторными критериями активности воспалительного процесса являются концентрация фекального кальпротектина, СРБ; эндоскопическими - рельеф бульжной мостовой, эрозии, "зернистость" слизистой оболочки, морфологическими - лимфо-плазматическая инфильтрация, фокусы фиброза, пролиферации фибробластов, повышение плотности клеточного инфильтрата.

ЛИТЕРАТУРА

1. Magro F, et al. Third European Evidence-based Consensus on Diagnosis and Management of Ulcerative Colitis. Part 1: Definitions, Diagnosis, Extraintestinal Manifestations, Pregnancy, Cancer Surveillance, Surgery, and Ileo-anal Pouch Disorders. *J Crohns Colitis*. 2017; 11 (6): 649-670.
2. Roberts SE, et al. A Systematic Review and Meta-analysis of Paediatric Inflammatory Bowel Disease Incidence and Prevalence Across Europe. *J Crohns Colitis*. 2020 Sep 7;14(8):1119–1148. doi: 10.1093/ecco-jcc/jjaa037.
3. Benchimol EI, et al. Trends in Epidemiology of Pediatric Inflammatory Bowel Disease in Canada: Distributed Network Analysis of Multiple Population-Based Provincial Health Administrative Databases. *The American Journal of Gastroenterology*. 2017; (112): 1120–1134. doi:10.1038/ajg.2017.97
4. Степанов В.Г. и др. Хронические воспалительные заболевания кишечника: особенности эпидемиологии в Украине. *Гастроэнтерология*.2017;51(2):97-105.
5. Тагирова А.Р., Сичинава И.В., Савватеева О.А., Борисова Е.В. Качество жизни детей с болезнью Крона как потенциальный критерий мониторинга активности заболевания. *Доктор.ру*.2020; 19(10):27-32. DOI:10.31550/1727-2378-2020-19-10-27-32).
6. Putowski M, et al. Inflammatory bowel disease in children. *Journal of Education, Health and Sport*. 2019;9(8):406–411. DOI <http://dx.doi.org/10.5281/zenodo.3379040>
7. Крючкова Т.В. и соавт. 2017, Фармация №12(261) вып.38 с.180-1861.
8. Мазанкова Л.Н., Халиф И.Л., Водилова О.В. «Болезнь Крона у детей: принципы диагностики и лечения» (2008 г.)
9. Терещенко С.Ю., Прахин Е.И. и др. «Болезнь Крона у детей и подростков: диагностика и современные подходы к терапии» журнал- Современная педиатрическая фармакология 2009г.
10. Бекетова Г.В., Солдатова О.В. «Болезнь Крона у детей и подростков» (клинические лекции) 2017г.
11. Румянцева Г.Н. и др. Болезнь Крона у детей. *Верхневолжский медицинский журнал*. 2016; 15(1): 24-30. eLIBRARY ID: 255898002.
12. Guideline Update. *J Crohns Colitis* 2021; 15(2):171-194.
13. Ruemmele FM, El Khoury MG, Talbotec C, Maurice C, Mougnot JF, Schmitz J, Goulet O. Characteristics of inflammatory bowel disease with onset during the first year of life. *J Pediatr Gastroenterol Nutr*. 2006; 43(5):603–9.