

Отдаленный результат хирургической коррекции ишемической митральной недостаточности у больной с заднебазальной постинфарктной аневризмой левого желудочка

В.А. Сапунов, С.Ю. Болдырев✉, И.П. Павленко

Кардиохирургическое отделение № 2

ГБУЗ «Научно-исследовательский институт – Краевая клиническая больница № 1 имени профессора С.В. Очаповского» МЗ Краснодарского края

Российская Федерация, 350086, Краснодар, ул. 1 Мая, д. 167

✉ Контактная информация: Болдырев Сергей Юрьевич, врач сердечно-сосудистый хирург, ГБУЗ «НИИ – ККБ № 1 им. проф. С.В. Очаповского» МЗ Краснодарского края. Email: Bolsy@rambler.ru

РЕЗЮМЕ

В статье представлен отдаленный результат хирургической коррекции ишемической митральной недостаточности с пластикой постинфарктной заднебазальной аневризмы левого желудочка.

Ключевые слова:

постинфарктная заднебазальная аневризма левого желудочка, ишемическая митральная недостаточность, протезирование хорд митрального клапана

Ссылка для цитирования

Сапунов В.А., Болдырев С.Ю., Павленко И.П. Отдаленный результат хирургической коррекции ишемической митральной недостаточности у больной с заднебазальной постинфарктной аневризмой левого желудочка. *Журнал им. Н.В. Склифосовского неотложная медицинская помощь*. 2021;10(2):408–412. <https://doi.org/10.23934/2223-9022-2021-10-2-408-412>

Конфликт интересов

Авторы заявляют об отсутствии конфликта интересов

Благодарность, финансирование

Исследование не имеет спонсорской поддержки

АИК — аппарат искусственного кровообращения
 АЛЖ — аневризма левого желудочка
 ЗБА — заднебазальная аневризма
 ЗС — задняя стенка
 ИБС — ишемическая болезнь сердца
 ИК — искусственное кровообращение
 ИМ — инфаркт миокарда
 КДР — конечный диастолический размер
 ЛА — легочная артерия
 ЛГ — легочная гипертензия
 ЛЖ — левый желудочек
 ЛП — левое предсердие

МК — митральный клапан
 МН — митральная недостаточность
 МР — митральная регургитация
 НС — нижняя стенка
 ОЛЖН — острая левожелудочковая недостаточность
 ПС — передняя створка
 СН — сердечная недостаточность
 ФВ — фракция выброса
 ФК — функциональный класс
 ЭКГ — электрокардиография
 ЭхоКГ — эхокардиография

ВВЕДЕНИЕ

Одним из грозных осложнений ишемической болезни сердца (ИБС) является постинфарктная аневризма левого желудочка (АЛЖ), приводящая к прогрессированию сердечной недостаточности (СН), в том числе за счет ишемической митральной недостаточности (МН), усугубляя состояние больного и прогноз заболевания.

Среди всех АЛЖ заднебазальные аневризмы левого желудочка (ЗБА ЛЖ) достаточно редки и встречаются в 5–9% случаев [1]. Около половины этих больных имеют признаки митральной регургитации (МР) [1, 2]. Вопрос о тактике хирургического лечения больных с ЗБА ЛЖ и МН неоднозначен и малоизучен.

Целью нашей публикации является демонстрация отдаленного результата сложной реконструкции ишемической МН в сочетании с пластикой ЗБА ЛЖ.

Клинический случай

В нашу в клинику 9 лет назад поступила женщина 63 лет с диагнозом: «Ишемическая болезнь сердца. Стенокардия напряжения III функционального класса (ФК). Перенесенный Q+ инфаркт миокарда (ИМ) нижней стенки левого желудочка (НС ЛЖ) неизвестной давности. Снижение глобальной сократимости. Вторичная дилатация полостей сердца с формированием аневризмы нижних отделов левого желудочка (ЛЖ). Недостаточность митрального клапана (МК)». У пациентки диагностирована высокая легочная гипертензия (ЛГ), гипертоническая болезнь III ст., риск 4, недостаточность кровообращения II Б ст., ФК III с приступами острой левожелудочковой недостаточности (ОЛЖН), двусторонний гидроторакс и тромбоэмболия легочной артерии (ТЭЛА) сегментарных ветвей

справа (вероятно, связанная с фибрилляцией предсердий). При поступлении жалобы на одышку при минимальной физической нагрузке, дискомфорт в области сердца. При осмотре общее состояние средней тяжести. Из анамнеза известно, что около года назад был эпизод ангинозной боли, которая купировалась самостоятельно. За медицинской помощью пациентка не обращалась.

На электрокардиографии (ЭКГ) рубцовые изменения НС ЛЖ. На эхокардиографии (ЭхоКГ) отмечена дилатация полостей сердца, зоны гипокинеза с акинезом НС ЛЖ и межжелудочковой перегородки, снижение фракции выброса (ФВ) ЛЖ до 35%. В проекции задней стенки левого желудочка (ЗС ЛЖ) – аневризма 4,0х5,0 см с тромбом размерами 3,0х3,5 см. На МК регургитация +++. Конечный диастолический объем 180 мл, конечный диастолический размер ЛЖ – 69 мм, давление в легочной артерии (ЛА) – 60 мм рт.ст. Правые отделы сердца не расширены.

При проведении селективной коронарографии обнаружена окклюзия огибающей артерии с облитерированной периферией (рис. 1, 2), по другим артериям значимых поражений не выявлено. При проведении левой вентрикулографии (рис. 3) визуализируется аневризма.

Пациентке 16.08.2011 года выполнена плановая операция – тромбэктомия, пластика аневризмы ЗС ЛЖ заплатой из ксеноперикарда, протезирование хорд передней створки (ПС) МК, имплантация опорного кольца *Uniring-30* (рис. 4–7).

Особенности операции

Доступ к сердцу был осуществлен через срединную стернотомию. Подключение аппарата искусственного кровообращения (АИК) по схеме «аорта–верхняя полая вена–нижняя полая вена». Кардиоплегия антеградная (Кустодиол 2 л). Вентрикулотомия произведена на протяжении 7 см по НС ЛЖ по центру аневризмы. Старые тромбы, выстилающие полость аневризмы, удалены. Вентрикулопластика осуществлена заплатой из ксеноперикарда нитью пролен 2/0.

Доступ к МК через левое предсердие по Карпантье. При ревизии отмечено пролабирование передней створки МК (ПСМК) в полость левого предсердия (ЛП). Сформирован на тефлоновой прокладке 4х7 мм сет из 4 петель нитью *Gore-TEX 5/0* длиной 16 мм. Прокладка с петлями имплантирована к заднемедиальной мышце. Выполнена фиксация петлей (неохорд) к ПС МК: 2 петли в зоне А2 и 2 петли к зоне А3. Десятью П-образными швами фиксировано опорное кольцо *Uniring-30* к фиброзному кольцу МК. Ушивание атриотомического отверстия. Окончание искусственного кровообращения (ИК) по стандартной методике.

Контрольная интраоперационная чреспищеводная ЭхоКГ выявила резидуальную регургитацию на МК: на уровне 1,5+ конечный диастолический размер (КДР) 59 мм. ФВ составила 42% (рис. 8, 9).

Больная экстубирована через 6 часов после окончания операции. Послеоперационный период протекал гладко,

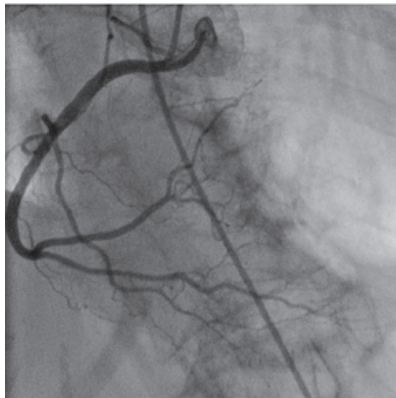

Рис. 1. Коронароангиограмма пациентки (правая коронарная артерия)
Fig. 1. Coronary angiogram of the patient (right coronary artery)

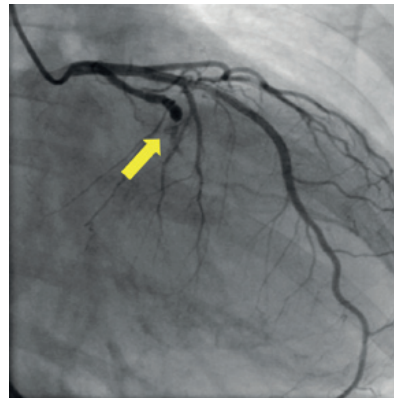


Рис. 2. Коронароангиограмма пациентки (стрелкой указано место окклюзии огибающей артерии)
Fig. 2. Coronary angiogram of the patient (the arrow indicates the place of occlusion of the circumflex artery)

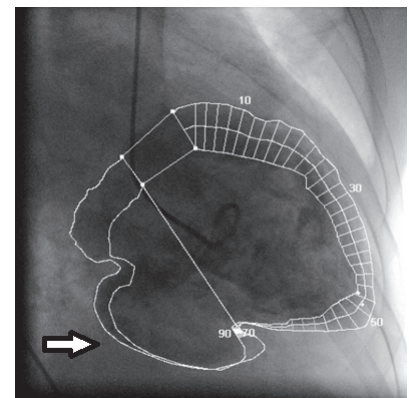


Рис. 3. Вентрикулограмма пациентки (стрелкой указана заднебазальная аневризма левого желудочка)
Fig. 3. Ventriculogram of the patient (the arrow indicates the posterior basal aneurysm of the left ventricle)

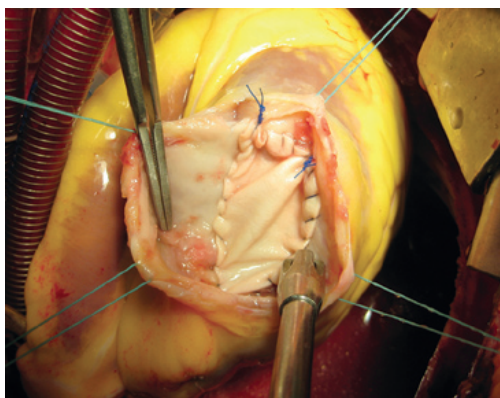


Рис. 4. Пластика заднебазальной аневризмы левого желудочка заплатой из ксеноперикарда
Fig. 4. Plasty of the posterior basal aneurysm of the left ventricle with a xenopericardial patch

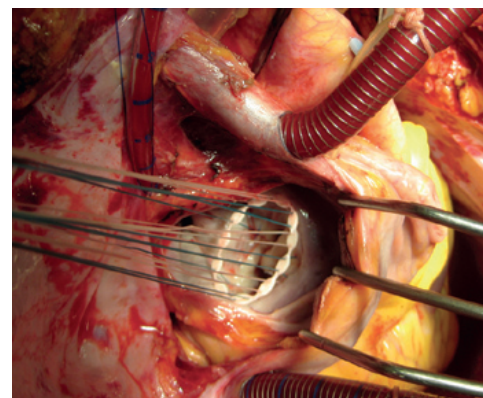


Рис. 5. Имплантация опорного кольца *Uniring-30*
Fig. 5. Implantation of the support ring *Uniring-30*

больная выписана на 12-е сутки после операции с регрессией клиники СН и увеличением толерантности к физической нагрузке. При выписке на ЭхоКГ отмечена умеренная МР (1,5+), зона акинеза в области заплаты, ФВ ЛЖ – 45%.

Пациентка наблюдается в нашей клинике на протяжении 9 лет после операции. В течение первых 5 лет по данным ЭхоКГ изменений степени регургитации на МК не отмечено, КДР 58 мм, левое предсердие – 45–46 мм. На 7-й год послеоперационного периода отмечено увеличение МР до 2+, давление в ЛА 30 мм рт.ст., ФВ оставалась прежней, около 43%. На контрольном осмотре по прошествии 9 лет состояние пациентки удовлетворительное, жалоб не предъявляет. По данным ЭхоКГ: МР 2+, средний градиент давления 4 мм рт.ст., ЛП 46 мм (в тех же размерах, без отрицательной динамики), КДР 58 мм, ФВ остается в пределах 42–43%, давление в ЛА 25 мм рт.ст. Зоны гипокинеза прежние. Правые отделы не расширены.

ОБСУЖДЕНИЕ

ЗБА ЛЖ, образующаяся в результате трансмурального инфаркта задней локализации вследствие окклюзии правой или огибающей коронарной артерии – редко встречающаяся патология. Инфаркты НС зачастую несвоевременно диагностируют, больные имеют стертую клиническую картину, не прибегают к госпитализации, и это приводит в дальнейшем к возникновению аневризм. Однако с увеличением количества региональных сосудистых центров и улучшением оказания эндоваскулярной помощи в настоящее

время отмечается значительное снижение встречаемости постинфарктных аневризм в целом и ЗБА ЛЖ в частности.

На момент выполнения операции в представленном случае оставалась большая задолженность в оказании первичной хирургической помощи больным с ИМ в нашем регионе. Выявление больных с ЗБА ЛЖ на первичном поликлиническом этапе весьма проблематично. ЭКГ-диагностика малоинформативна, в основном отмечаются кардиосклеротические изменения ЗС ЛЖ. Диагностика ЗБА ЛЖ методом ЭхоКГ иногда малоинформативна. Более точно позволяют поставить диагноз коронарвентрикулография и чреспищеводная ЭхоКГ [1, 3, 4]. Одними из методов выбора диагностики являются магнитно-резонансная и однофотонная эмиссионная компьютерная томография [1, 5].

Мировой хирургический опыт лечения постинфарктных аневризм НС ЛЖ достаточно противоречив, особенно в сочетании с сопутствующими процедурами, такими как коррекция ишемической МН [1]. Считается, что при наличии ЗБА ЛЖ средних и больших размеров (согласно общепринятой градации) в сочетании с митральной регургитацией 2–3 ст, оправдано выполнение одномоментного ремоделирования ЛЖ и коррекция МН. Восстановление геометрии ЛЖ с применением заплаты связано с лучшими гемодинамическими послеоперационными данными по сравнению с линейной пластикой, демонстрируя

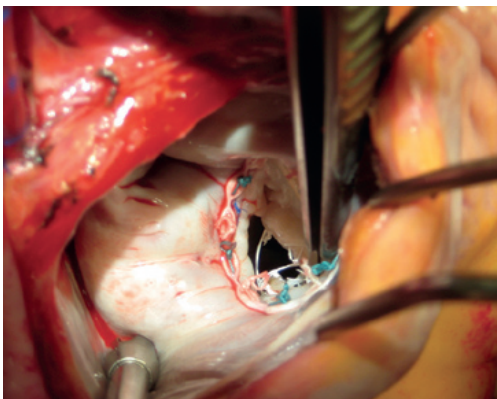


Рис. 6. Протезированные хорды передней стенки митрального клапана
Fig. 6. Prosthetic chords of the anterior wall of the mitral valve

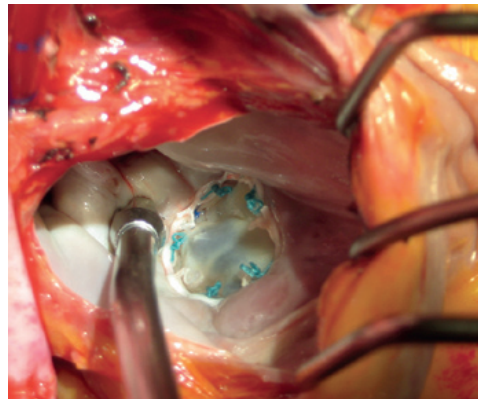


Рис. 7. Водная проба – коаптация удовлетворительная, регургитации нет
Fig. 7. Water test – coaptation is satisfactory, no regurgitation

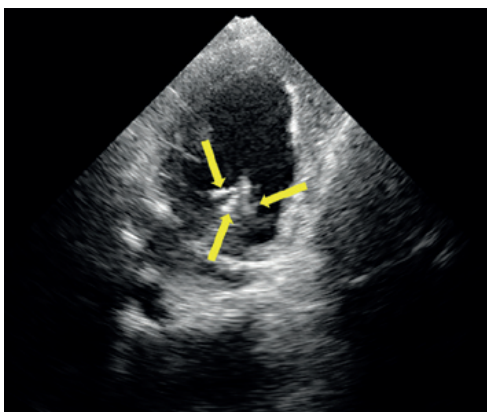


Рис. 8. Эхокардиография больной: стрелками указаны неохорды митрального клапана
Fig. 8. Echocardiography of the patient: arrows indicate neo-chords of the mitral valve

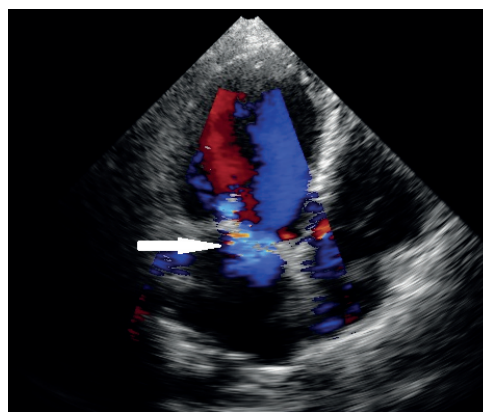

Рис. 9. Эхокардиография больной: регургитация на митрального клапана (указана стрелкой)
Fig. 9. Echocardiography of the patient: mitral valve regurgitation (arrow)

улучшение сферичности и функционального состояния ЛЖ. Возможное прогрессирование МН у больных, перенесших ИМ без коррекции, подталкивает хирургов к активным действиям. Несмотря на наличие сообщений некоторых авторов об уменьшении МР на фоне ремоделирования ЛЖ, риск возврата МН у таких больных в отдаленном периоде сохраняется [1, 2, 5]. В представленном случае хирурги помимо пластики ЗБА ЛЖ выполнили сложную реконструкцию МК. В хирургическом обществе ведутся дискуссии относительно выбора метода коррекции МН. Для врачей коллектива Краевой клинической больницы № 1, причастных к кардиохирургическим операциям, очевидным преимуществом пластической хирургии перед заменой клапана являются отсутствие необходимости пожизненного приема антикоагулянтных препаратов, минимизация риска тромбоэмболий, улучшение качества жизни пациентов. Кардиохирурги клиники выполнили протезирование хорд ПС МК, используя для этого сформированный сет из 4 петель нитью *Gore-TEX 5/0*. Завершающим этапом имплантировали

опорное кольцо *Uniring-30*. В представленном клиническом случае мы наблюдаем стойкий положительный эффект выполненной операции, результатом которой является отсутствие признаков СН, жалоб со стороны пациентки. По прошествии 9 лет отмечена стабильная картина внутрисердечных гемодинамических показателей (МР 2+, средний градиент давления 4 мм рт.ст., ЛП 46 мм, КДР 58 мм, ФВ остается в пределах 42–43%, давление в ЛА 25 мм рт.ст. Зоны гипокинеза прежние, правые отделы не расширены), учитывая изначально тяжелое состояние пациентки, наличие высокой легочной гипертензии и ТЭЛА.

Вывод

Представленный нами вариант хирургического лечения, исследуемый на эхокардиографии на протяжении 9 лет, демонстрирует приемлемый результат реконструкции митрального клапана с пластикой постинфарктной заднебазальной аневризмы левого желудочка.

СПИСОК ИСТОЧНИКОВ

1. Урсуленко В.И., Гогаева Е.К., Якоб Л.В., Руденко Н.Л., Верич Н.М. Хирургическое лечение аневризм левого желудочка заднебазальной локализации. *Кардиохирургия и интервенционная кардиология*. 2017;(1):30–43.
2. Чрагян В.А., Арутюнян В.Б., Дьячков С.И. Особенности и тактика хирургического лечения задне-базальных аневризм левого желудочка. *Вестник Национального медико-хирургического Центра им. Н.И. Пирогова*. 2018;13(2):133–137.
3. Zhelikhazheva MV, Merzlyakov V.Yu. Surgical Treatment Of Left Ventricular Post-Infarction Aneurysm Of The Postero-Basal Localization In The Parallel Perfusion. *Russian Journal of Surgery*. 2016;21(5):324–328. <https://doi.org/10.18821/1560-9502-2016-21-5-324-328>
4. Pizzino F, Vizzari G, Khandheria BK, Allaqaband S. Large left ventricular inferobasal aneurysm following right coronary artery occlusion. University of Wisconsin School of Medicine and Public Health. *ECHO. J Brit Soc Echocardiog*. 2015;90:18–21.
5. Flam B, Albåge A. Large Inferolateral Left Ventricular Aneurysm. *Ann Card Anaesth*. 2018;21(1):68–70. PMID: 29336397 https://doi.org/10.4103/aca.ACA_89_17
6. Kanabar K, Prasad K, Rani P, Kaur N, Santosh K, Mehrotra S. Large inferobasal left ventricular aneurysm with organized thrombus. *J Echocardiog*. 2020;18(4):262–264. PMID: 31367832 <https://doi.org/10.1007/s12574-019-00437-w>
7. Echerki S, Kaddaf S, Manouri K, Abelmajid B. Large left ventricular inferobasal aneurysm following circumflex artery occlusion. *Int J Adv Res*. 2019;7(6):310–312. <http://doi.org/10.21474/IJAR01/9225>
8. Apostolidou E, Maslow AD, Poppas A. Primary mitral valve regurgitation: Update and review. *Glob Cardiol Sci Pract*. 2017;2017(1):e201703. PMID: 31139637 <https://doi.org/10.21542/gcsp.2017.3>

REFERENCES

1. Ursulenko VI, Gogaeva OK, Jacob LV, Rudenko ML, Verich NM. Surgical treatment of left ventricular aneurysm of posterior basal localization. *Cardiac Surgery and Interventional Cardiology*. 2017;(1):30–43. (in Russ)
2. Chragyan VA, Harutyunyan VB, Dyachkov SI. Features and Surgical Treatment of Posteriorbasal Left Ventricular. *Bulletin of Pirogov National Medical & Surgical Center*. 2018;13(2):133–137. (in Russ.)
3. Zhelikhazheva MV, Merzlyakov VY. Surgical Treatment of Left Ventricular Post-Infarction Aneurysm of the Postero-Basal Localization in the Parallel Perfusion. *Russian Journal of Surgery*. 2016;21(5):324–328. <https://doi.org/10.18821/1560-9502-2016-21-5-324-328>
4. Pizzino F, Vizzari G, Khandheria BK, Allaqaband S. Large left ventricular inferobasal aneurysm following right coronary artery occlusion. University of Wisconsin School of Medicine and Public Health. *ECHO. J Brit Soc Echocardiog*. 2015;90:18–21.
5. Flam B, Albåge A. Large Inferolateral Left Ventricular Aneurysm. *Ann Card Anaesth*. 2018;21(1):68–70. PMID: 29336397 https://doi.org/10.4103/aca.ACA_89_17
6. Kanabar K, Prasad K, Rani P, Kaur N, Santosh K, Mehrotra S. Large inferobasal left ventricular aneurysm with organized thrombus. *J Echocardiog*. 2020;18(4):262–264. PMID: 31367832 <https://doi.org/10.1007/s12574-019-00437-w>
7. Echerki S, Kaddaf S, Manouri K, Abelmajid B. Large left ventricular inferobasal aneurysm following circumflex artery occlusion. *Int J Adv Res*. 2019;7(6):310–312. <http://doi.org/10.21474/IJAR01/9225>
8. Apostolidou E, Maslow AD, Poppas A. Primary mitral valve regurgitation: Update and review. *Glob Cardiol Sci Pract*. 2017;2017(1):e201703. PMID: 31139637 <https://doi.org/10.21542/gcsp.2017.3>

ИНФОРМАЦИЯ ОБ АВТОРАХ

Сапунев Вячеслав Анатольевич

врач сердечно-сосудистый хирург, ГБУЗ «НИИ – ККБ № 1 им. проф. С.В. Очаповского» МЗ Краснодарского края;

<https://orcid.org/0000-0002-3774-1983>, Sapunovva@rambler.ru;

34%: концепция и дизайн исследования, сбор и обработка материала, написание текста, статистическая обработка

Болдырев Сергей Юрьевич

врач сердечно-сосудистый хирург, ГБУЗ «НИИ – ККБ № 1 им. проф. С.В. Очаповского» МЗ Краснодарского края;

<https://orcid.org/0000-0003-3325-3146>, Bolsy@rambler.ru;

33%: концепция и дизайн исследования, редактирование

Павленко Инна Петровна

врач ультразвуковой диагностики, ГБУЗ «НИИ – ККБ № 1 им. проф. С.В. Очаповского» МЗ Краснодарского края;

<https://orcid.org/0000-0002-1681-8371>, Innulayp@yandex.ru;

33%: концепция и дизайн исследования, написание текста

Авторы заявляют об отсутствии конфликта интересов

Long-term Result of Surgical Correction of Ischemic Mitral Insufficiency in a Patient With Posterior Basal Post-Infarction Left Ventricular Aneurysm

V.A. Sapunov, S.Y. Boldyrev[✉], I.P. Pavlenko

Department of Cardiosurgery No. 2

Scientific Research Institute – Ochapovsky Regional Clinic Hospital of Krasnodar Region Public Health Ministry
167 1 Maya St., Krasnodar, 350086, Russian Federation

✉ **Contacts:** Sergey Y. Boldyrev, Cardiovascular surgeon, Scientific Research Institute – Ochapovsky Regional Clinic Hospital of Krasnodar Region. Email: Bolsy@rambler.ru

ABSTRACT The article presents a long-term result of surgical correction of ischemic mitral valve insufficiency, left ventricle inferior wall reconstruction.

Keywords: left ventricular inferior wall aneurysm, ischemic mitral insufficiency, artificial chordae of the mitral valve

For citation Sapunov VA, Boldyrev SY, Pavlenko IP. Long-term Result of Surgical Correction of Ischemic Mitral Insufficiency in a Patient With Posterior Basal Post-Infarction Left Ventricular Aneurysm. *Russian Sklifosovsky Journal of Emergency Medical Care*. 2021;10(2):408–412. <https://doi.org/10.23934/2223-9022-2021-10-2-408-412> (in Russ.)

Conflict of interest The authors declare no conflict of interest

Acknowledgments, sponsorship The study has no sponsorship

Affiliations

Vyacheslav A. Sapunov	Cardiovascular surgeon, Scientific Research Institute – Ochapovsky Regional Clinic Hospital of Krasnodar Region; https://orcid.org/0000-0002-3774-1983 , Sapunovva@rambler.ru; 34%, concept and design of the study, collection and processing of material, text writing, statistical processing
Sergey Y. Boldyrev	Cardiovascular surgeon, Scientific Research Institute – Ochapovsky Regional Clinic Hospital of Krasnodar Region https://orcid.org/0000-0003-3325-3146 , Bolsy@rambler.ru; 33%, research concept and design, editing
Inna P. Pavlenko	Doctor of ultrasound diagnostics, Scientific Research Institute – Ochapovsky Regional Clinic Hospital of Krasnodar Region; https://orcid.org/0000-0002-1681-8371 , Innulayp@yandex.ru; 33%, research concept and design, text writing

Received on 08.09.2020

Review completed on 12.02.2021

Accepted on 30.03.2021

Поступила в редакцию 08.09.2020

Рецензирование завершено 12.02.2021

Принята к печати 30.03.2021