

Tratamiento Ortopédico - Ortodoncico de un caso clínico de mal oclusión clase III

Orthopedic and orthodontic treatment of a case of class III malocclusion

Yury Miguel Tenorio Cahuana¹
Jessica Gabriela Laura Cahuana¹

1. Cirujano Dentista. Profesor Auxiliar. Escuela de Odontología.
Facultad de Ciencias de la Salud, UNJBG.

RESUMEN

Se reporta un caso de una paciente de 10 años y 4 meses de edad, con dentición mixta, mesocéfalo, mesofacial, perfil recto y normodivergente, presenta Patrón I con maloclusión clase III por retrusión maxilar y protrusión mandibular, labio superior y mentón blando retruidos, labio inferior protruído, línea media desviada 1mm izquierda mordida invertida anterior y mordida cruzada bilateral posterior. Presenta además agenesia de las piezas dentarias 16 y 26, alteración de las funciones de la fonación, masticación, respiración.

El tratamiento para este caso fue: ortopédico con la instalación del aparato de Mcnamara conjuntamente con la máscara de Petit, para luego continuar con el tratamiento ortodóncico.

ABSTRACT

The case of a patient of 10 years and 4 months old, with mixed dentition, midbrain, mesofacial, straight profile and normodivergent presents Pattern I with Class III malocclusion by maxillary retrusion and mandibular protrusion, upper lip and chin retruded soft reported, lower lip protruded, midline deviation 1mm left anterior inverted bite and bilateral cross bite back. It also has agenesis of teeth 16 and 26, altering the functions of phonation, chewing, breathing. Treatment in this case was: installing orthopedic apparatus together with Mcnamara Petit mask, then continue with orthodontic treatment.

INTRODUCCIÓN

La maloclusión esquelética de clase III se caracteriza por prognatismo mandibular, deficiencia maxilar o ambas. Clínicamente, estos pacientes se presentan con perfil facial cóncavo, retrusión del área nasomaxilar y el tercio inferior de la cara prominente. El labio inferior a menudo se encuentra protruído en relación al labio superior. El arco superior generalmente es más angosto que el inferior y el overjet puede estar reducido o invertido¹.

La mordida cruzada anterior se define como una maloclusión resultante de la posición lingual de los dientes antero superiores en relación con los dientes anteriores mandibulares². La mayoría de los casos reportados de la literatura incluyen los dientes permanentes, sin embargo esta maloclusión está bien documentada en la dentición temporal³.

Las maloclusiones clase III según la clasificación de Angle, hace referencia a una relación mesial de la arcada inferior con relación a la superior, en donde la cúspide mesio-vestibular del primer molar superior se encuentra por distal del surco mesio-vestibular del primer molar inferior, además existe una relación anómala de los incisivos superior e inferior en donde los inferiores se encuentran por vestibular de los superior, produciéndose una mordida cruzada anterior con overjet negativo y perdiéndose el overbite.

La prevalencia de las maloclusiones clase III en la raza blanca es alrededor del 5%, siendo más alta en la poblaciones asiáticas aun mayor del 13%, en cuanto a las relaciones esqueléticas de los pacientes clase III se ha determinado que del 42 al 63 % tienen un maxilar retruido o con una mezcla de maxilar retruido con mandíbula prognática leve o media⁴.

Etiología

Las maloclusiones son habitualmente variaciones clínicamente significativas de la fluctuación normal del crecimiento y morfología⁵. Estas tienen dos causas básicas:

- 1) factores hereditarios o genéticos
- 2) factores ambientales, como trauma, agentes físicos, hábitos y enfermedades^{5,6}.

Sin embargo es frecuente que sean el resultado de una compleja interacción entre varios factores que influyen en el crecimiento y el desarrollo y no siempre es posible describir un factor etiológico específico⁷.

A pesar de tener una fuerte base genética las maloclusiones clase III presentan una etiología multifactorial, es decir poligénica siendo una interacción genética y ambiental, pero sin embargo el patrón genético conlleva a un pronóstico menos favorable.

Por otra parte se menciona la posición de la lengua, la cual, si esta se encuentra baja, aplanada, deprimida sobre los incisivos mandibulares y si a esto se le suma problemas nasorespiratorios como los mencionados por Linder-Aronson que señala que el tejido linfoide epifaringeo condiciona una postura mas baja de la lengua y del hueso hioides pudiendo ejercer presión sobre las parte anterior del proceso dentoalveolar mandibular y escaso estímulo a nivel del maxilar actuando como factor predisponente^{8,9}.

Moyers y otros autores sostienen que la hiperplasia amigdalina y los problemas nasorespiratorios también pueden adelantar, deprimir y aplanar la postura lingual manteniendo abierta la vía respiratoria y pudiendo ser una causa de este tipo de maloclusiones^{10,11}.

Características clínicas¹²

- La oclusión céntrica y habitual: se tienen que valorar ante una clase III con mordida cruzada anterior es la capacidad funcional para contactar los bordes incisales.
- Inclínación Incisal y resalte: la inclinación axial de los incisivos superiores e inferiores marca la posibilidad de corregir el resalte manteniendo la relación adecuada entre dientes y las bases óseas de soporte.
- Relación Intermaxilar: en oclusión de máxima interdigitación, analiza la cuantía de la mesioclusión relacionando la posición de la cúspide mesiovestibular del molar superior con el surco del molar mandibular; también se comprueba la relación de los caninos.
- Relación Transversal: se presenta dos circunstancias:
 1. La desviación y mesialización funcional de la mandíbula condiciona que la arcada inferior resulte más ancha transversalmente por estar adelantada con respecto a su antagonista.
 2. La presencia de una lengua baja, que descansa sobre la parte interna de la apófisis alveolar inferior, provoca una dilatación de la arcada dentaria

mandibular; a la vez, la falta del soporte lingual en la bóveda palatina propicia el colapso de la arcada superior por la presión de la musculatura del buccinador.

- Relación Vertical: Es preciso distinguir, dentro de los pseudoprogнатismos, los casos en que existe un sobrecierre mandibular con gran aumento de la sobremordida.

En las clases III sin mesialización funcional la relación vertical de los incisivos varía entre la relación normal, hasta la relación borde a borde o la inoclusión incisiva.

- Discrepancia Volumétrica: se presenta dos tipos según la arcada dentaria:
 1. Arcada Inferior: es frecuente la existencia de diastemas.
 2. Arcada Superior: está muchas veces comprimida transversal y sagitalmente, por lo que el apiñamiento es un hallazgo común afectando sobre todo a los caninos permanentes.

Características radiográficas^{11,12}

Clasificación Cefalométrica:

Se han propuesto por la diversidad de factores etiológicos relacionados con esta maloclusión diferentes autores han desarrollado distintas clasificaciones para esta.

Hogeman y Sanborn distinguen de forma simple y práctica cuatro grupos principales:

1. Maxilar normal y mandíbula en protrusión.
2. Maxilar en retrusión y mandíbula normal.
3. Maxilar y mandíbula normal.
4. Maxilar en retrusión y mandíbula en protrusión.

Rakosi propuso otra clasificación morfológica que considera cinco posibilidades:

1. Maloclusión de clase III secundaria a una relación dentoalveolar anormal.
2. Maloclusión de clase III con una base mandibular alargada.
3. Maloclusión de clase III con subdesarrollo del maxilar superior.
4. Maloclusión esquelética clase III con una combinación de subdesarrollo del maxilar superior y prominencia del inferior; patrón de crecimiento horizontal o vertical.

5. Maloclusión esquelética de clase III con una guía dental, o falsa mordida forzada.

Langlade esquematizó tres tipos de clases III esqueléticas que representan otras tantas posibilidades de dismorfias:

1. Retrognatismo maxilar superior.
2. Retrognatismo superior con prognatismo inferior.
- 3, Prognatismo mandibular

REPORTE DE CASO

Paciente de sexo femenino de 10 años y 4 meses de edad, en ABEG y LOTEF, sin antecedentes médicos de importancia, antecedentes odontológicos: padre con antecedentes de maloclusión clase III

Motivo de la consulta

Mordida alterada

Examen Clínico

Análisis Extraoral: Mesocéfalo, mesofacial, perfil recto y normodivergente, asimetría de tercios y quintos faciales, depresión del tercio facial inferior, presenta Patrón I. (figura 1 y 2)

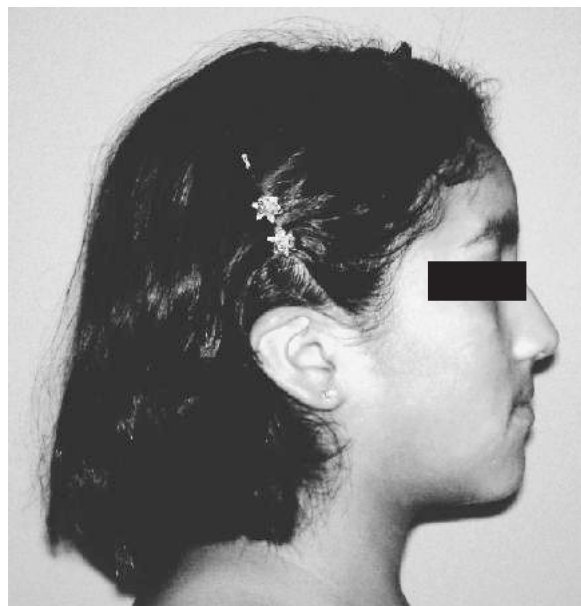

Figura 1.

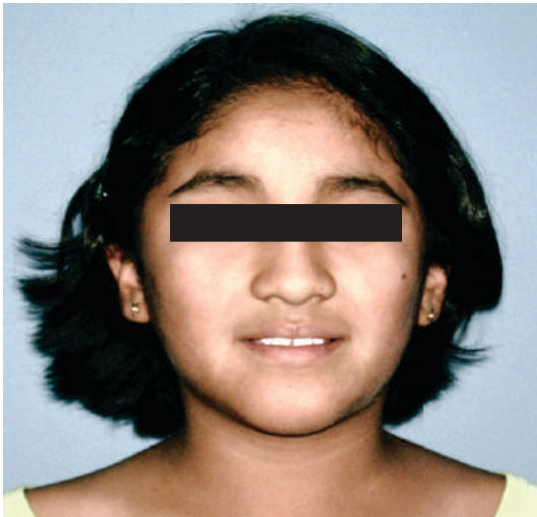

Figura 2.

Análisis Intraoral: dentición mixta tardía, con maloclusión clase III por retrusión maxilar y protrusión mandibular, labio superior retruido, labio inferior protruído y mentón protruído RM y RC ambos lados NR, OJ de - 3mm, OB -7mm, línea media desviada 1mm izq (inf), Mordida invertida entre piezas dentarias:12,11-21,22 y piezas dentarias: 43,42, 41-31, 32,33; Mordida Cruzada Bilateral, Discrepancia Maxilar Superior: - 8 mm, Maxilar Inferior: 9.8 mm, Ausencia de Guía Anterior, Agenesia de las piezas dentarias: 16 y 26. El paciente presenta frenillo lingual corto, alteración en las funciones de: fonación, deglución, masticación y respiración. (figuras 3, 4, 5 y 6)

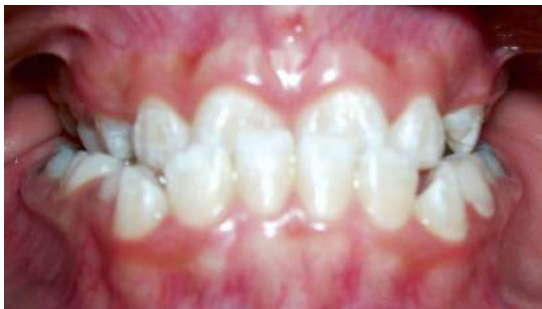

Figura 3.

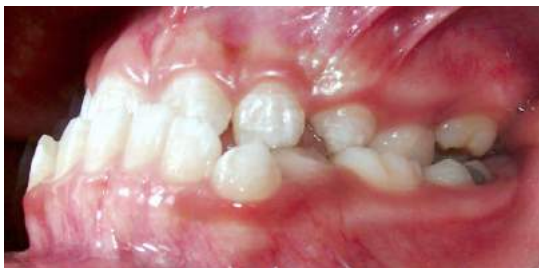

Figura 4.

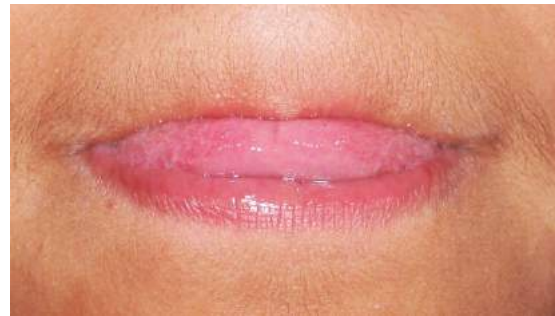

Figura 5.

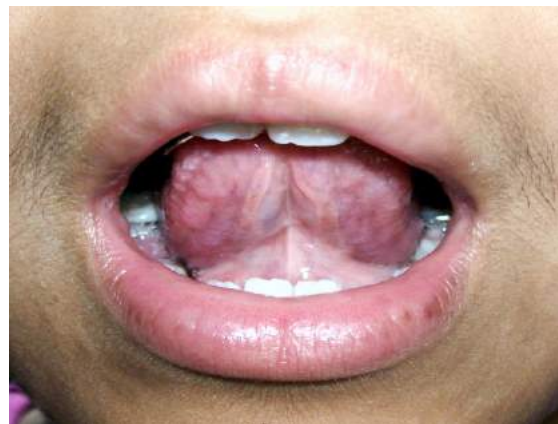

Figura 6.

Evaluación Radiográfica

Análisis de la Radiografía Panorámica: se evidencia una dentición mixta final, con una edad dentaria de 9 años y 6 meses, permeabilidad aérea, cóndilos en su cavidad glenoidea. (figuras 5)

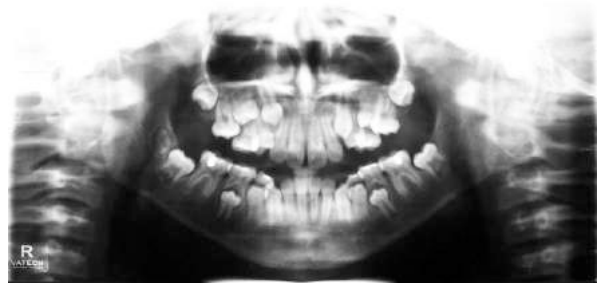

Figura 7.

Análisis Cefalométrico: Paciente con relación esquelética clase III con Birretrusión maxilar, crecimiento neutro, Incisivos superiores palatinizados y retruidos e incisivos inferiores lingualizados. (figura 8)

Análisis de modelos: Arco Superior de forma ovoideo, paladar profundo, Arco Inferior de forma cuadrangular,

curva de Spee moderada. (figura 9)

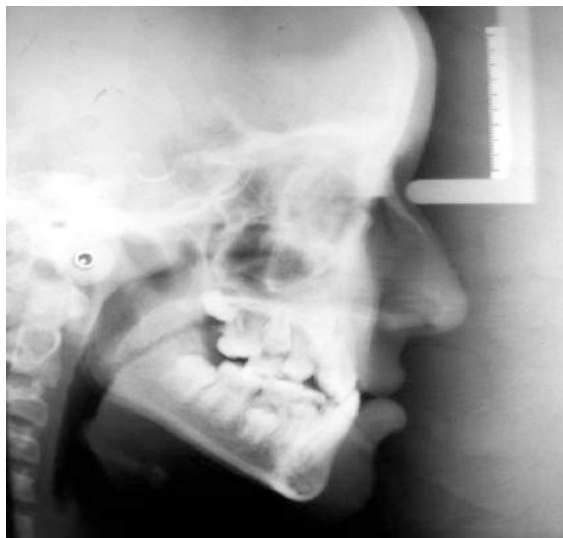

Figura 8.

Factor	V/Promedio	09/05/09
LBC	70+/- 2	68 mm
F.SN:	8°	12°
SNA:	82° +/- 2	76°
SNB:	80° +/- 2	77°
ANB:	2° +/- 2	-1°
Proj. USP	-3.0 a -5.5 mm	-10 mm
A-Nperp:	0 a +1 mm	-1 mm
Pg-Nperp:	-8 a -6/-2 a +4	-2 mm
CoA:	86 mm	86 mm
CoGn:	107-110 mm	111 mm
AFAi:	61-63 mm	71 mm
IND. VERT		-0.6 (Dolico leve)
SN.MGo:	32° +/- 5	42°
I-NA:	4 mm	-3 mm
I.NA:	22°	10°
I-Orb	6 mm	14 mm
I-NB:	4 mm	4 mm
I.NB:	25°	14°
FMA	>/= 30°	29°
FMIA	85°	74°
IMPA	87° - 90°	76°
LS-Nper	14+ -8	11°
H-NB	9-11	8°

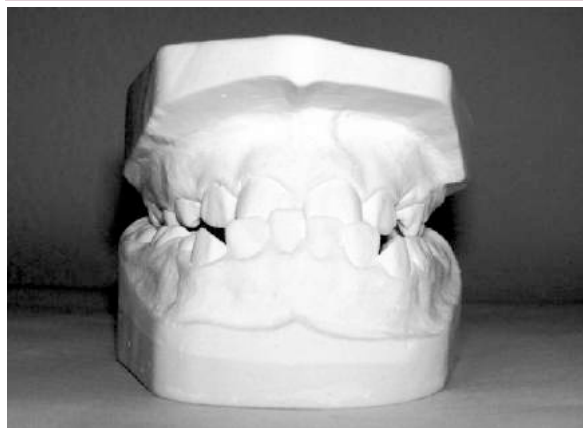

Figura 9.

Diagnóstico General

Paciente de sexo femenino de 10 años y 4 meses de edad, mesofacial, Patrón I con relación esquelética clase III (Birretrusión maxilar), mal oclusión clase III, Incisivos superiores palatinizados y retruidos e incisivos inferiores lingualizados, anquiloglosia (clase II) y discinesia lingual con alteración de la fonación

Objetivos de Tratamiento:

- Corregir relación antero-posterior mediante cirugía (opcional)
- Corregir mordida invertida anterior
- Corregir mordida cruzada bilateral
- Mejorar relaciones dentarias
- Corregir la línea media
- Alinear e inclinar correctamente incisivos y caninos
- Derivar al cirujano bucal para corregir frenillo lingual
- Corregir labio superior, labio inferior y mentón
- Liberar a la lengua del frenillo lingual corto
- Derivar al logopeda

Tratamiento

Se decide realizar primero un tratamiento en tres fases: Primero: Quirúrgico, con las exodoncias: piezas dentarias: 5,6 y 6,6, frenectomía del frenillo lingual. (figura 8)

Segundo: Aparatología funcional, confección de aparato tipo McNamara con pistas 14 para aumentar el diámetro transversal del arco superior, con activaciones de tornillo dos cuartos de vuelta al día durante 17 días. Posteriormente continuar con la Máscara Facial de Petit con una fuerza ortopédica de 350 kg/fza. por lado con ligas 1/2 x 16 onzas bajo las indicaciones de uso diario durante 18 horas durante seis meses. (figura 9 y 10)

Tercero: Aparato de ortodoncia con bandas en las piezas dentarias: 17 y 27, brackets: Edgewise Std, Slot 22x28. (figura 11 y 12)

Luego se utilizó un distalizador tipo Pendulum de Hilgers, que se empleó para distalizar las piezas 17, 15 y 14 y conseguir espacio para la pieza 13, siguiendo con su enucleación quirúrgica y su posterior tracción. (figuras 13, 14, 15 y 16).

Se continuó con el tratamiento de ortodoncia; el acabado se consiguió con arcos ideales para arcos

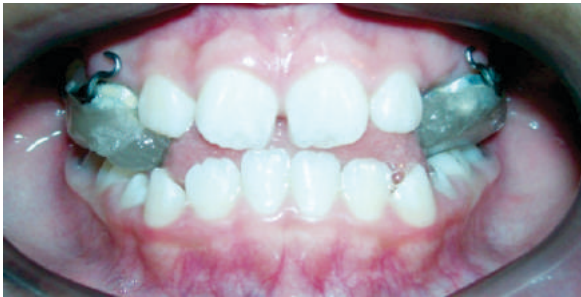

Figura 9.

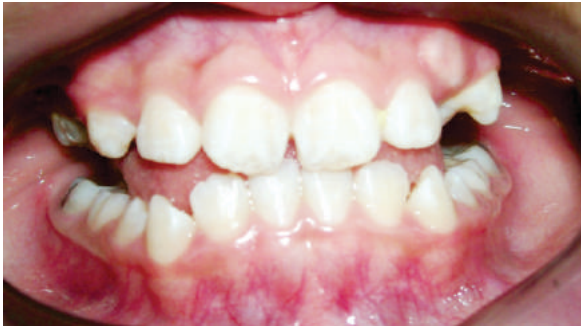

Figura 10.

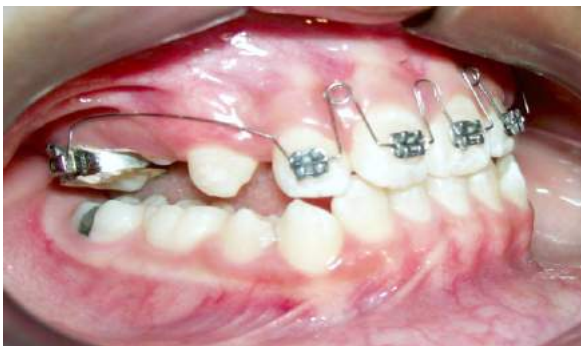

Figura 11.

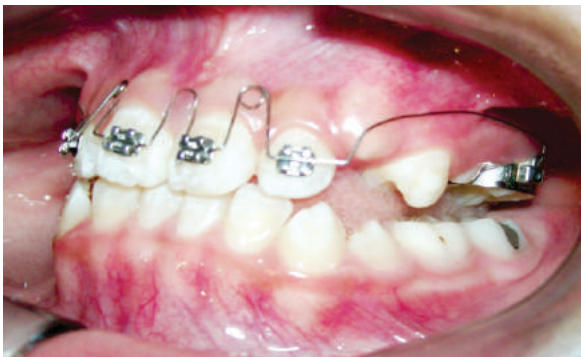


Figura 12.

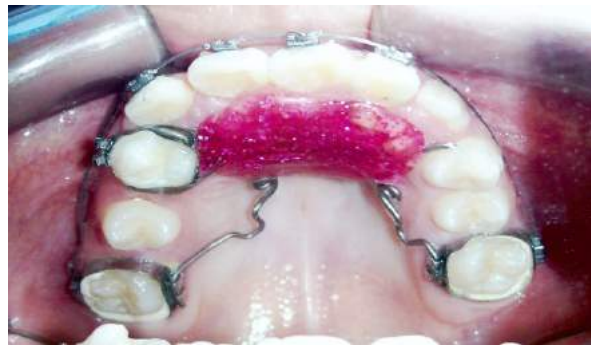

Figura 13.

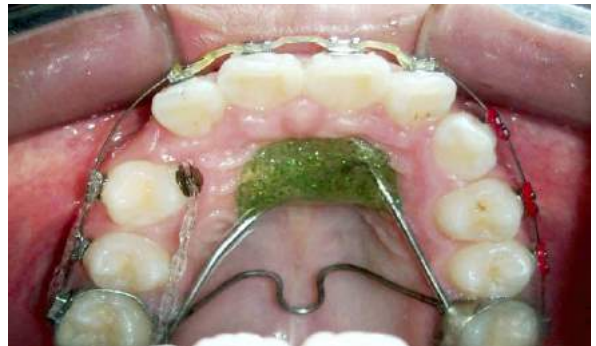

Figura 14.

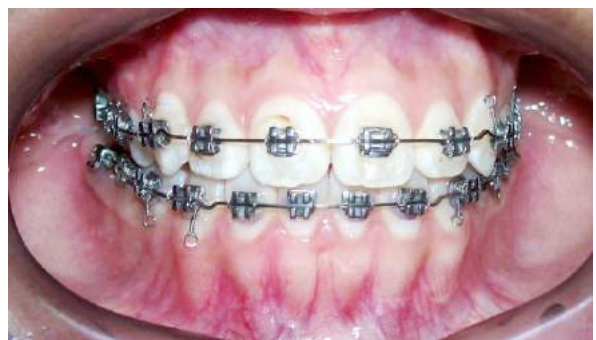

Figura 15.

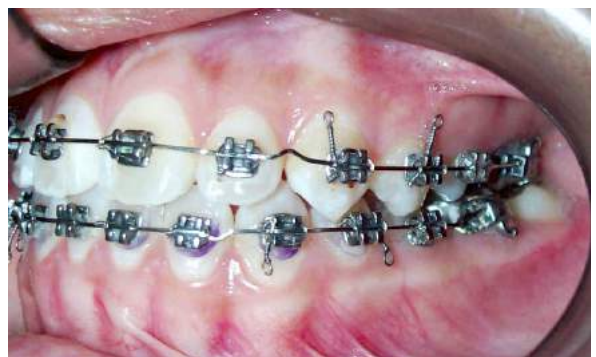

Figura 16.

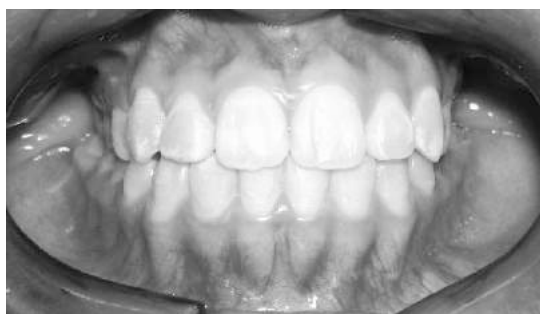

Figura 17.

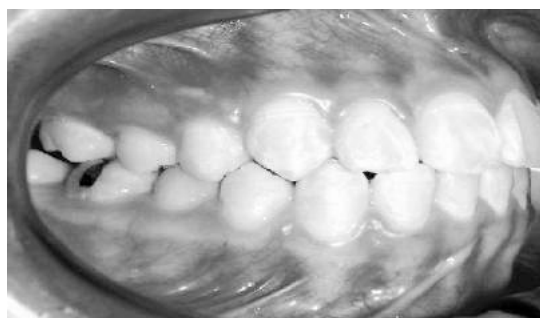

Figura 18.

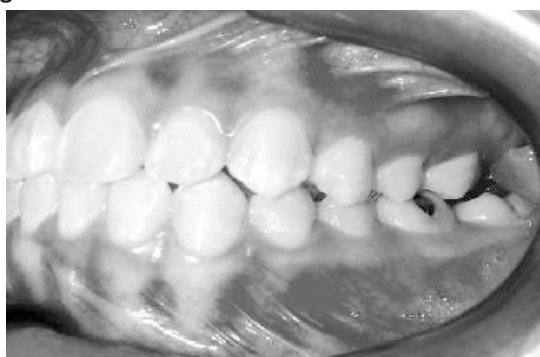

Figura 19.

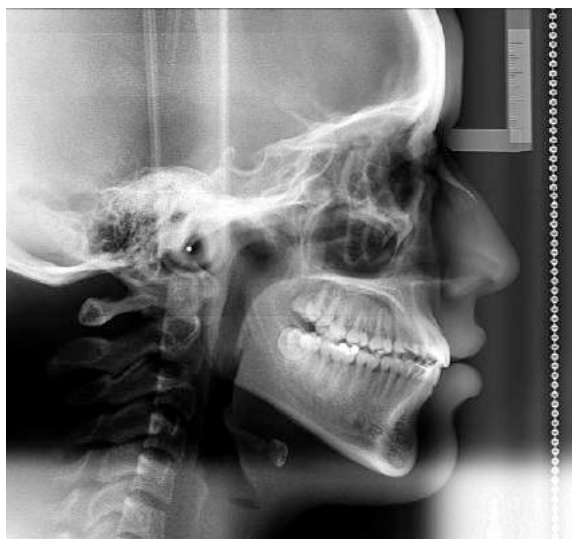

Figura 20.

Factor	V/Promedio	27 /0 7/13
LBC	70+/- 2	68 mm
F.SN:	8°	12°
SNA:	82° +/- 2	79°
SNB:	80° +/- 2	78°
ANB:	2° +/- 2	1°
Proj. USP	-3.0 a -5.5 mm	- 9 mm
A - Nperp :	0 a +1 mm	0 mm
Pg - Nperp:	-8 a -6/ -2 a +4	-2 mm
CoA:	86 mm	86 mm
CoGn:	107 -110 mm	111 mm
AFAi:	61 -63 mm	71 mm
IN D. VERT		-0.6 (Dolico leve)
SN.MGo:	32° +/- 5	45°
I-NA:	4 mm	5 mm
I.NA:	22°	26°
I-Orb	6 mm	5 mm
I-NB:	4 mm	4 mm
I.NB:	25°	24°
FMA	>/= 30°	32°
FMIA	85°	65°
IMPA	87° - 90°	83°
LS - Nper	14+ -8	14°
H -NB	9 -11	13°

DISCUSIÓN

Los diversos tratamientos sugeridos en la literatura para la corrección de la mordida cruzada anterior incluye diferentes aparatos, ambos fijo y/o removible con fuerzas pesadas intermitentes (plano de mordida inclinado, depresor de lengua) o fuerzas ligeras continua (aparato removible auxiliar con resortes).

Otras terapias alternativas que corrigen problemas esqueléticos en jóvenes pacientes han demostrado ser eficaces, con cambios significativos en el complejo cráneo-facial, Incluyendo el uso de máscara de protracción, mentonera y Frankel III.

Turley presentó los resultados terapéuticos de un tratamiento ortopédico con expansión palatina y el uso de un casquete de protracción maxilar¹³.

La evidencia clínica sugiere que el FR-3 podría restringir el crecimiento de la mandíbula, pero no estimular el movimiento hacia delante del maxilar. Otros estudios de alta calidad son necesarios para confirmar la eficacia de la FR-3.¹⁵

Para nuestro caso fue necesario recurrir a un tratamiento ortopédico, el cual fue necesario utilizar un

aparato de Mcnamara con pistas lo cual nos permitió levantar mordida controlar el crecimiento vertical para luego proceder con la disyunción de la sutura palatina. Terminada la disyunción se indicó el uso de una máscara de Petit, con la consecuente protracción del soporte alveolo dentario superior.

Una vez terminada el tratamiento ortopédico se procedió con el tratamiento ortodóncico; durante este tratamiento se tuvo que realizar una distalización con el aparato de Hilgers, lo cual se distalizó la pieza dentaria 17, para luego realizar el alineamiento y nivelación tanto para el arco superior como el inferior.

Al término del tratamiento se le tomo una radiografía lateral de cráneo donde se comparó los análisis cefalométricos y se observa un adelantamiento específico del punto A.

CONCLUSIONES

1. Lo primero que tenemos que identificar es si esta maloclusión clase III tiene un componente

esquelético, alveolo dentario, dentario o si es netamente funcional, si tiene antecedentes familiares, si es un factor ambiental; o una combinación de ambas. Para luego planificar que tipo de tratamiento vamos a realizar.

2. Si el componente es funcional, dentario o alveolo dentario incluso esquelético leve a moderado se procede a interceptar esta maloclusión con aparatos muy simples a más complejos desde la dentición decidua a mixta; en dentición permanente de acuerdo a su complejidad se podrá realizar un tratamiento de ortodoncia de camuflaje.
3. Si es esquelética se procede a realizar un interrogatorio al paciente, sobre su carácter genético, si lo es realizar un tratamiento interceptivo de ortodoncia, pero si esta maloclusión es grave se tendrá que realizar un tratamiento combinado: ortopédico – ortodóncico – quirúrgico.

REFERENCIAS BIBLIOGRÁFICAS

1. Ngan P ; Hagg U. ; Yiu C. ; Merwin D. and Wei S.H.Y. "Soft tissue and dento-skeletal profile changes associated with maxillary expansion and protraction headgear treatment" Am. J. Orthod. Dentofac. Orthop. 1996 ; 109 :32-49
2. Chow, MH. Treatment of anterior crossbite caused by occlusal interferences. Quintessence Int. 1979;2:1-4. Becker, Adrian. The Orthodontic Treatment of Impacted Teeth. 1998
4. Croll, TP, Riesenberger, RE. Anterior crossbite correction in the primary dentition using fixed inclined planes. I. Technique and examples. Quintessence Int. 1987;18:847-853.
5. Viñas M, Muelas L. Estudio cefalométrico de la clase III. Universidad Complutense de Madrid, Madrid 2006, <http://www.estudiocefalometricodelaclaseiii.htm>.
6. Angle E. Treatment of malocclusion of the teeth and fractures of the maxillae, Angle's sistema. 6ta Edición. Philadelphia: SS White Dental Mfg Co; 1900.
7. Bishara S. Ortodoncia. Philadelphia: McGraw Hill; 2001.
8. Proffit W. Ortodoncia teoría y práctica. 4ta Edición. St. Louis, Misuri: Mosby; 2005.
9. Escriván de Saturno L, Torres M, Ortodoncia en dentición mixta, Reimpreso año 2010, pag. 205-223, 431-474, Caracas – Venezuela, Editorial Amolca, 2007
10. Graber T, Rakosi T, Petrovic A. Ortopedia dentofacial con aparatos funcionales. 2da. Edición: Mosby; 1997.
11. Moyer RE. et al. Experimental production of class III in Rhesus monkeys, Eur Orthod Soc Rep Cong. 1970; 46: 61.
12. Canut, Jose Antonio. Ortodoncia clínica y terapéutica 2da edición 2005
13. Ramirez J, Muñoz C, Gallegos A. Maloclusión Clase III. Salud en Tabasco. 2010; May–Dic; 944-950
14. McNamara J, Brudon W. Tratamiento Ortodóncico y Ortopédico en la dentición mixta. Needham Press P.O. Box 130530. An Arbor – EEUU. 1995
15. Yang X, Li Ch, Bai D, Su N, Chen T, Xu Y, Han X. Treatment effectiveness of Fränkel function regulador on the Class III malocclusion: A systematic review and meta-analysis; American Journal of Orthodontics and Dentofacial Orthopedics, Vol. 146, Issue 2, p143-154. Published in issue: August 2014.

Correspondencia

Yury Miguel Tenorio Cahuana
ymtc@yahoo.com

Fecha de recepción: 21 de julio de 2016

Fecha de aceptación: 21 de setiembre de 2016