
TRABAJO ORIGINAL

Mecanismos de tumorigénesis hipofisaria. Estudio de factores angiogénicos y de proliferación

Mechanisms of Pituitary Tumorigenesis. Study of Angiogenic and Proliferation factors

Berner S.*#, De Bonis C.O.#, Martínez D.*#, Demarchi G.°, Pérez Millán M.I.°,
Becú-Villalobos D.°, Cristina C.°

*Servicio de Neurocirugía Hospital Santa Lucía. San Juan 2021. CABA 1232, #Servicio de Neurocirugía Clínica Santa Isabel. Directorio 2019 CABA 1406 - silviaberner@fibertel.com.ar - diego.fidel@gmail.com - codebonis@yahoo.com.ar

°Instituto de Biología y Medicina Experimental IBYME-CONICET Vuelta de Obligado 2490 CABA 1428
mperez@umich.edu - dbecu@ibyme.conicet.gov.ar

°°Universidad Nacional del Noroeste de la Provincia de Buenos Aires-UNNOBA
R. Sáenz Peña 456 Junín, Bs. As. 6000 - gianidemarchi@gmail.com - carolina.cristina@nexo.unnoba.edu.ar

RESUMEN

Introducción y Objetivos: La angiogénesis es un proceso fundamental en el desarrollo tumoral. Sin embargo, se han encontrado discrepancias en el patrón angiogénico de los tumores hipofisarios. Nos propusimos estudiar la expresión de VEGF y FGF2 y su importancia en la vascularización de los adenomas hipofisarios, cuantificar los vasos con los marcadores CD31 y CD34 y determinar el índice de proliferación con PCNA y Ki67. **Materiales y Métodos:** Se estudiaron 76 macroadenomas hipofisarios que fueron intervenidos quirúrgicamente. Los adenomas se clasificaron según su secreción hormonal.

A partir de cortes histológicos se realizó inmunohistoquímica para los marcadores de endotelio CD31 y CD34; y Ki-67 para estudio de proliferación celular. Por western blot se midieron VEGF, CD31 y PCNA. Se efectuaron comparaciones con glándulas normales.

Resultados: El nivel de expresión de VEGF, hallado en todas las muestras analizadas, resultó mayor en los prolactinomas resistentes respecto a los demás tipos de adenomas hipofisarios. Esta proteína localizó en las células endoteliales de los vasos como así también en citoplasmas y núcleos de células tumorales.

El 56 % de las muestras resultaron positivas para FGF2, mostrando localización citoplasmática y en matriz extracelular.

Obtuvimos una fuerte correlación positiva entre VEGF y CD31 en las muestras tumorales, sin encontrar correlación lineal entre PCNA y VEGF, ni Ki-67 y VEGF en las muestras estudiadas.

El área vascular resultó mayor en los tejidos normales que en los tumores utilizando CD34 como marcador de vasos.

Conclusión: La importancia del estudio de la angiogénesis en los adenomas hipofisarios radica en la necesidad de hallar marcadores moleculares que predigan el comportamiento tumoral.

Pudimos demostrar la expresión de los factores angiogénicos VEGF y FGF2 en estos adenomas, y la existencia de correlación lineal entre VEGF y CD31. Nuestros resultados son indicativos de existencia de angiogénesis en los adenomas hipofisarios por lo que su bloqueo podría plantearse como una estrategia alternativa para los casos resistentes a las terapias convencionales. **Rev Argent Endocrinol Metab 50:19-24, 2013**

Los autores declaran no poseer conflictos de interés.

Palabras clave: adenomas hipofisarios, angiogénesis, VEGF, proliferación celular

Recibido: 21-06-2012 Aceptado: 15-10-2012

Contacto: Carolina Cristina - UNNOBA. Roque Sáenz Peña 456, CP 6000 Junín, Buenos Aires.
carolina.cristina@nexo.unnoba.edu.ar

ABSTRACT

Introduction and objectives: Angiogenesis is an essential process in tumor development. Nevertheless, discrepancies in the angiogenic pattern of pituitary tumors, in terms of hormonal phenotype, size or invasiveness have been found.

Our aim was to study the expression of VEGF and FGF2 growth factors, and their importance in the vascularization of pituitary adenomas. We also quantified blood vessels with the endothelial cell markers CD31 and CD34 determining the vascular area, and the proliferation rate through PCNA and Ki67 index.

Materials and Methods: We studied 76 pituitary macroadenomas that were surgically resected in the period between 2006 and 2010 from a total of 276 patients with this pathology. Adenomas were classified into prolactinomas (PRL), somatotropinomas (GH), corticotropinomas (ACTH), non-functioning (NF) and plurihormonal (Ph) according to their hormonal secretion.

Samples were collected in formalin, embedded in paraffin, and immunohistochemistry was performed from histological sections for endothelial markers CD31 and CD34; and for Ki-67 to study cell proliferation. VEGF, CD31 and PCNA were measured by Western blot. We compared results with normal glands (N=6).

Results: VEGF expression levels, found in all of the samples analyzed, were higher in resistant prolactinomas than in other pituitary adenomas. This protein was detected in endothelial cells of blood vessels and in tumor cells cytoplasm and nuclei.

Fifty-six percent of samples were positive for FGF2, the other potent angiogenic factor studied, showing cytoplasmic and extracellular matrix localization. We obtained a strong positive correlation between VEGF and CD31 in tumor samples, but we did not find lineal correlation between PCNA and VEGF, or between Ki-67 and VEGF in the samples studied.

The vascular area was higher in normal tissues than in tumors when CD34 was used as endothelial cell marker.

Conclusion: The importance of studying angiogenesis in pituitary adenomas lies in the need to find molecular markers that can predict tumor behavior.

We could demonstrate the expression of VEGF and FGF2, two potent angiogenic factors, and the existence of linear correlation between VEGF and CD31. Our results are indicative of the existence of angiogenesis in pituitary adenomas; therefore the blockage of angiogenesis might be proposed as an alternative strategy for cases of resistance to standard therapy. **Rev Argent Endocrinol Metab 50:19-24, 2013**

No financial conflicts of interest exist.

Key words: pituitary, prolactinomas, neovascularization, vascular area

INTRODUCCIÓN

El estudio de los mecanismos de tumorigénesis hipofisaria ha propuesto diversas teorías que involucran desde defectos genéticos hasta estimulación hormonal; sin embargo, ninguna por sí sola puede explicar el desarrollo de estos tumores. No se ha esclarecido por qué la mayoría son de tipo benigno, que hace que se vuelvan invasores, agresivos, o resistentes a los agonistas dopaminérgicos como sucede en algunos prolactinomas, o el hecho de que sólo el 0,5 % produzcan metástasis.

La angiogénesis, o formación de *vasos sanguíneos nuevos* a partir de vasos preexistentes, es producida por la migración y proliferación de células endoteliales. Puede ser fisiológica o patológica, siendo esta última un mecanismo fundamental en el desarrollo de los tumores^(1,2). Su estudio ha permitido la generación de terapias antiangiogénicas para el tratamiento de distintos tipos de cáncer.


La hipófisis es una glándula muy vascularizada. Esta vascularización depende de las *arterias hipofisarias superiores* ramas de las arterias carótidas

internas. *A su vez* el tronco meningeohipofisario nace de la carótida intracavernosa dando origen a las ramas hipofisarias inferiores que drenan a un sistema pampiniforme, el sistema portal. Este sistema rodea al tallo hipofisario siendo un eslabón importante entre el hipotálamo y la hipófisis, que a su vez se comunica con los capilares del lóbulo anterior, permitiendo el transporte de factores hipotalámicos dentro de la glándula y las hormonas del lóbulo anterior a la circulación general. El flujo venoso de la glándula pituitaria se realiza a través de vasos colectores que drenan en los senos venosos coronales subhipofisarios, los senos cavernosos y en el seno circular superior⁽³⁾.

En los adenomas hipofisarios el rol de la angiogénesis es un tema controversial.

Se han encontrado diferencias en el patrón angiogénico de estos tumores en cuanto al fenotipo hormonal, tamaño o invasividad⁽⁴⁻⁶⁾.

El proceso de angiogénesis es mediado por la secreción de varios factores de crecimiento, los más importantes son: el **VEGF Factor de crecimiento del endotelio vascular**, potente mitógeno de células

endoteliales e inductor de la permeabilidad vascular, y el **FGF-2** *Factor de crecimiento fibroblástico 2* y sus receptores. Estos factores, liberados por las células tumorales, inducen el desarrollo de nuevos vasos sanguíneos para proveer  nutrientes necesarios para el crecimiento tumoral y son además necesarios para la diseminación del tumor y producción de metástasis.

El proceso de angiogénesis puede investigarse a través del estudio de la expresión de dichos factores, de la determinación de la densidad microvascular (MVD) y el área vascular, identificando y cuantificando los vasos con marcadores de células endoteliales como CD31 y CD34.

OBJETIVOS

En el año 2006 comenzamos los estudios de angiogénesis con muestras de tumores hipofisarios humanos con el fin de compararlos con los estudios previos de tipo experimental, en los que habíamos demostrado que el VEGF hipofisario está incrementado en prolactinomas resistentes de los ratones “knockout” del receptor dopaminérgico D2 respecto a los ratones wildtype, mientras que el FGF2 se encuentra disminuido⁽⁷⁻⁹⁾. Nos planteamos como objetivos estudiar la importancia de este proceso en el desarrollo de los tumores hipofisarios humanos para aplicar al diseño de fármacos capaces de inhibirla, para su uso terapéutico.

MATERIALES Y MÉTODOS

En el período comprendido entre los años 2006-2010, de una serie total de 276 adenomas hipofisarios intervenidos quirúrgicamente en el Hospital Santa Lucía y en la Clínica Santa Isabel, se estudiaron 76 muestras elegidas al azar de esta patología. Los pacientes firmaron un consentimiento informado.

En el 86 % de estos adenomas se utilizó el abordaje endonasal transesfenoidal. Imagen 1.

Los adenomas se clasificaron de acuerdo a su secreción hormonal en prolactinomas (PRL), somatotropinomas (GH), no funcionantes (NF), corticotropinomas (ACTH) y plurihormonales (Ph) Tabla 1.

Todos los prolactinomas empleados son resistentes a la terapia con agonistas dopaminérgicos. Existen diversos criterios para definir la resistencia a este tratamiento, éstos incluyen: falla de normalización de PRL sérica, o de niveles suficien-

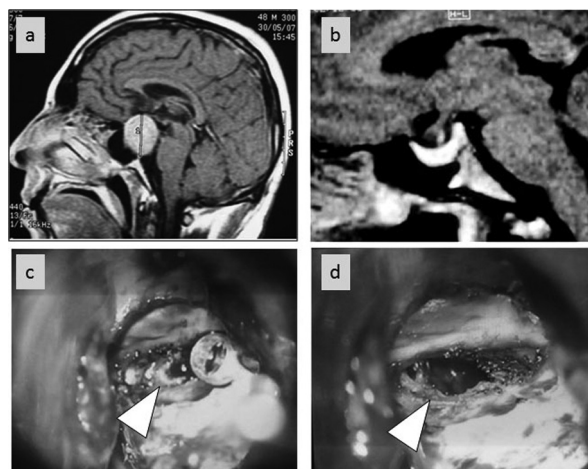


Imagen 1. a) RMN sagital de un tumor selar y supraselar b) RMN postoperatoria donde se observa la glándula normal c) fotografía quirúrgica resecano tumor hipofisario d) resección total del tumor, en el fondo se observan restos de glándula sana.

TABLA 1. Clasificación de los adenomas hipofisarios según su secreción hormonal.

HSL: Hospital Santa Lucía, CSI: Clínica Santa Isabel

HSL- CSI	
Adenomas hipofisarios	76
Prolactinomas	13
Somatotropinomas	23
No funcionantes	27
Corticotropinomas	8
Plurihormonales	5

temente bajos como para conseguir la ovulación, o una reducción en los valores de PRL que no llega al 50 %. Y como la terapia apunta, además, a la reducción del tamaño tumoral para reducir los efectos de masa provocados por el tumor, la resistencia también se define como falla en la obtención de una reducción del tamaño tumoral de al menos un 50 %. Dado que existen pacientes que logran una buena reducción de la masa tumoral sin normalización de los niveles de PRL y viceversa, **adoptamos como muchos autores¹⁰ como definición de resistencia a agonistas dopaminérgicos lo siguiente:** falla en la normalización de los niveles de PRL y falla en la reducción del tamaño del tumor en por lo menos un 50 %.

Las muestras se recolectaron en formalina y se incluyeron en parafina y a partir de los respectivos cortes histológicos se realizó inmunohistoquímica para el estudio de los marcadores de endotelio

CD31 y CD34; y Ki-67 para proliferación celular. Cuando el tamaño del tumor lo permitió se reservó una segunda muestra en buffer Tris-EDTA para análisis por western blot de la expresión de VEGF, PCNA y CD31 según describimos previamente^(7,9). Se efectuaron comparaciones con glándulas normales (N=6) BioChain Institute, Inc. USA.

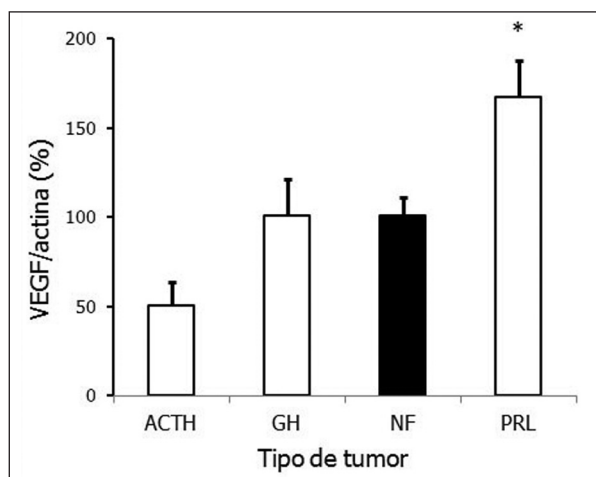
RESULTADOS

Todos los tumores mostraron expresión de VEGF. El nivel de expresión de esta proteína angiogénica, determinado por western blot, resultó significativamente mayor en los prolactinomas resistentes respecto a los demás tipos de adenomas hipofisarios (Gráf 2).

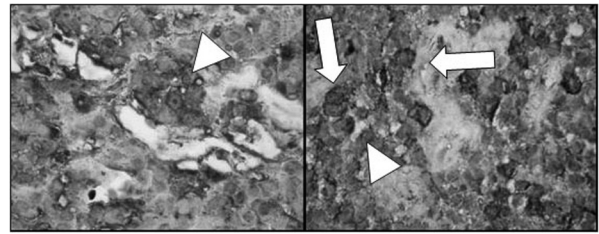
Por inmunohistoquímica pudimos observar que el VEGF localizó en las células endoteliales que recubren los vasos de los adenomas como así también en citoplasmas y núcleos de células tumorales.

Por otra parte solo el 56 % de las muestras analizadas resultaron positivas para FGF2, mostrando principalmente localización citoplasmática y en matriz extracelular (Gráf 3).

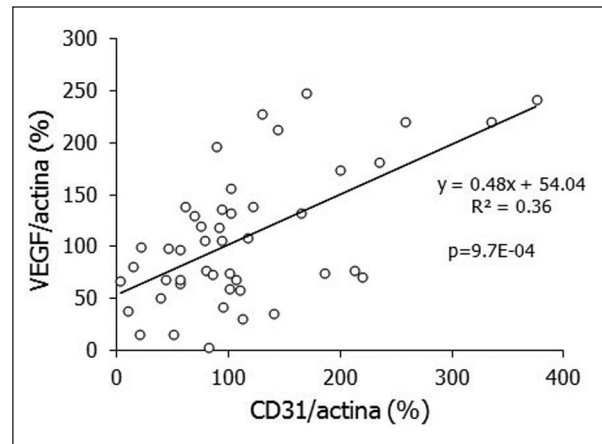
Determinamos el contenido de CD31 por western blot en homogenatos de muestras tumorales y si bien no encontramos diferencias significativas en los niveles de expresión entre los distintos tipos de adenomas, hallamos una fuerte correlación positiva entre VEGF y CD31 (Gráf 4).



Gráf 2. Niveles de expresión de VEGF relativizado a actina expresado como porcentaje respecto al 100 % tomado para los adenomas no funcionantes. * P < 0,05 vs. ACTH, GH y NF; N = 4, 6, 23, 10 para ACTH, GH, NF y PRL respectivamente.



Gráf 3. Inmunohistoquímica para FGF2 en adenoma secretor de ACTH con localización citoplasmática y en matriz extracelular (izquierda) y adenoma NF (derecha) con marca citoplasmática.



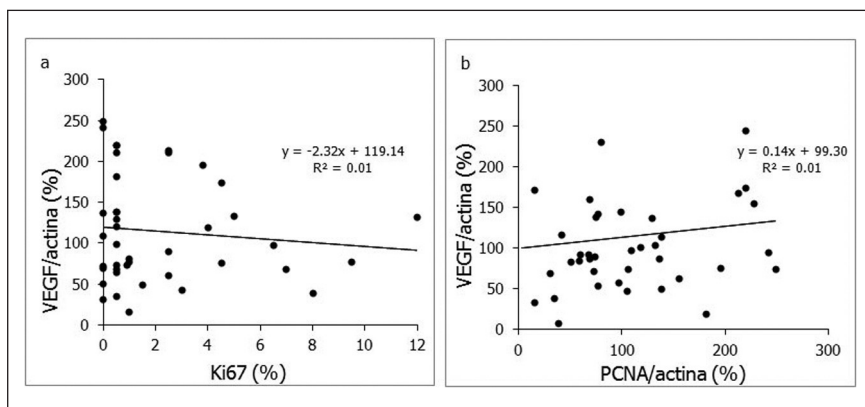
Gráf 4. Correlación lineal entre VEGF y CD31 (determinados por western blot para el conjunto de los adenomas hipofisarios), N = 29. El p que se muestra corresponde al test de correlación de Spearman.

Se determinó el índice de proliferación celular a través de dos marcadores: PCNA y Ki-67 y no se encontró correlación lineal entre PCNA y VEGF, ni Ki-67 y VEGF en las muestras estudiadas (Gráf 5).

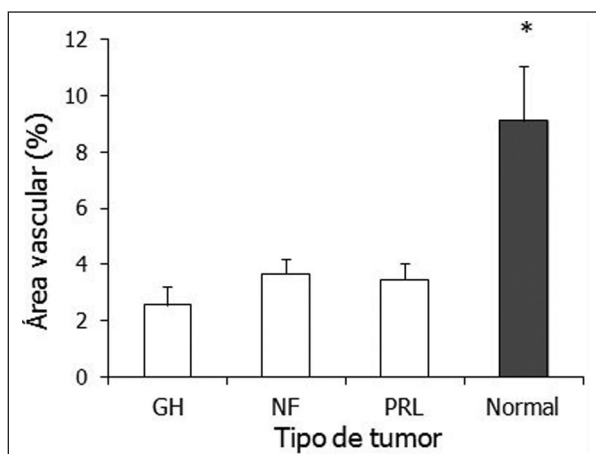
Marcamos la vasculatura normal y tumoral por inmunohistoquímica para CD34 y determinamos el área vascular como el área ocupada por vasos/área total, la que resultó ser mayor en los tejidos normales que en los tumores (Gráf 6).

DISCUSIÓN

La angiogénesis es uno de los mecanismos necesarios e indiscutidos en la formación de tumores, de ella dependen la oxigenación, el transporte de nutrientes y el desarrollo de metástasis. Sin embargo,



Gráf 5. Asociación entre VEGF y los índices de proliferación celular determinado por inmunohistoquímica (a) y PCNA cuantificado por western blot (b) en muestras de adenomas hipofisarios, N = 42. NS



Gráf 6. Área vascular (área ocupada por vasos/área total) expresada en porcentaje, determinada con el marcador CD34: N = 6,18,10 y 5 en GH, NF, PRL y Normal * P < 0,05 para normal vs. tumores).

en el estudio de los tumores hipofisarios el hecho de que la vascularización normal de la glándula sea mayor que en los adenomas (como demostramos en el presente trabajo), y que estos tumores muy rara vez metastatizan, puso en duda este mecanismo como uno de los factores que inducirían el proceso de tumorigénesis hipofisaria.

En estudios previos en modelos experimentales se pudo demostrar que la angiogénesis cumple un importante rol en la formación de los adenomas hipofisarios⁽⁷⁻⁹⁾. En concordancia, los tratamientos “in vivo” que efectuamos con terapia anti-VEGF resultaron en una inhibición del crecimiento tumoral y de la síntesis de prolactina en hipófisis de ratones deficientes del receptor dopaminérgico

D2⁽¹¹⁾. Sobre la base de estos resultados se estudió la expresión de marcadores angiogénicos en tumores hipofisarios humanos.

Las publicaciones relacionadas a la angiogénesis de los adenomas hipofisarios muestran resultados controversiales. Algunos autores hallaron una mayor expresión de VEGF en hipófisis normales cuando se compararon con adenomas, y una mayor expresión en carcinomas⁽¹²⁾ pero otros no encontraron diferencias entre los distintos adenomas hipofisarios⁽¹³⁾. Nuestros estudios permitieron demostrar la existencia de factores de crecimiento en todas las muestras analizadas, con una mayor expresión de VEGF en los prolactinomas en comparación con los demás tipos de tumores, y con una expresión de FGF2 en el 56 % de los casos estudiados. Asimismo, la correlación entre el VEGF y los marcadores de vasculatura apunta a un desarrollo de angiogénesis en todos los tipos de tumores hipofisarios.

Por otro lado, la falta de correlación de VEGF con los marcadores de proliferación celular indica que la agresividad o capacidad proliferativa del tumor no están limitadas por el grado de vascularización alcanzado por el mismo, y que otros factores, como alteraciones genéticas primarias, serían los responsables directos.

CONCLUSIÓN

El estudio de la angiogénesis en adenomas hipofisarios nos permitió demostrar la participación de factores de crecimiento como VEGF en el desarrollo de este tipo de tumores, analizar las características de la vasculatura tumoral evidenciada por los marcadores CD31 y CD34, y correlacionar

niveles de expresión de proteínas angiogénicas con el índice de proliferación medido a través de PCNA y Ki-67.

Nuestros resultados en su conjunto son indicativos de la existencia de angiogénesis en los adenomas hipofisarios por lo que su bloqueo podría plantearse como complemento de las terapias que atacan directamente la proliferación celular, como una estrategia alternativa en los casos resistentes a las terapias convencionales.

BIBLIOGRAFÍA

1. **Folkman J.** Tumor angiogenesis: therapeutic implications. *N Engl J Med* 285:1182-1186, 1971
2. **Folkman J.** What is the evidence that tumors are angiogenesis dependent? *J Natl Cancer Inst* 82:4-6, 1990
3. **Gibo H, Kobayashi Sh, Kyoshima K, Hokama M.** Microsurgical anatomy of the arteries of the pituitary stalk and gland as viewed from above. *Acta Neurochirurgica* 90:60-66, 1988
4. **Pizarro CB, Oliveira MC, Pereira-Lima JF, Leaes CG, Kramer CK, Schuch T, Barbosa-Coutinho LM, Ferreira NP.** Evaluation of angiogenesis in 77 pituitary adenomas using endoglin as a marker. *Neuropathology* 29:40-44, 2009
5. **Di Ieva A, Grizzi F, Gaetani P, Goglia U, Tschabitscher M, Mortini P, Baena R.** Euclidean and fractal geometry of microvascular networks in normal and neoplastic pituitary tissue. *Neurosurg Rev* 31: 271-281, 2008
6. **Turner HE, Harris AL, Melmed S, Wass JA.** Angiogenesis in endocrine tumors. *Endocr Rev* 24:600-632, 2003
7. **Cristina C, Diaz-Torga G, Baldi A, Gongora A, Rubinstein M, Low MJ, Becu-Villalobos D.** Increased pituitary vascular endothelial growth factor-A in dopaminergic D2 receptor knockout female mice. *Endocrinology* 146:2952-2962, 2005
8. **Cristina C, García-Tornadú I, Diaz-Torga G, Rubinstein M, Low MJ, Becu-Villalobos D.** The dopaminergic D2 receptor knockout mouse: an animal model of prolactinoma. *Front Horm Res* 35: 50-63, 2006
9. **Cristina C, Diaz-Torga G, Gongora A, Guida MC, Perez-Millan MI, Baldi A, Becu-Villalobos D.** Fibroblast Growth Factor-2 in hyperplastic pituitaries of D2R knockout female mice. *Am J Physiol Endocrinol Metab* 293:E1341-E1351, 2007
10. **Molitch ME.** Pharmacologic resistance in prolactinoma patients. *Pituitary* 8:43-52 2005
11. **Luque GM, Perez-Millan MI, Ornstein AM, Cristina C, Becu-Villalobos D.** Inhibitory effects of anti-VEGF strategies in experimental dopamine resistant prolactinomas. *The Journal of Pharmacology and Experimental Therapeutics*, 2011
12. **Lloyd RV, Scheithauer BW, Kuroki T, Vidal S, Kovacs K, Stefaneanu L.** Vascular Endothelial Growth Factor (VEGF) Expression in Human Pituitary Adenomas and Carcinomas. *Endocr Pathol* 10:229-235, 1999
13. **Viacava P, Gasperi M, Acerbi G, Manetti L, Cecconi E, Bonadio AG, Naccarato AG, Acerbi F, Parenti G, Lupi I, Genovesi M, Martino E.** Microvascular density and vascular endothelial growth factor expression in normal pituitary tissue and pituitary adenomas. *J Endocrinol Invest* 26:23-28, 2003