

## A ZSANÉROS TÉRDÍZÜLETI PROTÉZISEK BIOMECHANIKÁJÁRÓL

Bazsó Tamás, Manó Sándor

Debreceni Egyetem, Orvos- és Egészségtudományi Centrum, Ortopédiai Klinika

[bazso.tamas@med.unideb.hu](mailto:bazso.tamas@med.unideb.hu)

### Absztrakt

A térdízületi artrózis sebészi kezelésében alkalmazott térdízületiprotézis-beültetések száma világszerte növekvő tendenciát mutat. Az 1990-es évektől Magyarországon is egyre nagyobb számban végezzük a térdízületi ízfelszínek pótlását. Kezdetben inkább részleges pótlást végeztünk, majd egyre inkább a teljes, ún. totál endoprotézis-beültetés került előtérbe, napjainkban is ez az elsődlegesen alkalmazott eljárás. A protézisek várható élettartama 15–20 év. Ahogy növekszik az ilyen műtétek száma, az idő előrehaladtával egyre több revízióra van szükség. A revíziós műtétek sebészileg mindig nehezebbek az elsődleges műtéteknél, eredményeikben pedig gyakran elmaradnak a primer műtétektől, köszönhetően annak is, hogy a műtét során egyre több kompromisszumra kényszerül az operációt végző sebész. A revíziók nagy része során alkalmazott implantátumok mozgásszabadsága kisebb, mint a primer műtétek során alkalmazott modelleké, zsanéros jellegük – kényszerpályán történő mozgásuk – miatt. A legjobb eredmény akkor várható, ha a revízió során is lehetőség van *non-constrained* típus beültetésére. Legtöbbször hátsó stabilizálással ellátott, *semiconstrained* típusok kerülnek alkalmazásra, míg vannak esetek, amikor a biomechanikailag legkedvezőtlenebb tulajdonságú *constrained* protézisek használata elkerülhetetlen. A szerzők áttekintik a revíziók során választható protézistípusokat, különös tekintettel a zsanéros protézisek működésére és biomechanikai tulajdonságaira.

**Kulcsszavak:** térdprotézis-revízió, zsanéros protézis

### The Biomechanics of the Hinged Knee Prostheses

#### Abstract

The number of knee arthroplasty surgery for the treatment of sever knee osteoarthritis is increasing worldwide. Since the 90's the same tendency can be seen in Hungary as well. In the beginning mostly unicondylar knee arthroplasty was performed, but nowadays total knee arthroplasty is more dominant. Even today the expectable lifetime of prostheses is around 15–20 years. Due to the fact that the number of these surgical procedures are rapidly growing, more and more revision surgery is required. These surgeries are always more complicated than the primary procedures, often giving moderate results and the surgeon frequently is forced to make more compromises. The mostly used revision implants have decreased range of motion due to their semiconstrained or constrained character. The best result can be expected if the revision is possible with a non-constrained type of implant. During most of these surgeries semiconstrained implants are used, but occasionally the use of constrained prostheses is necessary, which have the most disadvantageous characters. The authors review the types of prostheses used in revision surgeries, especially the functional and biomechanical characters of the constrained prostheses.

**Keywords:** revision knee arthroplasty, hinged knee, non-constrained, semiconstrained, fully constrained

## Bevezetés

Az előrehaladott térdízületi artrózis kezelésében a térdízületi artroplasztika napjainkra rutineljárásnak tekinthető. Világszerte évről évre nő a beültetett protézisek száma, egyes országokban elérve vagy meghaladva a csípőízületi artroplasztikák számát. Az indikációs kör is bővült, illetve a beültetésen átesett betegek életkora a fiatalabb populáció felé mozdul el. Változtak a betegek igényei is. Míg korábban a fájdalom csillapítása, a mozgásképesség megtartása állt a betegek elvárásainak vezető helyén, addig napjainkban, főleg a fiatalabb páciensek egyre inkább szeretnék a műtét után is aktív életet élni. Ugyanakkor az élet-tani, fizikai és biomechanikai törvények a beültetett komponensekre is érvényesek, behatárolva azok élettartamát. Ez jelenleg a betegek életkorától, a beültetett implantátum minőségétől, a rögzítés típusától, valamint a protézis mechanizmusától függően átlagosan 15–20 év közé tehető<sup>1,2,3</sup>. Mindezek ismeretében nem meglepő, hogy a revíziós műtétek száma is növekedőben van: jelenleg az összes térdízületi artroplasztika durván 15%-a ilyen beavatkozás, és arányuk további emelkedése várható<sup>4</sup>.

Bármilyen okból is kerüljön sor revízióra, az a beteg és sebész számára mindig nagyobb kihívást jelent a primer műtétnél. A revíziós műtétek hosszú távú eredményei elmaradnak a primer protézisműtétekétől, köszönhetően számos tényezőnek: csont- és lágyszövetdeficitnek, az alkalmazott sebészeti eljárások egyre invazívabb és bonyolultabb voltának, valamint annak, hogy a revízióknál nehezebb az anatómiai, sebészeti szituáció. Mindezek eredményezik, hogy a műtét során az implantátumválasztásnál egyre több kompromisszumra kényszerülünk<sup>4,5,6</sup>. Napjainkban a vezető ok a revíziós műtétek kudarcában több szerző szerint a fertőzés<sup>3</sup>. Közismert, hogy amíg a pri-

mer műtétek után a fertőzések előfordulása 0,5–5%, addig a revíziós műtéteknél ez az arány jóval nagyobb, akár 10%<sup>7,8,9</sup>.

## A térdízületi endoprotetika Magyarországon

Magyarországon a térdízületi protézisek beültetése az 1970-es években kezdődött. Hasonlóan a nemzetközi gyakorlathoz, az első években – a ma már csak válogatott esetekben használatos – zsanéros protézisek kerültek beültetésre, magas szövődményi rátával. Az 1980-as években a részleges felszínpótlás, ún. *hemiarthroplastica* vagy *szánkóprotézis* használata került előtérbe, melynek során csak a külső vagy belső ízületi felszínt pótoltuk. A teljes felszínpótlás vagy *totál endoprotézis* használata az 1990-es évek elején terjedt el, és kevés kivételtől eltekintve napjainkban is ez az elsődlegesen használt módszer a súlyos térdízületi artrózis kezelésére.

## Revíziós műtétek során alkalmazott térdprotézisek és felosztásuk

A revíziós műtéteket általában a protetizálásban tapasztalt, nagyszámú primer műtétet végző sebészek végzik. Tekintve, hogy a beavatkozások az összes térdízületi felszínpótló műtét kis, bár növekvő hányadát teszik ki, valamint hogy azokat egy szűk szakmai kör végzi, elmaradt a megfelelő magyar nyelvű nomenklatúra bevezetése. Helyette az irodalomból – leginkább az angolszász irodalomból – átvett kifejezéseket használjuk, de hangsúlyozni kell, nem szakmai arisztokratizmusként, inkább mintegy térdsebészeti konyhanyelv-ként. Ennek ismerete az általános orvosi műveltség kereteit meghaladja, a hétköznapi ember számára a kifejezések pedig egyáltalán nem érthetőek, de éppen nem hivatalos voltak miatt időnként szakmán belül is félreértésekre

adnak okot. Érdemes tehát áttekinteni néhány alapfogalmat, melyek nélkül nehéz eligazodni az endoprotetika ezen szegmensében.

A térdprotézisek működési mechanizmusában kiemelkedő jelentőséggel bír az ízületi felszínek kényszerpályán történő mozgása, melyet a magyar kifejezés nehézsége miatt a gyakorlatban az implantátum *constrained* jellegeként szokás emlegetni. A térdprotézisek esetében ezt olyan értelemben használjuk, hogy mekkora az implantátumok „*mozgásszabadsága*”, illetve működésüket a komponensek közötti fizikai kapcsolat mennyire határozza meg. Ezen jelleg alapján – mely a térdízületi protézisek egyik felosztási szempontját is képezheti – beszélhetünk *non-constrained* formákról, melyeknél a mozgás nem kényszerpályához kötött. *Semiconstrained* formák esetén az implantátumok alakja többé-kevésbé behatárolja az elmozdulás lehetőségeit. *Fully constrained* formáknak nevezzük a olyan kialakítást, ahol a protézis mozgását az komponensek alakja, illetve a köztük lévő mechanikai kapcsolat – a zsanér – egyértelműen determinálja<sup>10,11,12,13</sup>.

### Non-constrained / hátsó keresztzszalag megtartó / Cruciate Retaining (CR) formák

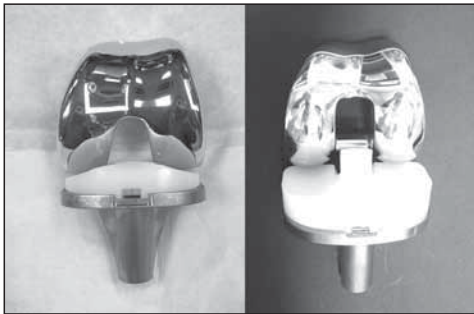
A non-constrained formák esetén a femorális és tibiális komponens között nincs merev kapcsolat, mely a mesterséges ízületet stabilizálná, azt a fiziológiás helyzethez hasonlóan az ízületi tok, a szalagrendszer és az ízületet működtető izomzat végzi. A primer műtételnél legnagyobb számban használatos implantátumok, melyek önmagukban vagy augmentációval kiegészítve csak néhány, válogatott esetben alkalmazhatóak revízió céljából. A beültetés során a tibia előkészítésekor a hátsó keresztzszalag integritása nem sérül, a térdízület posterolaterális stabilitását a pótlás után is ez adja (1. a ábra).

### Semiconstrained / hátsó keresztzszalag feláldozó / Posterior Stabilized (PS) formák

A *fully constrained* protézisek felé haladva a következő lépcsőfokot jelentik. A különböző modellekre egyaránt jellemző, hogy a tibiális plató kialakítása során a hátsó keresztzszalagot annak csontos tapadásával együtt eltávolítjuk. Emiatt a tibiális tálcába illeszkedő betét úgy alakították ki, hogy az azon kiképzett „tüske” a femorális komponens haránt irányú rúdjaiba ütközve megakadályozza a tibia hátulsó irányba ficamodását. Ennek ismeretében érthető, hogy fontos a nyújtási és hajlítási rés mértékének megfelelő beállítása (1. b ábra). Nyújtási résnek, *extension gap*nek nevezzük a combcsont vége és a sípcsont felszíne közti távolságot a rezekciók elvégzése után nyújtott helyzetben. A hajlítási rés, a *flexion gap* a combcsont hátsó felszíne és a sípcsont felszíne közti távolság a térd 90 fokos hajlított helyzetében a rezekciók elvégzése után. Amennyiben a flexiós gap túl nagy, a „tüske” hátrafelé elcsúszik a femorális komponens rúdja alatt, a tibia hátulsó irányú subluxatióját, súlyos esetben luxatióját eredményezve. Ezen forma alkalmazásának feltétele, hogy az oldalszalagok épek legyenek, megfelelő stabilitást biztosítva varus–valgus irányban. (Varus irányú tengelydeformitásról beszélünk, ha az ízületet alkotó, a fejtől távolabb eső csont ízülettől távolabbi vége a tengelyeltérés miatt a test középvonalához közelebb kerül a testtel párhuzamos irányú függőleges – a *frontális* – síkban. A hétköznapiokban ó-lábnak nevezzük. Amennyiben ezen csontvég a test középvonalától távolabbra kerül a tengelyeltérésnek köszönhetően, *valgus* irányú tengelydeformitásról beszélünk, melyet a köznyelv x-lábként ismer.)

Jelenleg revíziók során legtöbbször valamilyen hátsó stabilizálással ellátott, ún. *posterior stabilized* implantátum kerül beültetésre augmentációval vagy anélkül. Augmentáció alatt a

komponens kiegészítését értjük, melynek köszönhetően az adott modellt az anatómiai adottsághoz tudjuk igazítani. Erre azért van szükség, hogy a komponens a csont felszínén stabilan támaszkodjon. Ez történhet különböző fémből készült toldalékokkal, ékekkel, de saját vagy idegen szövetből származó csont beültetésével is, a lényeg a maximális stabilitás elérése. Az ún. *moduláris* rendszerek alkalmazása esetén az egyes komponensekhez változó számú és méretű, a komponens csonthoz való megfelelő illeszkedését, felfekvését biztosító fém toldalék csatolható. A műtét során az augmentációs komponensek megfelelő kiválasztásával a protézis a beteghez, a megoldandó problémához „szabható”, így egyedi protézis készíthető intraoperatív. A cél legtöbbször, hogy a csontdefektust kitéltítsük vagy áthidaljuk.



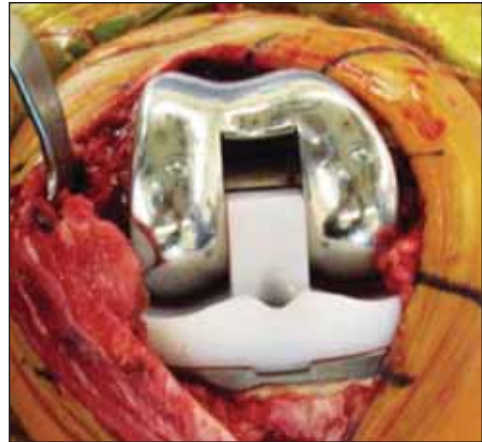a)

b)

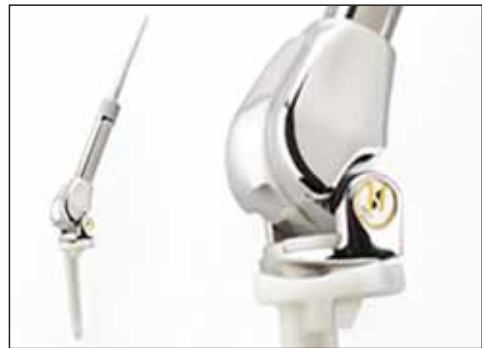1. ábra. Non-constrained [NexGen CR-Flex, Zimmer] (a) és semiconstrained (b) [NexGen LPS-Flex, Zimmer] (b) protézis közötti különbség

### Fully constrained formák

Két alapvető típusuk ismert, a merev kapcsolattal nem rendelkező ún. *non-linked constrained* protézisek (2. ábra), illetve a merev kapcsolattal rendelkező *fully constrained* formák, valamilyen vékony vagy vastag zsanérral összekötve (3. ábra). A zsanérral ellátott implantátumokat *hinged* néven is emlegetjük. A rotációt is



2. ábra. Non-linked, condylar constrained protézis (NEXGEN CCK, Zimmer)



3. ábra. Merev zsanéros fully constrained protézis (Smiles Knee, Stanmore)

biztosító, forgózszerű vagy *rotating hinged* protézisek az ízület több tengelye körüli elfordulást tesznek lehetővé (4. és 5. ábra). Minden típusnak van előnye és hátránya.

A *non-linked* protézisek esetén nincs merev kapcsolat a tibiális és femorális komponens között. A tibiális komponens vastagabb, valamint rendelkezik egy szintén tömeges, a femorális komponens intercondylaris régiójába benyúló, a *semiconstrained* modellekénél magasabb polietilén tüskével. Ennek hatására flexióban sem luxálódhat a tibia. Előnye, hogy a flexió során a fiziológiához hasonlóan az ízület

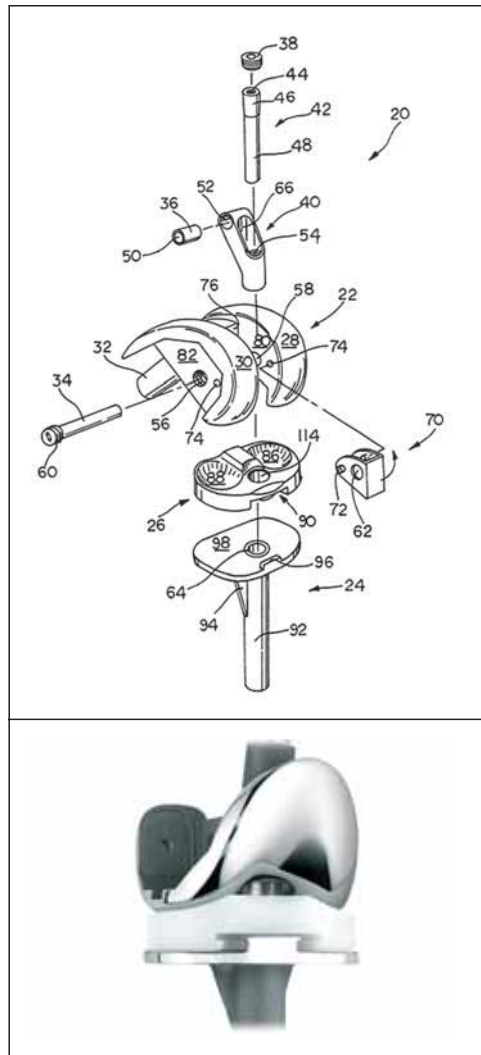
4. ábra. Forgózsánéros fully constrained térdprotézis (Rotax, Protetim)



let forgástengelye változik, hátránya, hogy rotációs mozgás és medio–laterális transláció nem jöhet létre a komponensek között, és a valgus–varus irányú mozgás is igen limitált. Mivel nincs merev kapcsolat a komponensek között, hiperextenzió jöhet létre az ízületben, melyet a hátsó tok feszülése ellensúlyoz. A túlfeszítés panaszokat okozhat, ezért a hiperextenzió elkerülése céljából léteznek a túlnyújtást gátló alkatrész beültetését lehetővé tevő forma is.

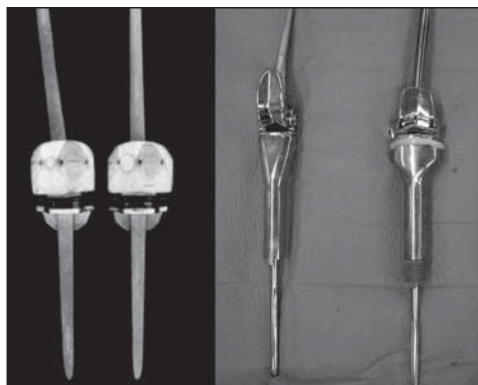
A merev zsanéros protézisek a térd protétizálásának kezdetén, a múlt század 60-as, 70-es éveiben primer műtétek során voltak használatosak (pl.: Stanmore, Waldius, Guepar). Biomechanikai hátrányaik mellett magas infekciós ráta, nagy csontfeláldozással járó beültetési technika, nagy méret és súly, korai lazulás jellemezte ezeket<sup>14,15,16,17</sup> (6. ábra).

Napjainkban olyan esetekben használatosak, amikor a PS-modellel már nem érhető el megfelelő stabilitás, elsősorban az oldalszalagrendszer elégtelensége miatt, vagy olyan nagy



5. ábra. Forgózsánéros fully constrained protézis és szerkezeti felépítése (NexGen, Zimmer)

hajlítási rés esetén, melyek a *semiconstrained* mechanizmusú modellekkel már nem megoldhatóak. Kerülendő alkalmazásuk olyan esetekben, amikor az oldalszalagok lazaságát rekonstruálható csont- és/vagy oldalszalag-destrukció okozza. Ezekben az esetekben a csonthiány pótlása és/vagy a kollaterális rendszer rekonstrukciója, hátsó stabilizálással ellátott protézis beültetése indokolt.



a) b)  
6. ábra. Guepar-protézisek (a) és korai Stanmore-protézisek (b)

Bár a formatervezésben és a használt anyagok minőségében számos fejlesztés történt, felépítésükből, működési mechanizmusukból adódóan a zsanéros protéziseknek számos hátrányuk van napjainkban is. Ezek nagy része abból adódik, hogy a komponensek között merev összeköttetés áll fenn.

### A protézis rögzítése és a rögzítés biomechanikája

A protézisek túlélését nagymértékben meghatározza a rögzítés módja. A revíziók során az implantátumok stabil rögzítése éppolyan fontos, mint a primer műtétek során. Mindezt olyan környezetben kell elérni, amikor a környező csontállomány minősége az esetek legnagyobb részében elmarad a primer műtéteknél fennálló szituációhoz képest.

Az endoprotetika kiemelt problémaköre a határfelületek problémája. A protézisek rögzülése, lazulása ezen határfelületek mentén fellépő hatások eredményeként jön létre. Cement nélküli, *press fit* rögzítés esetén csont-implantátum határfelületről, cementes rögzítés esetén csont-csontcement, csontcement-implantátum határfelületekről beszélhetünk. Az ortopé-

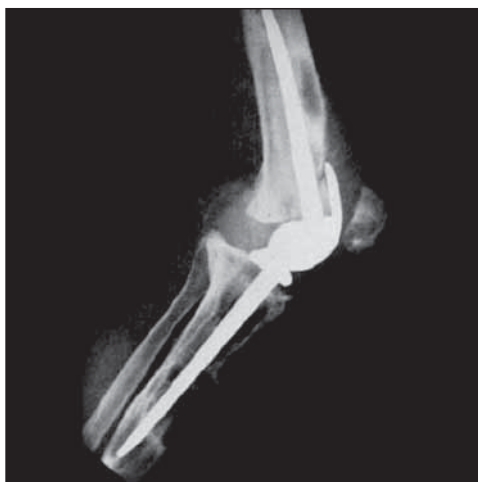diai szóhasználatban csontcementként emlegetett anyagnak valójában sem a csonthoz, sem a cementhez nincs köze, igazából egy hőre lágyuló polimerizációs műanyag, kémiai neve *polimetil-metakrilát* (PMMA). A hétköznapi napokban plexinek hívjuk, és a számos más felhasználási forma mellett mechanikai és szövetbarát jellemzői alkalmassá teszik orvosi felhasználásra, köztük a protézisek rögzítésére is.

A szár velőűrben történő rögzítésének ideális módja továbbra is vitatott. Bár a *press fit* rögzítési módszer élettani előnyei ismeretesek, biomechanikai kísérletek alapján több tanulmány a cementezett rögzítés mellett foglal állást. Cementes rögzítés esetén terhelés hatására szignifikánsan kisebb mikromozgások észlelhetők, mint *press fit* rögzítés esetén<sup>18,19,20,21</sup>.

A cementes rögzítés előnye, hogy a tengelyállás és rotációs helyzet beállítása könnyebb, mint a *press fit* módszer esetén, ahol a velőűr elhelyezkedése determinálja a szár helyzetét, esetlegesen nem megfelelő tengelyállásra kényszerítve az implantátumot. A tibia velőűr középpontja rendszerint a plató középpontjához képest elől és mediálisan helyezkedik el<sup>22</sup>. A femurban használt *press fit* szár esetén pedig a komponens előrehelyeződése és flexióban való rögzülése figyelhető meg. Ez könnyen megérthető, ha meggondoljuk, hogy a femur élettanilag is rendelkezik egy, a *frontális* síkban előrehajló görbülettel. Ezen buktatók elkerülésére excentrikus helyzetbe állítható száruk kerültek kifejlesztésre. Emiatt is javasolt a rögzítés során a vastag cementköpeny használata és a behelyezés során a kissé excentrikus helyzet a femur velőűrben.

Vannak a cementes rögzítésnek azonban hátrányai is. A száruk a terhelést az ízületközeli csonttról a csont testére, a *diaphysis*re helyezik át. A csípőprotézisek rögzítése során, korábban már ismert probléma a *stress shielding*, az





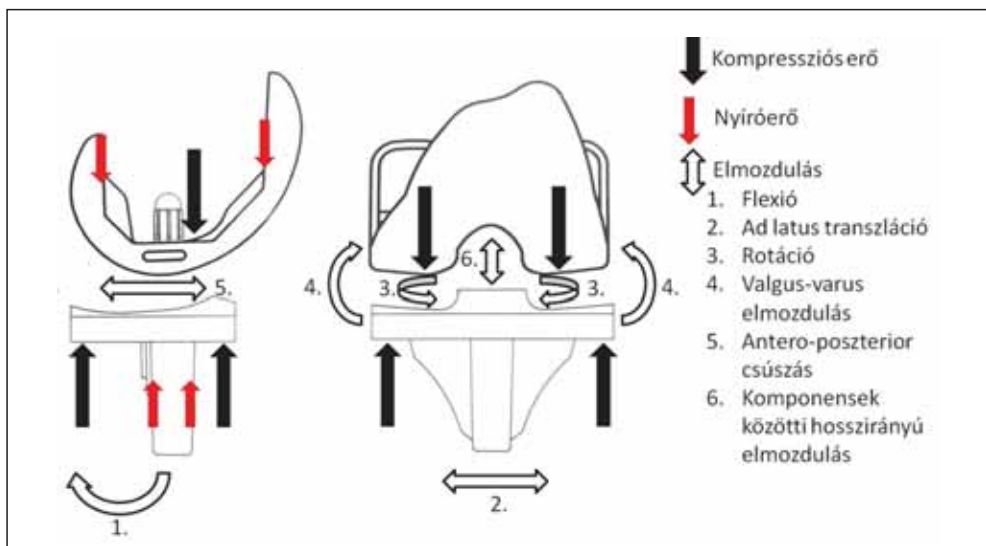
7. ábra. Kilazult zsanéros protézis (Stanmore)

ébredő erőhatások árnyékolása itt is jelen van. Lehet oka a helytelen cementezési technika, de a PMMA és a csontszövet biomechanikai tulajdonságainak különbsége is magyarázza a *stress shielding* fellépését, melynek következménye az implantátum lazulása lehet. A PMMA Young-modulusa nagyobb (1800–3100 MPa), mint az élő spongiosus csonté

(20–500 MPa). A csont mechanikai szempontból anizotrop anyagnak minősül (szokás ortotrop anyagként is jellemezni), melynek a tér különböző irányában mért rugalmassági együtthatói is különböznek. A mozgás során fellépő húzó-nyomó erőket árnyékolva, a csont-csontcement határon csökken a csontot érő terhelés. Ez a Wolff-törvénynek megfelelően csontreszorpcióhoz, következményesen implantátumlazuláshoz vezet. A Poisson állandó nagyságának különbsége a csont (0,08–0,45) és a PMMA (0,35–0,4) esetén az őket érő erők hatására elszenvedett alakváltozások különbözőségét eredményezi, mely ugyancsak a lazulás irányába hat (7. ábra).

### A térdízületi protézisek működése

Az emberi szervezetben fiziológias körülmények között sehol nem található olyan ízület, ahol a kapcsolódó ízegek között merev összeköttetés lenne, vagy ahol az ízületi vápa az ízületi tengelyen túl foglalná magába a kapcsolódó ízeget, ezáltal a csontvégek távolodá-



8. ábra. Non-constrained protézisre ható kompressziós és nyíróerők, valamint a komponensek lehetséges elmozdulásai álló helyzetben, függőleges terheléskor

sánál közvetlen húzóerőt fejtene ki a kapcsolódó csontra. Esetenként előfordul, hogy a csípőízületi vápához rögzülő porcos gyűrű, a labrum elcsontosodik, ezáltal a femur fejének ekvátorán túlérhet. Ebben az esetben azonban saját csont érintkezik saját csonttal, nincsenek határfelületek, mint bármilyen protézis esetén a csont és az implantátum vagy csont és cement között. Ezeket a határfelületeket fellépő erők jelentik a fő problémát a zsanéros protézisek esetében.

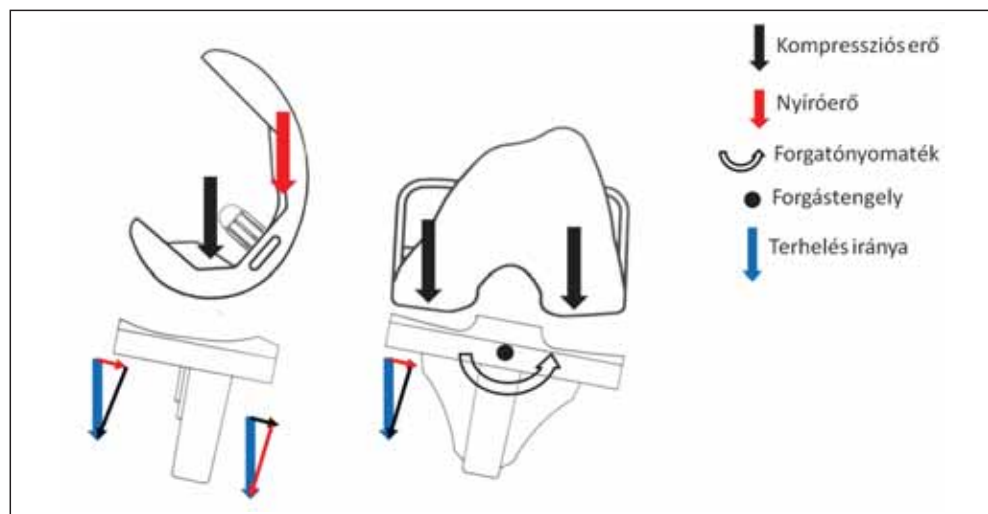
Nem zsanéros térdprotézisek esetén álláskor terhelve a femorális komponens distalis felszínén kompressziós erő hat. A ferde vágási síkokon a tengelyirányú terhelés kompressziós és nyíróerők fellépését okozza, míg a frontális síkú felszínen tisztán nyíróerők lépnek fel.

Természetesen ez idealizált állapot, a valóságban az egyik sík mindig hamarabb felülkőzik a többinél. Az ideális az, ha tengelyirányú terhelés esetén az arra merőleges, distalis síkban ébredő, kompressziós erő a legnagyobb.

A tibiális komponensben álláskor megfelelő felfekvés esetén tisztán kompressziós erők ébrednek, ha az alátámasztás nem megfelelő, a tálcát rögzítő penge mentén szintén nyíróerők lépnek fel (8. ábra).

Felemelt végtag esetén elméletileg sem a femorális, sem a tibiális komponensre nem hat húzóerő, mivel a komponensek között nincs merev kapcsolat. Ilyen mechanizmus esetén a hátsó keresztszalag, az oldalszalagok, az ízületi tok és az ízületet áthidaló izmok tartják a kapcsolatot a tibia és a femur között.

Járás során a femuron és a tibián ciklikusan változó nyomóerők hatnak. Kísérletesen bizonyított, hogy ilyenkor a laterális és mediális kompartmentben fellépő erők nagysága különbözik. Továbbá szintén kimutatott, hogy a járás során a maximális terhelés helye változik a tibiaplatón az álláskor észlelthez képest<sup>23</sup>. Mivel a *non-constrained* mechanizmus lehetővé teszi a rotációs mozgást, a valgus–varus és oldallirányú elmozdulást is, a protézisek adaptálódhatnak a járás során az ilyen mozgásokat kiváltó hatásokhoz (9. ábra).



9. ábra. Non-constrained protézisre ható erők hajlított helyzetben és az ízület mediális megnyílása során



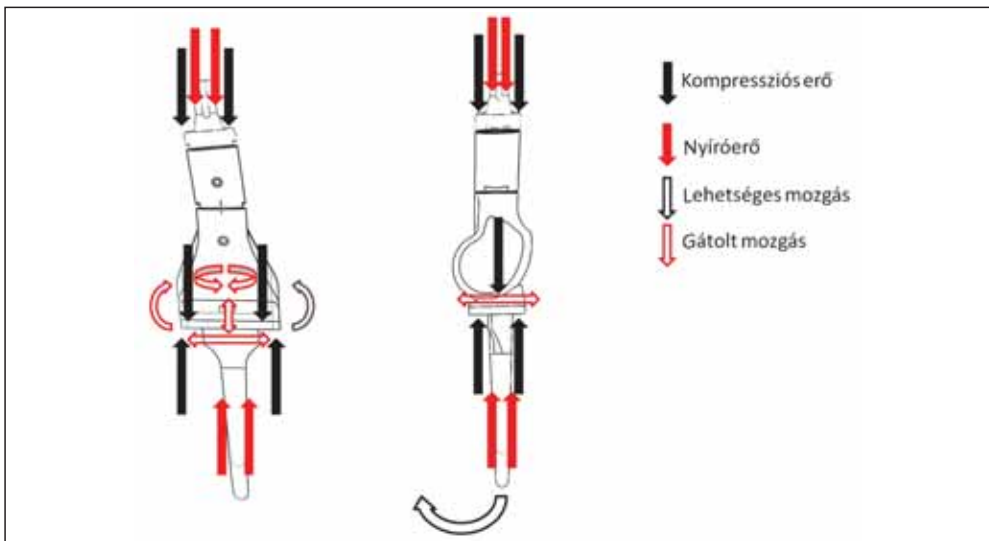
Zsanéros modellek esetén álló helyzetben a protézis-csont vagy csont-cement határfelületeken a nem zsanéros mechanizmushoz hasonló erőhatások jelentkeznek. Újabb tényezőként jelentkezik azonban a beépített zsanér. Ideális esetben a zsanér a terhelés tengelyébe kellene, hogy essen, forgástengelyének pedig a terhelési tengelyre merőlegesnek kell lennie. Abban az esetben, ha a terhelési tengely elé vagy mögé esik, illetve forgástengelye a terhelési tengellyel a merőlegetől eltérő szöget zár be, a zsanérban is nyíróerők lépnek fel. Ezen erők anyagfáradáshoz és töréshez, illetve a nagyobb súrlódás miatt fokozott kopástermék, ún. *débris* képződéséhez vezetnek. A *débris* protézislazulásban, csontdestrukcióban játszott szerepe közismert (10. ábra).

Felemelt végagnál, merev zsanér esetén a komponensek nem képesek egymástól eltávolodni. Fontos különbség a nem zsanéros protézisekhez képest, hogy a két csont közötti kapcsolat úgy valósul meg, hogy implantátum rögzül az implantátumhoz. A lábszár felemelése tehát a femorális komponensen

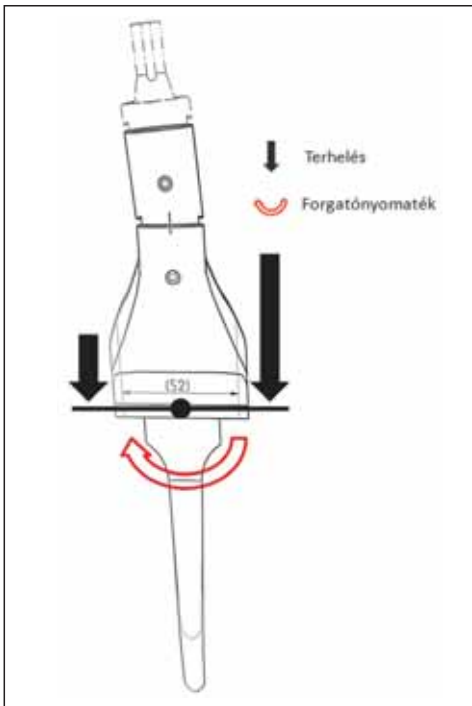
keresztül, a tibiális komponensre merev kapcsolaton átadott erők útján érhető el.

Ennek hatására felemelt végtag esetén mind a tibiális, mind a femorális határfelületeken függőleges irányú erők hatnak. Ezek a szárat a csont hossz tengelyével párhuzamosan húzzák ki a velőürből, a rögzítésre, mint nyíróerők hatnak, mind a csont-cement, mind a cement-implantátum határfelületen. A forgózsanéros modellek ebből a szempontból gyakorlatilag nem különböznek a merev zsanérral ellátott típusoktól.

Járáskor a terhelés fentebb említett medio-laterális átrendeződése a merev zsanérban, valamint a komponensek rögzítési síkjában kétkarú emelőszerű hatást hoz létre (11. ábra). Ez egyrészt az implantátumban, másrészt a rögzítő cementben nyíróerőket ébreszt. Járáskor terhelve tehát nem valósulhat meg az az ideális eset, hogy a terhelés síkja a vágási felszínre merőleges legyen, mivel a merev zsanéros protézisekben varus–valgus irányú elmozdulásra nincs lehetőség. A forgózsanéros modellek ebből a szempontból kedvezőbb



10. ábra. Merev zsanéros protézisre ható erők álló helyzetben, lehetséges és gátolt elmozdulások



11. ábra. Egyenlőtlen medio–laterális terhelés hatása merev zsanéros protézisre

tulajdonsággal rendelkeznek, mivel bennük létrejöhet az ilyen irányú elmozdulás.

Ugyanakkor, ha a valgus–varus irányú elmozdulás túl nagy, elvileg létrejöhet olyan eset, hogy a mediális vagy laterális kompartmentben az implantátumok felülkőznek, ilyenkor egykarú emelőként viselkedve, a zsanérnál fogva fejt ki húzóerőt mind a femorális, mind a tibiális komponensre.

A merev zsanéros protézisek semmilyen rotációs elmozdulást nem tesznek lehetővé. Ezáltal az extenzió során az izmok által közvetített torziós erő – mely a végrotációért felelős – további kilazulást eredményező tényezőként lép fel. A korai lazulásokért elsősorban ezen rotációs erőket tették felelőssé, ennek tudatában fejlesztették ki a forgózsánéros típusokat, melyekben rotáció lehetséges.

További korlátja a zsanéros ízületeknek – legyen szó merev vagy forgózsánérról –, hogy a járás során fiziológiásan és a nem zsanéros protéziseknél is megfigyelhető csúszó mozgásokat<sup>23</sup> szintén nem teszik lehetővé. Nyilván azok az erők, melyek az implantátumokat anterior–posterior irányban, illetve medio–laterális irányban igyekeznek elmozdítani egymáshoz képest, a határfelületeken azokkal párhuzamos irányú nyíróerőként viselkednek.

### Összefoglalás

A *constrained* jelleg növekedésével az implantátumok biomechanikai tulajdonságai romlanak. A legkedvezőtlenebb tulajdonságokkal az összeköttetéssel bíró *fully constrained* típusok rendelkeznek. Ezek közül a merev zsanérral ellátottak biomechanikailag kedvezőtlenebbek, mint a forgózsánéros típusok. A kedvezőtlen biomechanikai tulajdonságok fő oka a femorális és tibiális komponensek közvetlen rigid kapcsolata<sup>24</sup>. Fontos tényező, hogy a létrehozott művi ízület forgáspontja a flexió–extenzió során rögzített, oldalirányú elmozdulás nem jöhet létre, valamint merev zsanérral való kapcsolódás esetén rotációs mozgások sem történnek<sup>25</sup>. Mindezek ismeretében, ha már mindenképpen zsanérosprotézis-beültetésre van szükség, lehetőség szerint az ún. forgózsánéros típus választandó. A kedvezőtlen hatások elsősorban a határfelületeken jelentkeznek, de magában az implantátumban is okozhatnak károsodást<sup>26,27,28</sup>. Használatuk tehát biomechanikai szempontból nem előnyös, mégis vannak esetek, melyek más módszerrel nem uralhatóak. Jó elnevezés tehát az angol irodalomban használt *salvage protézis* ezen implantátumokra. További hátrányuk, hogy elégtelenség esetén a végtag funkcionalitásának megtartása igen nagy nehézségekbe ütközik, magas a szövődésményi rátájuk, melyben vezető szereppel az infekció bír, valamint a várható

élettartamuk, köszönhetően biomechanikai tulajdonságaiknak is, rövidebb a primer protéziseknél tapasztaltnál.

Felmerül tehát a kérdés, van-e ideális megoldás olyan esetekben, amikor egyébként jelen rutinunkban zsanéros protézisek beültetésére kényszerülünk, illetve hogy milyen tulajdonságokkal bírjon az „ideális salvage” protézis. Ezek a következők:

- legyen stabil a lágy részek elégtelensége esetén is, különös tekintettel a kollaterális rendszer elégtelenségére;
- legyen moduláris;

- legyen alkalmas ad latu translációra és rotációs mozgásokra;
- lehetőleg minél kevésbé bírjon *constrained* jelleggel, ha mégis *fully constrained*, rotációs mozgást tegeyen lehetővé.

A különböző gyártók természetesen folyamatosan igyekeznek tökéletesíteni modelljeiket, a folyamatban lévő fejlesztések érthetően ipari titok tárgyát képezik, hiszen akinek sikerülne egy ideális tulajdonságokkal rendelkező, a revíziók számára alkalmas modellt kifejleszteni és azzal a gyakorlatban megjelenni, nagy piaci előnyre tehetne szert.

## IRODALOM

1. *Ranawat CS, Flynn WF, Jr., Saddler S, Hansraj KK, Maynard MJ.* Long-term results of the total condylar knee arthroplasty. A 15-year survivorship study. *Clin Orthop Relat Res* 1993;(286): 94–102.
2. *Ritter MA, Berend ME, Meding JB, Keating EM, Faris PM, Crites BM.* Long-term followup of anatomic graduated components posterior cruciate-retaining total knee replacement. *Clin Orthop Relat Res* 2001 Jul;(388):51–7.
3. *Mulhall KJ, Ghomrawi HM, Scully S, Callaghan JJ, Saleh KJ.* Current etiologies and modes of failure in total knee arthroplasty revision. *Clin Orthop Relat Res* 2006 May;446:45–50.
4. *Lavernia C, Lee DJ, Hernandez VH.* The increasing financial burden of knee revision surgery in the United States. *Clin Orthop Relat Res* 2006 May;446:221–6.
5. *Saleh KJ, Dykes DC, Tweedie RL, Mohamed K, Ravichandran A, Saleh RM et al.* Functional outcome after total knee arthroplasty revision: a meta-analysis. *J Arthroplasty* 2002 Dec;17(8): 967–77.
6. *Saleh KJ, Rand JA, McQueen DA.* Current status of revision total knee arthroplasty: how do we assess results? *J Bone Joint Surg Am* 2003;85–A Suppl 1:S18–20.
7. *Mortazavi SM, Molligan J, Austin MS, Purtil JJ, Hozack WJ, Parvizi J.* Failure following revision total knee arthroplasty: infection is the major cause. *Int Orthop* 2011 Aug;35(8):1157–64.
8. *Bengtson S, Knutson K.* The infected knee arthroplasty. A 6-year follow-up of 357 cases. *Acta Orthop Scand* 1991 Aug;62(4):301–11.
9. *Wilson MG, Kelley K, Thornhill TS.* Infection as a complication of total knee-replacement arthroplasty – risk-factors and treatment in 67 cases. *J Bone Joint Surg Am* 1990 Jul;72A(6): 878–83.
10. *Scuderi GR.* Revision total knee arthroplasty: how much constraint is enough? *Clin Orthop Relat Res* 2001 Nov;(392):300–5.
11. *Bugbee WD, Ammeen DJ, Engh GA.* Does implant selection affect outcome of revision knee arthroplasty? *J Arthroplasty* 2001 Aug;16(5): 581–5.
12. *Hartford JM, Goodman SB, Schurman DJ, Knoblick G.* Complex primary and revision total knee arthroplasty using the condylar constrained

- prosthesis: an average 5-year follow-up. *J Arthroplasty* 1998 Jun;13(4):380–7.
13. *Cuckler JM*. Revision total knee arthroplasty: how much constraint is necessary? *Orthopedics* 1995 Sep;18(9):932–3, 6.
14. *Hui FC, Fitzgerald RH, Jr*. Hinged total knee arthroplasty. *J Bone Joint Surg Am* 1980;62(4):513–9.
15. *Jones EC, Insall JN, Inglis AE, Ranawat CS*. GUEPAR knee arthroplasty results and late complications. *Clin Orthop Relat Res* 1979 May; (140):145–52.
16. *Jones GB*. Arthroplasty of the knee by the Walldius prosthesis. *J Bone Joint Surg Br* 1968 Aug; 50(3):505–10.
17. *Bain AM*. Replacement of the knee joint with the Walldius prosthesis using cement fixation. *Clin Orthop Relat Res* 1973 Jul–Aug;(94): 65–71.
18. *Bourne RB, Finlay JB*. The influence of tibial component intramedullary stems and implant-cortex contact on the strain distribution of the proximal tibia following total knee arthroplasty. An in vitro study. *Clin Orthop Relat Res* 1986 Jul;(208):95–9.
19. *Jazrawi LM, Bai B, Kummer FJ, Hiebert R, Stuchin SA*. The effect of stem modularity and mode of fixation on tibial component stability in revision total knee arthroplasty. *J Arthroplasty* 2001 Sep;16(6):759–67.
20. *Bert JM, McShane M*. Is it necessary to cement the tibial stem in cemented total knee arthroplasty? *Clin Orthop Relat Res* 1998 Nov;(356):73–8.
21. *Rawlinson JJ, Closkey RF, Jr., Davis N, Wright TM, Windsor R*. Stemmed implants improve stability in augmented constrained condylar knees. *Clin Orthop Relat Res* 2008 Nov;466(11): 2639–43.
22. *Hicks CA, Noble P, Tullos H*. The anatomy of the tibial intramedullary canal. *Clin Orthop Relat Res* 1995 Dec;(321):111–6.
23. *Zhao D, Bankş SA, D’Lima DD, Colwell CW, Fregly BJ*. In vivo medial and lateral tibial loads during dynamic and high flexion activities. *J Orthopaed Res* 2007 May;25(5):593–602.
24. *Abd-el Wahab M, Szepesi K, Szűcs G, Farqas Cs, Csernátóy Z*. Functional improvement after knee arthroplasty without resurfacing of patella. *Acta Chir Hung* 1998;37(1–2):57–66.
25. *Manó S, Pálínkás J, Kiss L, Csernátóy Z*. The influence of lateral knee X-ray positioning on the accuracy of full extension level measurements: an in vitro study. *Eur J Orthop Surg Traumatol*. Published online 2011.
26. *Csernátóy Z, Gáspár L, Mórocz I*. Térdízületi synovialis chondromatosis. *Magyar Traumat Ortop* 1991;34:53–6.
27. *Gáspár L, Farqas Cs, Csernátóy Z*. Menisectomia után kialakuló radiológiai elváltozások és ezek összefüggése a térdfunkció romlásával. Késői eredmények. *Magyar Traumat Ortop* 1999;42:5–12.
28. *Jónás Z, Kiss L, ifj. Noviczki M, Noviczki M, Csernátóy Z*. Totál térdízületi endoprotézis késői szkeptikus szövödményének megoldása az implantátumok megtartásával *Magyar Traumat Ortop* 2007;50.4:366–70.

**Dr. Bazsó Tamás**

Debreceni Egyetem, Orvos- és Egészségtudományi Centrum, Ortopédiai Klinika

H-4032 Debrecen, Nagyverdei krt. 98.

Tel.: (+36) 52 411-600/56773