

Исследование роли хориоидеи и хрусталика в развитии первичного закрытия угла передней камеры

Курышева Н.И., д.м.н., профессор, заведующая кафедрой глазных болезней¹,
руководитель консультативно-диагностического отдела²;

Шарова Г.А., заведующая диагностическим офтальмологическим отделением, лазерный хирург³;

Беликова Е.И., д.м.н., доцент, профессор кафедры офтальмологии⁴,
заместитель генерального директора по науке³.

¹Медико-биологический университет инноваций и непрерывного образования ФГБУ ГНЦ РФ «Федеральный биофизический центр им. А.И. Бурназяна» ФМБА России, 123098, Российская Федерация, Москва, ул. Живописная, д. 46, корп. 8;

²Центр офтальмологии ФМБА России, ФГБУ ГНЦ РФ «ФМБЦ им. А.И. Бурназяна» ФМБА, 123098, Российская Федерация, Москва, ул. Гамалеи, 15;

³ООО «Глазная клиника доктора Беликовой», 105118, Российская Федерация, Москва, пр. Буденного, 26, корп. 2;

⁴Академия постдипломного образования ФГБУ ФНКЦ ФМБА России, Москва, 125371, Российская Федерация, Москва, Волоколамское ш., 91.

Финансирование: авторы не получили финансирование при проведении исследования и написании статьи.

Конфликт интересов: отсутствует.

Для цитирования: Курышева Н.И., Шарова Г.А., Беликова Е.И. Исследование роли хориоидеи и хрусталика в развитии первичного закрытия угла передней камеры. *Национальный журнал глаукома*. 2022; 21(1):3-13.

Резюме

ЦЕЛЬ. Изучить роль хориоидеи и хрусталика в развитии первичного закрытия угла передней камеры.

МАТЕРИАЛ И МЕТОДЫ. Исследование включало 90 пациентов (30 с первичным закрытием угла [ПЗУ], 30 — с подозрением на первичное закрытие угла [ППЗУ], 30 — контроль) в возрасте от 47 до 80 лет, которым проведена оптическая когерентная томография Swept Source (SS-OCT; optical coherence tomography). Анализируемые параметры: толщина субфовеолярной хориоидеи (ТХф), внутриглазное давление (ВГД), передне-задняя ось (ПЗО), глубина передней камеры (ГПК), высота свода хрусталика (LV, lens vault), кривизна радужки (ICurv) и ее толщина (IT750; iris thickness), дистанция открытия угла (AOD500, AOD750; angle opening distance), иридотрабекулярное пространство (TISA500, TISA750; trabecular-iris space area).

РЕЗУЛЬТАТЫ. ТХф при ПЗУ (341 ± 59 мкм) и ППЗУ (340 ± 51 мкм) была выше, чем в контроле ($257,0 \pm 37,0$ мкм,

$p < 0,05$). При ПЗУ и ППЗУ выявлены корреляции ТХф с возрастом, AL, LV, ICurv, IT750 (все $p < 0,05$), а также установлены корреляции LV с возрастом, ВГД, ACD, ICurv, IT750, AOD500, AOD750, TISA500, TISA750 (все $p < 0,05$). Только при ПЗУ отмечалась корреляция ТХф с ВГД ($r = -0,476$; $p = 0,008$).

ЗАКЛЮЧЕНИЕ. Увеличение ТХф по сравнению с контролем как при ППЗУ, так и при ПЗУ, а также корреляции ТХф с LV и параметрами радужки предполагают участие хориоидеи в патогенезе заболевания первичного закрытия угла (ЗПЗУ). Корреляции LV с ВГД, параметрами передней камеры и радужки свидетельствуют о доминирующей роли хрусталика в формировании ЗПЗУ и необходимости ранней его замены.

КЛЮЧЕВЫЕ СЛОВА: первичное закрытие угла передней камеры; SS-OCT; толщина хориоидеи, передняя камера, хрусталик.

Для контактов:

Шарова Галина Аркадьевна, e-mail: galina.shar@mail.ru

ORIGINAL ARTICLE

Studying the role of the choroid and lens in the development of primary anterior chamber angle closure

KURYSHEVA N.I., Doc. Sci. (Med.), Professor, Head of the Academic Department of Ophthalmology¹, Head of the Consultative and Diagnostic Department²;

SHAROVA G.A., Head of the Diagnostic Ophthalmology Department, laser surgeon³;

BELIKOVA E.I., Doc. Sci. (Med.), Associate Professor, Professor at the Academic Department of Ophthalmology⁴, Deputy Director General for Science³.

¹Medical Biological University of Innovations and Continuing Education of the Federal Biophysical Center named after A.I. Burnazyan, 46 Zhivopisnaya St., building 8, Moscow, Russian Federation, 123098;

²Ophthalmological Center of the Federal Medical-Biological Agency, Federal Medical Biophysical Center named after A.I. Burnazyan, 15 Gamalei St., Moscow, Russian Federation, 123098;

³Eye Clinic of Doctor Belikova LLC, 26/2 Budenny Ave., Moscow, Russian Federation, 105118;

⁴Institute for Advanced Studies of the Federal Medical-Biological Agency, 91 Volokolamsk Highway, Moscow, Russian Federation, 125371.

Funding: the authors received no specific funding for this work.

Conflicts of Interest: none declared.

For citations: Kurysheva N.I., Sharova G.A., Belikova E. I. Studying the role of the choroid and lens in the development of primary anterior chamber angle closure. *Natsional'nyi zhurnal glaukoma*. 2022; 21(1):3-13.

Abstract

PURPOSE. To study the role of the choroid and lens in the development of primary anterior chamber angle closure.

MATERIAL AND METHODS. The study included 90 patients aged 47 to 80 years (30 with primary angle closure (PAC), 30 with suspected primary angle closure (PACs), and 30 in the control group) who underwent swept source optical coherence tomography (SS-OCT). The following parameters were analyzed: subfoveal choroidal thickness (SFCT), intraocular pressure (IOP), axial length (AL), anterior chamber depth (ACD), lens vault (LV), iris curvature (ICurv) and iris thickness (IT750), angle opening distance (AOD500, AOD750), and trabecular-iris space area (TISA500, TISA750).

RESULTS. SFCT in PAC ($341 \pm 59 \mu\text{m}$) and PACs ($340 \pm 51 \mu\text{m}$) was higher than in the control group ($257.0 \pm 37.0 \mu\text{m}$, $p < 0.05$). In PAC and PACs, the correlations of SFCT with age, AL, LV, ICurv, IT750 were revealed ($p < 0.05$ for each), as well as

correlations of LV with age, IOP, ACD, ICurv, IT750, AOD500, AOD750, TISA500, TISA750 were found ($p < 0.05$ for each). The correlation of SFCT with IOP was determined only in PAC ($p = -0.476$; $p = 0.008$).

CONCLUSION. The increase in the choroidal thickness in macula in both PACs and PAC compared with the controls, as well as the correlations of subfoveal choroidal thickness with lens vault and iris parameters suggest the involvement of the choroid in the pathogenesis of primary angle closure disease (PACD). The correlations of lens vault with IOP, as well as the parameters of anterior chamber and iris indicate the prevailing role of the lens in the development of PACD and the need for its early replacement.

KEYWORDS: primary angle closure, swept source optical coherence tomography, choroidal thickness, anterior chamber, lens.

Теория хориоидальной экспансии как динамического явления при заболевании первичного закрытия угла (ЗПЗУ) имеет важное значение для понимания патогенеза развития первичной закрытоугольной глаукомы (ПЗУГ). Н. Quigley предположил, что расширение хориоидеи может приводить к повышению внутриглазного давления (ВГД) и смещению иридохрусталиковой диафрагмы вперед, провоцируя острый приступ закрытия угла передней камеры (УПК) и развитие

злокачественной глаукомы [1]. Возможно, повышение ВГД пропорционально расширению сосудистой оболочки, но этот факт еще не доказан [2]. Увеличение субфовеолярной толщины хориоидеи (ТХФ) в глазах с закрытым УПК по сравнению с таковыми при открытом УПК предполагает механизм хориоидальной эффузии с повышением ВГД [3]. В одном из исследований, включающем глаза с разными стадиями ЗПЗУ, перед выполнением периферической лазерной иридотомии (ПЛИТ) эффузия хориоидеи

была диагностирована в 15,7% случаев при ПЗУТ, в 25,0% при остром приступе первичного закрытия угла (ПЗУ) и в 14,2% случаев при недавно диагностированной ПЗУТ [4]. С одной стороны, можно было бы ожидать реверс положения иридохрусталиковой диафрагмы после ПЛИТ, однако, согласно данным литературы, не во всех глазах с острым приступом ПЗУ после лазерного вмешательства происходит изменение глубины передней камеры (ГПК) и относительного положения хрусталика [5].

Интерес к участию хориоидеи в патогенезе ЗПЗУ обусловлен тем, что особенности топографии переднего сегмента объясняют лишь треть изменений, происходящих во время острого приступа ПЗУ [6]. ТХф может быть анатомическим фактором риска развития ЗПЗУ [7–8] и прогрессирования глаукомной оптической нейропатии (ГОН) [9]. Однако и в этом вопросе остаются противоречия, так, М. Nata и соавторы, выполняя темновой провокационный тест на глазах с ПЗУ, наблюдали истончение сосудистой оболочки с удлинением переднезадней оси глаза (ПЗО) в ответ на повышение ВГД [10]. Аналогично, Y. Wang и соавт. констатировали уменьшение перипапиллярной и ТХф у лиц с повышением ВГД более 2 мм рт.ст. после выполнения темнового провокационного теста [11]. Важно подчеркнуть, что вовлечение сосудистой оболочки на ранних стадиях ЗПЗУ, включающих, согласно классификации P. Foster [12], ПЗУ и подозрение на первичное закрытие угла (ППЗУ), не изучена. Между тем, возможно, это могло бы прояснить, почему в некоторых глазах возникает приступ закрытия УПК [13], а в других нет.

Цель работы — изучить роль хориоидеи и хрусталика в развитии первичного закрытия угла передней камеры.

Материалы и методы

Исследование выполнено в соответствии с этическими принципами, заложенными в Хельсинкской Декларации и отраженными в правилах качественной клинической практики (GCP, Good Clinical Practice) и нормативных требованиях. Обследование включило в себя 108 пациентов, которые обратились в ООО «Глазная клиника доктора Беликовой» с января по декабрь 2021 года. Далее, в соответствии с принятыми критериям включения/исключения отобрано: 90 пациентов, в том числе 30 глаз с ПЗУ, 30 — с ППЗУ и 30 глаз без офтальмопатологии (контрольная группа) в возрасте от 47 до 80 лет.

Критерии включения: пациенты с ПЗУ, ППЗУ, здоровые лица со сферозэквивалентом $<6,0$ дптр., астигматизмом $<2,0$ дптр., отсутствием сопутствующей патологии органа зрения, кроме начальной катаракты. Диагноз ППЗУ констатировали в случае закрытого УПК (если при гониоскопии задняя

пигментированная часть трабекулярной сети не просматривалась, по меньшей мере, на 180° при взгляде пациента прямо) без ГОН, а также повышенного ВГД и/или периферических передних гониосинехий [12]. Диагноз ПЗУ устанавливался на основании иридохрусталикового контакта (ИТК) более 180° без признаков ГОН, но в сочетании повышенным ВГД и/или периферическими передними гониосинехиями.

Критерии исключения: недостаточно прозрачные оптические среды глаза, отсутствие устойчивой фиксации, медикаментозный миоз, хирургические операции на органе зрения в анамнезе, включая лазерные, наличие хронических системных аутоиммунных заболеваний, сахарного диабета, болезни Паркинсона, болезни Альцгеймера и деменции.

Пациентам, получавшим гипотензивное лечение в группе ПЗУ, перед проведением оптической когерентной томографии Swept Source (SS-OCT; optical coherence tomography) было рекомендовано за неделю до планируемого обследования отказаться от закапывания гипотензивных капель (эффект «вымывания»).

Исследование толщины хориоидеи в макуле выполнено на SS-OCT Revo NX130 («Optopol», Польша) в режиме одиночного вертикального и горизонтального сканов шириной 12 мм с центрированием в фовеа. ТХф измерялась в 13 точках в зоне 6×6 мм по описанной нами ранее методике [14]. Хориоидея идентифицировалась как расстояние между зоной гиперрефлективной линии от пигментного эпителия до склеры или до lamina fusca sclerae, если она визуализировалась (рис. 1).

Исследование параметров передней камеры выполнено на SS-OCT Revo NX130 («Optopol», Польша) с модулем для переднего сегмента глаза по методике, описанной нами ранее [15]. В режиме одиночного горизонтального скана шириной 16 мм измерялись следующие параметры: ГПК, высота свода хрусталика (LV; lens vault), кривизна (ICurv; iris curvature) и толщина радужной оболочки в 750 мкм от склеральной шпоры (IT750; iris thickness) в назальном и темпоральном секторах (рис. 2).

Для анализа использовались изображения с индексом уровня сигнала (QI) выше 8/10. В режиме одиночного вертикального скана длиной 4 мм измерялись параметры верхнего и нижнего УПК: дистанция открытия УПК в 500 и 750 мкм от склеральной шпоры (AOD500, AOD750; angle opening distance) и иридохрусталиковое пространство на тех же дистанциях (TISA500, TISA750; trabecular-iris space area).

Тонометрия проводилась с помощью анализатора биомеханических свойств глаза Ocular Response Analyzer (ORA; «Reichert Technologies», США). В период с 10.00 до 12.00 измерялось роговично-компенсированное внутриглазное давление (ВГДрк). Гониоскопия выполнялась в темной комнате с помощью

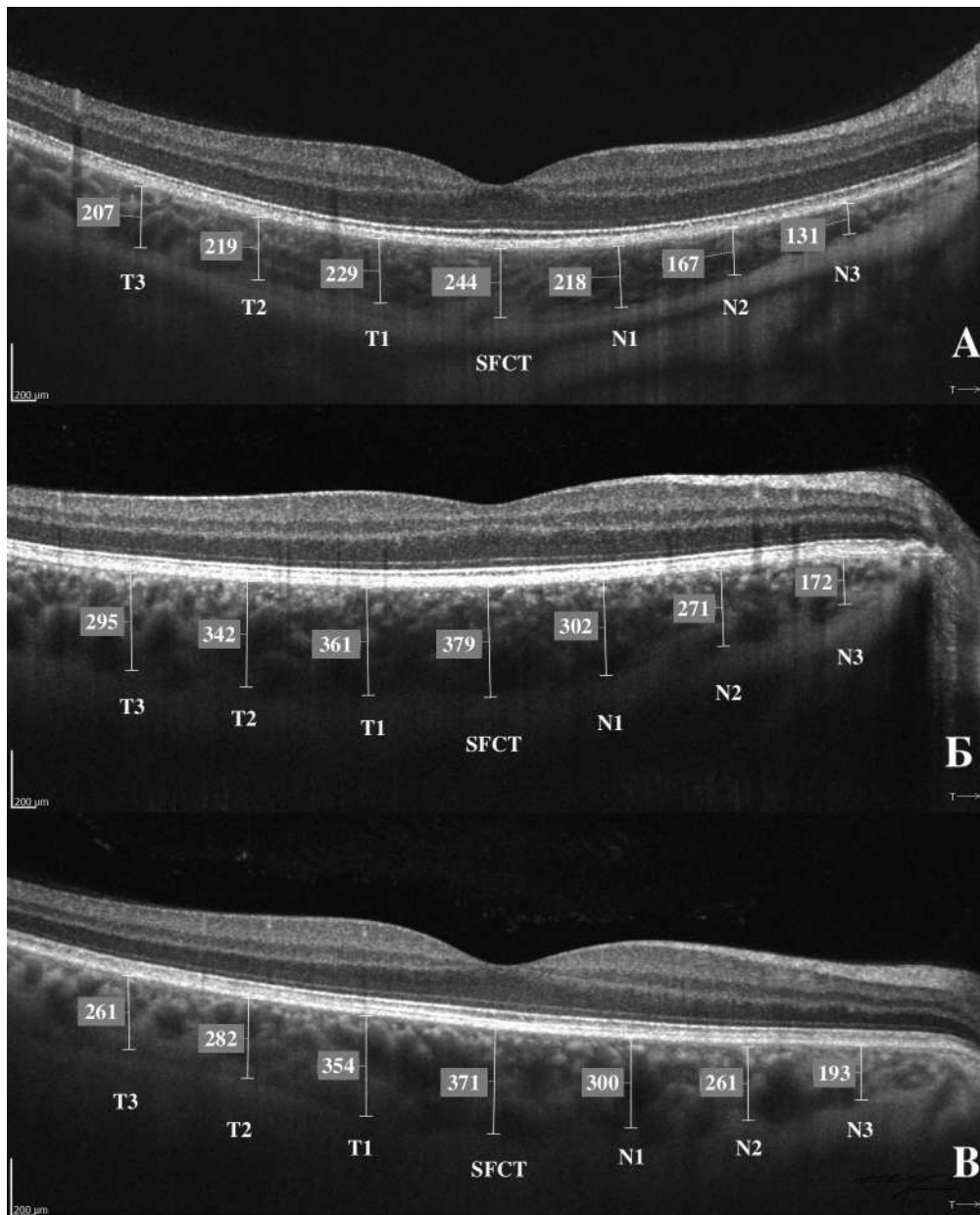


Рис. 1. Визуализация толщины хориоидеи в макуле на горизонтальном скане SS-OCT Revo NX130, «Ортопол».

Примечание: А – контрольная группа; Б – ППЗУ; В – ПЗУ; SFCT – толщина хориоидеи в фовеоле; T1, T2, T3 – толщина хориоидеи соответственно в 1 мм, 2 мм, 3 мм от фовеолы в темпоральном секторе; N1, N2, N3 – толщина хориоидеи соответственно в 1 мм, 2 мм, 3 мм от фовеолы в назальном секторе.

Fig. 1. Image of the choroid from a horizontal SS-OCT scan on Revo NX130, «Optopol».

Note: A – control group; Б – primary angle closure suspect (PACs); В – primary angle closure (PAC); SFCT – subfoveolar choroidal thickness; T1, T2, T3 – temporal choroidal thickness 1 mm, 2 mm, and 3 mm away from the fovea in the temporal sector; N1, N2, N3 – nasal choroidal thickness 1mm, 2 mm, and 3 mm away from the fovea in the nasal sector.

гониолинзы VG4LNF («VOLK», США) при взгляде пациента прямо. Во всех квадрантах оценивалась степень открытия УПК по Шафферу – Кански. Для оценки наличия периферических передних гониосинехий выполнялась гониоскопия с компрессией. Исследование ПЗО проводилось на оптическом биометре AL-scan («Nidek», Япония). Определение наличия/отсутствия ГОН осуществлялось на основе

данных стандартной автоматической периметрии и SS-OCT. Всем пациентами измерена максимально скорректированная острота зрения (МКОЗ) и сферорезвивалент (СЭ).

Статистический анализ полученных результатов проводили с использованием лицензионного программного обеспечения IBM SPSS Statistics (версия 26) с обработкой данных методами вариационной

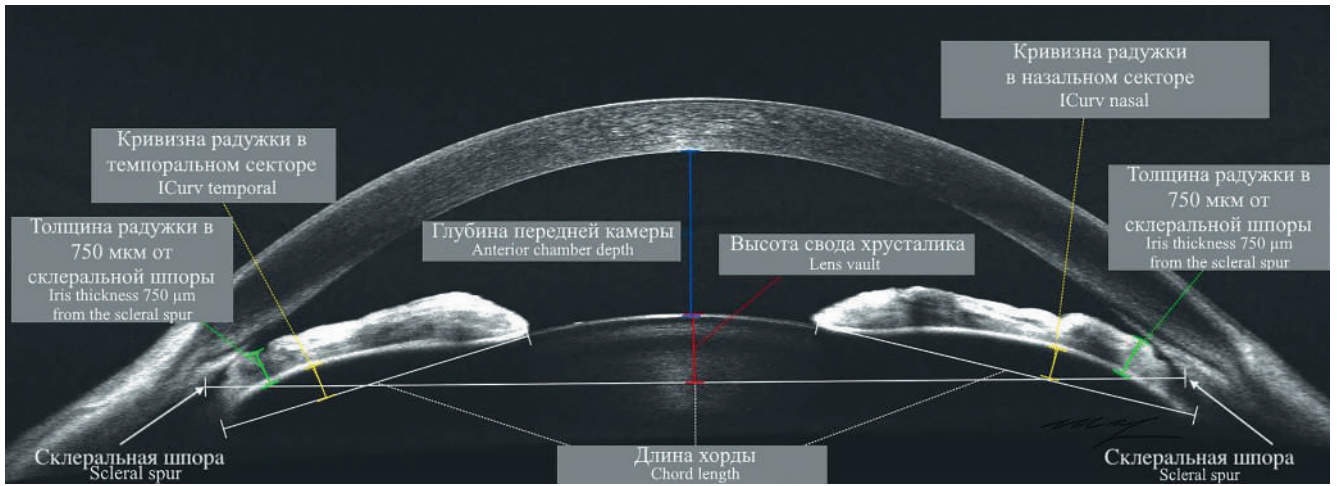


Рис. 2. Параметры переднего отрезка глаза (первичное закрытие угла) на SS-OCT Revo NX130, «Optopol».
 Fig. 2. Anterior segment parameters (primary angle closure) on SS-OCT Revo NX130, «Optopol».

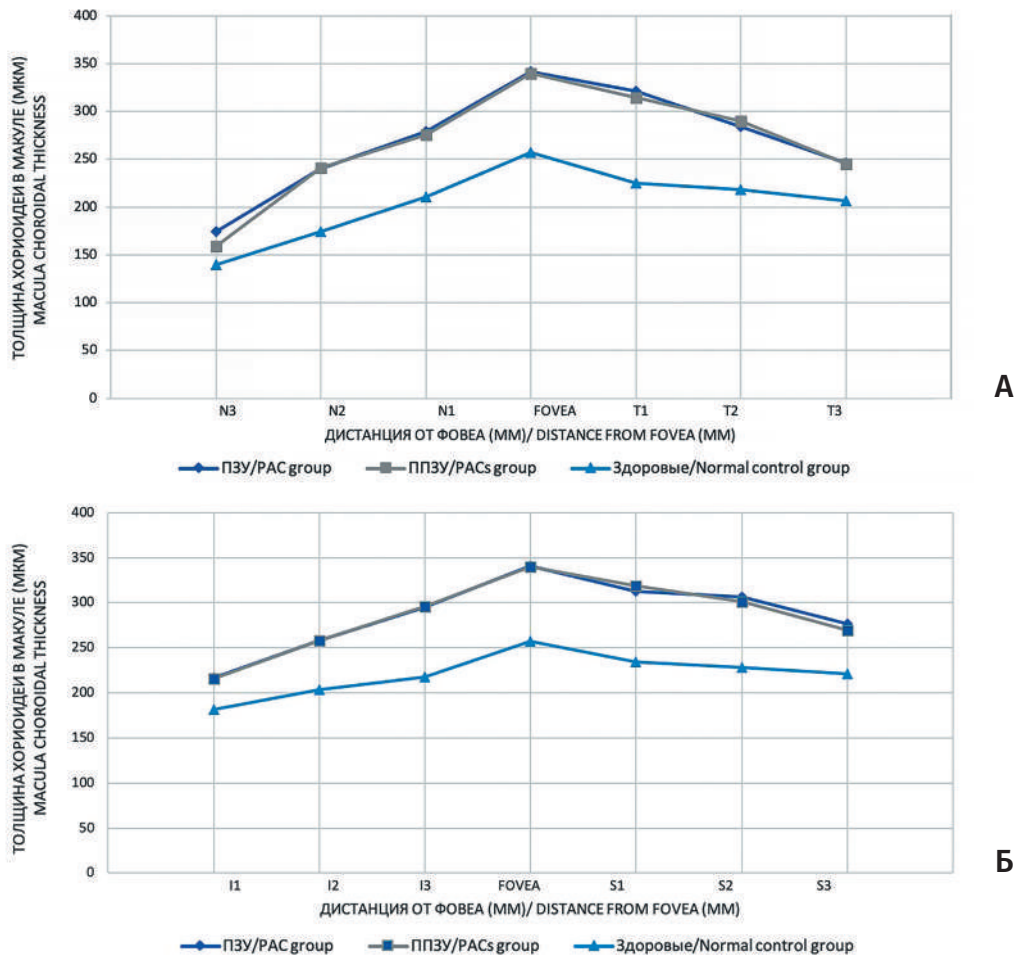


Рис. 3. Толщина хориоидеи в макуле.
 А — средние значения ТХф в зоне 1 мм, 2 мм, 3 мм в назальном и темпоральном сканах от фовеа в трёх группах;
 Б — средние значения ТХф в зоне 1 мм, 2 мм, 3 мм в нижнем и верхнем сканах от фовеа в трёх группах.

Fig. 3. Choroidal thickness in the macula.
 А — the average subfoveal choroidal thickness in nasal and temporal scans 1 mm, 2 mm, 3 mm away from fovea between the three groups; Б — the average subfoveal choroidal thickness in superior and inferior scans 1 mm, 2 mm, 3 mm away from fovea between the three groups.

Таблица 1. Клиническая характеристика пациентов
 Table 1. Clinical characteristics of study patients

| Параметры Parameters | ПЗУ / PAC n=30 | p-value* | ППЗУ / PACs n=30 | p-value** | Здоровые Healthy n=30 | p-value*** |
|---|-------------------|--------------|---------------------|--------------|-----------------------------|--------------|
| Возраст, годы / Age, years | 64,1±11,4 | 0,872 | 63,7±9,2 | 0,806 | 64,2±8,5 | 0,959 |
| Пол (м/ж) / Gender (male/female) | 11/19 | 0,922 | 11/19 | 0,873 | 12/18 | 0,795 |
| ПЗО, мм / Axial length, mm | 22,00±0,76 | 0,000 | 22,62±0,37 | 0,000 | 23,48±0,53 | 0,000 |
| ГПК, мм Anterior chamber depth, mm | 2,33±0,26 | 0,009 | 2,60±0,13 | 0,000 | 3,14±0,18 | 0,000 |
| МКОЗ / BCVA | 0,89±0,18 | 0,403 | 0,93±0,11 | 0,047 | 0,99±0,04 | 0,005 |
| СЭ, дптр / Spherical equivalent, D | 1,53±1,38 | 0,019 | 0,66±1,09 | 0,026 | -0,05±0,80 | 0,000 |
| ВГДрк, мм рт.ст. / IOPcc, mm Hg | 25,5±2,3 | 0,000 | 16,9±2,0 | 0,048 | 15,4±1,7 | 0,000 |
| Среднее количество гипотензивных препаратов Average number of antihypertensive drugs | 0,63±0,49 | — | — | — | — | — |
| LV, мм / LV, mm | 0,866±0,155 | 0,000 | 0,579±0,070 | 0,004 | 0,477±0,078 | 0,000 |
| ICurv, назальный сектор, мм ICurv nasal, mm | 0,316±0,087 | 0,134 | 0,280±0,067 | 0,016 | 0,222±0,062 | 0,000 |
| ICurv, темпоральный сектор, мм ICurv temporal, mm | 0,317±0,087 | 0,110 | 0,280±0,066 | 0,015 | 0,223±0,061 | 0,000 |
| ТХф в верхнем секторе, мкм / SFCT in the superior sector, μm | | | | | | |
| S 1 | 313±80 | 0,994 | 319±52 | 0,000 | 234±30 | 0,000 |
| S 2 | 307±46 | 0,650 | 301±55 | 0,000 | 228±29 | 0,000 |
| S 3 | 277±40 | 0,523 | 270±43 | 0,000 | 221±29 | 0,000 |
| ТХф в нижнем секторе, мкм / SFCT in the inferior sector, μm | | | | | | |
| I 1 | 295±41 | 0,896 | 296±60 | 0,000 | 218±30 | 0,000 |
| I 2 | 258±37 | 0,812 | 258±51 | 0,000 | 204±30 | 0,000 |
| I 3 | 217±39 | 0,836 | 216±44 | 0,000 | 182±25 | 0,000 |
| ТХф в назальном секторе, мкм / SFCT in the nasal sector | | | | | | |
| N 1 | 279±52 | 0,781 | 275±58 | 0,000 | 211±32 | 0,000 |
| N 2 | 240±53 | 0,957 | 241±47 | 0,000 | 174±28 | 0,000 |
| N 3 | 174±45 | 0,141 | 159±34 | 0,015 | 140±20 | 0,001 |
| ТХф в темпоральном секторе, мкм / SFCT in the temporal sector, μm | | | | | | |
| T 1 | 321±55 | 0,610 | 314±52 | 0,000 | 225±29 | 0,000 |
| T 2 | 284±46 | 0,622 | 290±51 | 0,000 | 218±30 | 0,000 |
| T 3 | 246±52 | 0,772 | 245±46 | 0,001 | 206±30 | 0,000 |
| Толщина хориоидеи в фовеоле, мкм / SFCT in the foveola, μm | | | | | | |
| ТХф | 341±59 | 0,961 | 340±51 | 0,000 | 257±37 | 0,000 |

Примечание: приведены средние значения и стандартное отклонение; * — p-value между ПЗУ и ППЗУ; ** — p-value между ППЗУ и группой контроля (здоровые); *** — p-value между ПЗУ и группой контроля (здоровые); p-value <0,05 указаны жирным шрифтом.
Note: the table shows the mean values and standard deviation; * — p-value PAC and PACs; PAC — primary angle closure; PACs — primary angle closure suspect; ** — p-value between healthy eyes and PACs; *** — p-value between healthy eyes and PAC; p-values of <0.05 are in bold.

Таблица 2. Корреляции ТХф при ЗПЗУ

Table 2. Correlation of subfoveal choroidal thickness in primary angle closed disease (PACD)

| Параметры / Parameters | ПЗУ / PAC | | ППЗУ / PACs | | Здоровые / Healthy | |
|--|-----------|--------------------|-------------|--------------------|--------------------|--------------------|
| | <i>r</i> | <i>p</i> | <i>r</i> | <i>p</i> | <i>r</i> | <i>p</i> |
| Возраст / Age | -0,592 | 0,001 ¹ | -0,952 | 0,000 ¹ | -0,911 | 0,000 ¹ |
| ПЗО / Axial length | -0,487 | 0,006 ¹ | -0,416 | 0,022 ¹ | -0,479 | 0,007 ¹ |
| МКОЗ / BCVA | 0,410 | 0,025 ⁵ | 0,649 | 0,000 ⁵ | 0,491 | 0,006 ⁵ |
| СЭ / Spherical equivalent | 0,281 | 0,139 ⁵ | 0,542 | 0,002 ⁵ | 0,740 | 0,000 ⁵ |
| ВГДрк / IOPcc | -0,476 | 0,008 ¹ | -0,210 | 0,265 ¹ | -0,245 | 0,192 ¹ |
| IT750, назальный сектор Iris thickness (IT750) nasal | 0,649 | 0,000 ⁵ | 0,536 | 0,003 ⁵ | 0,618 | 0,000 ⁵ |
| IT750, темпоральный сектор Iris thickness (IT750) temporal | 0,643 | 0,000 ⁵ | 0,535 | 0,003 ⁵ | 0,618 | 0,000 ⁵ |
| LV / Lens vault | -0,610 | 0,000 ⁵ | -0,438 | 0,015 ⁵ | 0,128 | 0,499 ⁵ |
| ICurv, назальный сектор, мм Iris Curvature, (ICurv) nasal, mm | -0,610 | 0,000 ⁵ | -0,843 | 0,000 ⁵ | 0,313 | 0,092 ⁵ |
| ICurv, темпоральный сектор Iris Curvature, (ICurv) temporal | -0,598 | 0,000 ⁵ | -0,843 | 0,000 ⁵ | 0,322 | 0,082 ⁵ |

Примечание: ¹ – линейный коэффициент корреляции по Пирсону; ⁵ – ранговый коэффициент корреляции по Спирмену; p-value <0,05 указаны жирным шрифтом.

Note: ¹ – Pearson's correlation coefficient; ⁵ – Spearman's rank correlation coefficient; p-values of <0.05 are in bold.

статистики, включающими вычисление средних значений, стандартных отклонений, критерия Колмогорова – Смирнова. Для сравнения нескольких независимых выборок применяли Н-критерий Краскела – Уоллеса, для сравнения выборок с нормальным распределением применяли Т-критерий Стьюдента для независимых выборок. Критический уровень значимости при проверке статистических гипотез принимался меньшим 0,05. Корреляции оценены с помощью коэффициентов линейной корреляции по Пирсону и ранговой по Спирмену в соответствии с нормальностью распределения.

Результаты

Исследуемые группы достоверно не отличались по возрасту и полу, но отличались по следующим параметрам (табл. 1):

Во всех группах ТХф достигала максимальных цифр в фовеоле с последующим уменьшением в вертикальном и горизонтальном меридианах и достижением минимума в 3 мм от фовеа (рис. 3).

Результаты корреляционного анализа толщины хориоидеи в макуле при ЗПЗУ представлены в табл. 2.

При проведении корреляционного анализа в группе ЗПЗУ выявлена связь между высотой свода хрусталика и другими параметрами (табл. 3).

Дискуссия

Роль хориоидеи в патогенезе ЗПЗУ была подробно освещена нами ранее [16]. Известно, что значения толщины перипапиллярной хориоидеи при ППЗУ сопоставимы с таковыми в группе контроля (без офтальмопатологии) [17], в то время как увеличенная толщина хориоидеи в макуле может быть маркером ЗПЗУ [18–20] и даже оказывать влияние на послеоперационный рефракционный результат факэмульсификации с имплантацией интраокулярной линзы (ФЭ+ИОЛ) при ПЗУ в виде миопического сдвига из-за выраженного снижения исходно увеличенной ТХф на фоне уменьшения ВГД после операции [21]. Тем не менее, ряд авторов не выявили достоверных различий в ТХф между ЗПЗУ и нормальными глазами [22–23].

В данном исследовании мы измерили толщину хориоидеи на ранних стадиях ЗПЗУ (ПЗУ, ППЗУ) и сравнили со здоровыми глазами из контрольной группы. Во всех группах ТХф достигала максимальных

Таблица 3. Корреляции высоты свода хрусталика по Спирмену при заболевании первичного закрытия угла (ЗПЗУ)

Table 3. Spearman correlations of lens vault in primary angle closed disease (PACD)

| Параметры / Parameters | ПЗУ / PAC | | ППЗУ / PACs | | Здоровые / Healthy | |
|--|-----------|----------|-------------|----------|--------------------|----------|
| | <i>r</i> | <i>p</i> | <i>r</i> | <i>p</i> | <i>r</i> | <i>p</i> |
| Возраст / Age | 0,998 | 0,000 | 0,480 | 0,007 | 0,480 | 0,008 |
| СЭ / Spherical equivalent | 0,259 | 0,167 | -0,205 | 0,278 | 0,508 | 0,004 |
| МКОЗ / BCVA | -0,832 | 0,000 | -0,343 | 0,064 | -0,173 | 0,360 |
| ВГДрк / IOPсс | 0,820 | 0,000 | 0,560 | 0,001 | 0,309 | 0,097 |
| Среднее количество гипотензивных препаратов Average number of antihypertensive drugs | 0,572 | 0,001 | — | — | — | — |
| ГПК / Anterior chamber depth | -0,514 | 0,004 | -0,630 | 0,000 | -0,844 | 0,000 |
| ICurv, назальный сектор Iris Curvature (ICurv) nasal | 0,999 | 0,000 | 0,789 | 0,000 | 0,511 | 0,008 |
| ICurv, темпоральный сектор Iris Curvature (ICurv) temporal | 0,996 | 0,000 | 0,793 | 0,000 | 0,528 | 0,006 |
| Степень открытия угла по Шафферу в верхнем секторе Shaffer angle width grade (superior) | -0,532 | 0,003 | -0,531 | 0,003 | -0,290 | 0,120 |
| Степень открытия угла по Шафферу в нижнем секторе Shaffer angle width grade (inferior) | -0,383 | 0,037 | 0,216 | 0,251 | -0,296 | 0,090 |
| IT750, назальный сектор Iris thickness (IT750) nasal | -0,999 | 0,000 | -0,711 | 0,000 | 0,220 | 0,252 |
| IT750, темпоральный сектор Iris thickness (IT750) temporal | -0,997 | 0,000 | -0,700 | 0,000 | 0,139 | 0,473 |
| AOD500, верхний сектор AOD500 superior | -0,695 | 0,000 | -0,576 | 0,001 | -0,331 | 0,085 |
| AOD500, нижний сектор AOD500 inferior | -0,900 | 0,000 | -0,585 | 0,001 | -0,368 | 0,054 |
| TISA500, верхний сектор TISA500 superior | -0,835 | 0,000 | -0,553 | 0,002 | 0,061 | 0,758 |
| TISA500, нижний сектор TISA500 inferior | -0,682 | 0,000 | -0,538 | 0,002 | 0,097 | 0,624 |
| AOD750, верхний сектор AOD750 superior | -0,679 | 0,000 | -0,587 | 0,001 | -0,364 | 0,057 |
| AOD750, нижний сектор AOD750 inferior | -0,776 | 0,000 | -0,582 | 0,001 | -0,424 | 0,240 |
| TISA750, верхний сектор TISA750 superior | -0,728 | 0,000 | -0,575 | 0,001 | -0,098 | 0,618 |
| TISA750, нижний сектор TISA750 inferior | -0,836 | 0,000 | -0,589 | 0,001 | -0,200 | 0,308 |

Примечание: приведены средние значения и стандартное отклонение; *r* — корреляции, *p* — *p*-value; *p*-value <0,05 указаны жирным шрифтом.

Note: the table shows the mean values and standard deviation; *r* — correlation, *p* — *p*-value; *p*-values of <0.05 are in bold.

цифр в фовеоле с последующим уменьшением в вертикальном и горизонтальном меридианах и достижением минимума в 3 мм от фовеа (рис. 1, рис. 3), что согласуется с предыдущими работами [7]. Достоверной разницы в значениях толщины хориоидеи по секторам и в самой фовеоле между ПЗУ и ППЗУ не выявлено (табл. 1). Согласно популяционному исследованию в Китае, включающему 3233 человека, среднее значение ТХф у пожилых людей (в 65 лет) составляет 254 ± 107 мкм и снижается с возрастом (на 4 мкм/год) и увеличением миопии (15 мкм/дптр), кроме того, ТХф коррелирует с ПЗО, ГПК и МКОЗ. Причем среди лиц с гиперметропической рефракцией отмечалось увеличение ТХф на 30 мкм при уменьшении длины глаза в 1 мм [24]. В нашем исследовании во всех трех группах ТХф коррелировала с возрастом, ПЗО, МКОЗ и ИТ750 в носовом и темпоральном секторах (табл. 2), что согласуется с рядом работ [25, 7], но с LV и IСurv корреляции отмечались только при ЗПЗУ. Кроме того, в группе ПЗУ выявлена взаимосвязь ТХф с ВГД. Возможно, увеличенная хориоидея, как анатомическая особенность ЗПЗУ, в сочетании с высоким LV, и как следствие — более крутой радужкой, на фоне возрастных изменений пресбиопического хрусталика может быть причиной изменения топографии УПК с последующим повышением ВГД и прогрессированием ЗПЗУ. Остается открытым вопрос — является ли факт увеличения ТХф причиной либо следствием ЗПЗУ? Необходимы дальнейшие исследования, в том числе с изучением изменения ТХф после ПЛИТ и ФЭ+ИОЛ.

Во всех трех группах выявлены корреляции высоты свода хрусталика с возрастом, ГПК и IСurv, но только в группе ЗПЗУ LV коррелировала с ВГД и параметрами угла передней камеры (табл. 3). Кроме того, при ПЗУ выявлена корреляция LV с количеством используемых гипотензивных препаратов, необходимость применения которых была

продиктована отсроченными сроками ПЛИТ, либо ФЭ+ИОЛ по причине пандемии COVID-19. Взаимосвязь LV с ВГД указывает на роль хрусталика в повышении офтальмотонуса. Известно, что увеличение LV связано с риском развития ЗПЗУ [26–27], кроме того, LV предопределяет результат хирургического лечения ЗПЗУ [28–30]. Положительная корреляция IСurv в носовом и темпоральном секторах с LV (табл. 3), полученная в нашем исследовании, согласно кластерному анализу Nongriр ME. и соавт. [31], указывает на роль хрусталика в формировании зрачкового механизма блока УПК, что очень важно, так как увеличенная кривизна радужки ассоциирована с успешным результатом ПЛИТ [32]. А корреляции LV с ВГД и параметрами УПК по данным гониоскопии и ОКТ переднего сегмента (табл. 3) указывают на необходимость ранней ФЭ+ИОЛ на стадиях ЗПЗУ с целью профилактики развития ЗПУГ [9, 33–35].

Ограничением данной работы является ручной метод оценки толщины хориоидеи, так как 13-точечное измерение трехмерной структуры уступает объемному автоматическому анализу.

Таким образом, увеличение толщины хориоидеи в макуле по сравнению с контролем при ЗПЗУ, а также корреляции ТХф с ВГД, LV и параметрами радужки предполагают участие хориоидеи в патогенезе ЗПЗУ. Корреляции LV с ВГД, параметрами передней камеры и радужки свидетельствуют о доминирующей роли хрусталика в формировании ЗПЗУ и необходимости ранней его замены.

Участие авторов:

Концепция и дизайн исследования: Курышева Н.И., Шарова Г.А.
Сбор и обработка материала: Шарова Г.А.

Статистическая обработка: Шарова Г.А.

Написание статьи: Курышева Н.И., Шарова Г.А., Беликова Е.И.

Редактирование: Шарова Г.А.

Литература

1. Quigley HA. What's the choroid got to do with angle closure? *Arch Ophthalmol* 2009; 127(5):693-694. <https://doi.org/10.1001/archophthalmol.2009.80>
2. Quigley HA, Friedman DS, Congdon NG. Possible mechanisms of primary angle-closure and malignant glaucoma. *J Glaucoma* 2003; 12(2):167-180. <https://doi.org/10.1097/00061198-200304000-00013>
3. Arora KS, Jefferys JL, Maul EA, Quigley HA. The choroid is thicker in angle closure than in open angle and control eyes. *Invest Ophthalmol Vis Sci* 2012; 53(12):7813-7818. <https://doi.org/10.1167/iovs.12-10483>
4. Kumar RS, Quek D, Lee KY, et al. Confirmation of the presence of uveal effusion in Asian eyes with primary angle closure glaucoma: an ultrasound biomicroscopy study. *Arch Ophthalmol* 2008; 126(12):1647-1651. <https://doi.org/10.1001/archophthalmol.2008.514>
5. Yang M, Aung T, Husain R, et al. Choroidal expansion as a mechanism for acute primary angle closure: an investigation into the change of biometric parameters in the first 2 weeks. *Br J Ophthalmol*. 2005; 89(3):288-290. <https://doi.org/10.1136/bjo.2004.048686>

References

1. Quigley HA. What's the choroid got to do with angle closure? *Arch Ophthalmol* 2009; 127(5):693-694. <https://doi.org/10.1001/archophthalmol.2009.80>
2. Quigley HA, Friedman DS, Congdon NG. Possible mechanisms of primary angle-closure and malignant glaucoma. *J Glaucoma* 2003; 12(2):167-180. <https://doi.org/10.1097/00061198-200304000-00013>
3. Arora KS, Jefferys JL, Maul EA, Quigley HA. The choroid is thicker in angle closure than in open angle and control eyes. *Invest Ophthalmol Vis Sci* 2012; 53(12):7813-7818. <https://doi.org/10.1167/iovs.12-10483>
4. Kumar RS, Quek D, Lee KY, et al. Confirmation of the presence of uveal effusion in Asian eyes with primary angle closure glaucoma: an ultrasound biomicroscopy study. *Arch Ophthalmol* 2008; 126(12):1647-1651. <https://doi.org/10.1001/archophthalmol.2008.514>
5. Yang M, Aung T, Husain R, et al. Choroidal expansion as a mechanism for acute primary angle closure: an investigation into the change of biometric parameters in the first 2 weeks. *Br J Ophthalmol*. 2005; 89(3):288-290. <https://doi.org/10.1136/bjo.2004.048686>

6. How AC, Baskaran M, Kumar RS, et al. Changes in anterior segment morphology after laser peripheral iridotomy: an anterior segment optical coherence tomography study. *Ophthalmology* 2012; 119(7):1383-1387. <https://doi.org/10.1016/j.ophtha.2012.01.019>
7. Huang W, Wang W, Gao X, et al. Choroidal thickness in the subtypes of angle closure: an EDI-OCT study. *Invest Ophthalmol Vis Sci* 2013; 54(13):7849-7853. <https://doi.org/10.1167/iovs.13-13158>
8. Chen X, Guo X, Xu X, Xiao H, Liu X. Is Thicker Choroid a Risk Factor for Malignant Glaucoma?. *Ophthalmic Res* 2018; 60(3):161-168. <https://doi.org/10.1159/000490914>
9. Курьшева Н. И., Лепешкина Л. В., Шаталова Е. О. Сравнительное исследование факторов, ассоциированных с прогрессированием первичной открытоугольной и закрытоугольной глаукомы. *Вестник офтальмологии* 2020; 136(2):64-72. <https://doi.org/10.17116/oftalma202013602164>
10. Hata M, Hirose F, Oishi A, Hirami Y, Kurimoto Y. Changes in choroidal thickness and optical axial length accompanying intraocular pressure increase. *Jpn J Ophthalmol* 2012; 56(6):564-568. <https://doi.org/10.1007/s10384-012-0173-0>
11. Wang YX, Jiang R, Ren XL, et al. Intraocular pressure elevation and choroidal thinning. *Br J Ophthalmol* 2016; 100(12):1676-1681. <https://doi.org/10.1136/bjophthalmol-2015-308062>
12. Foster PJ, Buhrmann R, Quigley HA, Johnson GJ. The definition and classification of glaucoma in prevalence surveys. *Br J Ophthalmol* 2002; 86(2):238-42. <https://doi.org/10.1136/bjo.86.2.238>
13. Zhang X, Wang W, Aung T, Jonas JB, Wang N. Choroidal physiology and primary angle closure disease. *Surv Ophthalmol* 2015; 60(6):547-556. <https://doi.org/10.1016/j.survophthal.2015.06.005>
14. Курьшева Н.И., Бояринцева М.А., Фомин А.В. Хориоидея при первичной закрытоугольной глаукоме: результаты исследования методом оптической когерентной томографии. *Офтальмология* 2013; 10(4):26-31. <https://doi.org/10.18008/1816-5095-2013-4-26-31>
15. Курьшева Н.И., Шарова Г.А. Роль оптической когерентной томографии в диагностике заболеваний закрытого угла передней камеры. Часть 1: Визуализация переднего сегмента глаза. *Офтальмология* 2021; 18(2):208-215. <https://doi.org/10.18008/1816-5095-2021-2-208-215>
16. Курьшева Н.И., Шарова Г.А. Роль оптической когерентной томографии в диагностике заболеваний закрытого угла передней камеры. Часть 2: Визуализация заднего сегмента глаза. *Офтальмология* 2021; 18(3):381-388. <https://doi.org/10.18008/1816-5095-2021-3-381-388>
17. Zhou M, Wang W, Ding X, et al. Choroidal thickness in fellow eyes of patients with acute primary angle-closure measured by enhanced depth imaging spectral-domain optical coherence tomography. *Invest Ophthalmol Vis Sci*. 2013; 54(3):1971-1978. <https://doi.org/10.1167/iovs.12-11090>
18. Nguyen DT, Giocanti-Aurégan A, Benhatchi N, et al. Increased choroidal thickness in primary angle closure measured by swept-source optical coherence tomography in Caucasian population. *Int Ophthalmol* 2020; 40(1):195-203. <https://doi.org/10.1007/s10792-019-01171-z>
19. Li F, Huo Y, Ma L, et al. Clinical observation of macular choroidal thickness in primary chronic angle-closure glaucoma. *Int Ophthalmol*. 2021; 41(12):4217-4223. <https://doi.org/10.1007/s10792-021-01988-7>
20. Zhou M, Wang W, Huang W, et al. Is increased choroidal thickness association with primary angle closure? *Acta Ophthalmol*. 2014; 92(7):e514-e520. <https://doi.org/10.1111/aos.12403>
21. Song WK, Sung KR, Shin JW, Kwon J. Effects of Choroidal Thickness on Refractive Outcome Following Cataract Surgery in Primary Angle Closure. *Korean J Ophthalmol* 2018; 32(5):382-390. <https://doi.org/10.3341/kjo.2017.0129>
22. Huang W, Li X, Gao X, Zhang X. The anterior and posterior biometric characteristics in primary angle-closure disease: Data based on anterior segment optical coherence tomography and swept-source optical coherence tomography. *Indian J Ophthalmol* 2021; 69(4):865-870. https://doi.org/10.4103/ijo.IJO_936_20
6. How AC, Baskaran M, Kumar RS, et al. Changes in anterior segment morphology after laser peripheral iridotomy: an anterior segment optical coherence tomography study. *Ophthalmology* 2012; 119(7):1383-1387. <https://doi.org/10.1016/j.ophtha.2012.01.019>
7. Huang W, Wang W, Gao X, et al. Choroidal thickness in the subtypes of angle closure: an EDI-OCT study. *Invest Ophthalmol Vis Sci* 2013; 54(13):7849-7853. <https://doi.org/10.1167/iovs.13-13158>
8. Chen X, Guo X, Xu X, Xiao H, Liu X. Is Thicker Choroid a Risk Factor for Malignant Glaucoma?. *Ophthalmic Res* 2018; 60(3):161-168. <https://doi.org/10.1159/000490914>
9. Kuryшева N.I., Lepeshkina L.V., Shatalova E.O. Comparative study of factors associated with the progression of primary open-angle glaucoma and primary angle-closure glaucoma. *Vestnik oftal'mologii* 2020; 136(2):64-72. (In Russ.) <https://doi.org/10.17116/oftalma202013602164>
10. Hata M, Hirose F, Oishi A, Hirami Y, Kurimoto Y. Changes in choroidal thickness and optical axial length accompanying intraocular pressure increase. *Jpn J Ophthalmol* 2012; 56(6):564-568. <https://doi.org/10.1007/s10384-012-0173-0>
11. Wang YX, Jiang R, Ren XL, et al. Intraocular pressure elevation and choroidal thinning. *Br J Ophthalmol* 2016; 100(12):1676-1681. <https://doi.org/10.1136/bjophthalmol-2015-308062>
12. Foster PJ, Buhrmann R, Quigley HA, Johnson GJ. The definition and classification of glaucoma in prevalence surveys. *Br J Ophthalmol* 2002; 86(2):238-42. <https://doi.org/10.1136/bjo.86.2.238>
13. Zhang X, Wang W, Aung T, Jonas JB, Wang N. Choroidal physiology and primary angle closure disease. *Surv Ophthalmol* 2015; 60(6):547-556. <https://doi.org/10.1016/j.survophthal.2015.06.005>
14. Kuryшева N.I., Boyarinceva M.A., Fomin A.V. Choroidal thickness in primary angle-closure glaucoma: the results of Measurement by Means of Optical Coherence Tomography. *Ophthalmology in Russia* 2013; 10(4):26-31. (In Russ.) <https://doi.org/10.18008/1816-5095-2013-4-26-31>
15. Kuryшева N.I., Sharova G.A. The Role of Optical Coherence Tomography in the Diagnosis of Angle Closed Diseases of the Anterior Chamber. Part 1: Visualization of the Anterior Segment of the Eye. *Ophthalmology in Russia* 2021; 18(2):208-215. (In Russ.) <https://doi.org/10.18008/1816-5095-2021-2-208-215>
16. Kuryшева N.I., Sharova G.A. The Role of Optical Coherence Tomography in the Diagnosis of Angle Closed Diseases of the Anterior Chamber. Part 2: Visualization of the Posterior Segment of the Eye. *Ophthalmology in Russia* 2021; 18(3):381-388. (In Russ.) <https://doi.org/10.18008/1816-5095-2021-3-381-388>
17. Zhou M, Wang W, Ding X, et al. Choroidal thickness in fellow eyes of patients with acute primary angle-closure measured by enhanced depth imaging spectral-domain optical coherence tomography. *Invest Ophthalmol Vis Sci*. 2013; 54(3):1971-1978. <https://doi.org/10.1167/iovs.12-11090>
18. Nguyen DT, Giocanti-Aurégan A, Benhatchi N, et al. Increased choroidal thickness in primary angle closure measured by swept-source optical coherence tomography in Caucasian population. *Int Ophthalmol* 2020; 40(1):195-203. <https://doi.org/10.1007/s10792-019-01171-z>
19. Li F, Huo Y, Ma L, et al. Clinical observation of macular choroidal thickness in primary chronic angle-closure glaucoma. *Int Ophthalmol*. 2021; 41(12):4217-4223. <https://doi.org/10.1007/s10792-021-01988-7>
20. Zhou M, Wang W, Huang W, et al. Is increased choroidal thickness association with primary angle closure? *Acta Ophthalmol*. 2014; 92(7):e514-e520. <https://doi.org/10.1111/aos.12403>
21. Song WK, Sung KR, Shin JW, Kwon J. Effects of Choroidal Thickness on Refractive Outcome Following Cataract Surgery in Primary Angle Closure. *Korean J Ophthalmol* 2018; 32(5):382-390. <https://doi.org/10.3341/kjo.2017.0129>
22. Huang W, Li X, Gao X, Zhang X. The anterior and posterior biometric characteristics in primary angle-closure disease: Data based on anterior segment optical coherence tomography and swept-source optical coherence tomography. *Indian J Ophthalmol* 2021; 69(4):865-870. https://doi.org/10.4103/ijo.IJO_936_20

23. Zhang C, Tatham AJ, Medeiros FA, Zangwill LM, Yang Z, Weinreb RN. Assessment of choroidal thickness in healthy and glaucomatous eyes using swept source optical coherence tomography. *PLoS One*. 2014; 9(10):e109683. <https://doi.org/10.1371/journal.pone.0109683>
24. Wei WB, Xu L, Jonas JB, et al. Subfoveal choroidal thickness: the Beijing Eye Study. *Ophthalmology* 2013; 120(1):175-180. <https://doi.org/10.1016/j.ophtha.2012.07.048>
25. Huang W, Gao X, Li X, et al. Anterior and posterior ocular biometry in healthy Chinese subjects: data based on AS-OCT and SS-OCT. *PLoS One*. 2015; 10(3):e0121740. <https://doi.org/10.1371/journal.pone.0121740>
26. Nongpiur ME, He M, Amerasinghe N, et al. Lens vault, thickness, and position in Chinese subjects with angle closure. *Ophthalmology* 2011; 118(3):474-479. <https://doi.org/10.1016/j.ophtha.2010.07.025>
27. Tan GS, He M, Zhao W, Sakata LM, Li J, Nongpiur ME, Lavanya R, Friedman DS, Aung T. Determinants of lens vault and association with narrow angles in patients from Singapore. *Am J Ophthalmol* 2012; 154(1):39-46. <https://doi.org/10.1016/j.ajo.2012.01.015>
28. Liu YM, Hu D, Zhou LF, et al. Associations of lens thickness and axial length with outcomes of laser peripheral iridotomy. *Int J Ophthalmol* 2021; 14(5):714-718. <https://doi.org/10.18240/ijo.2021.05.11>
29. Ang BC, Nongpiur ME, Aung T, Mizoguchi T, Ozaki M. Changes in Japanese eyes after laser peripheral iridotomy: an anterior segment optical coherence tomography study. *Clin Exp Ophthalmol* 2016; 44(3):159-165. <https://doi.org/10.1111/ceo.12673>
30. Gupta B, Angmo D, Yadav S, Dada T, Gupta V, Sihota R. Quantification of Iridotrabeular Contact in Primary Angle-Closure Disease. *J Glaucoma* 2020; 29(8):681-688. <https://doi.org/10.1097/IJG.0000000000001572>
31. Nongpiur ME, Gong T, Lee HK, et al. Subgrouping of primary angle-closure suspects based on anterior segment optical coherence tomography parameters. *Ophthalmology* 2013; 120(12):2525-2531. <https://doi.org/10.1016/j.ophtha.2013.05.028>
32. Koh V, Keshtkaran MR, Hernstadt D, Aquino MCD, Chew PT, Sng C. Predicting the outcome of laser peripheral iridotomy for primary angle closure suspect eyes using anterior segment optical coherence tomography. *Acta Ophthalmol* 2019; 97(1):e57-e63. <https://doi.org/10.1111/aos.13822>
33. Song MK, Sung KR, Shin JW, Jo YH, Won HJ. Glaucomatous Progression After Lens Extraction in Primary Angle Closure Disease Spectrum. *J Glaucoma* 2020; 29(8):711-717. <https://doi.org/10.1097/IJG.0000000000001537>
34. Chan PP, Tang FY, Leung DY, Lam TC, Baig N, Tham CC. Ten-Year Clinical Outcomes of Acute Primary Angle Closure Randomized to Receive Early Phacoemulsification Versus Laser Peripheral Iridotomy. *J Glaucoma* 2021; 30(4):332-339. <https://doi.org/10.1097/IJG.0000000000001799>
35. Сорокин Е.Л., Марченко А.Н., Данилов О.В. Роль и клиническое значение фактоморфического компонента в формировании первичной закрытоугольной глаукомы при утолщенной форме хрусталика (к вопросу о генезе закрытоугольной глаукомы). Сообщение 1. *Офтальмохирургия* 2014; 1:53-59. <https://doi.org/10.18008/1816-5095-2013-4-26-31>
23. Zhang C, Tatham AJ, Medeiros FA, Zangwill LM, Yang Z, Weinreb RN. Assessment of choroidal thickness in healthy and glaucomatous eyes using swept source optical coherence tomography. *PLoS One*. 2014; 9(10):e109683. <https://doi.org/10.1371/journal.pone.0109683>
24. Wei WB, Xu L, Jonas JB, et al. Subfoveal choroidal thickness: the Beijing Eye Study. *Ophthalmology* 2013; 120(1):175-180. <https://doi.org/10.1016/j.ophtha.2012.07.048>
25. Huang W, Gao X, Li X, et al. Anterior and posterior ocular biometry in healthy Chinese subjects: data based on AS-OCT and SS-OCT. *PLoS One*. 2015; 10(3):e0121740. <https://doi.org/10.1371/journal.pone.0121740>
26. Nongpiur ME, He M, Amerasinghe N, et al. Lens vault, thickness, and position in Chinese subjects with angle closure. *Ophthalmology* 2011; 118(3):474-479. <https://doi.org/10.1016/j.ophtha.2010.07.025>
27. Tan GS, He M, Zhao W, Sakata LM, Li J, Nongpiur ME, Lavanya R, Friedman DS, Aung T. Determinants of lens vault and association with narrow angles in patients from Singapore. *Am J Ophthalmol* 2012; 154(1):39-46. <https://doi.org/10.1016/j.ajo.2012.01.015>
28. Liu YM, Hu D, Zhou LF, et al. Associations of lens thickness and axial length with outcomes of laser peripheral iridotomy. *Int J Ophthalmol* 2021; 14(5):714-718. <https://doi.org/10.18240/ijo.2021.05.11>
29. Ang BC, Nongpiur ME, Aung T, Mizoguchi T, Ozaki M. Changes in Japanese eyes after laser peripheral iridotomy: an anterior segment optical coherence tomography study. *Clin Exp Ophthalmol* 2016; 44(3):159-165. <https://doi.org/10.1111/ceo.12673>
30. Gupta B, Angmo D, Yadav S, Dada T, Gupta V, Sihota R. Quantification of Iridotrabeular Contact in Primary Angle-Closure Disease. *J Glaucoma* 2020; 29(8):681-688. <https://doi.org/10.1097/IJG.0000000000001572>
31. Nongpiur ME, Gong T, Lee HK, et al. Subgrouping of primary angle-closure suspects based on anterior segment optical coherence tomography parameters. *Ophthalmology* 2013; 120(12):2525-2531. <https://doi.org/10.1016/j.ophtha.2013.05.028>
32. Koh V, Keshtkaran MR, Hernstadt D, Aquino MCD, Chew PT, Sng C. Predicting the outcome of laser peripheral iridotomy for primary angle closure suspect eyes using anterior segment optical coherence tomography. *Acta Ophthalmol* 2019; 97(1):e57-e63. <https://doi.org/10.1111/aos.13822>
33. Song MK, Sung KR, Shin JW, Jo YH, Won HJ. Glaucomatous Progression After Lens Extraction in Primary Angle Closure Disease Spectrum. *J Glaucoma* 2020; 29(8):711-717. <https://doi.org/10.1097/IJG.0000000000001537>
34. Chan PP, Tang FY, Leung DY, Lam TC, Baig N, Tham CC. Ten-Year Clinical Outcomes of Acute Primary Angle Closure Randomized to Receive Early Phacoemulsification Versus Laser Peripheral Iridotomy. *J Glaucoma* 2021; 30(4):332-339. <https://doi.org/10.1097/IJG.0000000000001799>
35. Sorokin E.L., Marchenko A.N., Danilov O.V. Role and clinical value of phacomorphic component in formation of primary closed-angle glaucoma in case of a thickened lens form (Towards a problem of genesis of closed-angle glaucoma). Report 1. *Fyodorov Journal of Ophthalmic Surgery* 2014; 1:53-59. (In Russ.) <https://doi.org/10.18008/1816-5095-2013-4-26-31>