
Multimed 2022; (26)3: e2054**Mayo - Junio**

Caso clínico

Gossypiboma: un interesante hallazgo incidental. Presentación de un caso

Gossypiboma: an interesting incidental finding. Presentation of a case

Gossypiboma: um achado incidental interessante. Apresentação de um caso

Yudenia Toledo Cabarcos ^{1*}  <http://orcid.org/0000-0002-5354-9414>Karell Piñón García ¹  <http://orcid.org/0000-0002-1336-1396>Yudelky Almeida Esquivel ¹  <http://orcid.org/0000-0002-5413-0383>

¹ Universidad de Ciencias Médicas de Camagüey. Hospital Universitario Manuel Ascunce Domenech. Camagüey, Cuba.

* Autor para la correspondencia. Email: yudelky.cmw@infomed.sld.cu

RESUMEN

Introducción: el textiloma es un evento conocido, pero de escasa aparición. De modo más común se describen como cuerpos extraños abandonados en el cuerpo después de la cirugía. El sitio más frecuente de presentación es la cavidad abdominal, aunque la región torácica, los músculos paraespinales, los miembros inferiores y el cráneo, pueden verse comprometidos.

Presentación de caso: paciente femenina de 36 años con antecedentes de cesárea un año antes y microcesárea hace dos meses por presentar un quiste mesentérico que se diagnosticó en consulta obstétrica de seguimiento. Asistió al servicio de cirugía y con la administración de anestesia combinada (general orotraqueal y regional epidural continua) se realizó laparotomía exploradora y exéresis de la lesión. El estudio anatomopatológico informó un textiloma. El postoperatorio transcurrió sin complicaciones y la paciente fue dada de alta 12 días después de la cirugía.



Discusión: el textiloma es una complicación poco frecuente. En ocasiones por la escasa sospecha clínica e informes radiológicos no concluyentes, puede pasar inadvertido. El tratamiento incluye medidas de prevención y la remoción completa del mismo evita complicaciones mortales.

Conclusiones: ante un paciente con tumoración abdominal y antecedentes previos de cirugía, el textiloma debe considerarse como un diagnóstico diferencial. El estudio anatomopatológico representa un examen seguro, confiable y vital para el diagnóstico certero de esta eventualidad.

Palabras clave: Textiloma; Esponja quirúrgica; Cavidad abdominal; Estudio anatomopatológico.

ABSTRACT

Introduction: the textilema is a known event, but of scarce appearance. They are most commonly described as foreign bodies left in the body after surgery. The most common site of presentation is the abdominal cavity, although the thoracic region, the paraspinal muscles, the lower limbs, and the skull may be involved.

Case presentation: a 36-year-old female patient with a history of cesarean section a year earlier and a micro-cesarean section two months ago due to a mesenteric cyst that was diagnosed in a follow-up obstetric consultation. He attended the surgery service and with the administration of combined anesthesia (general orotracheal and continuous epidural regional) an exploratory laparotomy and exeresis of the lesion was performed. The anatomopathological study reported a textoma. The postoperative period was uncomplicated and the patient was discharged 12 days after surgery.

Discussion: Textilema is a rare complication. Sometimes due to low clinical suspicion and inconclusive radiological reports, it can go unnoticed. The treatment includes preventive measures and its complete removal avoids fatal complications.

Conclusions: faced with a patient with an abdominal tumor and a previous history of surgery, textiloma should be considered as a differential diagnosis. The anatomopathological study represents a safe, reliable and vital test for the accurate diagnosis of this eventuality.

Keywords: Textileme; Surgical sponge; Abdominal cavity; Anatomopathological study.



RESUMO

Introdução: o textilema é um evento conhecido, mas de escassa aparição. Eles são mais comumente descritos como corpos estranhos deixados no corpo após a cirurgia. O local mais comum de apresentação é a cavidade abdominal, embora a região torácica, os músculos paravertebrais, os membros inferiores e o crânio possam estar envolvidos.

Apresentação do caso: Paciente do sexo feminino, 36 anos, com histórico de cesariana há um ano e microcesárea há dois meses devido a cisto mesentérico diagnosticado em consulta obstétrica de acompanhamento. Atendeu ao serviço de cirurgia e com a administração de anestesia combinada (oro-traqueal geral e regional peridural contínua) foi realizada laparotomia exploradora e exérese da lesão. O estudo anatomopatológico relatou textoma. O pós-operatório transcorreu sem complicações e o paciente recebeu alta 12 dias após a cirurgia.

Discussão: O textilema é uma complicação rara. Às vezes, devido à baixa suspeita clínica e laudos radiológicos inconclusivos, pode passar despercebido. O tratamento inclui medidas preventivas e sua remoção completa evita complicações fatais.

Conclusões: diante de um paciente com tumor abdominal e história prévia de cirurgia, o textiloma deve ser considerado como diagnóstico diferencial. O estudo anatomopatológico representa um exame seguro, confiável e vital para o diagnóstico preciso dessa eventualidade.

Palavras-chave: Textilema; Esponja cirúrgica; Cavidade abdominal; Estudo anatomopatológico.

Recibido: 24/6/2021

Aprobado: 25/4/2022

Introducción



El gossypiboma es un evento conocido, pero de escasa aparición y se refiere a una esponja quirúrgica olvidada en el cuerpo humano después de un procedimiento quirúrgico, con la formación de una reacción tisular inflamatoria a cuerpo extraño. ⁽¹⁾

En 1884, el Dr. Wilson describió en detalle los Textilomas, Gasomas o Gossypibomas como la presencia de cuerpos extraños abandonados en el abdomen durante laparotomías, sin embargo, se han asociado con menor frecuencia luego de intervenciones torácicas, cardiovasculares, de mama, ortopédicas y neurológicas. ⁽²⁾

Es notable la variabilidad de los síntomas, pues muchos de los pacientes permanecen asintomáticos. En otras ocasiones el cuadro clínico se ha manifestado por una respuesta exudativa con formación de abscesos y fístulas cutáneas poco después de la cirugía. Algunos autores han propuesto la formación de un proceso tumoral abdominal y/o cuadros de obstrucción o pseudoobstrucción intestinal cuando el textiloma permanece un tiempo prolongado en el organismo. ⁽³⁾

En la actualidad la incidencia de esta complicación es incierta, pues muchos casos no se reportan por la implicación médico legales inherentes. ⁽³⁾ A nivel global se presenta un caso por cada 1000 o 5000 cirugías abdominales abiertas, ⁽⁴⁾ y se estima que la mortalidad oscila de 0% a 35%. ⁽²⁾

Para evidenciar la presencia de este padecimiento, se hace necesario la realización de estudios de imagen como radiografía de abdomen, ecografía, tomografía computarizada y resonancia magnética. ⁽⁵⁾

El estudio anatomopatológico es fundamental para el diagnóstico definitivo. Montemurro N et al, ⁽⁶⁾ en un trabajo realizado, detallaron las características histopatológicas y las enunciaron como: núcleo de agente hemostático degenerado rodeado por una reacción inflamatoria, presencia de células inflamatorias agudas y crónicas, células gigantes de cuerpo extraño, depósito de colágeno, proliferación vascular reactiva y material extraño degenerado.

Se conoce que la prevención del gossypiboma es posible, un conteo cauteloso del número de compresas utilizadas durante la cirugía, ⁽⁷⁾ y el uso de esponjas quirúrgicas con marcadores radiopacos, disminuyen el riesgo de este trastorno. ⁽⁸⁾

De identificarse debe ser tratado, mediante resección. La terapia exitosa de la lesión puede promover su resolución y prevenir complicaciones médicas y/o legales que encierra como

reintervención quirúrgica programada o de emergencia, exámenes más profundos y costosos para descartar otras patologías, y la muerte como resultado directo de la complicación del propio gossypiboma, o de su tratamiento. ⁽²⁾

Por la baja frecuencia de esta entidad el objetivo del trabajo es reportar a la comunidad médica de un nuevo caso de textiloma, diagnosticado incidentalmente en una paciente que fue intervenida en el Hospital Universitario Manuel Ascunce Domenech de Camagüey por un quiste mesentérico y que durante el estudio anatomopatológico del espécimen quirúrgico, se diagnosticó un textiloma.

Caso clínico

Se comunica el caso de una paciente femenina de 36 años de edad, color de la piel negra, con antecedentes de hipertensión arterial en tratamiento, cesárea un año antes y microcesárea hace dos meses por presentar un quiste gigante mesentérico que se diagnosticó mediante ecografía durante la consulta obstétrica.

Fue ingresada para exéresis de la lesión y al examen físico se constató una tumoración con extensión hacia el hemiabdomen superior, regular, fija y no dolorosa a la palpación.

Se realizaron exámenes de analítica sanguínea que mostraron los siguientes resultados: hematócrito: 0,40 %, creatinina: 67 $\mu\text{mol/l}$, conteo de plaquetas: $198 \times 10^9/\text{l}$, tiempo de coagulación: 7 segundos, tiempo de sangramiento: 1 segundo y glucemia: 5,6 mmol/l .

En el ultrasonido abdominal se visualizó aumento de volumen en relación con imagen ecolúcida, inmensurable, con gruesos tabiques internos y elementos ecogénicos en suspensión en su interior. Resto de las estructuras sin alteraciones.

El equipo de médicos tratantes decidió proceder a la intervención quirúrgica y con la administración de anestesia combinada (general orotraqueal y regional peridural continua) se realizó laparotomía exploradora y se extirpó gran tumoración a nivel de la raíz del mesenterio, adherida al intestino delgado, colon transverso y ciego. (Figura 1)

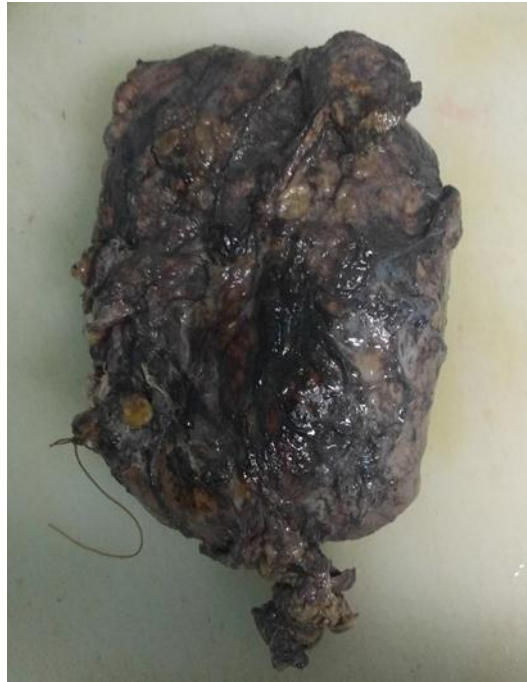

Fig. 1. Lesión tumoral resecada.

El transoperatorio transcurrió sin complicaciones y el espécimen quirúrgico resecado se envió al examen definitivo anatomopatológico.

Macroscópicamente se recibe formación de tejido irregular que mide 18x14x5 cm, superficie congestiva, deslustrada, consistencia renitente. Al corte se observa salida de abundante material purulento y presencia de cuerpo extraño en su interior (compresa), que se encuentra adherida a las paredes de la cavidad quística, superficie interna irregular, con áreas de congestión, hemorragias, necrosis y abscedación. Grasa perimesentérica con área de consistencia firme, de color amarillenta, que se corresponde con calcificación de 5x2x2 cm. (Figura 2)

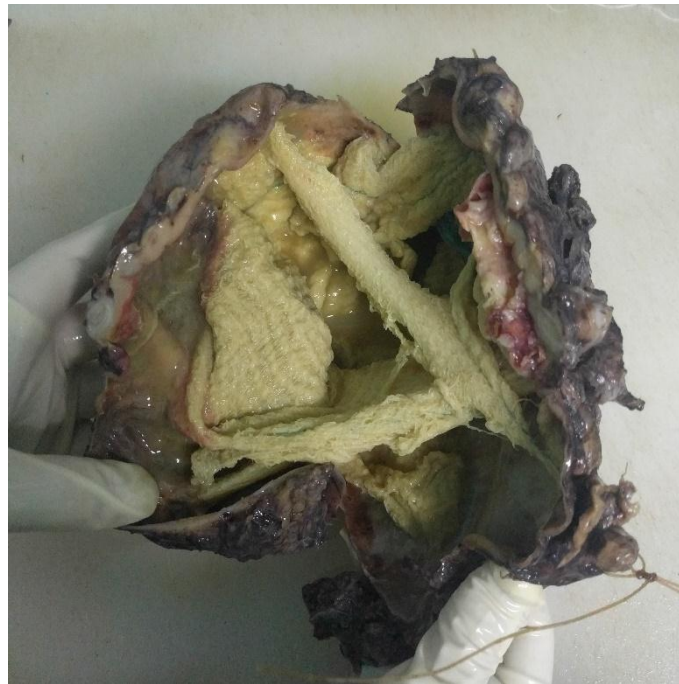

Fig. 2. Al corte se ilustra cavidad quística con resto de material textil (compresa).

Histológicamente: masa quística de contenido purulento con evidencia de oblitoma (cuerpo extraño tipo compresa). Contorno quístico definido por pseudocápsula de tejido conectivo que muestra proceso inflamatorio crónico granulomatoso a cuerpo extraño, necrosis y hemorragia. Cuadro histológico consistente con oblitoma abdominal quirúrgico. (Figura 3)

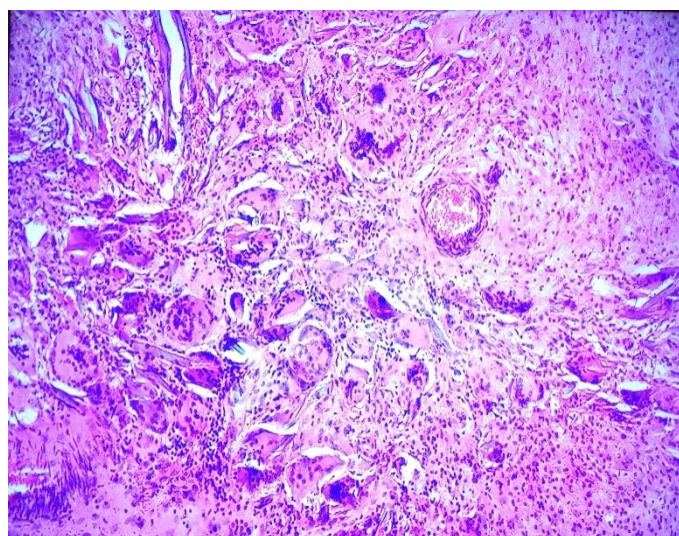


Fig. 3. Proceso inflamatorio crónico granulomatoso con células gigantes a tipo cuerpo extraño.

Tinción hematoxilina y eosina (aumento 20x).

Tras evolución favorable, la paciente egresó 12 días después de la intervención.

Discusión

En el actual trabajo se informa el caso de una paciente que tras la extirpación de una masa en región abdominal se diagnosticó un textiloma de forma incidental durante el estudio anatomopatológico del espécimen quirúrgico.

El cuerpo extraño postoperatorio en la cavidad abdominal es una de las complicaciones artificiales potencialmente peligrosas, poco frecuentes y en gran parte prevenibles. ⁽⁹⁾ El granuloma de material extraño debido a la retención de una esponja quirúrgica (gossypiboma) se produce junto con una respuesta inflamatoria a un material de tela como una gasa que queda después de la cirugía. ⁽¹⁰⁾

Su nombre deriva del latín (gossypium/algodón), y del Kiswahili (boma), que significa escondite, camuflaje, sitio donde es ocultado o retenido algo. ⁽⁵⁾

El caso en mención correspondió a una mujer joven, lo cual coincide con un estudio reportado por Tchaou M. et al, ⁽⁴⁾ donde existió predominio del sexo femenino al aportar la cirugía ginecológica la mayor cantidad de pacientes.

Existió el antecedente de cesárea un año antes, acto que se atribuyó como el momento donde ocurrió el evento. La paciente se mantuvo asintomática durante el periodo antes mencionado, aunque la bibliografía consultada ^(1,8) reporta que muchos de los afectados pueden cursar sin síntomas durante años, mientras que otros debutan con un abdomen agudo quirúrgico secundario a procesos infecciosos, obstrucción intestinal, perforación y sangrado.

A nivel hístico se conoce que las fibras textiles provocan una reacción inflamatoria con exudación 24 horas después de la intervención quirúrgica. Al octavo día, expertos demostraron la formación de tejido de granulación, y finalmente la fibrosis a partir del día 13 se hace evidente. En ausencia de infección, este proceso explica las posibilidades de

enquistamiento e incluso calcificaciones con una tolerancia que a veces parece prolongada.

(5)

Entre los factores que predisponen a esta eventualidad, García Yllán V y otros ⁽²⁾ mencionan las cirugías de emergencia, los cambios en el tipo de intervención planificada y los procedimientos quirúrgicos prolongados. También existe un riesgo severo en asociación con circunstancias como cambios en el staff quirúrgico durante la cirugía, la presencia de varios equipos quirúrgicos simultáneamente, desorganización en el quirófano, conteo rápido de las esponjas, pacientes inestables hemodinámicamente u obesos, el error humano y equipos de cirujanos inexpertos o incompletos.

Los hallazgos ultrasonográficos de la paciente orientaron el diagnóstico hacia un mesentérico, ya que fue observada una imagen ecolúcida, con tabiques internos y elementos ecogénicos en suspensión en su interior. No existió la sospecha clínica y las imágenes informadas durante esta prueba no fueron sugestivas de esta complicación.

La tomografía computarizada de abdomen ha sido una valiosa prueba de imagen para el diagnóstico, los hallazgos más frecuentes son la presencia de tumores de baja a alta densidad con un patrón esponjiforme en forma de remolino y calcificación dispersa. ⁽⁸⁾ Otra ventaja es que ofrece un diagnóstico topográfico preoperatorio preciso y la detección de complicaciones, ⁽⁵⁾ estudio que no fue realizado en este caso.

En el estudio del espécimen resecado de la paciente presentada se comprobó la existencia de una compresa, sin embargo, otros materiales como fórceps arteriales, partes del instrumental quirúrgico o del set de irrigación, tijeras, agujas o guantes pueden ser detectados. ⁽²⁾

De manera similar, el textiloma del caso descrito provocó una reacción aséptica con reacción de algodón brótico y desarrollo de masa. La experiencia previa de otros autores ha informado casos con reacciones inflamatorias exudativas y abscesos. ⁽⁴⁾

En el diagnóstico diferencial debe contemplarse cualquier paciente con abdomen agudo, con antecedentes quirúrgicos, pues suelen simular hematomas, procesos granulomatosos, abscesos, fecalomas, tumores malignos y quistes, ⁽²⁾ como sucedió en esta paciente.

Los especialistas que condujeron el caso tomaron la decisión consensuada de aplicar tratamiento quirúrgico porque de no tratarse, se podían producir complicaciones graves como perforación intestinal, obstrucción, fístulas, sepsis o muerte. ⁽³⁾



El presente caso demostró que ante una masa intraabdominal y antecedentes previos de cirugía, el textiloma debe considerarse como un diagnóstico diferencial. La paciente permaneció asintomática y el índice de sospecha clínica fue inadvertido. El informe radiológico sugirió un quiste mesentérico y el diagnóstico definitivo fue corroborado por el estudio anatomopatológico.

Motta Ramírez GA et al, ⁽³⁾ en un estudio comunicó que el mejor abordaje en estos casos es la prevención. El recuento de compresas durante el perioperatorio y la vigilancia estricta del material e instrumentos, sigue siendo un medio eficaz pero insuficiente. La utilización de marcador radiológico en los materiales quirúrgicos contribuye significativamente a limitar este tipo de incidentes. ⁽³⁾

Conclusiones

El textiloma es una complicación poco frecuente y debido a que en ocasiones el índice de sospecha clínica es nulo y los resultados de los estudios imagenológicos no son concluyentes, puede pasar inadvertido. Se debe de tener presente para realizar el diagnóstico diferencial de pacientes con tumoración abdominal y antecedentes previos de cirugía. El estudio anatomopatológico representa un examen seguro, confiable y vital para el diagnóstico certero de esta eventualidad. Su reconocimiento temprano minimiza los riesgos quirúrgicos y previene complicaciones graves.

Referencias bibliográficas

1. Mallick B, Nath P, Praharaj D, Panigrahi SC, Anand NC. Unusual Cause of Recurrent Cholangitis: Gossypiboma. Cureus. 2020; 12(4): e7774 – e80.
2. García Yllán V, García Yllán L. Textiloma. Un reto diagnóstico. Presentación de un caso. Rev Archivos de Patología. 2020; 1(2): 9-14.



3. Motta Ramírez GA, Aguilar Garibay JE, González Burgos O, Espinoza Ramirez C, Pérez Barbosa PF. Textiloma intraluminal: Complicación tardía de una cirugía intraabdominal. *Anales de Radiología México*. 2018; 17(4): 280-7.
4. Tchaou M, Tchangai B, Dosseh DF, Gbande P, Kolou B, Sonhaye L, et al. Abdominal Gossypibomas: Computed Tomography Scanner Findings of a Series of 15 Cases. *Open J Radiol*. 2020. 10(1): 16-22.
5. Karima M, Houda M, Tazi Z, Adib F, Bezaad R, Alami MH. Abdominal Textiloma about a Case. *SchInt J Obstet Gynec*. 2020; 3(1): 4-6.
6. Montemurro N, Murrone D, Romanelli B, Ierardi A. Postoperative textiloma mimicking intracranial rebleeding in a patient with spontaneous hemorrhage: case report and review of the literature. *Case Rep Neurol*. 2020; 12(1): 7-12.
7. Akhaddar A, Baallal H, Elktaibi A. Abscess due to textiloma (gossypiboma: Retained surgical cottonoid). *Surg Neurol Int*. 2018; 9: 70-3.
8. Yoshida R, Yoshizako T, Sonoyama H, Ryoji H, Iwahashi T, Ishikawa N, et al. Gossypiboma penetrating into the small intestine similar to Meckel's diverticulum: a report and literature Review. *Rev Radiology Case Reports*. 2020; 15(6): 655–9.
9. Holm TM, Stathatos N, Sadow PM, Juliano AF, Cunnane MB, Carter MS, et al. A Gossypiboma from Kazakhstan. *Ear Nose Throat J*. 2020; 99(2): 117-8.
10. Jaramillo Jiménez E, Gupta M, Snipes G, Cheek BS, Michael CB, NavarroMontoya AM, et al. Textiloma mimicking a recurrent high-grade astrocytoma: a case report. *J Neurol Surg Rep*. 2020; 81(1): e7–e9.

Conflicto de intereses

Los autores declaran que no existen conflictos de intereses.

Contribución de autoría

Yudenia Toledo Cabarcos: participó en la concepción y diseño del trabajo, análisis e interpretación de datos, revisión crítica del manuscrito y aprobación de su versión final.



Karell Piñón García: colaboró en la concepción y diseño del trabajo, recolección / obtención de resultados, redacción del manuscrito y aprobación de su versión final.

Yudelky Almeida Esquivel: participó en el análisis e interpretación de datos, revisión crítica del manuscrito y aprobación de su versión final.

Yo, Yudenia Toledo Cabarcos declaro la veracidad del artículo “Gossypiboma: un interesante hallazgo incidental. Presentación de un caso.”