

SARCOCYSTIS FUSIFORMIS EN BOVINOS DEL ESTADO BOLIVAR, VENEZUELA

Gerardo A. GODOY, Gregorio VOLCÁN G. y Ramón GUEVARA

RESUMEN

El presente trabajo comprende el estudio parasitológico de muestras de tejido miocárdico de bovinos sacrificados para el consumo. Todas las muestras fueron examinadas por medio de frotis por aposición demostrándose la presencia de *Sarcocystis fusiformis* en el 92,8% de ellas; los Autores también utilizaron cortes histológicos para la identificación de los quistes del parásito.

INTRODUCCION

Las especies del género *Sarcocystis* son protozoarios (esporozoarios) ⁴ del grupo de los coccidios que se asemejan mucho al género *Toxoplasma* ^{7,12,22}, tanto que ambos poseen un ciclo epitelial en el intestino (tipo *Isospora*) y otro tisular ⁷, parasitando en el mamífero músculos estriados y otros órganos.

Especies del género han sido señaladas además en tejidos de aves ⁶ y reptiles ¹¹. Los estudios más importantes se han efectuado en mamíferos y entre ellos han tomado particular importancia la demostración de *Sarcocystis* en ganado porcino ², ovino ²⁰, bovino ^{16,26} y equino ²⁵, así como en roedores ²¹. Han sido también demostrados en monos ²² y humanos ^{7,12}.

Desde que Miescher en 1.843 describió su hallazgo ¹⁴, se ha acumulado abundante información sobre especies del género *Sarcocystis*. Ella abarca a los países en donde se les ha investigado y sistemáticamente encontrado parasitando a uno o más huéspedes ^{1, 3, 8, 9, 10,14, 17, 23}. No obstante lo anterior, ha sido recientemente que se han ido definiendo una serie de situaciones confusas con respecto a su taxonomía ¹¹, ciclo biológico ^{5,18} y posible participación como agente infeccioso de importancia médica y veterinaria ⁷.

Estudiando muestras de tejidos obtenidos de bovinos que murieron después de un periodo de debilidad y parálisis del tren posterior, encontramos en músculo cardíaco, esófago, diafragma, glándulas salivares y tejido medular de los cuernos, quistes y/o formas aisladas de protozoarios que clasificamos por sus características morfológicas como *Sarcocystis fusiformis*.

Independientemente a la posible responsabilidad de *Sarcocystis fusiformis* en la muerte de los bovinos que hemos mencionado y de la forma como esos animales se infectaron, estudiamos tejidos de bovinos sacrificados en el matadero de la ciudad con el propósito de conocer la prevalencia de esta infección en animales aparentemente sanos. Los resultados de esta encuesta, son los que estamos reportando en el presente trabajo.

MATERIALES Y METODOS

Se colectaron muestras de tejido miocárdico de bovinos sacrificados para el consumo humano, en el matadero de la ciudad. Las muestras, de cincuenta a cien gramos cada una, fueron colocadas en recipientes estériles. Cada muestra, se dividió en pequeños frag-

Este trabajo se ha realizado como parte del Proyecto de Investigación CI-02-09-00021 subsidiado por el Consejo de Investigación de la Universidad de Oriente

Departamento de Parasitología y Microbiología de la Escuela de Medicina, Núcleo de Bolívar, Universidad de Oriente. Ciudad Bolívar-Venezuela

mentos rectangulares. Dos de estas porciones se fijaron en formalina al 10%, para estudio histológico posterior y una tercera se utilizó para practicar frotis por aposición. Los frotis fueron coloreados con la técnica de Giemsa. Los cortes de tejido miocárdico se tiñeron con hematoxilina-eosina (H & E).

Las dimensiones de los quistes se obtuvieron después de medir 25 quistes. El tamaño de los trofozoitos se registró después de promediar las medidas de 25 parásitos vistos en frotis por aposición.

Las microfotografías se tomaron en un microscopio Leitz, Dialux, con cámara de 35 milímetros, cargada con película Kodak Plus-X-Pan, ASA 125.

RESULTADOS

Se procesaron 630 muestras de tejido miocárdico de igual número de bovinos cuyas edades no fué posible constatar, pero que en términos generales se estimó fuera mayor de los dos años para cada animal.

De todas las muestras examinadas, 585 (92,8%) fueron positivas para *Sarcocystis fusiformis* (Figs. 1A y 2B), observándose los parásitos con su morfología característica, aislados, en pares o en pequeños grupos, en los frotis por aposición. La longitud promedio de estos parásitos fué de 13,4 μ , oscilando entre 11,8 y las 15,2 μ ; su diámetro promedio fué de 4,2 μ . Ligeramente incurvados, semejando pequeñas bananas por su forma, presentaban un extremo delgado, afilado y medianamente acidófilo, contrastando con el otro extremo redondeado y basófilo. El núcleo grande y fuertemente acidófilo se encontraba situado más cerca del extremo romo o posterior. Algunos parásitos presentaban una vacuola grande y clara en el extremo delgado. El tercio del parásito correspondiente a la extremidad delgada, se le observaba desprovisto de granulecillas, las cuales, fuertemente basófilas, se distribuían en cambio extensamente en los tercios restantes. Ocasionalmente se encontraron parásitos ovoides.

Examinando detenidamente grupos de estos zoitos, fué posible establecer diferencias en la morfología del núcleo entre algunos de ellos, diferencias que hacían recordar a las observadas entre el macro y el microgameto

de *Plasmodium falciparum*; en unos casos el núcleo fué más compacto y pequeño, comparado con la forma difusa y grande del núcleo de la mayoría de los zoitos.

En todos los cortes histológicos efectuados se demostró la presencia de quistes, en número de 1 a 4 por cada campo microscópico visualizado con objetivo de 6,3 X. Examinados con objetivos de mayor aumento, se observaron, dentro de cada uno de estos quistes, decenas de bradizoitos con morfología similar a la demostrada en los frotis por aposición (Figs. 3C y 4D). Las muestras que fueron estudiadas histologicamente también fueron positivas a *Sarcocystis* en los frotis por aposición.

Los quistes observados fueron de forma circular y ovoide. Estos últimos con diámetros longitudinales que oscilaron entre las 47 y las 287 μ , para un promedio de 138 μ ; el diámetro transversal varió desde las 26 hasta las 79 μ . El tamaño de los quistes circulares fué de un promedio de 53,2 μ de diámetro. En varias oportunidades se observó una fina pared delimitando los bordes del quiste, pero en ningún caso fué posible demostrar estructuras trabeculares dentro del mismo. Es conveniente hacer notar que el tejido cercano a los quistes no presentaba signos significativos de reacción inflamatoria.

DISCUSION

En trabajos mencionados en la bibliografía se hacen referencias a la demostración del parásito en laringe, lengua, esófago y miocardio de bovinos. Además, se señalan en algunos casos, lesiones histológicas apreciables, atribuidas a la distensión de los tejidos, causada por el volumen del quiste; a reacciones alérgicas que se desencadenan como consecuencia de la ruptura de quistes y a la posible acción de sustancias tóxicas del parásito^{19,23,24}. WANG²⁶, estudiando carnes de bovinos de un depósito de Illinois, U.S.A., indica el hallazgo de quistes de *Sarcocystis* en músculos dorsales en 36 de 48 bovinos examinados. JACOBS & col.⁸ informan, años más tarde, haber encontrado infectado con *Sarcocystis* hasta el 98,3% de muestras de tejido bovino estudiados por ellos en Baltimore. PEREZ G. & col.¹⁶, en 1971 señalan haber encontrado que el 96,6% de bovinos estudiados en

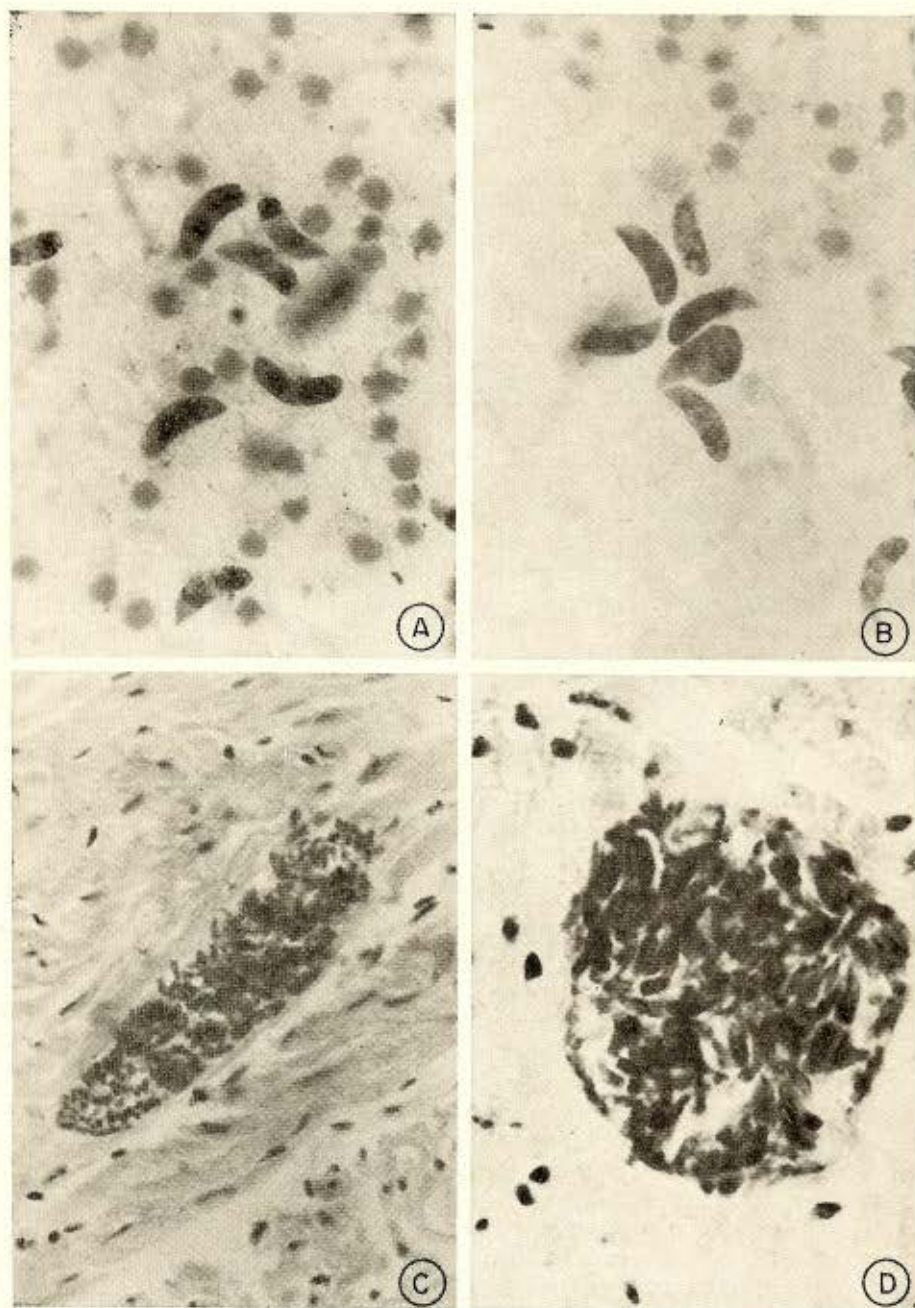


Fig. 1 (A) — Bradizoides de *Sarcocystis fusiformis* obtenidos por frotis por aposición y coloreados con Giemsa. 1000 X. Fig. 2 (B) — Grupo de bradizoides de *S. fusiformis*. Frotis por aposición. Giemsa, 1000 X. Fig. 3 (C) — Quiste de *S. fusiformis* lleno de bradizoides. La membrana del quiste es delgada y poco apreciable. Corte de tejido miocárdico coloreado con hematoxilina eosina (H. E.). 160 X. Fig. 4 (D) — Quiste circular de *S. fusiformis*. Corte de tejido miocárdico. Coloración H. E., 400 X.

Granada, España, se encuentran infectados por *Sarcocystis*.

En el presente trabajo nosotros hemos analizado unicamente tejido miocárdico usando dos métodos, uno el de cortes de tejido en formalina, incluidos en parafina y coloreados con H. & E. y el otro, por frotis por aposición. De estos dos métodos, el segundo nos ha parecido más rápido y práctico para este tipo de encuesta parasitológica. Con ella nos fué posible identificar al parásito en el 92,8% de bovinos, aparentemente sanos, sacrificados para el consumo humano. La información recogida en el matadero local indica que los animales estudiados procedían y habían crecido en el Estado Bolívar.

Merece especial mención el hecho de que todos los quistes visualizados en los cortes histológicos poseían una pared delgada, carecían de trabéculas en su interior y no fué posible demostrar daños tisulares significativos en los tejidos vecinos a los quistes.

SUMMARY

Sarcocystis fusiformis in bovine from Bolivar State, Venezuela

The present paper reports a parasitological study of sarcosporidia infection in bovine heart tissue. Fresh tissue samples were obtained from apparently normal animals killed at a local slaughterhouse. By means of contact smears and tissue sections, the Authors demonstrated the presence of *Sarcocystis fusiformis* in 92.8% of the cases.

REFERENCIAS

- AKAO, SHINKICHI — A new specie of *Sarcocystis* parasitic in the whale *Balaenoptera borealis*. *J. Protozool.* 17: 290-294, 1970.
- AMARAL, V. do & MACRUZ, R. — *Toxoplasma gondii*. Isolamento de amostras a partir dos diafragmas de suínos clinicamente sadios, abatidos em matadouros de São Paulo, Brasil. *Arg. Inst. Biol.* (São Paulo) 36: 47-54, 1969.
- CASTRO, J. & PÉREZ G., MARÍA — Frecuencia de *Sarcocystis miescheriana* en ganado suino de Granada. *Rev. Iber. Parasitol.* 30: 443-447, 1970.
- EUZEBY, J.; LESTRA, T. & GAUTHEY, M. — Concerning the taxonomic relationship of *Sarcosporidia*. *Bull. Soc. Sc. Vet. Med. Comp. Lyon* 74: 207-211, 1972.
- FAYER, R. — *Sarcocystis*: Development in cultured avian and mammalian cells. *Science* 168: 1104-1105, 1970.
- FAYER, R. & KOCAN, R. M. — Prevalence of *Sarcocystis* in grackles in Maryland. *J. Protozool.* 18: 547-548, 1971.
- FRENKEL, J. K. — Protozoal diseases of laboratory animals. In R. A. Marcial Rojas (ed.). *Pathology of protozoal and helminthic diseases*. Baltimore, Williams and Wilkins, 1971, pp. 318-369.
- JACOBS, L.; REMINGTON, J. S. & MELTON, M. L. — A survey of meat samples from swine, cattle and sheep for the presence of encysted *Toxoplasma*. *J. Parasitol.* 46: 23-28, 1960.
- KALIMER, G.; SACKS, R. & FAY, L. D. — Prevalence of *Sarcocystis* in East African game animals. *Z. Tropenmed. Parasitol.* 22: 156, 1971.
- LAISON, R. & SHAW, J. J. — *Sarcocystis gracilis* n. sp. from the Brazilian tortoise *Kinesternon scorpioides*. *J. Protozool.* 18: 365-372, 1971.
- LANDAU, I. A. — Comparison of the life cycle of *Toxoplasma* and *Hepatozoon* with reference to the general phenomenon and the role of cyst formation in the *Coccidia*. *Ann. Trop. Med. Parasitol.* 67: 403-407, 1973.
- MANDOUR, A. M. — Pathology and symptomatology of *Sarcocystis* infection in man. *Trans. Roy. Soc. Trop. Med. Hyg.* 59: 432-434, 1965.
- MANDOUR, A. M. & KEYMER, I. F. — *Sarcocystis* infection in African antelopes. *Ann. Trop. Med. Parasitol.* 64: 513-523, 1970.
- MIESCHER, F. — Ueber eigenthümliche Schläuche in den Muskeln einer Hausmaus. *Ber. Verhandl. Naturf. Gesellsch.* (Basel) 5: 198-202, 1843.
- PÉREZ G., M. & GONZÁLEZ, C. J. — *Sarcocystis tenella* Railliet, 1886. *Rev. Iber. Parasitol.* 30: 719-723, 1970.
- PÉREZ G., M.; RODRIGUEZ, O. M.; GÓMEZ, G. V. & GONZÁLEZ, C. J. — Contribución al estudio de la sarcosporidiosis. Su frecuencia en el ganado vacuno de la provincia de Granada. *Rev. Iber. Parasitol.* 31: 315-318, 1971.
- QUIROGA, D.; LOMBARDO, O. J. & ZORRILLA, R. — *S. tilopodi* n. sp. en guanacos (*Lama guanicae*) en la Rep. Argentina. *Gac. Vet.* (Buenos Aires) 31: 67-70, 1969.
- RYBALTOVSKII, O. B. — Development of *Sarcocystis*. *Dokl Vses. Ord. Lenina Akal. S-Kl. Nauk. im. VI Lenina.* 10: 39-40, 1971.
- SCAGLIA, G. — Sulla Sarcosporidiosi cardiaca con speciale riguardo alla patologia del fascio di His. *Arch. Ital. Anat. e Istol. Patol.* 1: 156-182, 1930.
- SCOTT, J. W. — Economic importance of *Sarcosporidia*, with especial reference to *Sarcocystis* te-

- nella. *Bull. Univ. Wyoming Agr. Exp. Sta.* 262: 1-55, 1943.
21. SHAW, J. J. & LAINSON, R. — *Sarcocystis* of rodents and marsupials in Brazil. *Parasitol.* 59: 233, 1969.
22. SIMPSON, CH. F. — Electron microscopy of *Sarcocystis fusiformis*. *J. Parasitol.* 52: 607-613, 1966.
23. TERREL, T. G. & STOOKEY, J. L. — Chronic eosinophilic myositis in a Rhesus monkey infected with sarcosporidiosis. *Vet. Path.* 9: 266-271, 1972.
24. THEVENOZ, L. — Recherches sur les sarcosporidies des bovides en Suisse. *Zentralbl. Bakt.* 124: 458-465, 1932.
25. VOGELSANG, E. G. & PEÑA DE ROA, C. — *Sarcocystis betrami*, Doflein 1901, parásito de equinos de Venezuela. *Rev. Med. Vet. Parasitol. (Venezuela)* 14: 133-134, 1955.
26. WANG, H. — Notes on bovine sarcosporidiosis. *J. Parasitol.* 36: 416-422, 1950.

Recebido para publicação em 29/12/1975.