

## Abscesso estromal em córnea de cão

### Corneal Stromal Abscess in a Dog

Karoline Alves de Oliveira Marinho<sup>1</sup>, Karen Medina Teixeira Tavernezi<sup>2</sup>, Breno Henrique Alves<sup>3</sup>,  
Bruna Carioca de Souza<sup>1</sup>, Carolina Ferreira Silva<sup>1</sup>, Gabriele Flaviane Pereira<sup>1</sup>,  
Lígia Maria de Carvalho<sup>1</sup> & Sávio Tadeu Almeida Júnior<sup>3</sup>

#### ABSTRACT

**Background:** The eye is an important sense organ responsible for sight. The cornea is the outermost of many eye layers, being predisposed to several lesions, some of them being frequent in small animal clinics meanwhile others are unusual and seldom reported in specialized literature. The stroma abscess is a common condition in horses, but atypical in dogs, it's a condition in which a microperforation in the corneal epithelium allows microorganisms or a foreign body to penetrate the corneal stroma, and those become inside the cornea after a re-epithelialization, producing an intense inflammatory response. Therefore, this case reports a case of deep stromal abscess in a Shih Tzu dog.

**Case:** A 4-year-old female Shih Tzu, weighing 4.6 kg, was submitted to ophthalmic examination in which the left eye presented an opaque yellowish-white protruding structure located on the right side, in the center of the cornea (3 o'clock position), bulbar and palpebral conjunctival hyperemia and congestion, chemosis, blepharospasm, and a moderate amount of mucous discharge. The clinical diagnosis was stromal abscess with reflex uveitis. A differential diagnosis should include conditions affecting the anterior part of the cornea, such as an epithelial inclusion cyst and a corneal ulcer. The inclusion cyst, contrarily to the corneal abscess, doesn't cause pain, meanwhile, the corneal ulcer was ruled out by the Fluorescein Staining Test. The recommended treatment was surgical, through lamellar keratectomy, followed by overlapping pedicled conjunctival graft and third eyelid flap. In association with the surgical treatment, oral antibiotics, anti-inflammatory, and opioids, plus topical antibiotics and autologous serum eye drop. Seventy days post-surgery, the previously observed inflammatory signs were no longer present. In the conjunctival graft insertion site perpetuated a scar leucoma with few blood vessels. The therapy was proven effective in solving the stromal abscess and in visual maintenance. Despite the located opacity due to leucoma, it barely causes any impairment, once its lateral position won't impact the central vision, which is more important to predator species than the peripheral vision.

**Discussion:** Stromal abscess is a pathological condition in which an initial perforating corneal injury leads to a rupture of the epithelial barrier, allowing the access of bacterial, fungus, or foreign bodies of organic nature. The morbidity is more frequent in horses, but this report shows that although uncommon, stromal abscesses can occur in dogs. The diagnosis was achieved by an analysis of the clinical history and findings. Conditions that affect the anterior cornea must be among differential diagnoses. Treatment aims for the removal of infectious material with debridement and curetting of the stroma, by performing the lamellar keratoplasty technique, which produces a corneal wound. The implementation of a pedicled conjunctival graft allows, the influx of growth factors, active replication of stromal collagen by fibroblasts, and direct arrival of antibiotics through the blood supply to the exposed portion of the cornea. The third eyelid flap is questioned by some authors, once it complicates the post-op follow up, and hinder the topical therapy from directly reaching the eye surface. Autologous serum: A blood-derived product often used to control corneal melting. The Federal Medicine Board determined that autologous serum eyedrops therapy has been scientifically proven effective, being used worldwide in the treatment of severe eye surface conditions. In Veterinary, studies also demonstrated that autologous serum can improve the corneal re-epithelialization in dogs.

**Keywords:** autologous serum, keratectomy, ophthalmology, veterinary.

**Descritores:** soro autólogo, ceratectomia, oftalmologia, veterinária.

DOI: 10.22456/1679-9216.117612

Received: 14 August 2021

Accepted: 9 December 2021

Published: 23 January 2022

<sup>1</sup>Curso de Medicina Veterinária, Centro Universitário do Sul de Minas (UNIS-MG), Varginha, MG, Brazil. <sup>2</sup>M.V. Autônoma, Varginha. <sup>3</sup>Departamento de Medicina Veterinária, Universidade Federal de Lavras (UFLA), Lavras, MG. CORRESPONDENCE: K.A.O. Marinho [karol.vet16@gmail.com] & B.H. Alves [brenomedveterinaria@hotmail.com]. Curso de Medicina Veterinária, UNIS-MG. Av. Alzira Barra Gazzola n. 650. CEP 37031-099 Varginha, MG, Brazil.

## INTRODUÇÃO

O olho é considerado um importante órgão sensitivo, responsável pela visão. O ato de enxergar é complexo e envolve diversas estruturas oculares, musculares e nervosas. Simplificadamente, os raios luminosos do ambiente que penetram o olho são captados por receptores na retina, alcançam o Sistema Nervoso Central por meio do nervo óptico e, no córtex cerebral, a percepção da visão acontece [17].

A córnea é a estrutura mais externa do bulbo ocular e sua transparência permite a penetração de luz para o meio interno. Essa localização externa a predispõe a muitas lesões traumáticas e a efeitos ambientais tais como a desidratação. Apesar de ser avascularizada, a córnea é abundantemente innervada tornando-a muito sensível à dor [3,5,19].

O abscesso estromal é uma afecção que ocorre a partir de uma solução de continuidade no epitélio corneano que permite a entrada de corpo-estranho e/ou microrganismos à porção estromal da córnea. Após a cura epitelial, que ocorre por volta de sete dias, os agentes invasores ficam retidos no estroma e um intenso processo inflamatório acontece, dando origem ao abscesso [7,4].

Esta condição ocorre com mais frequência em equinos, principalmente devido a localização lateral e exposta do bulbo ocular, associado ao comportamento assustado da espécie [12]. Entre os cães, as raças braquicefálicas são mais predispostas devido a maior exposição do bulbo ocular e da córnea, predispondo a traumas [1,17]. Desta forma, o objetivo deste estudo é descrever um caso de abscesso em estroma profundo na córnea de uma cadela da raça Shih-tzu.

## CASO

Uma cadela da raça Shih-tzu (Figura 1), com 4 anos de idade e pesando 4,6 kg, foi atendida no centro veterinário especializado Gaia para uma consulta oftalmológica. Os tutores relataram que a cadela já tinha sido atendida por um veterinário que prescreveu colírio Tobramicina 3 mg/mL a cada 6 h (QID), Diclofenaco sódico 0,1% colírio a cada 12 h (BID) e lubrificante oftalmológico a cada 12 h, como terapia para úlcera de córnea diagnosticada no momento da consulta. Os tutores informaram observar uma melhora inicial e, posteriormente, uma piora.

Ao exame físico oftalmológico não foram identificadas alterações dignas de nota no olho direito. O olho esquerdo apresentou uma estrutura opaca, branco-

-amarelada (Figura 2) protrusa na região centro-lateral da córnea, neovascularização, hiperemia e congestão das conjuntivas bulbar e palpebral, blefaroespasma, quemose, hipópio e presença de secreção mucosa em quantidade moderada. O teste de fluoresceína foi negativo para ambos os olhos (direito e esquerdo), resposta à ameaça e reflexos pupilares estavam normais em ambos os olhos.

O diagnóstico para a lesão observada foi abscesso em estroma corneano associado à uveíte reflexa. O tratamento preconizado no caso foi cirúrgico, por técnica de ceratectomia lamelar seguida de sobreposição de enxerto conjuntival pediculado e flap de terceira pálpebra.

Para tal procedimento cirúrgico, o protocolo anestésico utilizado foi: pré-anestesia com de sulfato de morfina<sup>1</sup> [Dimorf<sup>®</sup> - 0,7 mg/kg]; indução anestésica com ketamina<sup>2</sup> [Dopalen - 3 mg/kg] e propofol<sup>3</sup> [Propotil<sup>®</sup> - 5 mg/kg]; anestesia local infiltrativa com 1 mL de lidocaína<sup>4</sup> [cloridrato de lidocaína - 20 mg/mL - diluída em 1mL de solução fisiológica 0,9%]; e anestesia inalatória com isoflurano<sup>1</sup> [Isoforine<sup>®</sup>].

Com auxílio de uma lupa cirúrgica (magnificação 5x) o epitélio foi removido com um bisturi n° 15, e a porção da córnea em malácia foi devidamente curetada com tesoura de castroviejo (Figura 3) que permitiu alcançar o estroma profundo. Entre o material curetado, foi obtido fragmento filamentosso (Figura 4A) de tamanho inferior a 1 mm, indicado pela seta preta. Após ceratectomia a área exposta da córnea apresentava aproximadamente 0,3 cm de tamanho (Figura 4B).

Na sequência, um enxerto de conjuntiva foi posicionado sobre a ferida aberta de forma a proteger e oferecer suprimento sanguíneo viabilizando a resolução da ferida cirúrgica. Para tanto, um pedículo da conjuntiva bulbar foi incisado perpendicularmente ao limbo (Figura 5A e 5B). Removeu-se do tecido fibroso subjacente a conjuntiva sobreposta, denominado Cápsula de Tenon (Figura 6), para evitar a retração posterior do pedículo.

Em seguida, o pedículo foi suturado à córnea com pontos simples interrompidos (Figura 7A), utilizando fio absorvível Poliglactina<sup>5</sup> 910 8-0. O resultado é uma lesão totalmente coberta pelo enxerto conjuntival pediculado (Figura 7B e 7C).

Para a realização do flap, a borda da terceira pálpebra é pinçada, transfixada e acomodada sob a pálpebra superior (Figura 8A) que também é transfixada,

de dentro para fora, e o ponto é realizado pela parte externa da pálpebra, com sutura captonada (Figura 8B), de maneira que o nó não tenha contato com a superfície ocular (Figura 8C). Esta sutura foi empregada afim de evitar o esgarçamento da pálpebra, diminuindo a tensão do fio de sutura, sobre a mesma.

No pós-cirúrgico foram prescritos para uso oral: antibiótico a base de doxiciclina<sup>6</sup> [Doxifin<sup>®</sup> 50 mg - 5 mg/kg, BID durante 28 dias]; anti-inflamatório não-esteroidal a base de carprofeno<sup>7</sup> [Carproflan<sup>®</sup> 25 mg - 2,5 mg/kg, BID durante 4 dias] e cloridrato de tramadol<sup>8</sup> [Cronidor<sup>®</sup> 12 mg - 2,5 mg/kg, TID durante 4 dias]. Para uso tópico (oftalmológico): 1 gota de colírio de cloridrato de ciprofloxacino<sup>9</sup> [Biamotil<sup>®</sup> a cada 1 h durante 21 dias]; pomada de cloridrato de ciprofloxacino<sup>1</sup> [Maxiflox<sup>®</sup> a noite - para ser usada ao sétimo dia de pós-operatório] e 1 gota de soro autólogo [a cada 8 h durante 7 dias]. O uso obrigatório do colar elisabetano até o final do tratamento, para evitar o auto-trauma, foi solicitado.

Foram realizados retornos pós-cirúrgicos a cada 3 dias. Vinte dias após a cirurgia foi removido o flap da terceira pálpebra. Nesse momento, o pedículo apresentava boa vascularização e aderência e não foram observadas complicações cirúrgicas.

Após 70 dias a paciente voltou para o procedimento de remoção do pedículo do enxerto conjuntival (Figura 9A), contudo por complicações anestésicas, intrínsecas à paciente, não foi possível a remoção total do tecido enxertado, que se apresentava parcialmente aderido à esclera (Figura 9B).

Com 110 dias após a cirurgia, a paciente já não apresentava os sinais inflamatórios de antes: blefaroespasma, hipópio, hiperemia e secreção ocular (Figura 10A). Com 140 dias de pós-cirúrgico, nota-se o aspecto brilhante e saudável da córnea e, embora haja a persistência do leucoma cicatricial, o mesmo se apresenta com poucos vasos sanguíneos e com evolução da transparência em suas bordas (Figura 10B).

### DISCUSSÃO

O abscesso estromal é uma condição patológica em que, inicialmente uma lesão penetrante na córnea acarreta em ruptura da barreira epitelial corneal permitindo a entrada de bactérias, fungos ou corpos estranhos de origem orgânica [7,9]. A rápida cicatrização desta camada corneana permitiu que o agente invasor, neste caso um corpo estranho, ficasse retido

na córnea avascular provocando uma intensa resposta inflamatória e multiplicação de microrganismos [17], dando origem ao abscesso.

Esta condição ocorre com mais frequência em equinos, principalmente devido a localização lateral e exposta do bulbo ocular, associado ao comportamento assustado da espécie, viabilizando-a a esta e outras muitas afecções de córnea [12]. Este relato de caso demonstra a possibilidade, embora incomum, de ocorrência do abscesso estromal em cães principalmente quando estes são braquicefálicos, devido maior exposição do bulbo ocular e da córnea, predispondo a traumas [1,17].

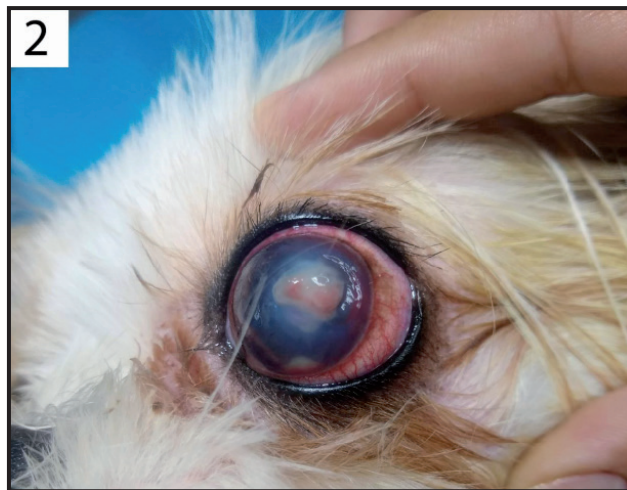O diagnóstico do abscesso corneano é realizado através de histórico e achados clínicos. O tratamento preconizado é por meio de remoção do foco infeccioso com desbridamento e curetagem [9]. No presente caso, ao realizar o desbridamento uma estrutura filamentosa foi encontrada no estroma corneano, o que possibilita a interpretação de que inicialmente houve um trauma perfurante que possibilitou a entrada do corpo estranho que ficou alojado no estroma após a rápida cicatrização do epitélio corneano. Tal fato justifica a não absorção do corante de fluoresceína, no momento de sua aplicação, uma vez que o epitélio já se encontrava íntegro, não havendo exposição do estroma subjacente.

Afecções que acometem a porção anterior da córnea, como cisto de inclusão epitelial, úlcera de córnea devem estar na lista de diagnósticos diferenciais. O cisto de inclusão epitelial, diferente do caso clínico oftalmológico em questão, se apresenta como lesões crônicas elevadas de coloração branco-rosada e não dolorosas [22]. As possibilidades de úlcera de córnea foram eliminadas pelo teste de fluoresceína negativo. A malácia estava presente, porém era secundária a lesão traumática primária e efeitos de proteases e collagenases.


A ceratectomia gera, cirurgicamente, uma lesão de córnea. O enxerto pedicular com conjuntiva bulbar é uma técnica que confere altas chances de recuperação da visão, em úlceras profundas [1,14]. Como a córnea é avascular, ao levar um tecido vascularizado até ela torna-se possível a chegada imediata de fatores de crescimento, replicação ativa de colágeno do estroma por fibroblastos e chegada direta de antibióticos através suprimento sanguíneo. Além disso ao “tampar” a lesão, com um outro tecido, ela fica protegida melhorando as chances de recuperação [17].



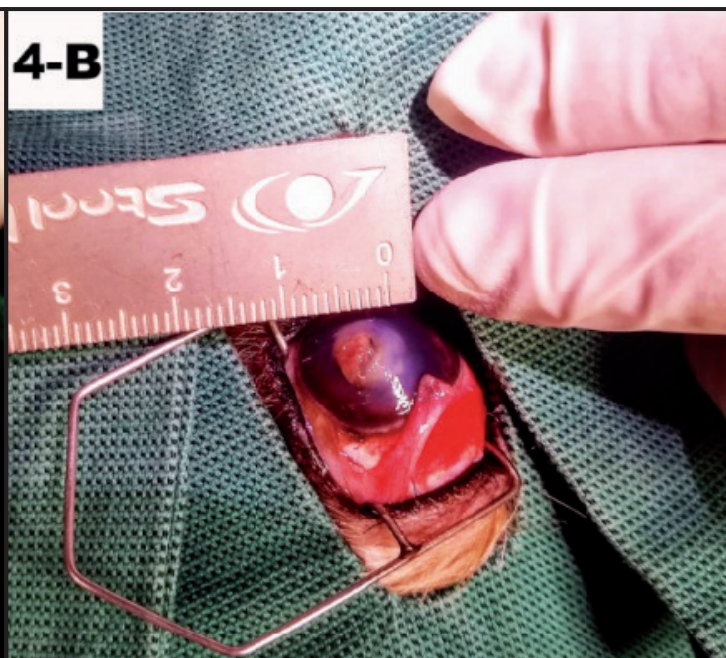
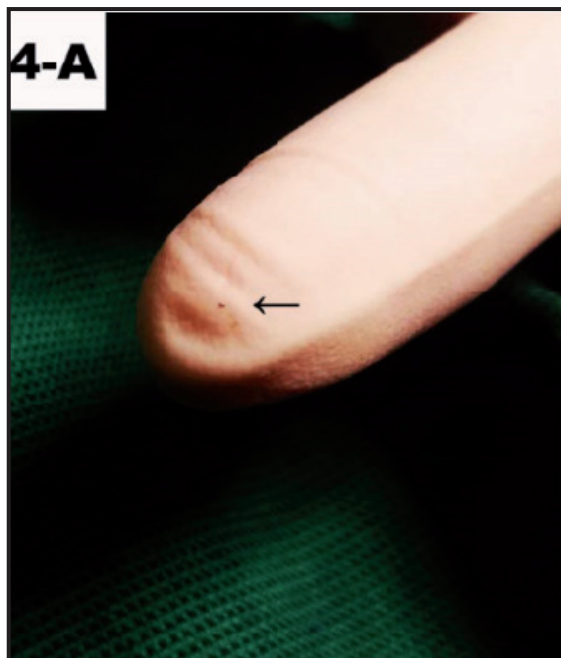
**Figura 1.** Cadela da raça Shih-tzu. [Fonte: Centro veterinário especializado Gaia].



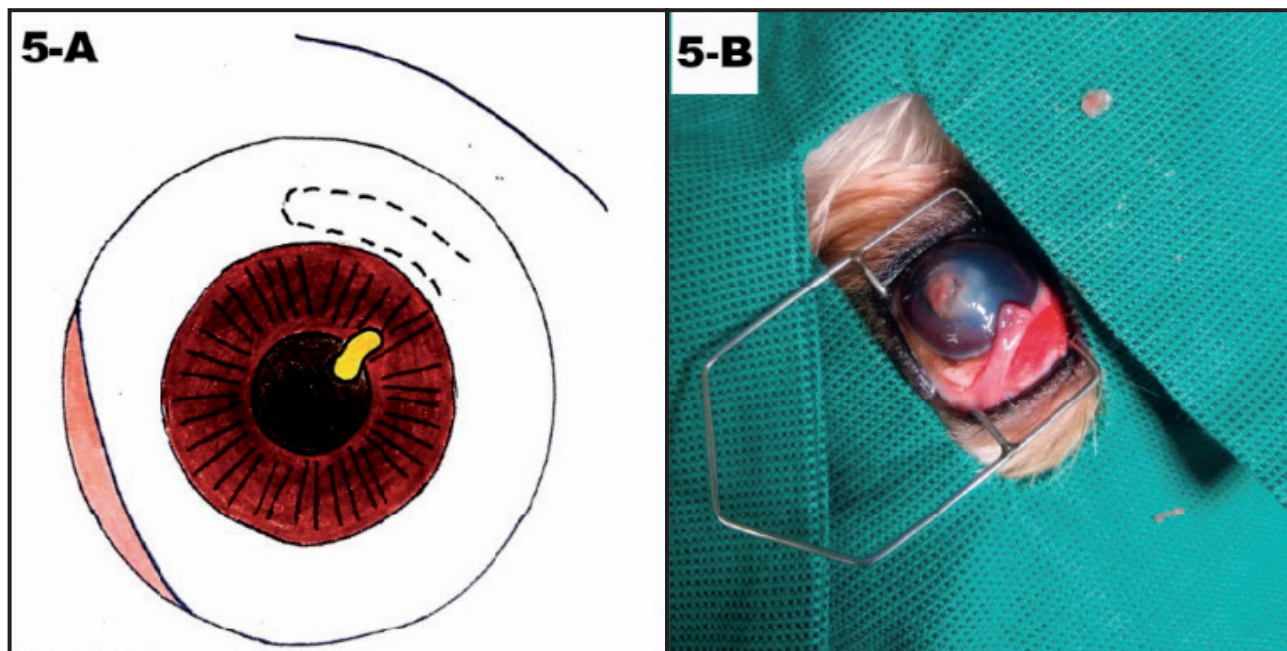
**Figura 2.** Estrutura opaca, branco-amarelada, protrusa na região centro-lateral da córnea, hiperemia e congestão da conjuntiva bulbar e palpebral. [Fonte: Centro veterinário especializado Gaia].



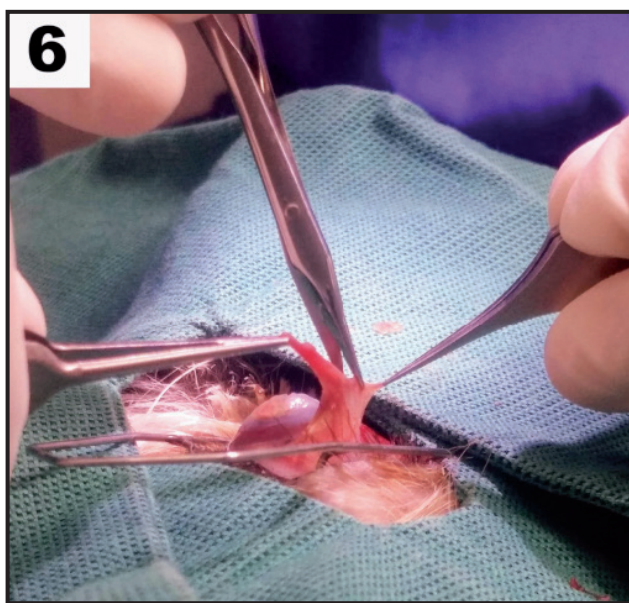
**Figura 3.** Curetagem da porção da córnea com malácia. [Fonte: Centro Veterinário Especializado Gaia].



**Figura 4.** A- Fragmento filamentosso obtido na curetagem da córnea, apontado pela seta preta. B- Área exposta da córnea após ceratectomia. [Fonte: Centro Veterinário Especializado Gaia].



**Figura 5.** A- Desenho esquemático da localização da incisão na conjuntiva, marcada por linha tracejada. B- Foto do pedículo da conjuntiva bulbar incisado perpendicularmente ao limbo. [Fonte: Centro Veterinário Especializado Gaia].



**Figura 6.** Remoção da conjuntiva da Cápsula de Tenon. [Fonte: Centro Veterinário Especializado Gaia].

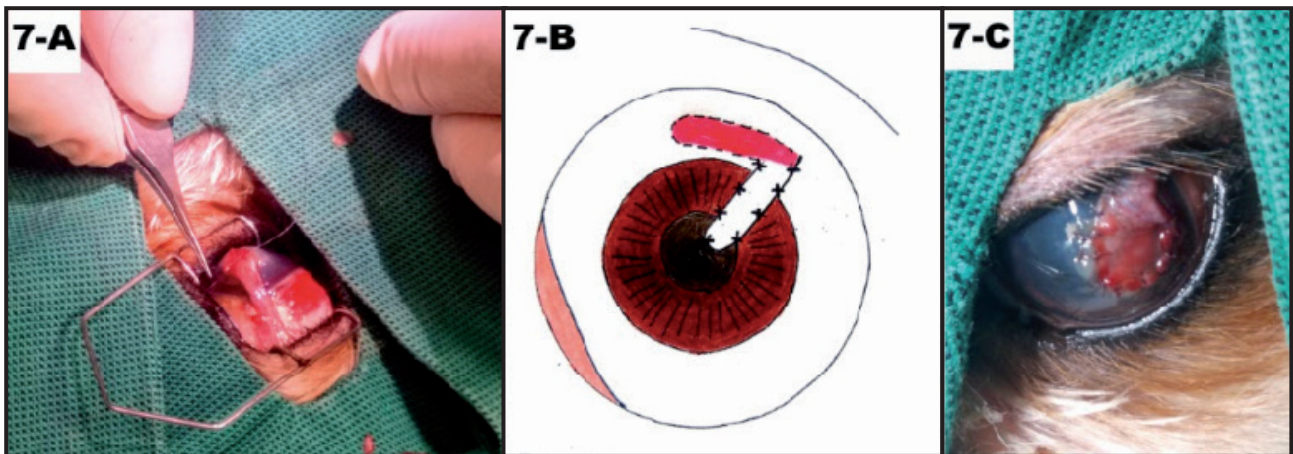
Vários outros tecidos foram experimentados no enxerto para o tratamento de úlceras de córnea [2,8,13], dentre eles o enxerto com membrana amniótica é muito referido. Autores afirmam que o método utilizando membrana amniótica tem vantagens como propriedades anti-fibrótica, anti-proteases e anti-inflamatórias, alta taxa de cicatrização epitelial, em relação a outros enxertos, e uma mínima opacidade corneana obtida sem complicações [14,18].

O flap da terceira pálpebra é questionado por alguns autores que consideram que a técnica não

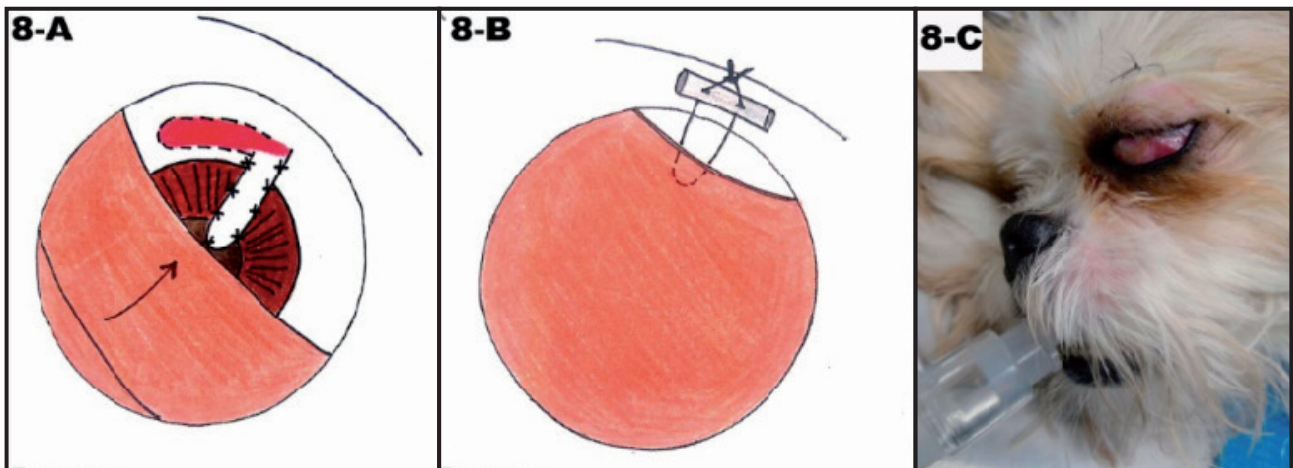
permite um bom acompanhamento clínico-visual da evolução cirúrgica e que há uma dificuldade da chegada direta de terapias tópicas na superfície ocular, visto que a câmara anterior fica parcialmente coberta pelo flap. Uma outra opção cirúrgica a ser utilizada, também com o objetivo de proteger o olho e evitar irritação por fricção das pálpebras e posterior deiscência das suturas, seria a tarsorrafia temporária, ou seja, o fechamento temporário das pálpebras [15,20].

O soro autólogo é um derivado sanguíneo comumente utilizado no manejo de doenças da córnea com tendência à “melting”, como terapia anti-colagenases, pois reduz a progressão das úlceras do estroma, acelera a cura epitelial e minimiza a cicatriz da córnea. O soro é obtido a partir de uma amostra de sangue, coletada do próprio paciente, que fica em repouso por trinta minutos em tubo de coleta sem anticoagulante e, após centrifugada, o sobrenadante é coletado. Deve ser armazenado de forma asséptica, mantido em geladeira, com validade máxima de 24 h. Outro inibidor de protease, que pode ser facilmente obtido, é o EDTA [10,11,16,21,22].

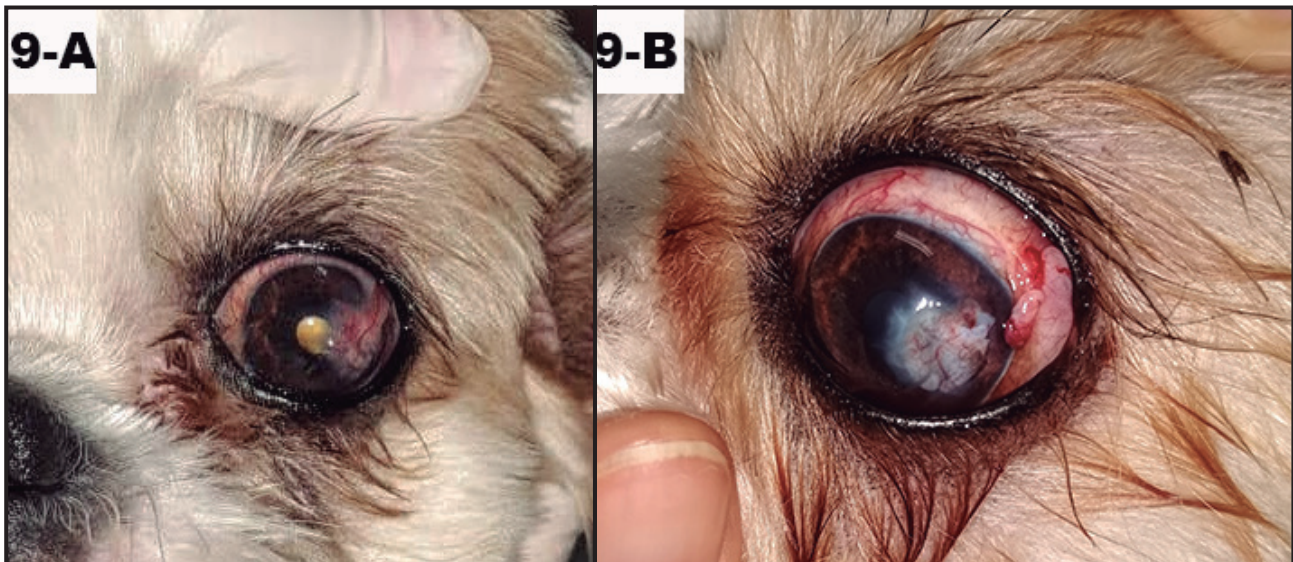
O Conselho Federal de Medicina [6] liberou um parecer em 2017 afirmando que “o uso terapêutico do colírio de soro autólogo é reconhecido cientificamente e possui eficácia comprovada, sendo mundialmente empregado no tratamento das doenças graves da superfície ocular”. Sendo assim, é possível afirmar que estudos científicos, sob uso terapêutico do soro



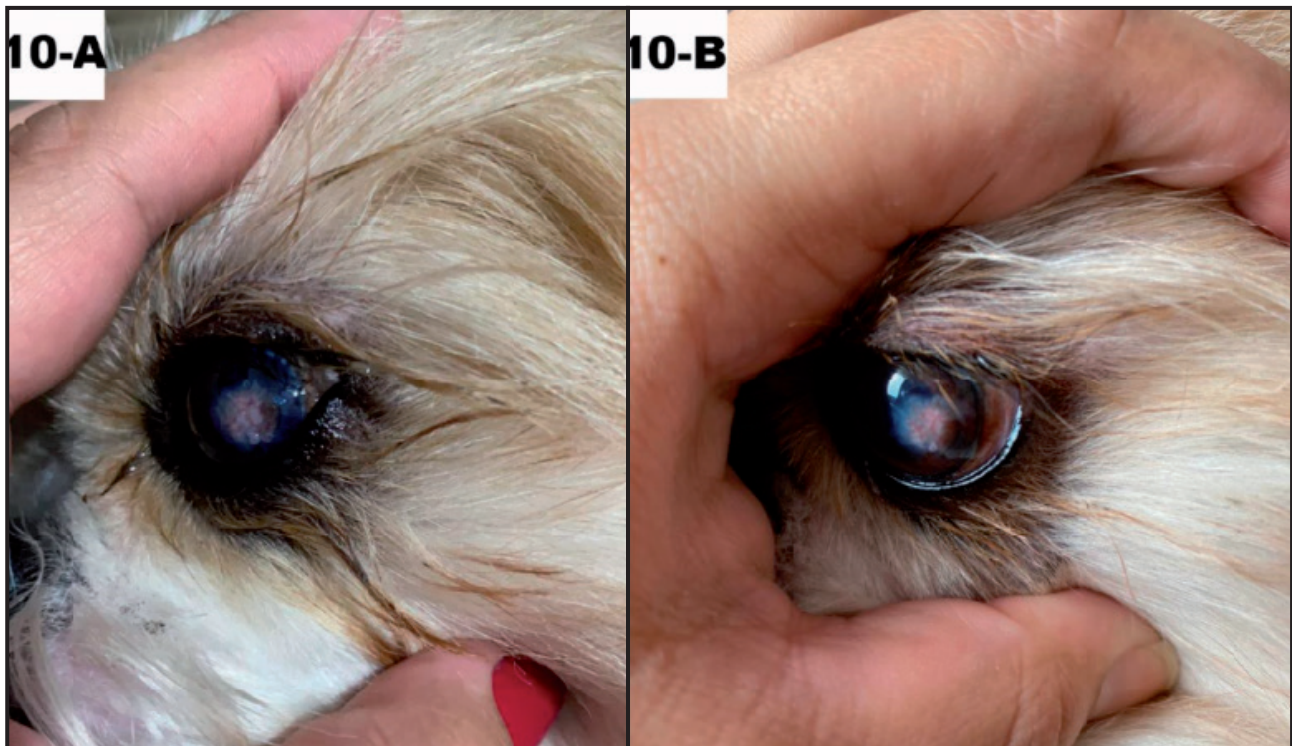
**Figura 7.** A- Realização da sutura do pedículo à córnea. B- Desenho esquemático ilustrando resultado final esperado. C- Fotografia do resultado final do enxerto conjuntival pediculado, a lesão cirúrgica está totalmente coberta e protegida pelo enxerto. [Fonte: Centro Veterinário Especializado Gaia].



**Figura 8.** A- Desenho esquemático da realização do flap da terceira pálpebra. A borda da terceira pálpebra é pinçada, transfixada e acomodada sob a pálpebra superior. B- A pálpebra superior é transfixada, de dentro para fora, e o ponto é fixado pela parte externa da pálpebra, com sutura captonada, de maneira que o nó não tenha contato com a superfície ocular. C- Exibe resultado final. [Fonte: Centro Veterinário Especializado Gaia].



**Figura 9.** A- Aspecto do enxerto pediculado momentos antes de sua remoção, encontrava-se devidamente aderido e bem vascularizado. B- É possível evidenciar a parcial remoção do pedículo. [Fonte: Centro Veterinário Especializado Gaia].



**Figura 10.** A- Evolução clínica 110 após a cirurgia. B- 140 dias após a cirurgia. Notar ausência de sinais inflamatório e evolução da transparência da córnea nas bordas do leucoma cicatricial e aspecto brilhante e saudável da córnea. [Fonte: Centro Veterinário Especializado Gaia].

autólogo, na medicina veterinária concordam com a medicina humana, tendo em vista que as estruturas e funções oculares interespecies são semelhantes.

A localização anatômica mais exposta da córnea confere proteção às estruturas mais profundas e, conseqüentemente, a predispõe a muitas afecções comuns na rotina clínica veterinária. O abscesso estromal relatado neste caso é um acometimento corneano incomum em pequenos animais e, portanto, pouco relatado na literatura científica.

O tratamento realizado no caso aqui relatado se mostrou eficaz em solucionar o abscesso estromal e na manutenção da visão do paciente. Apesar da persistência de uma opacidade localizada na córnea (leucoma), esta confere discreto prejuízo à visão, uma vez que

sua posição é lateralizada no bulbo, não interferindo na visão central, que é mais importante para animais predadores do que a visão periférica.

#### MANUFACTURERS

<sup>1</sup>Laboratório Cristália. São Paulo, SP, Brazil.

<sup>2</sup>Ceva Saúde Animal Ltda. Paulínia, SP, Brazil.

<sup>3</sup>Midfarma Produtos Farmacêuticos Ltda. Mandaguáçu, PR, Brazil.

<sup>4</sup>Hypofarma Instituto de Hypodermia e Farmácia Ltda, Ribeirão das Neves, MG, Brazil.

<sup>5</sup>Atramat do Brasil. Bragança Paulista, SP, Brazil.

<sup>6</sup>Ouro Fino Saúde Animal. Cravinhos, SP, Brazil.

<sup>7</sup>União Química Farmacêutica Nacional S.A. São Paulo, SP, Brazil.

<sup>8</sup>Allergan Produtos Farmacêuticos Ltda. São Paulo, SP, Brazil.

**Declaration of interest.** The authors report no conflicts of interest. The authors alone are responsible for the content and writing of the paper.

#### REFERENCES

- 1 Amorim T.M., Ribeiro, A.P., Ruiz T., Dower N.M.B., Madruga G., Schroder D.C., Monteiro G.B. & Rodrigues B.E. 2018. Impacto do grau de uveíte em diferentes tipos de úlceras de córneas em cães submetidos ao enxerto pediculado de conjuntiva bulbar - 34 casos. *Arquivo Brasileiro de Medicina Veterinária e Zootecnia*. 70(4): 1233-1239. DOI: 10.1590/1678-4162-9290.
- 2 Balland O., Poincard A., Famose F., Gouille F. & Isard P.F. 2016. Use of a porcine urinary bladder acellular matrix for corneal reconstruction in dogs and cats. *Veterinary Ophthalmology*. 19(6): 454-463.
- 3 Braga F.V.A., Pippi N.L., Gomes K., Weiss., Flores F., Dalmolin F., Severo D., Krauspenhar L. & Leotte A. 2004. Ceratoplastia com enxerto autógeno lamelar livre de córnea e pediculado de conjuntiva fixados com adesivo de cianoacrilato em cães. *Ciência Rural*. 34(4): 1119-1126.

- 4 Brooks D.E., Matthews A. & Clode A.B. 2017. Diseases of the cornea. In: Gilger B.C. (Ed). *Equine Ophthalmology*. 3rd edn. Hoboken: John Wiley & Sons, pp.252-355.
- 5 Colville T. 2010. Órgãos dos sentidos. In: Colville T. & Bassert J.M. (Eds). *Anatomia e Fisiologia Clínica para Medicina Veterinária*. 2.ed. Rio de Janeiro: Elsevier Editora Ltda., pp.713-732.
- 6 CFM - Conselho Federal de Medicina. 2017. Parecer CFM orienta sobre o uso do colírio de soro autólogo. [Fonte:https://sistemas.cfm.org.br/normas/visualizapareceres/BR/2017/40].
- 7 Crispin S. 2002. The Cornea. In: Jones S.P. & Crispin S. (Eds). *BSAVA Manual of Small Animal Ophthalmology*. 2nd edn. Gloucester: British Small Animal Veterinary Association, pp.143-163.
- 8 Dulaurent T., Azoulay T., Gouffe F., Dulaurent A., Mentek M., Peiffer R.L. & Isard P.F. 2014. Use of bovine pericardium (Tutopatch®) graft for surgical repair of deep melting corneal ulcers in dogs and corneal sequestra in cats. *Veterinary Ophthalmology*. 17(2): 91-99.
- 9 Esson D.W. 2015. Corneal Abscessation. In: *Clinical Atlas of Canine and Feline Ophthalmic Diseases*. Hoboken: John Wiley & Sons, pp.140-141.
- 10 Freire V., Andollo N., Etxebarria J.M.D., Hernáez-Moya R., Durán J.A. & Morales M.C. 2014. Corneal wound healing promoted by 3 blood derivatives: an *in vitro* and *in vivo* comparative study. *Cornea: The Journal of Cornea and external Disease*. 33(6): 614-620. DOI: 10.1097/ICO.000000000000109.
- 11 Gadallah S., Misk T., Ghaith A., Ahmed E.R. & Zaid A. 2021. Compare the Efficacy of Corneal Healing Between AS and E-PRP Treatment in Dogs. *Journal of Current Veterinary Research*. 3(1): 93-99.
- 12 Gilger B.C. 2014. Equine Ophthalmology. In: Gelatt K.N. (Ed). *Essentials of Veterinary Ophthalmology*. 3rd edn. Hoboken: John Wiley & Sons, pp.427-428.
- 13 Hünning P.S., Rigon G.M., Beheregaray W.K., Presser D., Muccillo M. & Pigatto J.A.T. 2009. Reparação de perfuração ocular em um cão usando pericárdio homólogo preservado em glicerina. *Acta Scientiae Veterinariae*. 37(2): 195-199.
- 14 Ledbetter E.C. & Gilger B.C. Canine Cornea: Diseases and Surgery. In: Gelatt K.N. (ED). *Essentials of Veterinary Ophthalmology*. 3rd edn. Hoboken: John Wiley & Sons, pp.216-248.
- 15 Maggs D. 2013. *Slatter's Fundamentals of Veterinary Ophthalmology*. 5th edn. St. Louis: Saunders Elsevier, p.198.
- 16 Marks D.C., van der Meer P.F. & Biomedical Excellence for Safer Transfusion (BEST) Collaborative. 2017. Serum eye drops: a survey of international production methods. *Vox Sanguinis*. 112(4): 310-317.
- 17 Ofri R. 2008. Vitreous. In: Maggs D. (Ed). *Slatter's Fundamentals of Veterinary Ophthalmology*. 4th edn. St. Louis: Saunders Elsevier, pp.277-284.
- 18 Pontes K.C.S., Borges P.B., Eleotério R.B., Favarato L.S.C. & Duarte T.S. 2011. Processo de reparação de lesões da córnea e a membrana amniótica na oftalmologia. *Ciência Rural*. 41(12): pp.2120-2127. DOI: /10.1590/S0103-84782011001200014.
- 19 Stades F.C., Wyman M., Boevé M.H. & Neumann W. 2010. Cornea and Sclera. In: *Ophthalmology for the Veterinary Practitioner*. Hannover: Schlütersche, pp.129-155.
- 20 Stades F.C. & Woerd A.V.D. 2021. Diseases and Surgery of the Canine Eyelid. In: Gelatt, K.N., Ben-Shlomo G., Gilger B.C., Hendrix D.V.H., Kern T.J. & Plummer C.E. (Eds). *Veterinary Ophthalmology*. Hoboken: John Wiley & Sons, p.1104.
- 21 Turner S.M. 2010. Deep corneal ulcer. In: *Saunders Solutions in Veterinary Practice: Small Animal Ophthalmology*. Rio de Janeiro: Elsevier Health Sciences, p.137.
- 22 Whitley R.D. & Hamor R.E. 2021. Diseases and Surgery of the Canine Cornea and Sclera. In: Gelatt K.N., Ben-Shlomo G., Gilger B.C., Hendrix D.V.H., Kern T.J. & Plummer C.E. (Eds). *Veterinary Ophthalmology*. Hoboken: John Wiley & Sons pp.1082-1172 & p.1267.