

# Tratamento do Hemangioma Capilar – Relato de Caso –

Rogério Miranda Pagnoncelli\*  
Manoel Sant'Ana Filho\*\*

## RESUMO

Este trabalho apresenta uma revisão bibliográfica sobre Hemangioma Capilar Bucal, dando ênfase aos tipos de tratamento deste tumor benigno, ilustrando com um caso em que foi utilizado tratamento cirúrgico excisional.

## SUMMARY

This essay presents a bibliograph review about capillary hemangioma bucal showing emphasis in our case of treatment for this benign tumor, illustrating our case in which a surgical excisional treatment was used.

## UNITERMOS

Angioma<sup>8</sup>; Aneurisma Cirsóide<sup>8</sup>; Nevo Vascular<sup>18</sup>; Nevo Flâmeeo.

## Introdução

Devido as várias técnicas existentes, e a modernização constante das condições de diagnóstico e tratamento, em se tratando de hemangiomas capilares, nosso trabalho procurará demonstrar estes avanços e, sugerir maneiras de tratar esta patologia.

Sendo uma lesão de relativa frequência<sup>18</sup>, no interior da cavidade oral, procuramos caracterizar seus aspectos clínicos e histopatológicos, visando facilitar o seu planejamento terapêutico.

Relatamos também, um caso clínico a fim de demonstrar pelo menos um tipo de técnica utilizada no tratamento do hemangioma capilar.

## Revisão de Literatura

O hemangioma capilar é, segundo SHAFER (1987)<sup>18</sup>, um tumor comum caracterizado pela proliferação de vasos sangüíneos de natureza congênita e que, geralmente, segue um curso benigno e que, raramente, invadem os tecidos circunjacentes.

CASTRO (1992)<sup>6</sup>, afirma que o hemangioma capilar é uma lesão nodular proliferativa neoplásica benigna ou malformativa, constituída de vasos sangüíneos, que ocorre em qualquer idade, sexo ou raça, com predominância na bochecha e língua mas pode ocorrer na gengiva e no palato.

O hemangioma capilar ocorre com

mais frequência no sexo masculino, na faixa etária de 31 a 40 anos<sup>6</sup>, mas segundo SHAFER (1987)<sup>18</sup>, (e outros 1, 7, 14 e 16), a maioria dos hemangiomas já existe por ocasião do nascimento ou aparece em tenra idade.

Esta patologia apresenta-se clinicamente, segundo vários autores, como lesões planas com tamanhos e formas variáveis e caracterizam-se por coloração vermelho-azulada da mucosa. Podem, por vezes, determinar elevação da superfície, o que pode levar à ulceração e infecção secundária.<sup>6,7,12,13,18,22</sup>

TOMASI (1989)<sup>22</sup>, afirma que muitos hemangiomas capilares tem evidente origem traumática.

REGEZI (1991)<sup>16</sup>, sugere como manobra clínica para identificar uma lesão vermelho-azulada, como um hemangioma através da compressão da lesão, onde deverá se verificar a mudança da coloração azulada para um tom esbranquiçado. Outros sinais clínicos incluem a presença de um sopro ou um frêmito, características associadas predominantemente com as malformações vasculares, sendo possível identificar localmente uma sensação de pulsação ao fluxo sangüíneo.

CASTRO (1992)<sup>6</sup>, afirma que o hemangioma capilar apresenta-se clinicamente, sob a forma globosa, superfície amarelada, coloração vinhosa, sessil e sangrenta ao toque, quando este estiver associado a trauma. Quando plano e localizado no palato, o hemangioma capilar

denomina-se Nevo Flâmeeo. Também relata que um método de diagnóstico clínico que pode ser usado, além da diascopia\*, é a aspiração.

Microscopicamente o hemangioma capilar é caracterizado por uma proliferação de células endoteliais formando capilares. Ulcerações e infecções secundárias em um hemangioma capilar superficial, podem produzir o aspecto histológico que lembra muito de perto o granuloma piogênico.<sup>1,2,9,12,14,16,18</sup>

Segundo FREITAS (1988)<sup>11</sup>, ao exame radiográfico os hemangiomas de tecido mole não possuem imagem mas podem causar reabsorção do osso subjacente devido a pressão exercida pela lesão. FREITAS (1984)<sup>10</sup> (e outros autores)<sup>18,22</sup>, quando de localização intraóssea o hemangioma tem imagem radiográfica dita em favos de mel, semelhante ao osteossarcoma, não possuindo limites definidos e podendo incluir no seu interior lesões vasculares diversas, esse aspecto radiográfico pode ser confundido com o de outras lesões.

## Tratamento e Prognóstico

Os hemangiomas capilares podem ser

\* Aluno do Curso de Mestrado em Cirurgia e Traumatologia Buco-Maxilo-Facial - PUCRS.

\*\* Professor de Patologia da PUCRS e UFRGS, Professor do Mestrado em CTBMF da PUCRS.

R. Fac. Odontol.	Porto Alegre	V. 35	N. 1	p. 2-5	AGOSTO	1994
------------------	--------------	-------	------	--------	--------	------

tratados de várias maneiras sendo que, o método de tratamento deverá se adequar ao volume, localização anatômica e idade do paciente<sup>3,7,8,19,23</sup>, através do estudo cuidadoso de cada caso.

Para os hemangiomas capilares de tamanho reduzido, o tratamento mais indicado, segundo ARCHER (1982)<sup>2</sup>, seria a remoção cirúrgica total (como demonstra-se na Figura 1), todavia devemos estar sempre atentos para a possibilidade de hemorragias incontroláveis.<sup>3,20</sup>

Devemos tentar evitar que a biópsia total do hemangioma seja feita em consultórios comuns de clínicas odontológicas<sup>6,7,8,13,18,21</sup>, quando o mesmo tiver dimensões elevadas.

COLOMBINI (1991)<sup>7</sup>, preconiza que os casos de hemangiomas são melhores acompanhados e tratados, quando existe um serviço especializado multidisciplinar, contando sua equipe com cirurgião de cabeça e pescoço, dermatologista, cirurgião vascular, cirurgião plástico,

ortopedista, pediatra, neurocirurgião, neurologista e serviço de cardiologia capacitado a efetuar arteriografias ultra-seletivas e embolizações, quando há risco de ocorrerem intercorrências no transoperatório ou a remoção da lesão se processa junto a áreas muito vascularizadas.

No registro de atendimento devem constar além de dados gerais uma descrição pormenorizada da topografia e dimensões das lesões, bem como seu registro fotográfico, visto que muitos hemangiomas congênitos apresentam regressão espontânea em idade relativamente precoce. Isto justifica plenamente manter observação clínica, até os oito ou dez anos de idade, aguardando-se tal possibilidade.<sup>1,9,16,18</sup>

TOMASI (1989)<sup>22</sup>, afirma que os hemangiomas localizados na língua são causa freqüente de macroglossia. Constituem proliferação intercomunicante de vasos que poderão causar sangramento contínuo inviabilizando a cirurgia, se seu tamanho for muito grande.

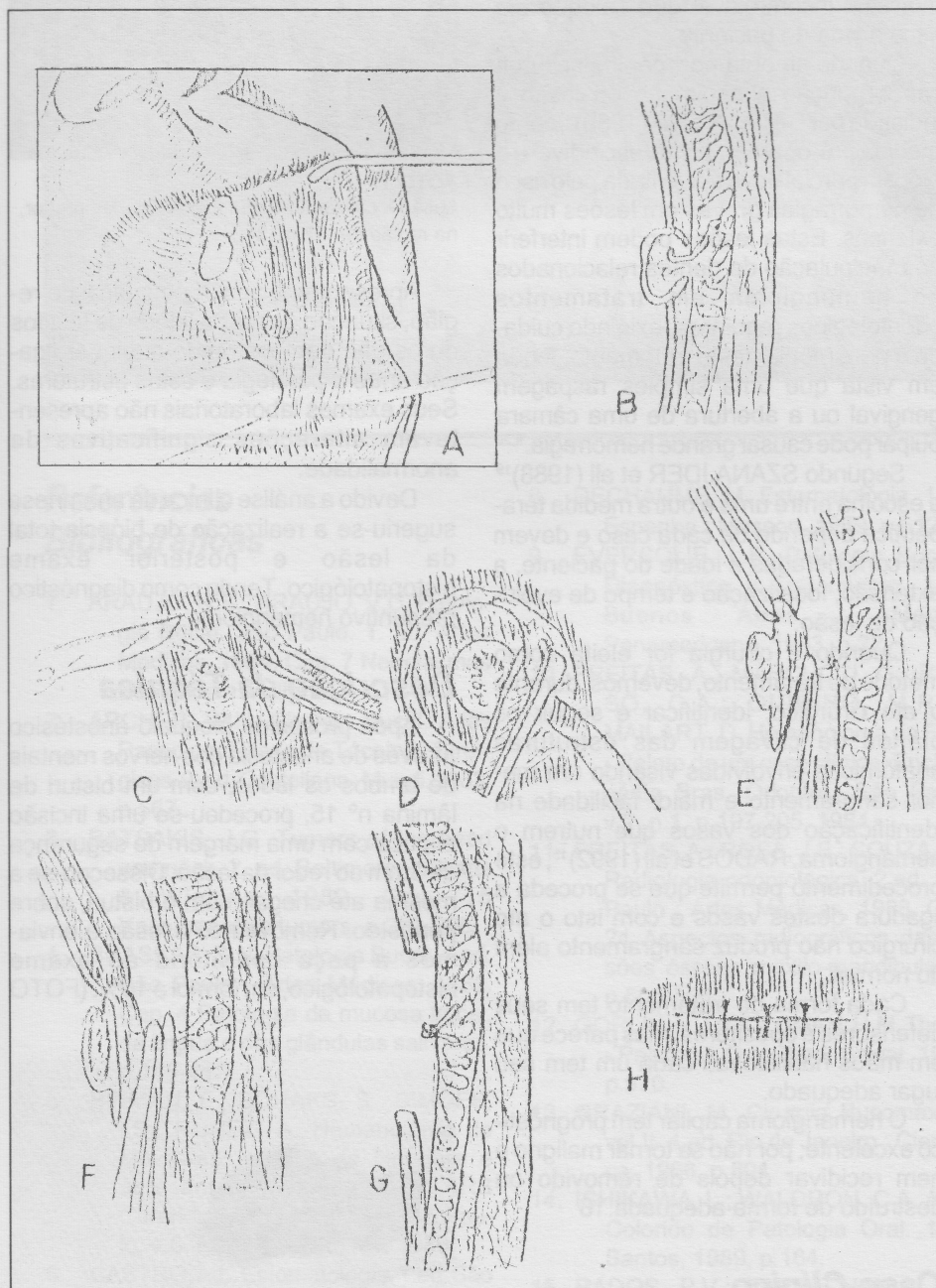
Devemos avaliar se devido ao tamanho da lesão esta está prejudicando seriamente a sucção, mastigação, deglutição e fonação, após analisarmos estes itens, constataremos se a cirurgia não tornará estas funções mais deficientes.<sup>4,7</sup> Se a cirurgia está contra indicada, podemos lançar mão de outros tipos de tratamento.

A radioterapia foi por algum tempo utilizada por DECHAUME (1969)<sup>8</sup>, para os hemangiomas de maior volume, embora devam ser levadas em consideração a possibilidade de necrose secundária, devendo esta técnica, ser acompanhada de estrita vigilância.

ARCHER (1982)<sup>2</sup>, utilizava agulhas de rádio com resultados satisfatórios. Ele calculava o tamanho do tumor e se introduzia a agulha de rádio de modo que todas as suas partes estivessem submetidas a exposição uniforme, com o cuidado de manter todas as agulhas separadas a distância suficiente para se evitar queimaduras. SHAFER (1987)<sup>18</sup>, sugeria a utilização de radiação externa e/ou do rádio no tratamento de hemangiomas.

Alguns autores como TOMASI (1989)<sup>22</sup> e COLOMBINI (1991)<sup>7</sup>, contra indicam o uso da radioterapia, por considerá-la uma medida terapêutica proscrita, tendo somente valor histórico pela grande maioria dos cirurgiões atuais, no que concordamos.

Muitos autores<sup>1,6,9,13,18,22</sup> preconizam a utilização de injeções de agentes



**FIGURA 1**

Técnica Cirúrgica utilizada na remoção de pequeno hemangioma localizado na cavidade bucal. (A) Lesão; (B) Vista de corte da lesão; (C) Incisão; (D) Dissecção da lesão respeitando a margem de segurança; (E) Ligadura do vaso nutrie; (F) Remoção da lesão; (G) Ferida pós-operatória; (H) Sutura.

(Reproduzido de ARCHER, 1982)<sup>2</sup>



esclerosantes como o morruato de sódio, psiliato de sódio, soluções concentradas de glicose, tetradecil sulfato de sódio e oleato de etanolamina a 5%. ARCHER (1982)<sup>2</sup>, utilizou em hemangiomas de 1 a 2cm de diâmetro, 0,5cc de uma solução a 1% de sulfato de tetradecil sódico no hemangioma e ao seu redor, obtendo excelentes resultados.

Podemos usar os líquidos esclerosantes para diminuir o tamanho das lesões e após, remover cirurgicamente o restante.<sup>20</sup>

Outro tratamento sugerido por ARCHER (1982)<sup>2</sup>, é a eletrocoagulação através da colocação de eletrodos no interior do hemangioma, em pontos diferentes. CASTRO (1992)<sup>6</sup>, também defende a eletrocirurgia como um recurso terapêutico no tratamento desta patologia. Já COLOMBINI (1991)<sup>7</sup>, considera a mesma, proscrita.

A crioterapia é outra forma de tratamento que preconiza a utilização da neve de dióxido de carbono para congelamento da peça e posterior remoção cirúrgica. COLOMBINI (1991)<sup>7</sup> não considera uma boa opção o tratamento destas lesões localizadas no andar inferior da boca, especialmente quando localizada na base da língua.

O raio laser é uma arma terapêutica preconizada por ARAÚJO (1984)<sup>1</sup>, THWAITES et all (1988)<sup>20</sup> no tratamento destas lesões, embora COLOMBINI (1991)<sup>7</sup>, afirme que o laser tem sua utilização limitada pelas características histopatológicas das lesões.

São também preconizadas no tratamento dos hemangiomas capilares a compressão<sup>20</sup>, a embolização arteriolar seletiva e sutura parcial progressiva, tendo sido testadas e, quase sempre, com bons resultados.<sup>16,18,22</sup>

COLOMBINI (1991)<sup>7</sup>, afirma que as ressecções em assoalho de boca e língua devem ser muito ponderadas tendo em vista problemas funcionais conseqüentes que podem ser piores que a presença da patologia básica. Nestes casos de grandes hemangiomas, TOMASI (1989)<sup>22</sup>, preconiza o puro controle clínico.

O doppler, a arteriografia ultra-seletiva e a tomografia computadorizada fornecerão subsídios no que concerne à situação hemodinâmica da lesão, informações topográficas, de extensão e características dos vasos nutridores. Estes subsídios serão úteis no planejamento terapêutico.<sup>17</sup>

A terapia pelo uso do corticóide por via

sistêmica, prednisona, prednisolona e local com betametasona pode ser indicada e associada a trombina, farão com que as lesões muitas vezes diminuam de tamanho e ofereçam condições mais favoráveis para uma eventual ressecção cirúrgica.<sup>7,20</sup>

COLOMBINI (1991)<sup>7</sup> contra indica a ligadura das artérias nutridoras regionais, pois além de não contribuir para a cura da lesão, pode invalidar a técnica da embolização. Somente indica a ligadura quando, durante a cirurgia, ocorrer hemorragia incontável que coloque em risco a vida do paciente.

Quando se opta por medidas cirúrgicas a punção e aspiração da lesão é indicada por BIRMAN et all (1980)<sup>5</sup>, como medida pré-operatória imprescindível e a biópsia parcial deve ser evitada pelo risco de hemorragias graves em lesões muito extensas. Estas lesões podem interferir na manipulação de dentes relacionados ao hemangioma em tratamentos odontológicos regulares, exigindo cuidado e parcimônia neste tratamento, tendo em vista que uma simples raspagem gengival ou a abertura de uma câmara pulpar pode causar grande hemorragia.<sup>9,20</sup>

Segundo SZANAJDER et all (1988)<sup>19</sup> a escolha entre uma e outra medida terapêutica depende de cada caso e devem ser consideradas a idade do paciente, a extensão, localização e tempo de evolução da lesão.

Quando a cirurgia for eleita como método de tratamento, devemos, durante o ato cirúrgico, identificar e seguir os planos de clivagem das estruturas anatômicas envolvidas visando um menor sangramento e maior facilidade na identificação dos vasos que nutrem o hemangioma. RADOS et all (1992)<sup>15</sup>, este procedimento permite que se proceda a ligadura destes vasos e com isto o ato cirúrgico não produz sangramento além do normal.

Cada forma de tratamento tem seus defensores e opositores, mas parece que em mãos habilidosas cada um tem seu lugar adequado.

O hemangioma capilar tem prognóstico excelente, por não se tornar maligno e nem recidivar depois de removido ou destruído de forma adequada.<sup>18</sup>

## Caso Clínico

A paciente, de nome J.M., 65 anos, viúva, cor branca, procurou a Faculdade de Odontologia da PUC, necessitando tratamento, visto que apresentava uma lesão localizada na gengiva vestibular

inferior, na região de 33 e 32. Pápula, de cor vermelho-azulada, medindo aproximadamente 8mm de comprimento, de conteúdo firme, que à discopia, tornava-se esbranquiçada. (FOTO 1)

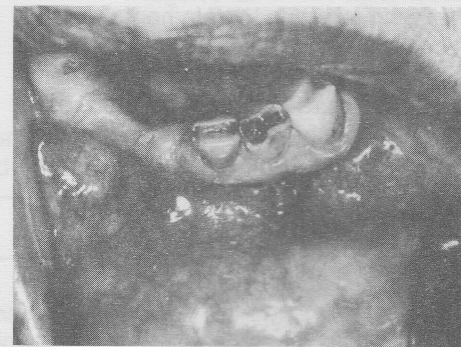


FOTO 1  
Lesão localizada na gengiva vestibular inferior, na região de "32 e 33"

Apresentava, ao RX periapical da região, situação de normalidade de tecidos duros não demonstrando qualquer ligação entre a patologia e estas estruturas. Seus exames laboratoriais não apresentavam alterações significativas de anormalidade.

Devido a análise clínica de anamnese sugeriu-se a realização de biópsia total da lesão e posterior exame histopatológico. Tendo como diagnóstico presuntivo hemangioma.

## Descrição da Técnica

Após procedido bloqueio anestésico através de anestesia dos nervos mentais de ambos os lados, com um bisturi de lâmina nº 15, procedeu-se uma incisão elíptica com uma margem de segurança de 3mm ao redor da lesão. Dissecou-se a mesma até chegar, com o bisturi, sobre periosteio. Removeu-se a lesão e enviou a peça operatória ao exame histopatológico, em formol a 10%. (FOTO 2)

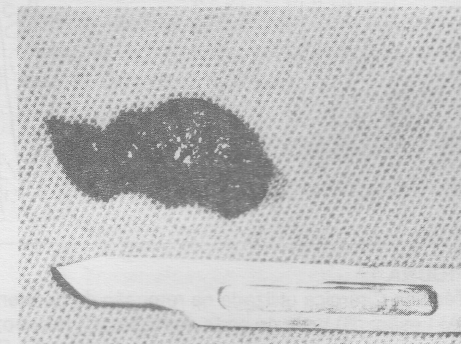
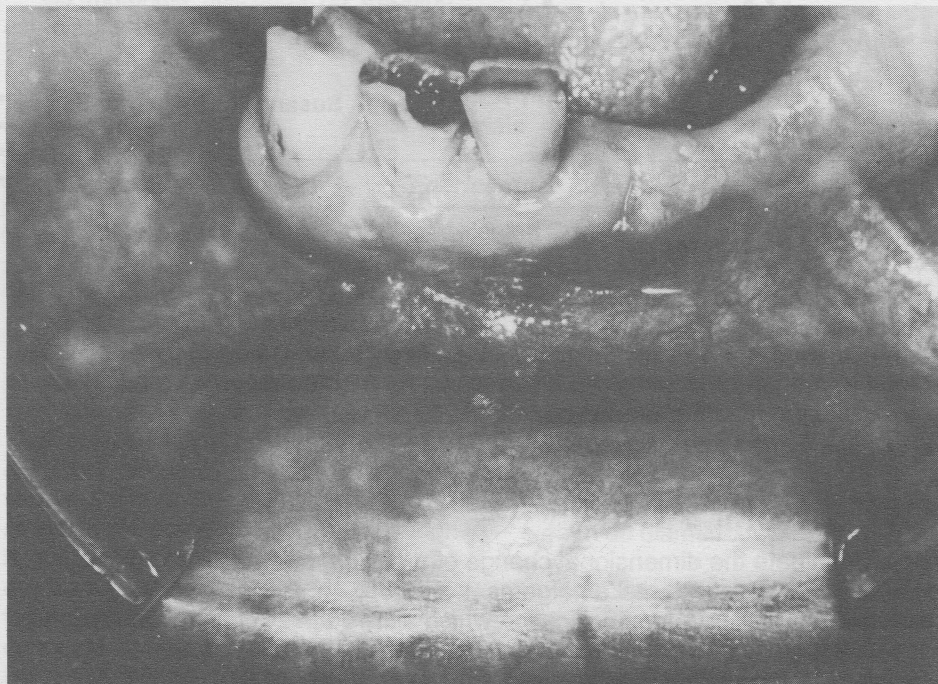


FOTO 2  
Peça operatória removida

As suturas foram feitas isoladas, com fio de nylon 6-0 e removidas ao cabo de 8 dias. (FOTO 3)



## Resultados

Em relação ao material escolhido, o exame histopatológico informa:

- Aspecto macroscópico: um fragmento de tecido mole, cor parda, consistência fibrosa, que ao corte mostrou conteúdo firme, medindo 18mm. (FOTO 2)
- Aspecto microscópico: tecido muscular com marcada presença de capilares sanguíneos, áreas de hemorragia e coágulo.
- Diagnóstico histopatológico: hemangioma capilar.

### FOTO 3

Vista da região operada, com 10 dias de pós-operatório

## Referências Bibliográficas

1. ARAÚJO, N.S., ARAÚJO, V.C. Patologia Bucal. São Paulo. 1. ed. Artes Médicas. 1984. Cap. 7 Neoplasmas Benignos e Malignos p.117-142.
2. ARCHER, W.H. Cirurgia Bucal. Atlas Passo por Passo de Técnicas Cirúrgicas. 2.ed. Castellana: Mundi. 1982. p.567.
3. BATSAKIS, J.G. Tumors of the head and neck. 2. ed. Baltimore: Williams & Wiekins, 1982. Cap. 15 Vasoformative tumors. p.293-296.
4. BHASKAR, S.N. Patologia Bucal. 4.ed. São Paulo : Artes Médicas, 1989. Cap. 4 Patologia da mucosa bucal, da língua e das glândulas salivares. p.446-447.
5. BIRMAN, E.; BORAKS, S.; SIMÕES, I.S.; RONEZ, A. Hemangioma de Maxilares: revisão da literatura e apresentação de um caso. ARS Curandi em Odontologia, São Paulo, v.6, n.11, p.40-46, fev. 1980.
6. CASTRO, A.L. Estomatologia. 1.ed. São Paulo : Santos, 1992. p.104.
7. COLOMBINI, N.E.P. Cirurgia maxilofacial - Cirurgia do Terço Inferior da Face. 1.ed. Pancast, 1991. p.215.
8. DECHAUME, M. Estomatologia. 1.ed. Espanha : Masson, 1969. p.612.
9. EVERSOLIE, L.R. Patologia Bucal - Diagnóstico y Tratamiento. 1.ed. Buenos Aires : Medica Panamericana, 1983. p.32.
10. FREITAS, A.; MARCUCCI, G.; RUSO, C.A.; QUIRINO, M.R.S.; MAILART, D. Hemangioma da Face - Relato de um caso clínico. Enciclopédia Bras. Odontol., São Paulo, v.2, n.1, p.197-205. 1984.
11. FREITAS, A.; ROSA, J.E.; SOUZA, I.F. Radiologia odontológica. 2.ed. São Paulo : Artes Médicas, 1988. Cap. 24 Aspectos radiográficos das lesões ósseas maxilo-mandibulares. p.505-506.
12. GORLIN, R.J.; GOLDMAN, H.M. Thoma - Patologia Oral. 3.ed. Salvat, 1980, p.970.
13. GRAZIANI, M. Cirurgia Bucomaxilar. vol.II. 4.ed. Rio de Janeiro : Científica, 1966. p.801.
14. ISHIKAWA, L.; WALDRON, C.A. Atlas Colorido de Patologia Oral. 1.ed. Santos, 1989, p.164.
15. RADOS, P.V.; BARBACHAN, J.J.D.; FILHO, M.S.; VOLKWEIS, M.R. Hemangioma: Caso Clínico e Revisão de Literatura. Revista da Faculdade de Odontologia da UFRGS, Porto Alegre, v.33, n.2, p.10-12, Dezembro 1992.
16. REGEZI, J.A.; SCIUBBA, J.J. Patologia Bucal. Correlação Clínico Patológica. 1.ed. Guanabara-Koogan, 1991. p.86.
17. SAPSOM, E. et al. Hematoma or hemangioma? The importance of careful differential diagnosis. GMDA BULL, p.141, ju. 1982.
18. SHAFER, W.G.; HINE, M.H.; LEVY, M.B. Tratado de Patologia Bucal. Guanabara, 1987. p.141.
19. SZANAJDER, N. et al. Hemorrhagic hemangioma of gingiva: report of a case. J. Periodontol., Chicago, v.44, p.576-582, sept. 1973.
20. THWAITES, M.S.; TATUM, R.C. Hemangiomas: vascular malformations of childhood, report of a case literature review. Quintessence Int., v.19, n.11, p.841-845, nov. 1988.
21. THOMAS, M.L. Atlas de Medicina Oral y Maxilo-Facial. 1.ed. Barcelona : Científica Médica, 1985. p.329.
22. TOMMASI, A.F. diagnóstico em patologia bucal. São Paulo : Artes Médicas, 1985. Cap. 14 Tumores benignos de tecido mole. p.215-222.
23. TYLDESLEY, M.R. Oral Medicine. Oxford : University Press, 1981. Cap. 5 White Patches, overgrowths and neoplasmas. p.81-106.