

Doença de Ménétrier¹

Hugo Cheinquer², Luís Fernando Rivero³,
Luís Felipe Mallmann⁴, Luciana P. Cadore⁵

O artigo discute o caso de uma paciente de 32 anos, negra, com história de anemia crônica há 10 anos e abscesso cerebral em 1996, que procurou a emergência do Hospital de Clínicas de Porto Alegre devido à piora de dispnéia e dor torácica ventilatório-dependente, com 15 dias de evolução. Apresentava sinais de dificuldade respiratória, murmúrio vesicular diminuído em bases pulmonares e edema de membros inferiores. Ecografia de abdômen evidenciou aumento das dimensões do fígado e espessamento de paredes gástricas. Endoscopia digestiva alta mostrou lesão infiltrativa em corpo e fundo gástrico e lesão polipóide no fundo. Na ecoendoscopia, estômago apresentava espessamento da mucosa e submucosa. No sexto dia de internação, apresentou episódio de tromboembolismo pulmonar. Foi submetida à laparotomia exploradora, onde foram feitas biópsias hepática e de linfonodos abdominais. Apresentou quadro de trombose venosa em membro superior direito. Evoluiu com anasarca e piora clínica progressiva. No 60º dia de internação, apresentou dispnéia e evoluiu para parada cardiorrespiratória e óbito.

Unitermos: Tromboembolismo; anemia; gastropatia hipertrófica; diagnóstico diferencial de gastropatia hipertrófica; doença de Ménétrier.

Ménétrier's disease

The article discusses the case of a 32-year old, black woman, with a 10-year history of chronic anemia and a cerebral abscess in 1996. She came to the Emergency Room at Hospital de Clínicas de Porto Alegre with a 15-day history of progressive dyspnea and pleural chest pain. She had signs of respiratory distress, diminished vesicular breath sounds at both lung bases, and peripheral edema. Abdominal ultrasonographic examination showed hepatomegaly and thickened gastric walls. Esophagogastroduodenoscopy showed an infiltrating lesion in the gastric fundus and body, and a polypoid lesion in the gastric fundus. Endosonography showed an increase in gastric mucosal and submucosal thickness. On the 6th day after admission, the patient had an episode of pulmonary thromboembolism. She was submitted to exploratory laparotomy. Abdominal lymph biopsy and liver biopsy were performed. The patient had an episode of venous thrombosis in the right superior limb. Subsequently, she presented anasarca and poor general state. On the 60th day, she presented dyspnea,

¹ Sessão anátomo-clínica de abril de 1998.

² Departamento de Medicina Interna, Faculdade de Medicina, Universidade Federal de Rio Grande do Sul.

³ Departamento de Patologia, Faculdade de Medicina, Universidade Federal de Rio Grande do Sul.

⁴ Doutoranda, Faculdade de Medicina, Universidade Federal de Rio Grande do Sul. Correspondência: Av. Panamericana, 337/101, CEP 91050-001, Porto Alegre, RS, Brasil. Fone: +55-51-340.2442; e-mail: mallman5@nutechnet.com.br

⁵ Doutoranda, Faculdade de Medicina, Universidade Federal de Rio Grande do Sul.

and died as a result of cardiorespiratory arrest.

Key-words: Thromboembolism; anemia; hypertrophic gastropathy; differential diagnosis of hypertrophic gastropathy; Ménétrier's disease.

Revista HCPA 2000;20(1):57-64

Apresentação do caso

Paciente do sexo feminino, negra, de 32 anos, secretária, natural e procedente de Porto Alegre, com história de anemia crônica há 10 anos e abscesso cerebral após quadro de otite, há 2 anos. Desde então, vinha utilizando fenitoína. Procurou a emergência do Hospital de Clínicas de Porto Alegre (HCPA) por estar apresentando, há 2 semanas, quadro de dispnéia, dor torácica ventilatório-dependente à esquerda, tosse com expectoração hemoptóica e febre. Pelo diagnóstico de broncopneumonia, realizado fora do HCPA, estava em uso de penicilina há uma semana, sem qualquer melhora da sintomatologia. Queixava-se, ainda, de dor abdominal em cólica. Ao exame físico, apresentava-se afebril, com sinais de dificuldade respiratória, murmúrio vesicular diminuído em bases pulmonares, hepatomegalia e edema importante (3+/4+) de membros inferiores.

As alterações mais evidentes nos exames laboratoriais obtidos na data da internação foram a presença de anemia importante, leucocitose sem desvio à esquerda, trombocitose, hipoalbuminemia marcante, hipocalcemia e elevação de transaminases (tabela 1).

Ecografia de abdômen mostrou aumento das dimensões do fígado às custas do lobo direito (16,5 cm na linha hemiclavicular direita) com contornos bocelados e ecogenicidade usual e espessamento de paredes gástricas.

Radiografia de tórax demonstrou hipoinflação pulmonar, infiltração intersticial difusa, borramento do contorno cardíaco à esquerda (provavelmente por consolidação alveolar em língua) e prováveis adenomegalias em região hilar à esquerda. Foi realizada também ecocardiografia, que demonstrou aumento de cavidades direitas, hipertensão

arterial pulmonar, regurgitação tricúspide funcional, e pequeno derrame pericárdico. A fração de ejeção do ventrículo esquerdo era de 70%. Tomografia computadorizada de tórax evidenciou cardiomegalia, pequeno derrame pericárdico, consolidações em segmento posterior do lobo superior direito, pequeno derrame pleural à esquerda, e não detectou adenopatias mediastinais. Tomografia computadorizada de abdômen confirmou o espessamento de paredes gástricas descrito previamente na ecografia, e não identificou linfonodomegalias abdominais.

Endoscopia digestiva alta (EDA) evidenciou lesão infiltrativa em fundo e corpo gástricos, compatível com linfoma, e lesão polipóide em fundo gástrico. Foi realizada biópsia endoscópica, que revelou mucosa do fundo e corpo gástricos extremamente edemaciada, lembrando lesão infiltrativa. O anátomo-patológico (AP) do pólipó gástrico foi compatível com adenoma tubular. A pesquisa de *Helicobacter pylori* foi negativa. Sugeriu-se novas e mais amplas biópsias para melhor avaliar a natureza do espessamento da mucosa.

No sexto dia de internação, a paciente apresentou episódio de dispnéia intensa súbita, tendo realizado cintilografia pulmonar que evidenciou alterações perfusionais interpretadas como sendo de alta probabilidade de tromboembolismo pulmonar maciço. Iniciou-se anticoagulação com heparina subcutânea.

Para esclarecer o quadro de anemia, leucocitose e trombocitose, persistente desde o início da internação, realizou-se aspirado e biópsia de medula óssea, que demonstrou hiperplasia moderada com componentes das três séries, e presença de atipias megacariocíticas.

Nova biópsia do estômago, realizada no 18º dia de internação, demonstrou hiperplasia

foveolar acentuada, com a presença de glândulas císticas e projeção da muscular da mucosa. No intuito de melhor avaliar o espessamento de paredes gástricas visualizado em exames anteriores e verificar a presença de adenomegalias perigástricas, solicitou-se ecoendoscopia, que revelou importante espessamento de mucosa e

submucosa da parede gástrica do antro e corpo, com boa definição da muscular própria, mantendo-se íntegra em toda a sua extensão. Espessura gástrica de 1,4 cm. Não foram observadas adenomegalias.

No 29º dia de internação, a paciente apresentou episódio de hematêmese. Nova endoscopia digestiva revelou pregas

Tabela 1. Exames laboratoriais realizados na data da internação

Nome do Exame	Valor
Hematócrito	24%
Hemoglobina	5,8 g/dl
Leucócitos totais	14.300/mm ³
Bastonados	1%
Segmentados	59%
Eosinófilos	4%
Basófilos	-
Monócitos	5%
Linfócitos	31%
Plaquetas	880.000/mm ³
TGO	274 U/L
TGP	357 U/L
Fosfatase Alcalina	720 U/L
TP	89%
INR	1,08
TTPA	23 s
Bilirrubina Total	0,3 mg/dl
Bilirrubina Direta	0,1 mg/dl
Albumina	2,9 g/dl
Amilase	83 U/L
Sódio	137mEq/L
Potássio	3,7mEq/l
Cálcio	6,7mg/dl
Creatinina	0,5mg/dl
Uréia	21mg/dl
Glicemia	124mg/dl
Mantoux	Não-reator
Anti-HIV 1/2 (ELISA I)	Não-reagente
Anti-HIV 1/2 (ELISA II)	Não-reagente
Anti-HAV IgM	Não-reagente
HbsAg	Não-reagente
Anti-HBc IgM	Não-reagente
Anti-HbsAg	Não-reagente
Anti-HCV	Não-reagente

espassadas em corpo e fundo gástrico, lesão polipóide no fundo gástrico e gastrite erosiva hemorrágica antral. Decidiu-se pela suspensão da anticoagulação.

Sob forte suspeita clínica de linfoma, e na impossibilidade de se realizar videolaparoscopia diagnóstica (pela inexistência de linfonodomegalias visíveis na tomografia de abdômen e na ecoendoscopia) a paciente foi submetida à laparotomia exploradora no 34º dia de internação, na tentativa de confirmação diagnóstica. Foram realizadas biópsia hepática (AP: tecido hepático normal) e biópsia de linfonodos abdominais (todos com AP indicando apenas hiperplasia reacional). No pós-operatório, a paciente apresentou quadro compatível com choque e insuficiência respiratória, tendo sido entubada e internada no Centro de Tratamento Intensivo (CTI), com posterior compensação do quadro.

No 45º dia de internação, a paciente apresentou convulsões, tendo realizado tomografia de crânio, que não evidenciou quaisquer alterações. Imunofluorescência para anticorpos antimitocondriais, anticorpos anticardiolipina, fator antinuclear (FAN), anticorpos anti-DNA, células LE, prova de látex para fator reumatóide e VDRL, foram todos não reagentes.

No 42º dia de internação, a paciente apresentou quadro de trombose venosa de membro superior direito (veias subclávia, axilar e jugular interna) confirmada por ecografia. Após o episódio, foi reiniciada anticoagulação plena.

Progrediu com diarreia, náuseas e vômitos, anasarca e piora clínica progressiva.

No 60º dia de internação, iniciou com dispnéia importante, evoluindo para parada cardiorrespiratória não responsiva a medidas de ressuscitação.

Discussão Clínica

Dr. Hugo Cheinquer - A paciente apresentava um achado muito importante: a presença de pregas espessadas na mucosa gástrica, conhecida como gastropatia hipertrófica. No diagnóstico diferencial dessa condição, diversas doenças podem ser enquadradas (tabela 2).

A doença de Ménétrier é uma forma de gastropatia hipertrófica caracterizada por grande hipertrofia das pregas da mucosa gástrica, secreção ácida normal ou baixa e uma perda excessiva de proteína. Alguns autores definem a doença de Ménétrier como “hipertrofia da mucosa gástrica, na ausência de adenocarcinoma e na ausência de granuloma”. Outros, por sua vez, somente consideram o diagnóstico de Ménétrier se houver hipoalbuminemia associada. Outros, ainda, exigem a ausência de hipergastrinemia, pois, nesse caso, o diagnóstico poderia ser o de uma variante da síndrome de Zollinger-Ellison. Essa última possibilidade está descartada no caso de nossa paciente, uma vez que a mesma não apresentava úlcera duodenal, que é a forma mais comum de apresentação do Zollinger-

Tabela 2. Diagnóstico diferencial de gastropatia hipertrófica

Doença de Ménétrier
Linfoma gástrico
Adenocarcinoma gástrico
Múltiplos pólipos gástricos
Gastrite granulomatosa
Doença de Crohn
Sarcoidose
Tuberculose
Sífilis
Vasculites
Doença de Whipple
Gastrite granulomatosa idiopática

Ellison. Em resumo, para que se faça o diagnóstico de doença de Ménétrier, os três fatores principais são: a histologia, demonstrando ausência de neoplasia (principalmente linfoma) e ausência de granuloma; a presença de hipoalbuminemia, já que a doença de Ménétrier é uma gastropatia perdedora de proteína; e secreção ácida diminuída ou normal.

Outra possibilidade diagnóstica seria a presença de múltiplos pólipos gástricos, que podem se apresentar na forma de espessamento da mucosa. Contudo, os exames de imagem não foram compatíveis com essa patologia.

O linfoma MALT (linfoma originário do Tecido Linfóide Associado a Mucosas) também pode ocasionar espessamento da mucosa gástrica. Porém, a paciente era *Helicobacter pylori* negativa e, embora isso não afaste completamente o diagnóstico de linfoma MALT, torna-o improvável.

Algumas doenças podem apresentar-se como gastrite granulomatosa e devem obrigatoriamente ser consideradas no diagnóstico diferencial de gastropatia hipertrófica. Dentre elas, podemos citar: doença de Crohn, sarcoidose, tuberculose, sífilis, algumas vasculites, doença de Whipple e gastrite granulomatosa idiopática. Embora em nenhum momento essa paciente tenha tido biópsia com diagnóstico histológico de granuloma, essas doenças devem ser levadas em consideração. A sarcoidose, em particular, apresenta algumas peculiaridades que a tornam uma hipótese interessante em relação ao caso de nossa paciente. É uma doença granulomatosa sistêmica, com início entre 20 e 40 anos, 10 vezes mais comum em negros, e na qual pode ocorrer adenopatia hilar e infiltrado pulmonar. A paciente em questão tinha 32 anos, era negra e apresentou justamente esses achados pulmonares. Na sarcoidose, podem ocorrer também derrame pericárdico e hipertensão pulmonar, manifestações que foram encontradas em ecocardiografia realizada em nossa paciente. A literatura aponta que a sarcoidose gástrica pode, inclusive, simular a doença de Ménétrier. A sarcoidose hepática, por sua vez, pode provocar hepatomegalia, cursando habitualmente com trombocitopenia e hipercalcemia. No presente caso, a paciente

tinha hepatomegalia, mas, ao contrário do que costuma ocorrer na sarcoidose, apresentava trombocitose e hipocalcemia. O diagnóstico diferencial da sarcoidose deve ser feito, ainda, com linfoma, carcinoma e tuberculose.

O adenocarcinoma gástrico é outra doença que, por vezes, apresenta-se com espessamento de pregas gástricas. Cabe ressaltar que a doença de Ménétrier tem sido considerada na literatura como lesão pré-neoplásica, de intensidade ainda maior que o *Barrett* (lesão pré-neoplásica do carcinoma de esôfago). Em 15 a 20% dos casos de Ménétrier, se encontra um adenocarcinoma gástrico subjacente. O adenocarcinoma gástrico é uma hipótese diagnóstica que não pode ser descartada nessa paciente.

O linfoma também é uma possibilidade diagnóstica a ser considerada. Não é uma doença de fácil diagnóstico. Contudo, a paciente não tinha esplenomegalia, e foram biopsiados diversos linfonodos, todos eles demonstrando apenas hiperplasia reacional. A biópsia de medula óssea não revelou nenhum achado característico. Com base nos resultados desses exames, é pouco provável que a paciente tenha apresentado linfoma.

A hipótese diagnóstica mais plausível para o quadro clínico-laboratorial apresentado pela paciente é a de doença de Ménétrier. Existiam vários achados muito sugestivos da doença, destacando-se a presença de pregas espessadas no corpo e no fundo gástricos, associada à hipoalbuminemia, provavelmente causada pela gastropatia perdedora de proteínas. Além disso, é relevante enfatizar que a presença de doença de Ménétrier é suficiente para explicar toda a evolução da paciente, inclusive a presença de fenômenos tromboembólicos, infecções de repetição e anemia. A grande dúvida é se havia ou não um adenocarcinoma gástrico subjacente à doença de Ménétrier, uma vez que essa possibilidade é descrita na literatura.

Uma das características muito elucidativas da doença de Ménétrier consiste em sua associação a fenômenos tromboembólicos. De 43 casos de doença de Ménétrier revisados num período de 10 anos na *Mayo Clinic*, em pacientes entre 15 e 82 anos

de idade (40% do sexo feminino), nove morreram cerca de 1 mês após o diagnóstico, enquanto outros foram acompanhados por maior período. Desses nove indivíduos, cinco foram a óbito por fenômenos tromboembólicos (principalmente tromboembolia pulmonar).

No citado trabalho da *Mayo Clinic*, 27 pacientes apresentaram infecções de repetição e fenômenos tromboembólicos como manifestações extraintestinais. A paciente em questão havia apresentado infecções de repetição: abscesso cerebral há um ano atrás, otites de repetição, broncopneumonia recente e infecção urinária. Alguns autores acreditam que, na doença de Ménétrier, as infecções de repetição podem estar relacionadas à hipoalbuminemia e hipogamaglobulinemia, provavelmente por deficiência de anticorpos.

Os fenômenos tromboembólicos são de mais difícil explicação. Alguns autores acreditam que eles podem estar relacionados a maior produção de mucina pelas glândulas gástricas, com posterior depósito no compartimento intravascular. Esse é um fenômeno conhecido em determinadas neoplasias, como o adenocarcinoma gástrico, que pode cursar com manifestações tromboembólicas.

A anemia ferropriva também pode estar associada com a doença de Ménétrier, porque os pacientes costumam apresentar erosões, úlceras pépticas e, inclusive, pólipos. No caso dessa paciente, havia erosões gástricas hemorrágicas e pólipo em fundo gástrico diagnosticado como sendo um adenoma tubular, que é considerado como lesão pré-neoplásica.

Alguns trabalhos sugerem que, em caso de suspeita de doença de Ménétrier, seja realizada biópsia de toda a espessura gástrica, o que não foi feito no caso dessa paciente. A importância da busca obstinada pelo diagnóstico de Ménétrier seria que os pacientes com essa doença, principalmente os que apresentassem sintomas extra-intestinais (como fenômenos tromboembólicos), poderiam beneficiar-se de gastrectomia total. Há descrição na literatura de pelo menos dois casos de pacientes com manifestação tromboembólica associada a Ménétrier que tiveram seguimento por 10 anos após a gastrectomia, sem recorrências de manifestações tromboembólicas e com

regressão da hipoalbuminemia. Apesar dessa descrição favorável da literatura, ainda existem controvérsias sobre a indicação da gastrectomia para esses pacientes, uma vez que a própria história natural da doença não é totalmente conhecida ou definida. Alguns autores acreditam que a doença de Ménétrier poderia melhorar espontaneamente. Outros sugerem que, mesmo após ser realizada a gastrectomia, muitas das complicações da doença poderiam permanecer inalteradas. Além da gastrectomia, a literatura médica registra algumas outras tentativas de tratamento dessa afecção, destacando-se o uso de bloqueadores H_2 , bloqueadores da bomba de próton e anticolinérgicos.

A paciente em discussão não foi submetida à gastrectomia ou a outros tratamentos sugeridos para a doença de Ménétrier, mesmo porque o diagnóstico de certeza não foi firmado. Foi heparinizada, numa tentativa de evitar os fenômenos tromboembólicos e acabou por apresentar hemorragia digestiva, já que apresentava erosões gástricas prévias. Quando a anticoagulação foi suspensa, sofreu novo fenômeno tromboembólico, que acabou levando-a ao óbito.

Diagnóstico Clínico

Anemia ferropriva, infecções de repetição e fenômenos tromboembólicos associados à doença de Ménétrier.

Discussão Patológica

Dr. Luís Fernando Rivero - A paciente realizou duas biópsias endoscópicas. A primeira biópsia demonstrou mucosa do fundo e corpo extremamente edemaciada, lembrando lesão infiltrativa. Além disso, havia um pólipo de 3 cm no fundo gástrico. As hipóteses levantadas foram de linfoma e adenocarcinoma.

A segunda biópsia endoscópica foi realizada 10 dias depois e evidenciou hiperplasia acentuada da fovéola (componente mais superficial da mucosa), estendendo-se por todo o material de biópsia. A fovéola apresentava um aspecto serrilhado, lembrando um saca-rolhas. Além disso, havia infiltrado inflamatório muito discreto, que muitas vezes está relacionado com

ruptura de pequenos cistos. O aspecto histopatológico era sugestivo de doença de Ménétrier. A pesquisa de *H. pylori* foi negativa.

Na doença de Ménétrier, o aumento da espessura da mucosa se dá exclusivamente por aumento da espessura da camada mais superficial do estômago. As glândulas, que corresponderiam a aproximadamente 2/3 da superfície, ficam com aspecto mais atrófico. Há hiperplasia da foveóla, eventualmente com aspecto polipóide, às vezes até viloso.

Na necropsia, à abertura da cavidade torácica, havia derrame pleural bilateral (500 ml à direita, 700 ml à esquerda), aderências de arcabouço costal com pleura parietal à direita, pulmões aumentados de volume, grande trombo em artéria pulmonar, ocluindo totalmente a luz – com 1,5 cm de espessura – e estendendo-se por 9 cm em direção à artéria pulmonar direita. Uma parte do trombo já apresentava aspecto brancacento, com fibrina e proliferação fibroblástica, indicando evolução de pelo menos 1 ou 2 semanas.

À abertura da cavidade abdominal foi encontrada ascite de 500 ml, com líquido

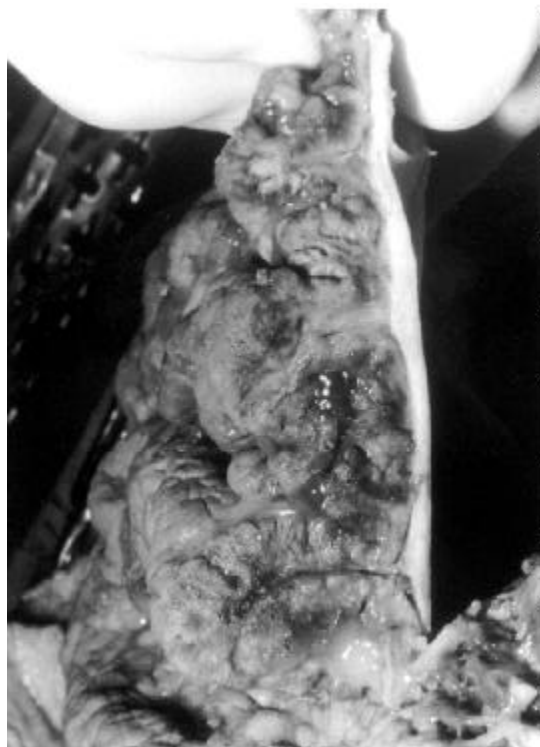

Figura 1. Superfície de corte mostrando acentuado espessamento da parede gástrica com marcada hipertrofia de rugas, que lembram circunvoluções cerebrais.

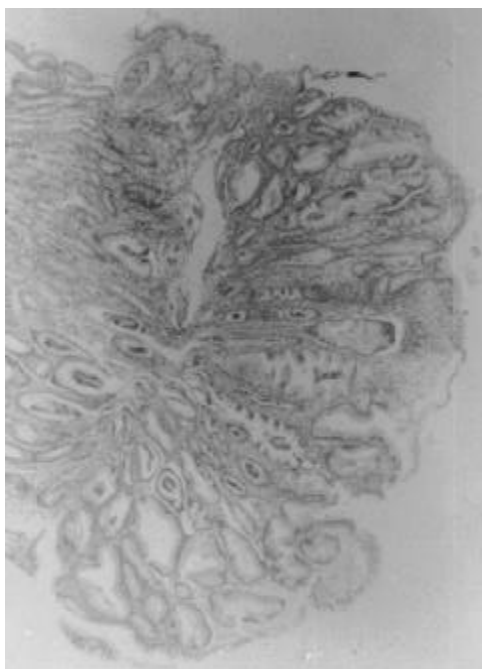


Figura 2. Acentuada hiperplasia da foveóla, com tortuosidade e algum grau de dilatação cística; edema e infiltrado inflamatório crônico inconspícuo.

amarelo citrino, fígado aumentado em suas dimensões e de aspecto congesto, compatível com insuficiência cardíaca direita. O útero apresentava 4 leiomiomas subserosos, o maior medindo 4,5 cm, com calcificação distrófica à microscopia. Foram amostrados todos os linfonodos abdominais, sendo que nenhum deles apresentava particularidades.

O estômago apresentava-se com espessamento da parede e, à abertura, o fundo e o corpo mostravam aspecto infiltrativo, caracterizado por aumento da espessura das pregas, dando uma característica algo cerebróide à superfície do estômago (figura 1). Observou-se lesão polipóide de 3 cm, com projeções vilosas, lembrando adenoma viloso junto ao fundo. À superfície de corte, porém, via-se estratificação normal da parede. O exame microscópico do pólipo mostrava ausência de glândulas atípicas, presença de hiperplasia foveolar acentuada, revestida por epitélio mucossecretor do tipo não-especial, lembrando muito o aspecto de um pólipo hiperplásico, com comprometimento difuso de toda a mucosa gástrica. Não havia infiltração por neoplasia, nem displasia, apenas o aspecto hiperplásico foveolar.

Analisando a superfície do estômago, viu-se que o antro caracteristicamente não estava envolvido. Poderia-se, só por isso, já não suspeitar fortemente de linfoma, que menos freqüentemente poupa o antro de forma tão bem delimitada. Nenhuma alteração no antro, piloro ou duodeno foi encontrada. Os cortes histológicos mostraram foveolas projetando-se em direção à profundidade, por vezes atingindo a submucosa, com atrofia de glândulas (figura 2). A foveola mostrava-se tortuosa, eventualmente formando pequenas cistificações. O componente inflamatório era mínimo ou desprezível em todos os cortes examinados. Não havia gastrite propriamente dita. O espessamento da foveola estendia-se por toda a superfície do estômago, causando atrofia do epitélio secretor de ácido-pepsina, ocasionando a hipocloridria apresentada pela paciente, clássica nos casos de doença de Ménétrier. As colorações para *H. pylori* foram negativas, até porque não havia gastrite concomitante.

Diagnóstico Patológico

Causa mortis: tromboembolismo pulmonar.

Doença Básica: doença de Ménétrier.

Diagnósticos anátomo-patológicos: tromboembolo em artéria pulmonar; doença de Ménétrier; hiperplasia reacional em linfonodos e baço; leiomiomas uterinos; c o n g e s t ã o passiva crônica hepática; derrame pleural bilateral; ascite; edema cerebral (caracterizando fase terminal, de óbito do paciente).

Referências

1. Searcy RM, Malagelada JR. Ménétrière's disease and idiopathic hypertrophic gastropathy. *Ann Intern Med* 1984;100(4):565-70.
2. Trumper LH, von Baum H, Seitz HK, Hunstein W. Menetrier's disease: brain infarction as an unusual first symptom. *Schweiz Med Wochenschr* 1990;120(46):1737-40.
3. Gower-Rousseau C, Guillemot F, Chiche A, Pruvost FR, Adenis A, Paris JC, et al. Thromboembolism as the first symptom of Menetrier's disease [carta]. *Am J Gastroenterol* 1992;87(5):681-2.
4. Bory M, Pascariello JC, Djiane P, Chabaud R, Castellano G, Serradimigni A. Menetrier's disease and thromboembolic complications (apropos of an anatomico-clinical case). *Mars Med* 1972;109(6):431-6.