

## Sinusite fúngica: uma análise clínica em nosso meio

Elisabeth Araújo<sup>1</sup>, Fábio Anselmi<sup>2</sup>, Tiago L.L. Leiria<sup>3</sup>,  
Vinicius T. Richter<sup>3</sup>, Leonardo M. Pires<sup>3</sup>

*OBJETIVO: Relatar os achados microbiológicos, histopatológicos, radiológicos e endoscópicos associados às observações clínicas de pacientes portadores de sinusite fúngica.*

*MATERIAIS E MÉTODOS: Foi realizada uma análise prospectiva de 829 casos compatíveis com sinusopatia crônica. De acordo com os achados obtidos nos exames de tomografia computadorizada e endoscopia nasal, juntamente com as análises clínicas, laboratoriais, microbiológicas e histopatológicas, atentou-se para o diagnóstico de sinusite fúngica em 33 pacientes da série, os quais foram enquadrados dentro de uma das seguintes classificações: bola fúngica, sinusite fúngica alérgica, sinusite invasiva aguda (fulminante) ou sinusite indolente ou lentamente invasiva.*

*RESULTADOS: 18 pacientes apresentaram-se com bola fúngica, 13 com critérios para sinusite fúngica alérgica. Sinusite lentamente invasiva foi identificada em dois casos e não houve nenhuma ocorrência de sinusite fúngica fulminante. Cura clínica foi obtida em 24 pacientes. Houve recidiva da sinusite fúngica alérgica em quatro casos.*

*CONCLUSÕES: As várias formas de apresentação e de abordagem terapêutica da sinusite fúngica exigem, além do diagnóstico etiológico fúngico, a identificação do tipo de sinusite fúngica através da associação de endoscopia nasal, tomografia computadorizada, exame macroscópico da secreção, exame direto e cultura em meio adequado.*

*Unitermos: Sinusite crônica; sinusite fúngica; cirurgia endoscópica.*

### **Fungal sinusitis: a clinical analysis**

*OBJECTIVE: To report the microbiological, histopathological, radiological, and endoscopic findings associated with clinical observations in patients with fungal sinusitis.*

*MATERIALS AND METHODS: A prospective analysis of 829 cases compatible with chronic sinusitis was carried out. Diagnosis of fungal sinusitis was confirmed in 33 patients through computed tomography and nasal endoscopy associated with clinical, laboratorial, microbiological and histopathological findings. These patients were classified as having one of the following: fungus ball sinusitis, allergic fungal sinusitis,*

---

<sup>1</sup> Presidente, Sociedade Brasileira de Rinologia; Faculdade de Medicina, Universidade Federal do Rio Grande do Sul. Correspondência: Rua Ramiro Barcelos 910/403, CEP 90035-001, Porto Alegre, RS, Brasil. Fone: +55-51-311-6743.

<sup>2</sup> Acadêmico, Faculdade de Medicina, Universidade Federal do Rio Grande do Sul.

<sup>3</sup> Acadêmico, Fundação Faculdade Federal de Ciências Médicas de Porto Alegre.

*acute invasive sinusitis or indolent or slowly invasive sinusitis.*

*RESULTS: 18 patients presented with fungus ball sinusitis, 13 matched the criteria for AFS and two for slowly invasive fungus sinusitis. There were no occurrences of fulminant fungal sinusitis. Clinical cure was obtained in 24 patients. Recidivation took place in four allergic fungal sinusitis patients.*

*CONCLUSIONS: Fungal sinusitis presents itself in many different ways and can be treated with a large variety of therapeutical techniques. Therefore it demands not only a diagnosis of the etiology of the fungus, but also the identification of the sort of sinusitis, through an association of nasal endoscopy, computed tomography, macroscopic examination of the secretion, direct exam, and culture in appropriate medium.*

*Key-words: Chronic sinusitis; fungal sinusitis; endoscopic surgery.*

Revista HCPA 1999;19(2):177-85

## Introdução

A sinusite encontra-se entre uma das mais freqüentes afecções do trato respiratório, sendo sua prevalência de aproximadamente 14% da população geral (1). Esta, quando de etiologia fúngica, é considerada rara. Entretanto, essa forma vem ganhando espaço, principalmente devido ao aumento do número de pacientes imunossuprimidos (aidéticos, transplantados, corticodependentes), assim como pela utilização indiscriminada de antibioticoterapias de amplo espectro.

A sinusite fúngica é uma doença complexa, possuindo diversos esquemas de classificação propostos. Fazemos menção àquele proposto por Saeed et al. (2) (tabela 1) que divide a sinusite fúngica em alérgica, bola fúngica ou micetoma, sinusite fúngica indolente e sinusite fúngica invasiva fulminante. Cada uma possui formas distintas de apresentação clínica, histopatologia e terapêutica. Os principais patógenos responsáveis pela sinusite fúngica são *Aspergillus sp.*, *Fusarium sp.*, *Candida sp.*, e *Alternaria sp.*, entre outros (3).

No presente estudo são relatados os achados clínico-patológicos, radiológicos, endoscópicos e microbiológicos de 33 pacientes com diagnóstico de sinusite fúngica.

## Pacientes e métodos

Foi realizada uma análise prospectiva de 829 casos com achados clínicos, endoscópicos, radiológicos e tomográficos

compatíveis com sinusopatia crônica, os quais foram submetidos a cirurgia endoscópica dos seios paranasais, no período entre maio de 1989 e julho de 1999. Baseado nos seguintes métodos de avaliação, atentou-se para o diagnóstico de sinusite fúngica em 33 pacientes da série:

- clínico. História clínica com pesquisa de atopia, principalmente na história familiar; anamnese dirigida para otorrinolaringologia, com pesquisa de dados como obstrução nasal, rinorréia, alteração no olfato, irritação na garganta, cefaléia, epistaxe e astenia;
- endoscopia nasal. Realizada pelo mesmo especialista por meio de endoscópio rígido de fibra óptica Storz de 4,0 mm 0° e 30°, sob anestesia local com neotutocaína a 2% juntamente com vasoconstritor oximetazolina. Atentou-se para achados como secreção mucopurulenta, concha bolhosa, polipose nasal, degeneração polipóide, bula etmoidal proeminente e cornetos paradoxais. Fez-se, também, durante esse procedimento, análise macroscópica da secreção e mucosa dos seios afetados;
- tomografia computadorizada. Estudo dos seios paranasais (TCSPN), sem utilização de contraste endovenoso, nos planos axial e coronal em decúbito dorsal;
- exames laboratoriais. Dosagem sérica de IgE total e específica para *Aspergillus*

**Tabela 1.** Classificação da sinusite fúngica

Tipo	Hospedeiro	Sítio	Resposta imune	Cirurgia	Medicação	Prognóstico
Bola fúngica ou micetoma	Saudável	Antral	Ausente ou tipo 4	Sim	Nenhuma	Bom
Sinusite alérgica	Atópico	Pansinusal	Tipo 1 Tipo 3	Sim	+/- Corticóides	Bom
Indolente	Saudável	Pansinusal	Tipo 4	Sim	Antifúngicos	Variável
Fulminante	Imuno-comprometido	Pansinusal	Ausente ou tipo 4	Sim	Antifúngicos	Alta mortalidade

- *fumigatus* por fluorimetria simples; microbiológico. Análise da secreção da mucosa dos seios paranasais com exame bacterioscópico direto, bacteriológico e micológico, utilizando-se para cultura de fungos meio de Saboraud com glicose a 2%;
- histopatológico. De acordo com os achados, foram classificados como inflamação crônica inespecífica (presença de edema com espessamento da lâmina própria da mucosa sinusal, infiltrado linfoplasmocitário e fibrose perivascular); inflamação crônica supurativa (soma-se às características anteriores o infiltrado neutrocitário); inflamação crônica alérgica (infiltrado eosinofílico juntamente com os achados de inflamação crônica); ou inflamação crônica com invasão fúngica (visualização de hifas filamentosas e segmentadas pelos métodos de PAS e GROCOT, Grocot methamine silver).

Conforme os resultados dos exames acima citados, os pacientes portadores de sinusite fúngica foram enquadrados dentro das seguintes classificações: bola fúngica, sinusite fúngica alérgica (SFA), sinusite invasiva aguda (fulminante) e sinusite indolente ou lentamente invasiva.

## Resultados

A amostra constituiu-se de 33 pacientes, sendo 15 do sexo masculino e 18 do sexo feminino, com média de idade de 39,1 anos (idade mínima de 13 e máxima de 62 anos), nos quais a cirurgia endoscópica foi o

procedimento terapêutico de escolha por terem rinosinusite crônica não-responsiva ao tratamento medicamentoso convencional. Dentre os sinais e sintomas clínicos encontramos: obstrução nasal em 32 casos, secreção nasal em 30 casos, gotejamento pós-nasal em 25 casos, tosse em 17 casos, dor facial e febre em seis casos cada, e anorexia em um caso. Em relação à comorbidade, os principais achados foram: imunossupressão (transplante pulmonar e leucemia), aspergilose broncopulmonar alérgica (ABPA), drogadição com cocaína inalatória, pneumonias de repetição, tuberculose, diabetes melito, polimiosite, infecção urinária e asma, sendo referidos também a utilização de antibioticoterapia de largo espectro, dapsona e o uso de corticosteróides orais. Oito pacientes tinham história de cirurgias paranasais prévias pelo método convencional (uma sinusostomia maxilar bilateral, três unilaterais e quadro nas quais a natureza do procedimento foi ignorada pelos pacientes) sem resultados clínicos satisfatórios, um tendo como complicação fístula líquórica.

Os principais achados da endoscopia nasal foram secreção nasal mucóide em quatro casos e purulenta em 26 casos, concha bolhosa em sete casos, polipose nasal em 12 casos, bula etmoidal proeminente em seis casos e degeneração polipóide em um caso.

Na TCSPN foram observados os seguintes achados: opacificação maxilar unilateral em 18 pacientes e bilateral em seis pacientes, opacificação etmoidal unilateral em sete casos e bilateral em cinco casos, além de pansinusite em seis casos. Imagem metálica foi encontrada em 14 dos pacientes, destruição da parede óssea em nove e imagem em casca

de cebola em seis casos.

Todos os pacientes foram submetidos à cirurgia endoscópica nasossinusal, sendo que os procedimentos foram de etmoidectomia unilateral em 14 casos e bilateral em quatro, sinusoscopia unilateral em 14 casos e bilateral em seis, esfenoetmoidectomia em seis casos e Caldwell-Luc modificado em três pacientes.

A IgE sérica total demonstrou-se dentro da normalidade em 18 pacientes e alterada em 14 (em um caso não foi realizado este exame). Nos pacientes com IgE positiva houve variação de 1/89 até valores superiores a 1/2000 UI. A IgE específica para *Aspergillus fumigatus* foi positiva em sete pacientes e negativa em 16, sendo que em 10 pacientes não foi realizada a dosagem.

O aspecto macroscópico da secreção lembrava muco espesso tipo queijo em quatro pacientes. Havia concreções fúngicas pretas em 25 pacientes e secreção purulenta associada em 18 pacientes. Ainda foi observado muco marrom em quatro pacientes.

O exame microbiológico de secreções, na visualização direta, demonstrou hifas septadas, ramificadas, sugestivas de hialohifomicose em 15 casos. Nos exames culturais foram observados *Candida sp.* em três casos, *Alternaria sp.* em dois casos, *Fusarium sp.* em um caso, *Scedosporium apiodermumem* em um caso, *Pseudallescheria boydii* em um caso, *Penicillium sp.* em um caso, *Tricoderma sp.* em um caso, *Schizofilium comuni* em um

caso e *Aspergillus sp.* em 15 pacientes. Os exames culturais foram negativos em sete pacientes (tabela 2). Infecção bacteriana associada foi vista com *Haemiphillus* em 2 pacientes, *Pseudomonas* em seis, *S. aureus* em três, *Actinomicetes* em três, *Bacterioides sp.* em três e *Streptococcus* do grupo B em um paciente.

O exame histopatológico demonstrou inflamação crônica alérgica em 13 casos, crônica supurativa em 11, crônica inespecífica em sete e invasão fúngica em dois casos.

Quanto à classificação da sinusite fúngica, podemos separar os pacientes como 18 apresentando bola fúngica e 13 com critérios para sinusite fúngica alérgica. Sinusite lentamente invasiva foi constatada em dois casos. Não houve nenhum caso de sinusite fúngica fulminante.

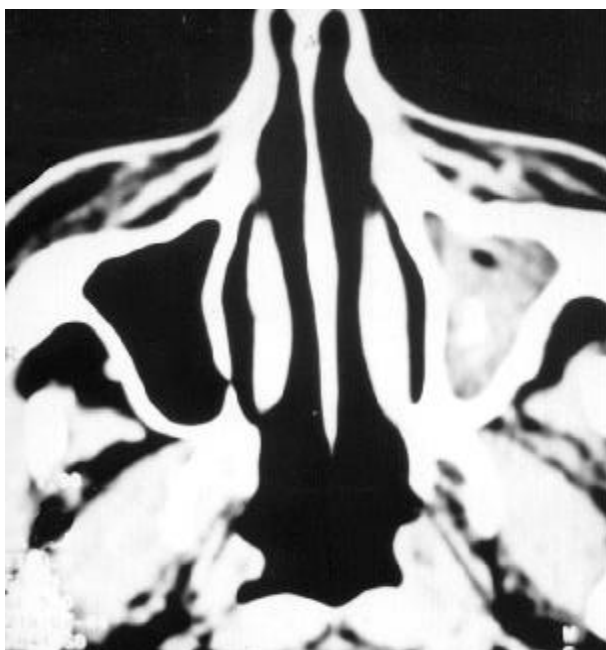
Cura clínica foi obtida em 24 pacientes, sendo que um paciente foi ao óbito por causa não relacionada. Houve recidiva da SFA em quatro pacientes.

## Discussão

A maioria das infecções fúngicas dos seios paranasais é causada pelo *Aspergillus sp.*, principalmente as espécies *Aspergillus fumigatus*, *Aspergillus flavus* e *Aspergillus niger*, as quais encontram-se comumente no solo ou no material de putrefação com função comensal ou saprofítica. Outros fungos

**Tabela 2.** Resultados dos exames culturais realizados nos pacientes da série

Fungo encontrado na cultura	Número de pacientes
<i>Aspergillus sp.</i>	15
<i>Candida sp.</i>	3
<i>Alternaria sp.</i>	2
<i>Fusarium sp.</i>	1
<i>Scedosporium apiodermumem</i>	1
<i>Pseudallescheria boydii</i>	1
<i>Penicillium sp.</i>	1
<i>Schizofilium comuni</i>	1
<i>Tricoderma sp.</i>	1
Exame cultural negativo	7
TOTAL	33



**Figura 1.** Tomografia Computadorizada - incidência axial: seio maxilar esquerdo com imagem de densidade metálica. Cultura: *Aspergillus sp.*

comuns na sinusite fúngica são a *Candida sp.*, *Mucor sp.*, *Alternaria sp.*, *Cladosporium sp.*, *Penicillium sp.*, *Fusarium sp.*, *Scedosporium sp.*, *Paecilomyces sp.*, *Curvularia sp.*, *Sporothrix sp.*, *Schizophyllum sp.*, *Bipolaris sp.*, *Exserohilum sp.*, *Rhinosporidium sp.*, *Cunninghamella sp.*, *Conidiobolus sp.*, *Basidiobolus sp.*, *Rhizopus sp.*, *Malbranchia sp.*, *Absidia sp.*, *Pseudoallescharia sp.* (quadro 1).

Pela similaridade do quadro clínico e dos achados da endoscopia nasal, torna-se difícil a distinção entre a sinusite fúngica e a rinossinusite bacteriana crônica. Sabemos que alguns sinais radiológicos característicos podem ser importantes nesta discriminação. No

exame de TCSPN, a bola fúngica aparece como opacificação isodensa, cercada por material com densidade de tecidos moles (figura 1). Quando aparecem áreas de radiopacidade semelhantes à densidade de osso, a lesão pode aparecer sob aspecto de casca de cebola, com perda de homogeneidade. Este achado é muito característico de sinusite por *Aspergillus sp.*, sendo atribuídas estas densidades metálicas no interior do seio paranasal velado à presença de sulfato ou fosfato de cálcio e sais de metais pesados, como o cádmio, depositados nas áreas necróticas da bola fúngica (4).

Outro achado característico de sinusite fúngica é a destruição óssea, sendo esta consequência do processo inflamatório crônico com remodelamento e absorção ósseas, ao invés de invasão direta dos ossos por fungos (5).

O teste padrão para diagnóstico de certeza de sinusite fúngica é a cultura em meio Sabouraud – glicose – agar de secreção proveniente do seio paranasal afetado (quadro 2). O diagnóstico é firmado pela associação dos achados do exame direto de hifas, do aspecto macroscópico da secreção e dos achados radiológicos. A infecção bacteriana associada pode tornar a cultura negativa. Nestes casos, pode-se então proceder a biópsia do seio paranasal, com análises teciduais após utilização das colorações específicas (GROCOT, Gridley, PAS, hidróxido de potássio), que confirmam o diagnóstico de invasão tecidual (6, 7).

Em nosso estudo, 18 pacientes (60%) apresentaram bola fúngica maxilar, sendo este o seio paranasal mais acometido pela entidade. O perfil de paciente afetado pela bola fúngica

Quadro 1. Principais fungos responsáveis por sinusite <sup>a</sup>		
Aspergillus	Alternaria	Pseudoallescharia
Scedosporium	Penicillium	Fusarium
Paecilomyces	Schizophyllum	Bipolaris
Curvularia	Sporothrix	Exserohilum
Cladosporium	Candida	Rhinosporidium
Cunninghamella	Basidiobolus	Rhizopus
Conidiobolus	Absidia	Malbranchia

<sup>a</sup> Adaptado de Donald PJ (3).

é o que apresenta rinossinusite crônica, história de cirurgia otorrinolaringológica prévia ou traumatismo nasal com a presença ou não de corpo estranho dentro do seio paranasal acometido. Tem como característica afetar apenas um seio paranasal, ser amplamente passível de tratamento e possuir baixa morbidade em relação aos outros tipos de sinusite fúngica.

A infecção por fungos em pacientes sob antibioticoterapia crônica é facilitada pela alteração e desequilíbrio da flora bacteriana normalmente encontrada na via aérea superior do paciente. O aumento da bola fúngica é gradual, podendo crescer a ponto de erodir as paredes ósseas dos seios paranasais. Como toda secreção produzida no seio paranasal é drenada pelo seu óstio, a obstrução deste pela bola fúngica pode produzir infecção bacteriana secundária, o que dificulta o diagnóstico.

O tratamento é basicamente cirúrgico através de cirurgia funcional endoscópica dos seios paranasais, que tem como objetivo a retirada completa da bola fúngica, além da aeração e manutenção da drenagem adequada do seio, através de um óstio permeável e de função ciliar preservada.

Em nossa casuística, aqueles pacientes que apresentaram bola fúngica foram tratados através de cirurgia funcional endoscópica. Em três desses pacientes foi necessária a abertura dos seios acometidos via fossa canina (técnica de Caldwell-Luc modificada).

Outro tipo de afecção dos seios paranasais é a SFA, tendo como característica a concomitância com atopia, pólipos nasossinusais inflamatórios e secreção mucóide de origem alérgica. Em nossa série observamos 13 pacientes portadores desta entidade. O muco tem características macro e

microscópicas sugestivas de infecção fúngica associada com processo alérgico. Tem aspecto viscoso e amarronado, com preenchimento de mais de um seio paranasal. Ao microscópio, o muco contém hifas, cristais de Charcot-Leyden, eosinófilos e epitélio respiratório, sendo então chamado de "mucina alérgica". Segundo Katzenstein (8), material semelhante é encontrado na ABPA. Sabe-se que, na SFA, as lesões decorrem de hipersensibilidade tipo I e III ao fungo, resultando em alterações vasculares e necrose subsequente.

As características do paciente com SFA são história de rinite alérgica, polipose nasal e/ou asma de longa duração, idade entre 30 e 50 anos e avaliação radiológica mostrando opacidade de múltiplos seios paranasais do mesmo lado (9). Esta opacidade pode estar presente devido à presença do muco viscoso ou de pólipos sinusais (figuras 2A e 2B). O principal fungo encontrado é o *Aspergillus fumigatus*. Outros patógenos envolvidos com a SFA são o *Curvularia sp.*, *Alternaria sp.* e *Bipolaris sp.*

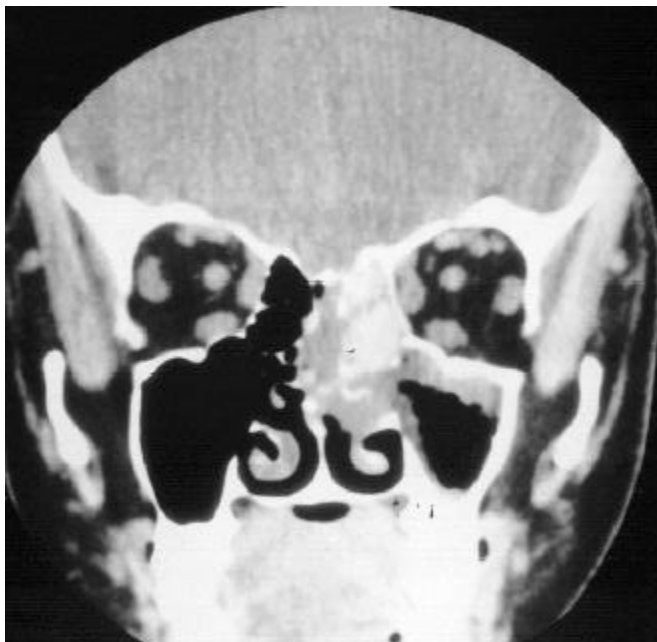Muitos autores (8-12) propuseram critérios diagnósticos clínico-radiológico-laboratoriais para a SFA, resultando então em um consenso de cinco critérios diagnósticos: hipersensibilidade tipo 1, polipose nasal, tomografia computadorizada com opacificação heterogênea e/ou erosão de parede óssea, evidência histológica de eosinofilia no muco e culturas ou colorações positivas para fungos, os quais não invadem a mucosa sinusal.

Da mesma forma que na bola fúngica, o tratamento é eminentemente cirúrgico, com debridamento da mucosa dos seios paranasais acometidos, remoção das massas polipóides e correção de qualquer obstáculo à drenagem fisiológica das secreções, como a obstrução

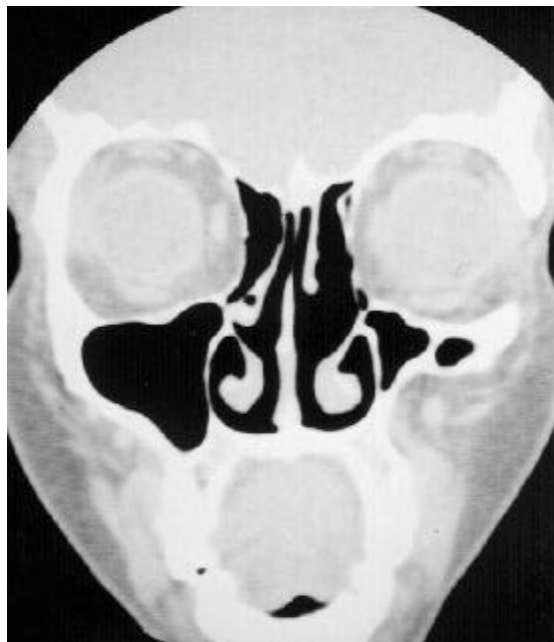**Quadro 2.** Critérios diagnósticos para sinusite fúngica alérgica <sup>a</sup>

Hipersensibilidade tipo 1  
 Polipose nasal  
 Tomografia computadorizada com opacificação heterogênea e/ou erosão de parede óssea  
 Evidência histológica de eosinofilia no muco  
 Culturas ou colorações positivas para fungos, os quais não invadem a mucosa sinusal

<sup>a</sup> Adaptado de Katzenstein et al. (8), Peterson et al. (9), Deschazo et al. (10), Deschazo e Swain (11) e Hartwick e Batsakis (12).



**Figura 2A.** Tomografia computadorizada: incidência coronal. Opacificação dos seios maxilar e etmoidal esquerdos. Cultura: *Trichoderma sp.*



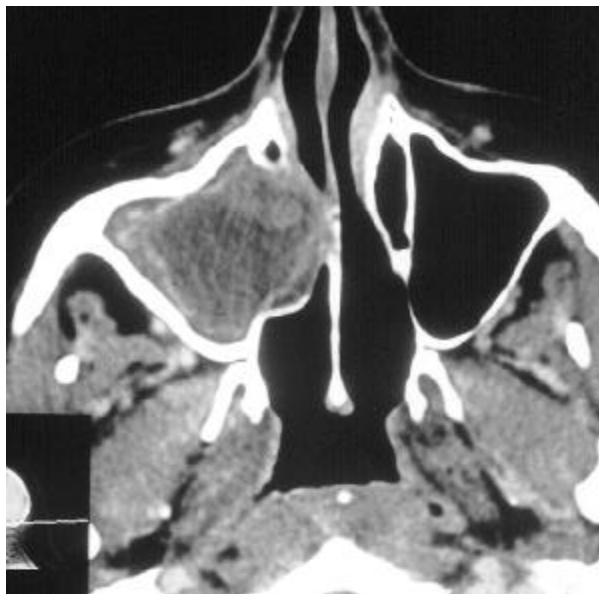**Figura 2B.** Tomografia computadorizada: 1 ano de pós-operatório.

septal. Além da abordagem cirúrgica, devem ser associadas medidas que evitem ou pelo menos diminuam a taxa de recorrência (13). Os corticóides tópicos intranasais na forma de *spray* são muito utilizados após a cirurgia funcional endoscópica para retirada de pólipos da mucosa como forma de diminuir a recorrência, mas são pouco efetivos quando os pólipos têm como comorbidade a SFA. Nestas situações, prefere-se o uso de corticóides sistêmicos pela via oral, pois reduzem a produção de muco e a resposta inflamatória. Recomenda-se o uso de prednisona 0,5 mg/kg/dia nas primeiras 2 semanas, seguindo-se doses em dias alternados por 3 a 6 meses e, após, diminuição gradual para evitar qualquer alteração do eixo hipotálamo-hipófise-adrenal. Os corticóides sistêmicos devem ser reintroduzidos caso haja qualquer sintoma ou sinal radiológico de recidiva. Os antifúngicos sistêmicos não mostram-se efetivos devido à etiologia basicamente inflamatória e alérgica da doença.

Essa forma de sinusite fúngica foi identificada em 13 pacientes do grupo, nos quais foi utilizada corticoterapia por via oral com duração de no mínimo 3 meses. Um caso foi tratado com itraconazol via oral, devido à

extensão da lesão. O paciente que não recebeu corticóide apresentou recidiva da sinusite fúngica e da polipose nasal. Realizou-se, então, novo procedimento cirúrgico e utilização de corticoterapia associada a itraconazol por via oral, com posterior desaparecimento dos sintomas.

Dos 33 pacientes da série, apenas dois apresentaram características de inflamação crônica com invasão por fungos, a qual caracteriza a sinusite fúngica indolente ou lentamente invasiva. Esta ocorre geralmente em indivíduos com rinossinusite crônica que, por apresentarem alterações dos mecanismos de proteção da mucosa, como a função mucociliar, permitem a colonização e posterior invasão da mucosa sinusal. Seu curso é benigno na grande maioria dos casos, tendo como principal achado clínico a rinorréia purulenta crônica. Caracteriza-se por ser uma reação de hipersensibilidade tipo IV ao fungo, com a formação de granulomas que, se não tratados de forma adequada, podem destruir estruturas adjacentes aos seios paranasais por invasão óssea (figura 3). O exame radiológico pode confundir a entidade com neoplasias malignas, sendo o diagnóstico diferencial dificultado ainda mais pelas escassas hifas



**Figura 3.** Tomografia computadorizada: axial. Opacificação do seio maxilar direito com destruição de parede óssea. Cultura: *Aspergillus sp.*

fúngicas encontradas na cultura. Deve-se então submeter o paciente à biópsia da mucosa do seio paranasal, com posterior exame tecidual com coloração por prata, o qual permite a identificação das hifas com maior facilidade (3).

No caso de sinusite fúngica indolente, o tratamento consiste, além do debridamento cirúrgico da mucosa com fungos e restauração da drenagem e ventilação do seio, do uso de agentes antifúngicos, principalmente o itraconazol (13). É um medicamento eficaz nas infecções fúngicas invasivas, especialmente por *Aspergillus sp.*, além de ter boa biodisponibilidade oral e ser bem tolerado em dose diária de até 400 mg. Recomenda-se o uso de 100 mg/dia, após as refeições, até a remissão dos sintomas e a negatização dos exames micológicos.

A sinusite fúngica invasiva aguda ou fulminante tem como principais agentes etiológicos os fungos *Mucor sp.*, *Rhizopus sp.* e *Absidia sp.*, os quais são encontrados no solo e são importantes para a decomposição do material orgânico. É comum em pacientes diabéticos e imunodeprimidos. A forma mais comum é a mucormicose rinocerebral, de caráter altamente invasivo, podendo levar o paciente à morte em poucas horas ou dias, se

o tratamento adequado não for instituído. O tratamento consiste no debridamento cirúrgico e no uso de antifúngico intravenoso, como a anfotericina B. Essa forma não ocorreu em nenhum dos pacientes da casuística.

## Conclusões

A sinusite fúngica é uma doença com várias formas de apresentação e, além do diagnóstico etiológico fúngico, é fundamental a identificação do tipo de sinusite fúngica encontrado, pois a abordagem terapêutica varia conforme a forma apresentada.

Para esta identificação, necessitamos da associação de diferentes métodos diagnósticos, que são a endoscopia nasal, a tomografia computadorizada, o exame macroscópico da secreção, o exame direto e a cultura em meio adequado.

## Referências

1. Kaliner MA, Osguthorpe JD, Fireman P, Anon J, Georgitis J, Davis ML, et al. Sinusitis: bench to bedside. Current findings, future directions. *Otolaryngol Head Neck Surg* 1997;116 (6 pt 2): S1-S20.
2. Saeed SR, Brookes GB. Aspergillosis of the paranasal sinuses. *Rhinology* 1995;33:4-51.
3. Donald PJ. Fungal infection of the sinuses. In: Donald PJ, Gluckman JL, Rice DH. *The sinuses*, New York: Raven Press; 1994:271-85.
4. Stammberger H. Endoscopic surgery for mycotic and chronic recurring sinusitis. *Ann Otol Rhinol Laryngol* 1993;10:1-11.
5. Neves-Pinto RM, Saraiva MS, Torres RRG, Santos SG. Destruições ósseas e sinusite fúngica. *A Folha Médica* 1990;101:327-31.
6. Pereira EA, Stolz DP, Palombini BC, Severo LC. Atualização em sinusite fúngica: relato de 15 casos. *Rev Bras Otorrinolaringol* 1997;63:48-54.
7. Pereira EA, Palombini BC. Sinusobronquite: estudo com ênfase no componente otorrinolaringológico. *Rev Bras Otorrinolaringol* 1993;59:166-75.
8. Katzenstein AL, Sale SR, Greenberger PA. A newly recognized form of sinusitis. *J Allergy Clin Immunol* 1983;72:89-93.
9. Peterson KP, Wang M, Canalis RF, Abemayor E.



- Rhinocerebral mucormycosis: evolution of the disease and treatment options. *Laryngoscope* 1997;107:855-62.
10. Deschazo RD, Chapin K, Swain, RE. Fungal sinusitis. *NEJM* 1997;337:254-59.
  11. Deshazo RD, Swain RE. Diagnostic criteria for allergic fungal sinusitis. *J Allergy Clin Immunol* 1995;96:24-35.
  12. Hartwick RW, Batsakis JG. Sinus Aspergillosis and allergic fungal sinusitis. *Ann Otol Rhinol Laryngol* 1991;100:427-30.
  13. Rowe-Jones JM, Freedman AR. Adjuvant itraconazole in the treatment of destructive sphenoid aspergillosis. *Rhinology* 1994;32:203-7.