

Insuficiência renal aguda por sulfadiazina: relato de caso¹

Raimar Weber², Simone B. Matiotti², André S. Gomes³
Fernando S. Thomé⁴, Elvino Barros⁴

Sulfadiazina e pirimetamina são drogas importantes para o tratamento da toxoplasmose cerebral. Estamos descrevendo o caso de um paciente que desenvolveu insuficiência renal aguda por precipitação de cristais de sulfadiazina e formação de cálculos renais. O diagnóstico do quadro de insuficiência renal aguda foi clínico e laboratorial, sendo importante a presença de inúmeros cristais de sulfadiazina no exame comum de urina e de cálculos renais observados na ecografia abdominal. O tratamento foi conservador com a suspensão da sulfadiazina, alcalinização da urina e hidratação, com rápida recuperação da função renal. Fazemos uma breve revisão da literatura e discutimos alguns pontos relacionados com o diagnóstico, prevenção e tratamento da insuficiência renal aguda secundária ao uso de sulfadiazina. As complicações renais do uso de sulfas podem ser prevenidas com adequada hidratação e alcalinização da urina. Como os casos de encefalite pro toxoplasma têm aumentado ultimamente, o uso da sulfadiazina também tem se tornado mais freqüente e portanto a incidência de complicações da cristalúria pode se tornar maior se medidas de prevenção não forem tomadas.

Unitermos: Insuficiência renal; sulfadiazina; nefrotoxicidade; toxoplasmose.

Acute renal failure due to sulfadiazine: case report

Sulfadiazine and pyrimetamine are used with optimal results in cerebral toxoplasmosis therapy. We describe the case of a patient who developed acute renal failure due to sulfadiazine crystals and stones. Diagnosis was made through examination of the urine for typical sulfonamide crystals. Acetylsulfadiazine crystals were found in urinalysis and a number of stones were present in ultrasound examination. After adequate hydration and discontinuation of sulfadiazine therapy, both crystalluria and renal failure were resolved promptly. We made a brief review of the literature and a discussion on prevention, diagnosis and treatment of sulfadiazine-induced renal failure. Renal complications of sulfonamide therapy are preventable with adequate hydration and alkalization of the urine. As the number of cases of toxoplasmic encephalitis increases and sulfadiazine is used more frequently, the incidence of complications due to

¹ Trabalho realizado pelo Serviço de Nefrologia, Hospital de Clínicas de Porto Alegre.

² Acadêmicos, Faculdade de Medicina, Universidade Federal do Rio Grande do Sul. Correspondência: Raimar Weber. Rua Garibaldi 926/42, CEP 90035-051, Porto Alegre, RS, Brasil. Fone +55-51-211.0128; e-mail: raimar@amrigs.com.br.

³ Residente, Serviço de Nefrologia, Hospital de Clínicas de Porto Alegre.

⁴ Departamento de Medicina Interna, Universidade Federal do Rio Grande do Sul.

crystalluria may rise, unless preventive measures are taken.

Key-Words: Renal failure; sulfadiazine; nephrotoxicity; toxoplasmosis.

Revista HCPA 1999;19(1):117-22

Introdução

Nefrotoxicidade é um efeito adverso comum a várias classes de drogas. Antibióticos, imunossupressores, antineoplásicos e substâncias utilizadas como contraste em exames radiológicos representam os exemplos mais importantes (1). Na maioria das vezes uma combinação de eventos fisiológicos e bioquímicos contribui para a suscetibilidade renal a estas drogas (2). Comparado a outros órgãos, o rim é particularmente vulnerável a tóxicos químicos já que recebe 25% do débito cardíaco e concentra dentro do seu parênquima uma variedade de substâncias potencialmente tóxicas (2). Os mecanismos envolvidos na nefrotoxicidade a drogas são vários e incluem alterações celulares, bioquímicas, hemodinâmicas, tubulares e humorais (1, 2).

Insuficiência renal aguda por sulfadiazina é causada geralmente pela precipitação de cristais de seu metabólito nos túbulos renais (3, 4). Esta complicação foi no passado um achado freqüente (3). Nos dias atuais esse

efeito adverso é pouco comum e pouco lembrado pelos médicos de uma maneira geral (3, 5) (tabela 1). Este fato ocorre, em parte, devido à substituição da sulfadiazina por sulfas mais solúveis com menos complicações renais (4, 5). No entanto, com o aparecimento da síndrome de imunodeficiência adquirida (AIDS) no final da década de 1970 e início da década de 1980, o padrão infeccioso nestes pacientes tem sido muito particular com o surgimento de infecções oportunistas (5-8). Toxoplasmose, tuberculose, nocardiose são alguns exemplos (5). Por esta razão, a sulfadiazina voltou a ser utilizada com maior freqüência, sendo a primeira opção no combate a infecções causadas por microorganismos como o *Toxoplasma Gondii* e a *Nocardia* (5, 9, 10). No caso da toxoplasmose, especialmente do sistema nervoso central, o tratamento com sulfadiazina é obrigatório (10). Desta forma, o uso de sulfadiazina tem se tornado mais freqüente e, conseqüentemente, maior será a probabilidade de ocorrerem efeitos adversos como a cristalúria e a insuficiência renal aguda (11, 12). O médico deve estar atento à possibilidade de tais complicações e procurar tomar medidas preventivas eficazes ao prescrever este tipo de fármaco.

Descrevemos o caso de um paciente com toxoplasmose cerebral tratado com sulfadiazina que apresentou como principal complicação quadro de insuficiência renal aguda.

Caso clínico

Paciente masculino, 47 anos, branco, arquiteto, natural de Cruz Alta, procedente de Porto Alegre, iniciou com quadro de diplopia e parestesia do hemicorpo direito em setembro de 1998. Foi realizada tomografia cerebral que evidenciou uma lesão sólida na região talâmica à esquerda. Como não foi possível fazer o diagnóstico diferencial entre processo

Tabela 1. Efeitos adversos da sulfadiazina

Mais freqüentes

Leucopenia
Irritação cutânea
Trombocitopenia
Febre

Menos freqüentes

Disfunção renal
Cálculos renais
Elevação de
aminotransferases




Figura 1. Gráfico da evolução laboratorial do paciente no decorrer da internação (■= creatinina sérica; ▲= uréia sérica).

infecioso ou tumor cerebral primário ou metastático, foi indicada a realização de biópsia de lesão cerebral em outubro de 1998. O resultado anatomopatológico foi de toxoplasmose cerebral, embora as provas sorológicas no líquido fossem negativas para toxoplasmose. A sorologia também foi negativa para o vírus da imunodeficiência adquirida do adulto (HIV), fungos e tuberculose tanto no sangue como no líquido. Devido à presença de toxoplasma na biópsia cerebral, foi iniciado tratamento com sulfadiazina 4g/dia e pirimetamina 100g/dia em 30 de outubro de 1998.

No dia 30 de janeiro de 1999, 3 meses após o início da terapia com antibiótico, o paciente procurou a emergência do Hospital de Clínicas de Porto Alegre (HCPA) apresentando anorexia, oligúria, "rash" cutâneo e constipação. Referia diminuição da ingestão hídrica nos últimos dias, quando a temperatura ambiente era bastante elevada. Ao exame, o paciente estava em bom estado geral, lúcido, orientado e com dificuldade de comunicação. Apresentava-se acianótico, anictérico e eupnéico. A pressão arterial era de 140/90 mmHg e a temperatura axilar de 36,4°C. Exame cardiovascular mostrou ritmo regular, bulhas normofonéticas e ausência de sopros. As extremidades estavam frias e sem edema. Exames laboratoriais de rotina mostraram hematócrito de 34%, 12.000 leucócitos com 1% bastonados, potássio 5,7 mmol/dl, sódio 127 mEq/l, uréia 141 mg/dl, creatinina 10,2 mg/dl,

e CO₂ total 16,8 mEq/l. Ecografia abdominal evidenciava rins de tamanho normal, com redução da espessura da cortical do rim esquerdo. Inúmeros cálculos foram identificados à direita, com diâmetro médio de 0,7 cm, e um cálculo medindo 0,8 cm no grupo calicial inferior do rim esquerdo. Não havia evidência de dilatação dos sistemas coletores bilateralmente. Análise de urina indicava pH 5,0, hemoglobinúria 3+/4+, quatro hemácias e cinco leucócitos por campo, e demonstrava a presença de grande quantidade de cristais de sulfato.

O tratamento consistiu de suspensão da sulfadiazina e pirimetamina, hidratação adequada e alcalinização da urina com bicarbonato de sódio. Após um dia de internação, a função renal já havia melhorado, e os sintomas de anorexia e náuseas haviam desaparecido. No dia 2 de fevereiro de 1999 (quarto dia de internação), o paciente já apresentava uréia 27 mg/dl, creatinina 1,2 mg/dl e CO₂ e potássio normais (tabela 2 e figura 1). Durante a internação o paciente eliminou vários pequenos cálculos de aproximadamente 2 a 3 mm de diâmetro.

Discussão

A frequência de insuficiência renal aguda (IRA), nos pacientes internados em um hospital geral clínico-cirúrgico, é de aproximadamente 4 a 5% (1, 2). As causas são múltiplas e os pacientes apresentam uma alta taxa de

Tabela 2. Evolução dos dados laboratoriais do paciente durante a internação

Parâmetros	1º dia	2º dia	1º dia	2º dia	2º dia
	Jan	Jan	Fev	Fev	Fev
Creatinina (mg/dl)	10,2	6,8	2,3	1,7	1,2
Uréia (mg/dl)	141	120	59	37	27
Na (mEq/L)	127	137	139	141	
K (mEq/L)	5,7	5,3	4,4	4,2	3,8

morbidade e mortalidade, apesar de todo o avanço tecnológico dos últimos anos (2). As drogas contribuem de forma significativa para o desenvolvimento de insuficiência renal aguda neste grupo de pacientes (1, 2). O paciente apresentado, neste relato de caso, teve quadro de IRA por uso de sulfadiazina, com evolução rápida, de poucos dias, para uremia e alterações laboratoriais compatíveis com o diagnóstico clínico (tabela 2).

Na insuficiência renal aguda por drogas, dois são os achados anátomo-patológicos mais encontrados: a necrose tubular aguda (NTA) e a intersticial aguda (NIA). Na NTA ocorre uma diminuição da filtração glomerular secundária à lesão renal intrínseca (dano de células tubulares), em geral reversível com a interrupção da droga (1-3). Na nefrite intersticial aguda (NIA), a diminuição da filtração glomerular ocorre por inflamação intersticial

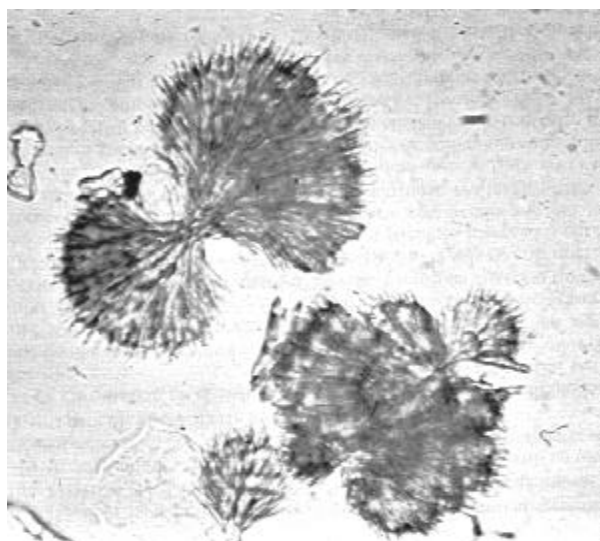


Figura 2. Aspecto característico em feixes de trigo do cristal de sulfadiazina ao microscópio ótico no exame comum de urina. (Fonte: Análisis de Orina, Atlas Color. Ed. Medica Panamericana, Buenos Aires, 1983)

aguda do parênquima renal, causada por drogas ou, menos freqüentemente, por infecções ou infiltrações celulares (1, 2). O diagnóstico diferencial do tipo de lesão histológica responsável pela IRA, no entanto, só pode ser realizado com biópsia renal. Desta forma, é possível supor o mecanismo provável do desenvolvimento da IRA. Neste paciente, não foi indicada a realização de biópsia renal porque o diagnóstico de IRA secundária à precipitação de cristais de sulfa ficou claro através da observação de inúmeros cristais de sulfadiazina no exame comum de urina. Este tipo de cristal é facilmente reconhecido devido à sua morfologia característica em "feixes de trigo" (figura 2). Portanto, se tratava mais de um quadro de obstrução canalicular pelos cristais e não NTA ou NIA. Embora a presença de cristalúria seja comum nos pacientes utilizando sulfadiazina, até 48% a presença de cálculos ou insuficiência renal aguda é menos freqüente, variando de 0,4 a 20% (7). Em geral, a formação de cálculos ou mesmo insuficiência renal aguda necessita de outras co-morbidades associados. De fato, nosso paciente se apresentava bastante desidratado pelo quadro de vômitos e também pelas altas temperaturas ambientais (época de verão). Certamente a presença de cristalúria e a desidratação associadas contribuíram para a precipitação dos cristais de sulfa e o desenvolvimento de IRA.

Em 1940, a sulfadiazina se tornou uma das substâncias mais utilizadas de um grupo de compostos chamados "sulfapirimidinas" no tratamento de infecções sistêmicas. Essas drogas eram sulfonamidas de curta duração com boa absorção via oral, ampla distribuição tecidual e rápida excreção renal, atingindo altas concentrações na urina (3, 7, 14). Devido a estas características farmacocinéticas,

especialmente pela rápida excreção urinária, altas doses eram necessárias para manter níveis plasmáticos adequados (3, 14). No entanto, devido à baixa solubilidade na urina, particularmente na urina ácida, o uso de 4 gramas diários da droga (dose usual contra toxoplasma), necessita teoricamente de 16L de urina, a um pH de 5,5 para manter a sulfadiazina em solução (3, 4). Assim, a combinação de uma alta concentração urinária e baixa solubilidade levaram a uma elevada incidência de precipitação da droga com formação de cristais na urina e desenvolvimento de insuficiência renal aguda nas primeiras décadas de uso desta sulfa – em 1946, a incidência relatada foi de 28% (4, 5). Desta forma, a sulfadiazina e outras sulfas pouco solúveis foram rapidamente substituídas com o advento de compostos mais solúveis, tais como o sulfisoxazol em 1951, reduzindo significativamente a incidência de cristalúria e cálculos renais além de outros efeitos adversos como leucopenia, irritação cutânea e febre (8, 9, 14). Porém, com o surgimento da AIDS associada a infecções oportunistas, especificamente a encefalite por toxoplasma, o uso de sulfonamidas pouco solúveis, como sulfadiazina, voltou a ser muito preconizado, uma vez que sulfonamidas mais solúveis, como sulfisoxazol e sulfametoxazol, são inferiores terapêuticamente no tratamento desta patologia (3, 5). A real incidência da toxicidade renal induzida pela sulfadiazina é difícil de ser determinada, porém a incidência encontrada foi de 5% (três casos num total de 57 pacientes) em 1987, em um estudo que avaliou sua eficácia no tratamento da toxoplasmose cerebral (10). Nosso paciente apresentava quadro de toxoplasmose cerebral diagnosticada por biópsia cerebral, sendo tratado com 4g de sulfadiazina e 100mg de pirimetamina por dia há 3 meses, embora fosse HIV negativo. Curiosa é a negatividade das provas sorológicas e líquóricas para toxoplasma, mas mesmo assim, em função do diagnóstico da biópsia cerebral, foi iniciado tratamento para toxoplasmose com sulfadiazina.

Os cristais de sulfadiazina causam abrasão local e irritação química do epitélio que reveste o trato urinário (3, 6, 14). Antopol et al.

(6) descreveram, em estudos com animais, o efeito da exposição de células epiteliais renais dos ductos coletores a cristais de acetilsulfadiazina, por mais de 24 horas (figura 2). Observaram um significativo dano a este tipo de células com a presença de hemorragia peritubular, infiltração leucocitária, necrose e deposição de cálcio (6). Os cristais também podem formar concreções locais ou cálculos, causando obstrução em qualquer nível como na bexiga, ureter, pelve renal, cálices coletores (6, 7). Dessa forma, um extenso espectro de perturbações clínicas pode ocorrer, desde cristalúria assintomática, hematúria, cólica renal, olígúria e insuficiência renal aguda (3). Nosso paciente, neste relato de caso, apresentou uma série de efeitos adversos à sulfadiazina, considerando o trato urinário como um todo. Apresentava microhematúria, cristais de sulfadiazina e presença de inúmeros cálculos urinários na ecografia abdominal, que foram eliminados durante a internação hospitalar após instituição de hidratação e alcalinização da urina.

É importante salientar que a sulfadiazina pode ter sua solubilidade aumentada significativamente pela alcalinização da urina. A quantidade de sulfadiazina excretada sem que ocorra cristalização poder ser triplicada através do aumento do volume urinário de 1 para 3 L. No entanto, ela pode ser multiplicada 20 vezes através do aumento do pH urinário de 5,5 para 7,5 (7). Fillipin et al. (9) mostraram que a administração de 12g/dia de bicarbonato de sódio, aumentando pH urinário de 5,98 para 7,14, diminuía a incidência de cristalúria de 28% para 6%. O mesmo estudo observou que 6 gramas de bicarbonato eram pouco efetivas e que o uso de 24g por dia não se mostrava mais eficaz que as 12g por dia (9). Desta forma, como medida para a prevenção da ocorrência de cristalúria e da formação de cálculos renais por sulfadiazina, sugere o uso de 12g de bicarbonato de sódio por dia, além do estímulo ao aumento da ingestão de líquidos para, pelo menos, 3L/dia (9).

O tratamento do paciente, relatado neste trabalho, consistiu na suspensão da sulfadiazina, hidratação e alcalinização da urina, não havendo necessidade do uso de qualquer método dialítico (figura 1). O paciente

apresentou uma evolução favorável, com recuperação da função renal, em poucos dias.

Caso haja suspensão da sulfadiazina no tratamento da toxoplasmose, a alternativa usual é sua substituição por clindamicina, que também demonstra alguma eficácia. Neste paciente a sulfadiazina foi suspensa desde o início da internação e após o diagnóstico de IRA secundária à sulfadiazina, sendo prescrita a clindamicina como alternativa. No entanto, alguns autores têm sugerido a continuação do esquema inicial com sulfadiazina e pirimetamina mesmo com diagnóstico de IRA por cristalúria (4). Estes mesmos autores sugerem apenas boa hidratação e a alcalinização da urina com manutenção da sulfadiazina por tempo indefinido (4, 15). Também tem sido sugerido como alternativa o uso da combinação em doses relativamente baixas de três sulfonamidas pouco solúveis, tais como sulfamerazina, sulfadiazina e sulfametazina, com isto reduzindo probabilidade de cristalúria, já que a solubilidade de cada uma delas é independente das outras. Não há, no entanto, estudos que comprovem a eficácia antimicrobiana em humanos (6, 9, 13, 14).

Portanto, o diagnóstico de insuficiência renal aguda por cristalização da sulfadiazina em nível tubular renal e a formação de cálculos renais devem ser pensados nos pacientes com diagnóstico de infecção por toxoplasma, tratados com sulfadiazina por longos períodos. Nestes pacientes, é recomendado o uso de bicarbonato de sódio para alcalinizar a urina assim como uma alta ingestão de líquidos, de preferência acima de 3 a 4 L por dia. Desta forma, a sulfadiazina irá apresentar maior solubilidade na urina, reduzindo o risco de precipitação.

Referências

1. Thomé FS, Barros E, Gonçalves LF, Manfro RC. Insuficiência renal aguda. In: Barros E, Manfro RC, Thomé FS, Gonçalves LF (editores). *Nefrologia rotinas, diagnóstico e tratamento*. Artmed, Porto Alegre, 1999.
2. Barros E, Rhoden EL. Mecanismos fisiopatológicos da nefrotoxicidade por drogas. *Pesquisa Médica* 1989;23(2):128-33.
3. Dorfman LE, Smith JP. Sulfonamide crystalluria: a forgotten disease. *J Urol* 1970;104:482-3.
4. Oster S, Hutchison F, McCabe R. Resolution of acute renal failure in toxoplasmic encephalitis despite continuance of sulfadiazine. *Rev Infect Dis* 1990;12:618-20.
5. Leport C, Raffi F, Matheron S, Katlama C, Regnier B, Saimot AG, et al. Treatment of central nervous system toxoplasmosis with pyrimethamine/sulfadiazine combination in 35 patients with the acquired immunodeficiency syndrome. Efficacy of long-term continuous therapy. *Am J Med* 1988;84:94-100.
6. Antopol W, Robinson H. Urolithiasis and renal pathology after oral administration of 2-sulfanylamino-pyridine. *Proc Soc Exp Biol Med* 1939;40:428-30.
7. Simon DI, Brosius FC, Rthstein DM. Sulfadiazine crystalluria revisited. *Arch Intern Med* 1990;150:2379-84.
8. Portoles J, Torralbo A, Prats D, Blanco J, Barrientos A. Acute renal failure and sulphadiazine crystalluria in kidney transplant. *Nephrol Dial Transplant* 1994;9:180-1.
9. Fillipin HF, Reinhold JG. An evaluation of sulfonamide mixtures and adjuvants for control of sulfonamide crystalluria. *Ann Intern Med* 1946;25:433-43.
10. Haverkos HW, TE Study Group. Assessment of therapy for toxoplasma encephalitis. *Am J Med* 1987;82:907-14.
11. Fariñas MC, Echevarria S, Sampedro I, González A, Molino AP, Macias JG. Renal failure due to sulphadiazine in AIDS patients with cerebral toxoplasmosis. *J Int Med* 1993;233:365-7.
12. Sequera P, Albalade M, Hernandez J, Vasquez A, Abad J, Ramiro E, et al. Acute renal failure due to sulphadiazine crystalluria in AIDS patients. *Postgrad Med J* 1996;72:557-8.
13. Sasson JP, Dratch PL, Shortsleeve MJ. Renal US findings in sulfadiazine-induced crystalluria. *Radiology* 1992;185:739-40.
14. Ventura MG, Wybran J, Farber CM. Sulfadiazine revisited. *J Infect Dis* 1989;160:556-7.
15. Marques LPJ, Silva MT, Medeira EPQ, Santos OR. Obstructive renal failure due to therapy with sulfadiazine in an AIDS patient. *Nephron* 1992;62:361.