



# Prise en charge des syndromes de Fanconi secondaires à une immunoglobuline monoclonale

Marguerite Vignon

## ► To cite this version:

Marguerite Vignon. Prise en charge des syndromes de Fanconi secondaires à une immunoglobuline monoclonale. Médecine humaine et pathologie. 2013. <dumas-01148381>

**HAL Id: dumas-01148381**

**<https://dumas.ccsd.cnrs.fr/dumas-01148381>**

Submitted on 18 May 2015

**HAL** is a multi-disciplinary open access archive for the deposit and dissemination of scientific research documents, whether they are published or not. The documents may come from teaching and research institutions in France or abroad, or from public or private research centers.

L'archive ouverte pluridisciplinaire **HAL**, est destinée au dépôt et à la diffusion de documents scientifiques de niveau recherche, publiés ou non, émanant des établissements d'enseignement et de recherche français ou étrangers, des laboratoires publics ou privés.



Distributed under a Creative Commons Attribution - NonCommercial - NoDerivatives 4.0 International License

## AVERTISSEMENT

Cette thèse d'exercice est le fruit d'un travail approuvé par le jury de soutenance et réalisé dans le but d'obtenir le diplôme d'Etat de docteur en médecine. Ce document est mis à disposition de l'ensemble de la communauté universitaire élargie.

Il est soumis à la propriété intellectuelle de l'auteur. Ceci implique une obligation de citation et de référencement lors de l'utilisation de ce document.

D'autre part, toute contrefaçon, plagiat, reproduction illicite encourt toute poursuite pénale.

UNIVERSITÉ PARIS DESCARTES  
Faculté de Médecine PARIS DESCARTES

Année 2013

N°70

THÈSE  
POUR LE DIPLÔME D'ÉTAT  
DE  
DOCTEUR EN MÉDECINE

Prise en charge des syndromes de Fanconi secondaires  
à une immunoglobuline monoclonale

Présentée et soutenue publiquement  
le 7 juin 2013

Par

**VIGNON, Marguerite**  
Née le 23 novembre 1983 à Paris (75)

Dirigée par Mme Le Docteur Asli, Bouchra, PH

Jury :

M. Le Professeur Fermand, Jean-Paul, PU-PH ..... Président  
M. Le Professeur Bridoux, Franck, PU-PH ..... Membre  
Mme Le Professeur Peraldi, Marie-Noëlle, PU-PH ..... Membre



Except where otherwise noted, this work is licensed under  
<http://creativecommons.org/licenses/by-nc-nd/3.0/>

## Remerciements :

Au Professeur Femand

Pour avoir accompagné ce travail et pour m'avoir appris qu'il faut faire ce dont on a envie

Au Docteur Asli

Pour la qualité de son encadrement et ses conseils bienveillants tout au long de l'internat.

Au Professeur Bridoux,

Pour son aide et son soutien indispensable dans la réalisation de cette thèse

Au Professeur Marie-Noëlle Peraldi

Pour me faire l'honneur d'accepter d'être membre de ce jury

Au Docteur Audrey Arreule

Pour m'avoir guidée dans la rédaction de ce manuscrit

A toutes les équipes qui ont participé à ma formation médicale

A mes parents et Misabeille pour leur support logistique

A Vincent et Kytterie pour leurs encouragements et leur patience

# Table des matières

<b>ABREVIATIONS.....</b>	<b>4</b>
<b>INTRODUCTION .....</b>	<b>5</b>
<b>Les immunoglobulines.....</b>	<b>5</b>
Structure des immunoglobulines .....	5
Lymphopoïèse B .....	7
Métabolisme rénal des chaînes légères d'immunoglobulines <sup>5</sup> .....	9
<b>Complications rénales des dyscrasies plasmocytaires .....</b>	<b>11</b>
Définition .....	11
Diagnostic.....	12
Traitement .....	13
1. Les inhibiteurs du protéasome .....	13
2. L'autogreffe de cellules souches hématopoïétiques.....	14
3. Les imids.....	15
<b>Le syndrome de Fanconi secondaire à une immunoglobuline monoclonale .....</b>	<b>15</b>
Présentation clinique.....	16
Lésions histologiques.....	17
Physiopathologie .....	19
L'histiocytose cristalline.....	20
Traitement .....	21
<b>TREATMENT OF RENAL FANCONI SYNDROME ASSOCIATED WITH MONOCLONAL GAMMOPATHY. ....</b>	<b>23</b>
<b>Study design.....</b>	<b>24</b>
<b>Results .....</b>	<b>24</b>
Clinical description.....	24
Clinical and biological features (table 1).....	24
Histological findings (table 1).....	25
Evolution.....	26
Treatment .....	26
High Dose Melphalan .....	27
Bortezomib-Dexamethason .....	28
Oral melphalan.....	29
Imids.....	29
<b>Discussion .....</b>	<b>30</b>
Clinical presentation .....	30
Treatment efficiency.....	31
Treatment complications.....	32
<b>Conclusion.....</b>	<b>34</b>
<b>Table 1 baseline characteristic of patients (n=21).....</b>	<b>35</b>
<b>Table 2 : Initial and second line treatment .....</b>	<b>36</b>

<b>Tableau 3 : Clinical presentation and response to treatment for patients treated with HD melphalan (n=9) .</b>	<b>37</b>
<b>Table 4 : characteristics of patients with bortezomib based therapy as induction and as first line treatment (n=9).....</b>	<b>38</b>
<b>Figure 2 : Efficiency of treatment on tubular function and creatinine level in one patient treated by HD melphalan .....</b>	<b>39</b>
<b>Table 5 : characteristics of patients with IMiDS based therapy as induction and second line treatment (n=8) .....</b>	<b>40</b>
<b>Figure 3 Efficiency of treatment with lenalidomide on creatinine level in one patient relapsing shortly after HD MLP .....</b>	<b>41</b>
<b>Table 6 : Characteristics of patients with tubular function improvement (n=6) .....</b>	<b>42</b>
<b>Figure 4 : Stabilization of renal function concomitant to control of free light chain.....</b>	<b>43</b>
<b>CONCLUSION .....</b>	<b>44</b>
<b>REFERENCES BIBLIOGRAPHIQUES .....</b>	<b>46</b>

# Abréviations

**ASCT** : Autologous Stem Cell Transplantation – Autogreffe de cellules souches hématopoïétiques.

**CSH** : Crystal Storage Histiocytosis – Histiocytose cristalline

**DXM** : Dexamethasone

**ESRD** : End stage renal disease

**FS** : Syndrome de Fanconi

**FLC** : Free Light Chain

**GFR** : Glomerular Filtration Rate – Débit de Filtration Glomérulaire

**HD** : High Dose – Haute dose

**Ig** : immunoglobulin - immunoglobuline

**LCs** : light chain – chaîne légère

**MCN** : Myelom cast nephropathy néphropathie à cylindre myélomateux

**MGUS** : gammopathie monoclonale de signification indéterminée

**MM** : symptomatic multiple myeloma – myélome multiple symptomatique

**Mig** : monoclonal immunoglobulin – immunoglobuline monoclonale

**PTC** : proximal tubular cells – cellules tubulaires proximales.

**PPGC** : pseudo-pseudo-Gaucher-Cell

**PR** : partial response

**SD** : stable disease

**SMM** : smoldering multiple myeloma

**TTP** : time to progression – durée jusqu'à la progression

**TCP**: tubule contourné proximal

**VGPR** : very good partial response

**WM** : Waldenström Macroglobulinemia – Maladie de Waldenström

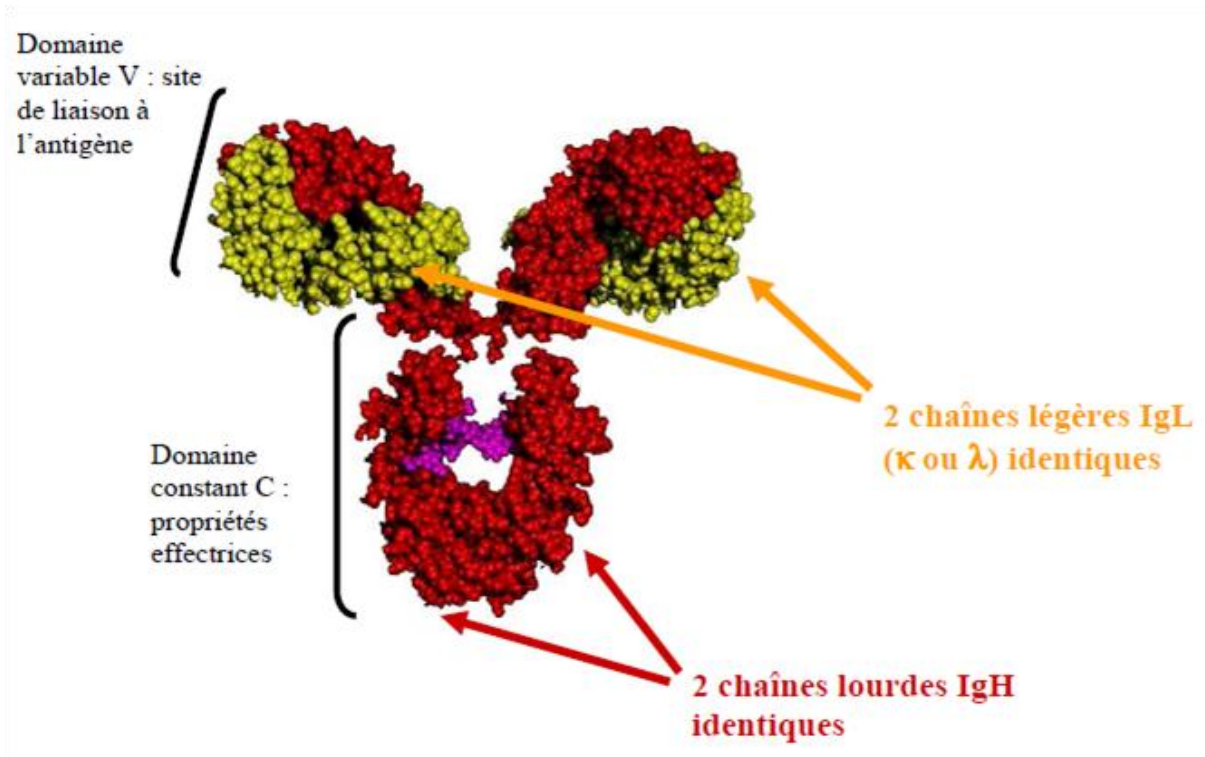
# Introduction

## Les immunoglobulines

### Structure des immunoglobulines

Les immunoglobulines (Ig) sont les acteurs principaux de la réponse immunitaire humorale. Elles sont constituées de deux chaînes lourdes identiques (H) et de deux chaînes légères identiques (L) reliées entre elles par des ponts di-sulfures. Chaque chaîne est composée d'une partie constante (C) et d'une partie variable (V) **figure 1**. La partie constante permet de distinguer deux types de chaînes légères, kappa ( $\kappa$ ) et lambda ( $\lambda$ ), et différents isotypes de chaînes lourdes: M, D, G1, G2, G3, G4, E, A1 et A2 chez l'homme. Les régions constantes des chaînes lourdes confèrent les propriétés effectrices à l'Ig (fixation de certains composants du complément, interaction avec des récepteurs). Les parties variables des chaînes lourdes et légères constituent le site de fixation de l'antigène. Ce domaine variable comprend 3 régions dites « charpentes » ou « framework » et 3 régions hypervariables ou complementary determining regions (CDR) entrant en contact avec l'antigène.

**Figure 1 : Représentation tridimensionnelle d'une immunoglobuline**



Les chaînes lourdes sont représentées en rouge, les chaînes légères en jaunes, les sites de glycosylation en violet

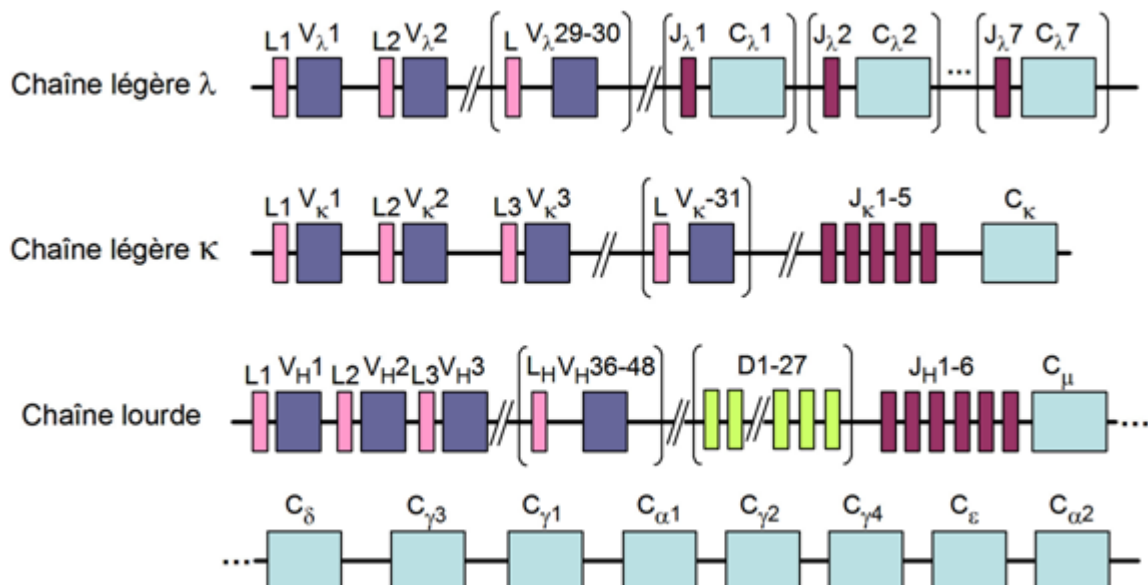


Les domaines variables des Ig sont générés par l'assemblage de plusieurs gènes : gènes variables (V), gènes de diversité (D) – caractéristiques des chaînes lourdes et gènes de jonction (J) pour les chaînes lourdes et gènes variables (V) et gènes de jonction (J) pour les chaînes légères. Ces gènes sont retrouvés en multiples copies sur le locus des gènes des chaînes lourdes et des chaînes légères kappa et lambda<sup>1</sup>.

Le locus des chaînes lourdes est situé sur le chromosome 14 chez l'homme. En tenant compte des polymorphismes, le répertoire potentiel compte entre 123 et 129 segments  $V_H$ , (dont 38 à 46 fonctionnels), qui sont regroupés chez l'humain en 7 familles selon leur homologie ( $V_H1$  à  $V_H7$ ).

Pour les régions variables de la chaîne légère, seules les segments de type V ( $V_L$ ) et  $J_L$  sont présents et se retrouvent dans deux locus distincts ( $\kappa$  sur le chromosome 2 ou  $\lambda$  sur le chromosome 22) en nombre différent de copies. On retrouve 76 segments  $V_k$  (dont 31 fonctionnels) répartis en 7 familles et 73-74 segments  $V_\lambda$  (dont 29 à 30 sont fonctionnels), regroupés en 11 familles. **Figure 2**

**Figure 2 Structure des locus des chaînes lourdes et légères codant pour les molécules d'Ig chez l'humain**



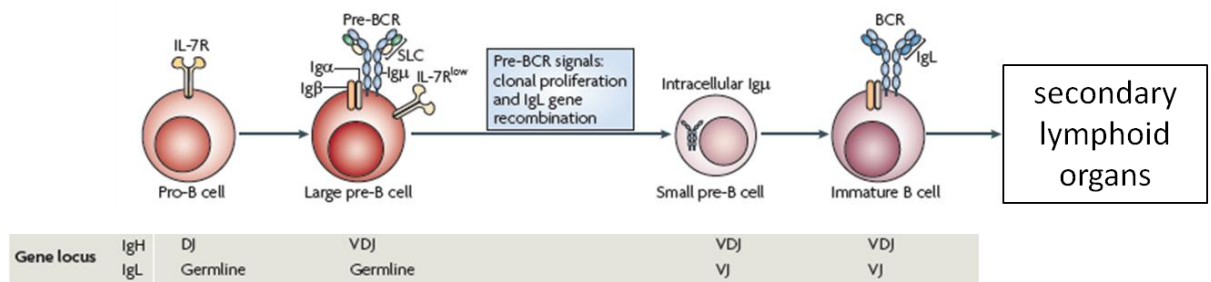
La configuration germinale des trois loci est celle retrouvée dans tous les types cellulaires. Cependant, l'expression de ces gènes est exclusivement restreinte à la lignée lymphocytaire B. Pour devenir fonctionnels, ces gènes doivent d'abord subir une série de réarrangements intra-géniques qui commencent aux stades précoces du développement de la lignée B<sup>2</sup>.

## Lymphopoïèse B

La phase initiale de la lymphopoïèse B a lieu au sein de la moelle osseuse. Elle est indépendante de l'antigène<sup>3</sup>.

Les premiers réarrangements sont détectés dans le locus IgH, au stade pro-B entre un segment DH et un segment JH, aboutissant à un segment DH-JH. Par la suite différents réarrangements ont lieu de façon ordonnée au sein du locus des chaînes lourdes puis des chaînes légères. Cela aboutit à la formation d'un lymphocyte B immature n'exprimant à sa membrane qu'un seul type de BCR composé en partie d'une IgM spécifique, capable de reconnaître l'antigène.

**Figure 3 : lymphopoïèse B**



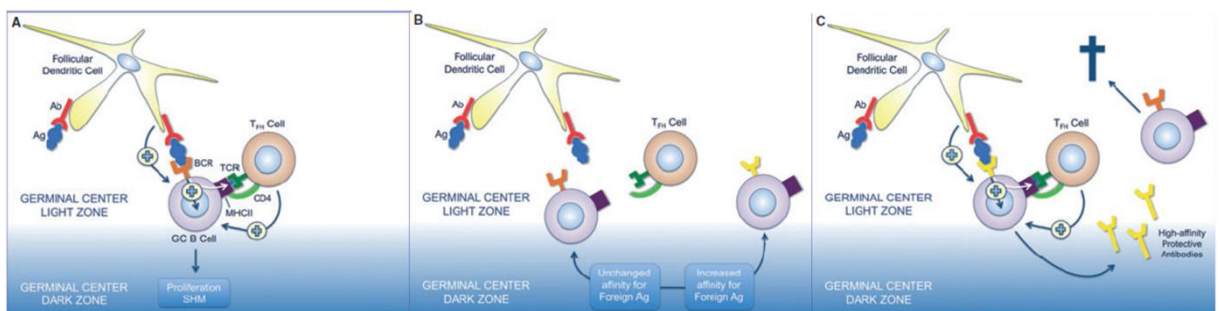
Le réarrangement du locus des chaînes lourdes d'immunoglobuline est initié au stade pro-B et donne naissance à la chaîne lourde de Igμ qui est exprimée à la surface cellulaire, sous la forme du récepteur des cellules pré-B (pré-BCR). La signalisation du pré-BCR induit une prolifération clonale, et la recombinaison des gènes des chaînes légères d'immunoglobuline. Les cellules B immatures, exprimant le BCR, entrent dans la circulation (d'après Herzog, Nat Rev immunology, 2009)

Les cellules B immatures quittent la moelle osseuse vers les organes lymphoïdes périphériques (rate et ganglions). La rencontre avec un antigène étranger y entraîne une réponse T-dépendante et déclenche la formation de structures particulières appelées centres germinatifs.

Les cellules B spécifique de l'antigène y subissent une expansion clonale et se différencient en cellules B matures. La maturation de la réponse immunitaire comporte deux volets essentiels<sup>4</sup> **figure 4** :

- La maturation de l'affinité qui implique la sélection d'anticorps de plus forte affinité pour l'antigène. Cela se fait en augmentant la fréquence des mutations somatiques (hypermutations somatiques) principalement au sein des régions codante pour les régions hypervariables (CDRs) des immunoglobulines.
- La commutation isotypique qui permet à la cellule B mature d'exprimer une IgA, IgE ou une des quatre sous-classes d'IgG.

**Figure 4 : mutation somatique et commutation isotypique dans le centre germinatif**



A : la stimulation du lymphocyte B spécifique de l'antigène induit une prolifération clonale et une hypermutation somatique  
 B : sélection du lymphocyte B de haute affinité  
 C commutation de classe et production d'immunoglobulines (d'après Chan, immunological review, 2012)

Les centres germinatifs apparaissent quelques jours après l'exposition à l'antigène et peuvent persister jusqu'à quelques semaines. Ils aboutissent à la différenciation de lymphocytes B matures en cellules B mémoires et en plasmocytes. Après la réponse immunitaire, les plasmocytes se localisent au niveau de la moelle osseuse. Ils y ont une durée de vie longue et sont spécialisés dans la sécrétion d'anticorps qui diffusent dans l'ensemble de l'organisme.

La survenue d'altérations génétiques au niveau d'un lymphocyte B post centre germinatif peut aboutir à la formation d'un clone plasmocytaire ou lymphoplasmocytaire malin, responsable de la production d'une immunoglobuline unique en excès. Celle-ci sera détectée par la présence d'une bande étroite de migration lors de la réalisation d'une électrophorèse des protéines sériques. En plus de l'immunoglobuline entière, la cellule plasmocytaire maligne produit également un excès de chaînes légères libres monoclonales (LCs) en quantité variable.

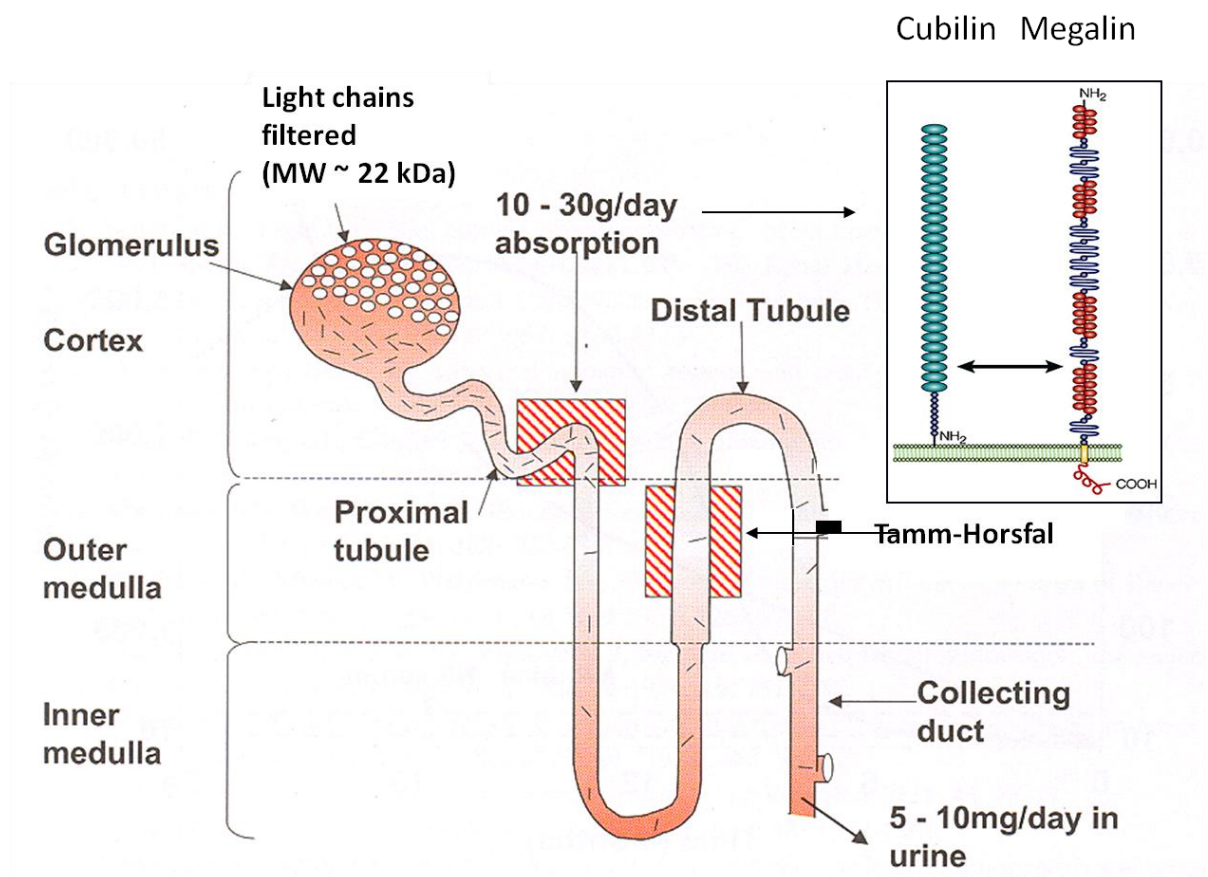
## Métabolisme rénal des chaînes légères d'immunoglobulines<sup>5</sup>.

Les LCs d'Ig, circulent dans le plasma sous forme de monomères et de dimères (notamment les LCs lambda). En raison de leur faible masse moléculaire, elles sont filtrées librement par le glomérule et sont donc présentes dans l'urine primitive à une concentration identique à celle du plasma. Dans des conditions physiologiques, environ 500 mg par jour de LCs polyclonales sont filtrées par le glomérule et plus de 90% sont réabsorbées et catabolisées par les cellules tubulaires proximales (PTC). En cas d'insuffisance rénale sévère, le système réticulo-endothéliale devient la principale voie d'élimination et la demie vie sérique des LCs augmente<sup>6</sup>.

Du fait de l'absorption intense et du catabolisme des chaînes légères par les PTC, on ne retrouve dans l'urine définitive que 1 à 10mg de LCs. Lors des proliférations plasmocytaires, la production et la sécrétion de LCs dépasse les capacités d'endocytose des PTC. Les LCs qui ne peuvent être réabsorbées par les segments rénaux distaux sont alors présentes dans l'urine définitive, il apparaît une protéinurie constituée de chaînes légères<sup>7</sup>.

Figure 5

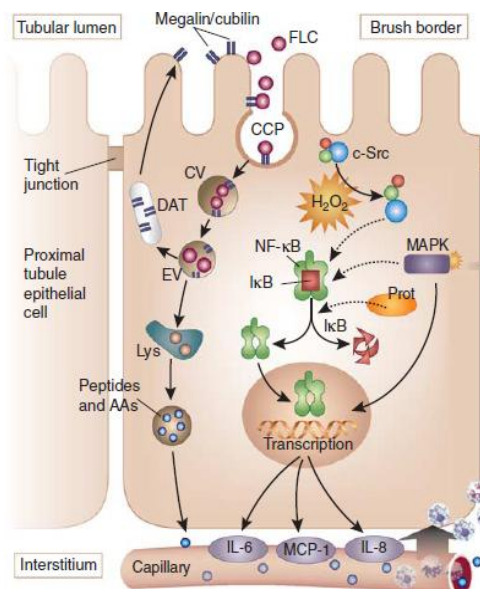
Figure 5 : Métabolisme rénal des chaînes légères



La réabsorption des LCs est permise grâce à un processus saturable d'endocytose qui met en jeu deux protéines fonctionnant en tandem, la mégaline et la cubiline situées à la base des microvillosités de la bordure en brosse apicale<sup>8</sup>. Outre leur action dans le métabolisme des LCs, ce système cubuline-mégaline joue un rôle essentiel dans la réabsorption de l'albumine, et des protéines de faible poids moléculaire (beta 2 microglobuline, parathormone, vitamine D binding protein, retinol binding protein), et de nombreuses autres molécules<sup>9</sup>.

Concernant les LCs, le processus d'endocytose semble être le suivant: dans la lumière tubulaire les LCs se fixent au tandem cubiline-mégaline à proximité des puits à clathrine de la bordure en brosse, puis forment des vésicules d'endocytose au sein des PTC. Ces vésicules fusionnent avec l'endosome précoce où elles subissent une acidification qui permet la dissociation des LCs avec leur récepteur. Ceux-ci sont alors recyclés à la membrane apicale par l'intermédiaire des tubules denses apicaux, alors que les LCs sont transférées dans l'endosome tardif puis les lysosomes où elles sont hydrolysées, sous l'action d'enzymes, en acides aminés qui retournent dans la circulation par le pôle baso-latéral.

**Figure 6 : endocytose et catabolisme de chaînes légères**



Le trafic des chaînes légères est détaillé sur la gauche : CCP puits recouverts de clathrine, CV vésicules d'endocytoses, EV vésicules endosomale, DAT tubules denses apicaux Lys lysosome, AA acides aminés *d'après Basnayake, kid. Int., 2011*

# Complications rénales des dyscrasies plasmocytaires

## Définition

Le rein est un organe cible de complications liées à une production excessive de chaînes légères monoclonales.

L'atteinte rénale la plus fréquente des dyscrasies plasmocytaires est la néphropathie à cylindre myélomateux (MCN). Lors de circonstances favorisantes (milieu acide, injection d'iode, déshydratation, hypercalcémie, prise d'anti-inflammatoire non stéroïdien), certaines chaînes légères présentes de manière inhabituelle dans la partie distale du rein ont une haute affinité avec la protéine de Tamm-Horsfall et précipitent dans les tubules sous forme de cristaux<sup>10</sup>. Dans un second temps, la réabsorption intense des chaînes légères au niveau du TCP induit une fibrose interstitielle<sup>11,12</sup>. Cela aboutit à une insuffisance rénale d'installation rapide. Cette complication est toujours secondaire à un myélome de forte masse tumorale, et nécessite un traitement par chimiothérapie en urgence afin de bloquer la production de chaînes légères par les plasmocytes tumoraux et espérer une récupération de la fonction rénale.

Un nombre de plus en plus important d'atteintes rénales diverses associées à la production d'immunoglobuline monoclonale est mis en évidence. Ces lésions rénales sont le plus souvent associées à une faible masse tumorale : La prolifération plasmocytaire n'est pas menaçante en elle-même mais du fait des conséquences viscérales secondaire à la production d'immunoglobuline en excès. Cela a amené à la notion de « petit clone dangereux »<sup>13</sup> ou de « gammopathie monoclonale de signification rénale »<sup>14</sup>.

L'atteinte rénale est secondaire aux propriétés physico-chimiques particulières des LCs qui les conduisent à se déposer. Cela a été démontré par le fait que l'injection de chaînes légères issues de patients est capable de répliquer la maladie rénale chez l'animal, même à des taux très faibles<sup>15</sup>. De plus ces pathologies sont caractérisées par un taux de récurrence important après transplantation rénale, lié à la présence persistante de chaînes légères monoclonales toxiques pour le rein<sup>16</sup>.

Plusieurs entités anatomo-cliniques sont décrites selon le type de dépôts et leur localisation<sup>17</sup> **tableau 1**. Elles sont associées à des signes extra-rénaux parfois au premier plan.

**Tableau 1 Classification des maladies avec dépôts ou précipitations tissulaires de composants d'immunoglobuline monoclonale**

Dépôts organisés			Dépôts non organisés
Cristaux	Fibrilles	Microtubules	Dépôts amorphes
Néphropathies à cylindres myélomateux	Amylose AL/AH	GOMMID	Maladie de Randall (MIDD : LCDD, HCDD, LHCD)
Syndrome de Fanconi		Cryoglobulinémies type I et II	Néphropathies à dépôts non-organisés non-Randall d'Ig monoclonales
Histiocytose cristalline			

Abréviations : GOMMID : glomérulopathies à dépôts microtubulaires d'Ig monoclonales ; MIDD: maladie de dépôts d'Ig monoclonales comprenant trois types distincts : maladie de dépôts de chaînes légères (LCDD pour « light chain deposition disease »), maladie de dépôts de chaînes lourdes (HCDD pour « heavy chain deposition disease ») et la maladie de dépôts de chaîne légère et de chaîne lourde (LHCDD pour « light and heavy chain deposition disease »)

## Diagnostic

En cas d'élévation de la créatinémie avec une protéinurie composée principalement de chaînes légères associée à un myélome de forte masse tumorale, la MCN peut être diagnostiquée sans preuve anatomopathologique.

En dehors de ce cadre, la présence d'une insuffisance rénale et/ou d'une protéinurie de type tubulaire ou glomérulaire en présence d'une immunoglobuline monoclonale doit conduire à la réalisation d'une ponction biopsie rénale. Le lien de causalité entre l'atteinte rénale et la prolifération tumorale repose sur trois aspects :

- La présence de dépôts constitués de chaînes lourdes, de chaînes légères ou d'immunoglobulines entières monotypiques dans le rein. Ce diagnostic repose sur des techniques d'immunofluorescence en microscopie optique, ou par immunogold en microscopie électronique. La caractérisation de la nature des dépôts se fera si nécessaire en microscopie électronique afin d'améliorer la

sensibilité des résultats. En cas de suspicion d'amylose AL, la recherche des dépôts fibrillaires pourra se faire sur une biopsie réalisée de manière non invasive (biopsie des glandes salivaires, biopsie de la graisse sous cutanée).

- La mise en évidence de la production d'une immunoglobuline monoclonale. Compte tenu du taux parfois faible de protéines circulantes, cela nécessitera la réalisation d'une immunofixation sérique et d'un dosage des chaînes légères par néphélométrie.
- Dans la mesure du possible, l'identification du clone tumoral à l'origine de la production de l'immunoglobuline monoclonale afin de caractériser l'hémopathie sous-jacente. Dans ce but, il sera réalisé systématiquement un examen médullaire.

La restriction des chaînes légères présentes au niveau médullaire doit être compatible avec celle retrouvée dans le sérum et dans la biopsie rénale. La décision d'entreprendre un traitement ciblé sur l'hémopathie afin de préserver le rein nécessite donc une discussion collégiale entre hématologue, néphrologue et anatomo-pathologiste.

## **Traitement**

Le traitement d'une néphropathie secondaire à une immunoglobuline monoclonale doit être adapté d'une part à l'hémopathie sous-jacente et d'autre part au degré d'insuffisance rénale.

Par le passé, les agents alkylants étaient le seul traitement disponible dans le cadre du myélome et les cliniciens étaient réticents à les utiliser chez des patients n'ayant pas de maladie tumorale avérée du fait du risque de myélodysplasie secondaire<sup>18</sup>. De nos jours, il est admis de traiter précocement ces malades, même en présence d'une faible masse tumorale afin de préserver la fonction rénale et de prévenir la mise en dialyse. L'émergence des nouveaux médicaments a changé radicalement la prise en charge de ces patients.

### **1. Les inhibiteurs du protéasome**

Le bortezomib est un inhibiteur du protéasome dont le mode d'action repose sur l'inhibition de la voie Nf-KB<sup>19</sup>. Cette voie est constitutivement activée dans les plasmocytes



malins et a une place centrale dans la prolifération et la survie des cellules<sup>20</sup>. Ce traitement présente l'avantage de ne pas s'adapter à la fonction rénale et d'être rapidement efficace.

En cas de myélome multiple symptomatique se présentant avec une insuffisance rénale liée à une MCN, il a été récemment démontré que l'utilisation du bortezomib en première intention permet de réduire rapidement et drastiquement le taux de chaînes légères circulantes<sup>21</sup>.

De même, dans le cadre de l'amylose AL le bortezomib permet d'obtenir des réponses hématologiques satisfaisantes. En cas d'atteinte cardiaque sévère, mettant en jeu le pronostic vital à court terme, l'utilisation du bortezomib associé au cyclophosphamide oral et à la dexaméthasone à forte dose est désormais recommandé en première intention du fait de sa rapidité d'action (<1 mois)<sup>22</sup>.

Le bortezomib se dégage donc comme la chimiothérapie de référence en cas d'insuffisance rénale associée aux dyscrasies plasmocytaires, en particulier si le traitement doit être rapidement efficace<sup>23</sup>.

Il faut cependant noter que ce traitement se complique de neuropathie douloureuse de grade III dans 10 à 35% des cas. Cela peut survenir dès la première cure. Les autres effets secondaires notables sont l'apparition d'une thrombopénie et de troubles digestifs à type de diarrhée ou de constipation<sup>24</sup>.

## 2. L'autogreffe de cellules souches hématopoïétiques

Pour les patients âgés de moins de 65 ans atteint d'un myélome multiple symptomatique, le traitement intensif par melphalan haute dose suivi d'une réinjection de cellules souches hématopoïétiques (ASCT) reste le traitement standard. Cette procédure est à réaliser en première ligne après 3 à 6 cycles de chimiothérapie<sup>25</sup>. Cela améliore la réponse au traitement d'induction et permet l'obtention d'une rémission hématologique prolongée.

En l'absence d'insuffisance rénale, ce traitement est associé à une toxicité acceptable<sup>26</sup> : La mortalité précoce (inférieure à 5% dans les 3 premiers mois) est liée principalement au risque infectieux. Au long terme, environ 1% des patients ont un risque de développer une myélodysplasie à 10 ans. En revanche, chez l'insuffisant rénal, la mortalité liée à la procédure augmente en raison de la fréquence des complications infectieuses.

Dans le cadre de l'amylose, la réalisation d'une intensification thérapeutique est controversée<sup>27</sup> et doit probablement être restreinte aux patients en bon état général sans atteinte cardiaque<sup>28</sup>. Par contre elle est largement utilisée dans le cadre de maladie de dépôt de type Randall avec une bonne efficacité<sup>29</sup>.

### 3. Les imids

Le thalidomide est un immuno-modulateur dont le mécanisme d'action s'appuie sur des propriétés anti-néoplasiques, anti angiogènes<sup>30</sup>, et immunomodulatrices<sup>31</sup>. Son métabolisme n'apparaît pas dépendant de la fonction rénale. Une fois son efficacité prouvée dans le myélome multiple, il a été également testé dans l'amylose AL<sup>32</sup>. Du fait de délai de réponse plus lent et d'une toxicité non négligeable; son usage a été abandonné au profit du bortezomib. Ce médicament est malgré cela intéressant du fait de son activité immuno-modulatrice et anti-inflammatoire associée à son efficacité anti-tumorale<sup>33, 34</sup>.

La prise de thalidomide se complique fréquemment de fatigue et de somnolence (11% grade IV). Il existe un risque de neuropathie liée à toxicité cumulative. Son utilisation nécessite également une prévention de la maladie veineuse thrombo-embolique, en particulier en cas d'association à la dexaméthasone.

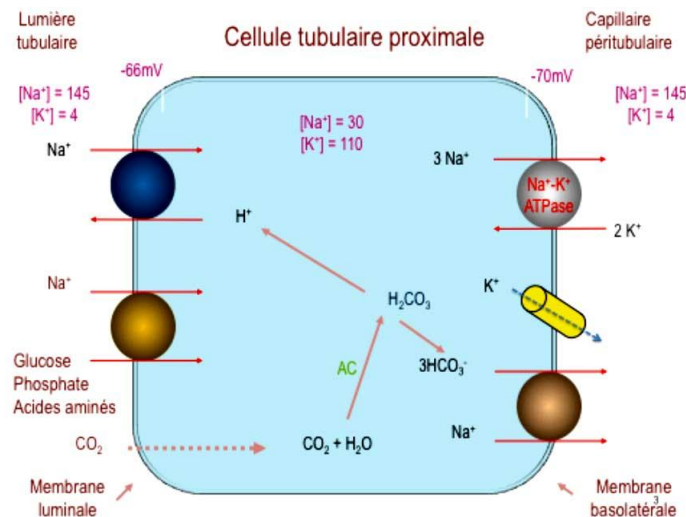
Le lenalidomide a un mécanisme d'action proche du thalidomide. Il induit moins de neuropathie mais est responsable de neutropénie et thrombopénie grade IV<sup>35</sup>. Son utilisation en situation d'insuffisance rénale est complexe avec un risque aggravé de cytopénies. De plus, il a été décrit qu'en cas d'insuffisance rénale préexistante le lenalidomide peut être responsable d'une insuffisance rénale aiguë<sup>36</sup>. Le lenalidomide ne semble donc pas être un traitement à prescrire en première intention en situation d'insuffisance rénale.

## **Le syndrome de Fanconi secondaire à une immunoglobuline monoclonale**

Le tubule contourné proximal (TCP) joue un rôle majeur dans la réabsorption de plusieurs ions, d'eau et de solutés organiques (glucose et acides aminés), et de protéines de bas poids moléculaire telles que les LCs. Approximativement la moitié de l'ultrafiltrat glomérulaire y est réabsorbée. **Figure 7.** Une diminution de la capacité de réabsorption dans

le tubule proximal s'accompagne d'une excrétion urinaire élevée sans variation de la concentration plasmatique (acide aminé, glucose) ou avec une baisse de la concentration plasmatique (phosphore, bicarbonate) avec une excrétion urinaire conservée donc inappropriée. On retrouve également fréquemment une acidose tubulaire proximale. Cette altération globale ou partielle de la fonction de réabsorptions tubulaire proximale définit le syndrome de Fanconi.

**Figure 7 : représentation schématique des voies de réabsorption au niveau des PTC**



## Présentation clinique

Le syndrome de Fanconi a initialement été décrit dans le cadre de maladie génétique chez l'enfant<sup>37</sup>, mais il existe des formes acquises chez l'adulte. Celles-ci peuvent être secondaires à l'exposition aux métaux lourds ou à certains traitements. Il existe des associations avec des maladies auto-immunes (Syndrome de Gougerot-Sjögren) ou avec la surcharge en hemosidérine dans le cadre de l'hémoglobinurie paroxystique nocturne.

En 1975, Maldonado<sup>38</sup> et al ont également décrit une relation entre le syndrome de Fanconi acquis et la présence de chaînes légères monoclonales dans les urines. Depuis, la description clinique et anatomo-pathologique a été affinée<sup>39</sup>.

Dans la littérature le SF à LCs monoclonales est une affection de l'adulte avec un âge médian au diagnostic de 57 ans. La principale manifestation clinique est la présence de douleurs osseuses<sup>40</sup> d'ostéomalacie liée à la fuite urinaire de phosphate et aggravée par l'acidose chronique et la carence en calcitriol souvent associée. La présence de stries de

Looser Milkman sur les radiographies du squelette est très spécifique du diagnostic d'ostéomalacie<sup>41</sup>.

Le diagnostic de SF est confirmé par la mise en évidence de stigmates de dysfonction tubulaire proximale incluant hypophosphatémie et hypouricémie par fuite urinaire, glycosurie normo-glycémique, amino-acidurie généralisée, protéinurie de bas poids moléculaire et acidose tubulaire proximale. Les signes de tubulopathies proximales peuvent cependant être incomplets, en particulier en cas d'insuffisance rénale associée, expliquant probablement le retard au diagnostic fréquemment observé (environ 3 ans dans la littérature)<sup>42</sup>.

L'analyse de la protéinurie par électrophorèse objective la prédominance de LCs, l'albumine représentant moins de 30% des protéines totales. Dans la majorité des cas, le SF acquis est associé à un myélome de faible masse tumorale ou à un MGUS. Cependant il a été décrit des associations avec des myélomes multiples symptomatiques<sup>43</sup> et des proliférations lymphoïdes de bas grades, en particulier lympho-plasmocytaires<sup>44</sup>. La chaîne légère est d'isotype kappa de manière quasiment constante.

Le pronostic du SF est lié à l'atteinte rénale. La dégradation de la fonction rénale est liée à la fibrose interstitielle, conséquence de l'altération de la fonction tubulaire. L'insuffisance rénale terminale s'installe donc avec une vitesse variable, il est estimé que 20% des patients auront une maladie rénale terminale après 7 ans d'évolution<sup>42</sup>.

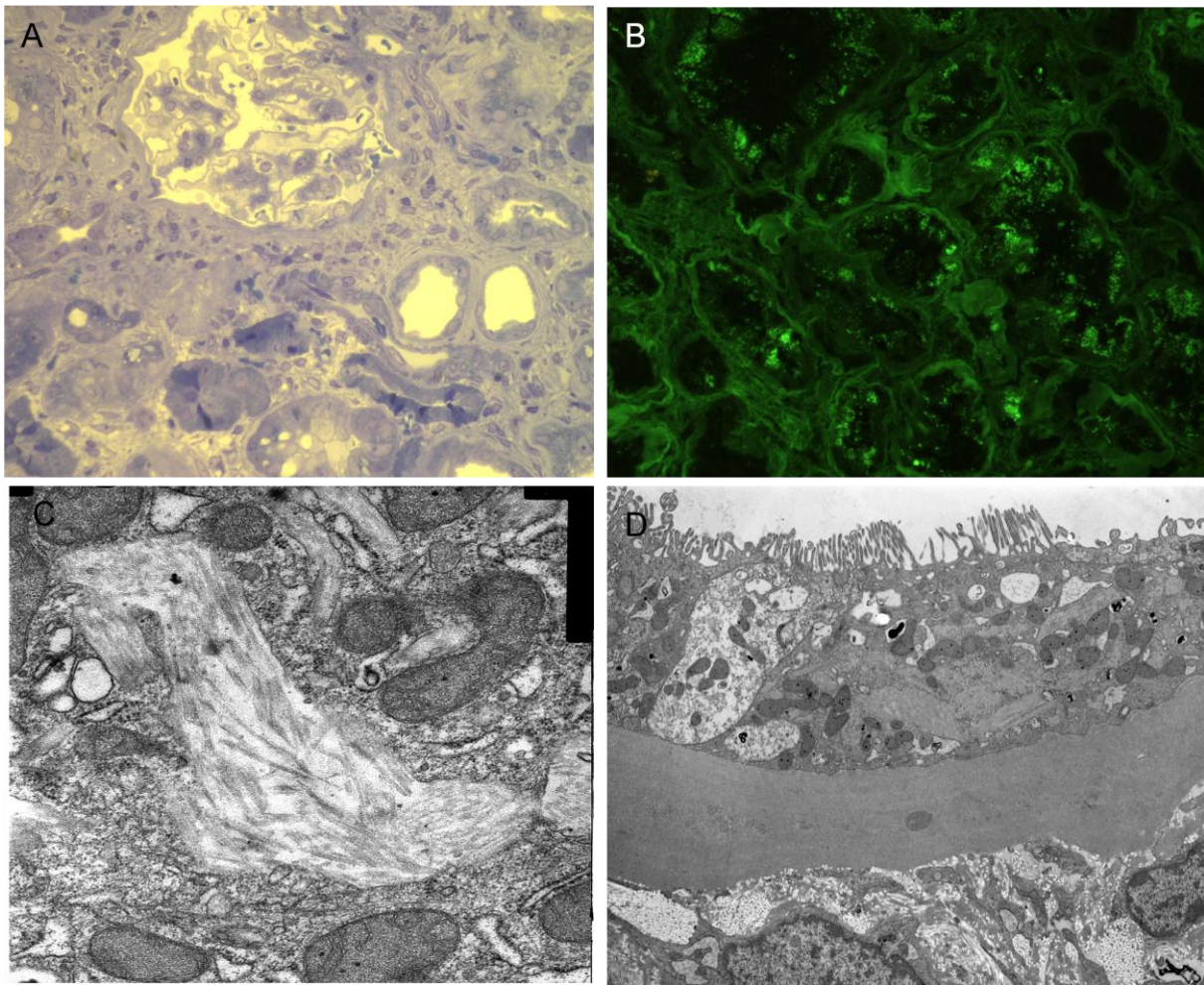
Par contre, l'évolution vers un myélome multiple symptomatique est rare, même après un suivi prolongé. Une des hypothèses est que l'engorgement des plasmocytes tumoraux par les cristaux d'immunoglobuline ralentit leur prolifération.

## **Lésions histologiques**

L'association d'une tubulopathie proximale avec une prolifération plasmocytaire ou lymphoplasmocytaire doit imposer de réaliser une ponction-biopsie rénale à visée étiologique.

Les lésions histologiques du SF sont remarquables par la présence de cristaux dans le cytoplasme des PTC et par l'altération quasi constante de l'épithélium des tubules proximaux<sup>42</sup>. **Image 1.**

**image 1 : lésions histologique chez un patient atteint de syndrome de Fanconi avec LCs**



- A. Microscopie optique (Bleu de toluidine, x 400). Altérations de la bordure en brosse et vacuolisation du cytoplasme des cellules tubulaires proximales PTC
- B. Immuno-fluorescence indirecte (anti-kappa x 400). Marquage cytoplasmique intense des PTC avec le conjugué anti-kappa.
- C. Microscopie électronique. Présence d'inclusions cristallines organisées en bâtonnets dans le cytoplasme des PTC.
- D. Microscopie électronique. Atrophie de la bordure en brosse des PTC.

Outre leur localisation dans l'épithélium tubulaire proximal, les cristaux peuvent être observés dans la lumière tubulaire au sein de cellules desquamées. Dans certains cas, les cristaux peuvent être suspectés par la présence de fines granulations dans un épithélium tubulaire proximal oedématié. L'examen des sections tubulaires, apparemment dépourvus de cristaux, révèle la présence d'altérations de sévérité variable d'un segment et d'une cellule à l'autre. Ces lésions incluent une vacuolisation, une dédifférenciation cellulaire avec œdème cytoplasmique, une perte de la bordure en brosse, une alternance d'atrophie et de dilatation tubulaire.

L'interstitium renferme généralement un infiltrat de cellules mononuclées constitué de plasmocytes et de macrophages dont le cytoplasme peut être le siège d'inclusions

cristallines. A un stade évolué, ces lésions s'associent fréquemment à une fibrose interstitielle, une atrophie tubulaire et une sclérose glomérulaire.

L'immunofluorescence permet le marquage des inclusions cristallines par le conjugué anti-kappa, ce qui confirme le rôle pathogène des LCs d'Ig dans cette maladie<sup>45</sup>.

L'examen en microscopie électronique montre des cristaux de forme et de taille variable. Certains cristaux sont entourés d'une fine membrane indiquant leur localisation intra-lysosomale, d'autres apparaissent libres dans le cytoplasme des PTC. De telles structures ne se limitent pas qu'aux PTC puisqu'elles peuvent également être observées dans les cellules sanguines (macrophages et plasmocytes) de l'interstitium<sup>46</sup> et de la moelle osseuse<sup>47</sup>. Les chaînes légères ont donc une propriété particulière qui induit leur cristallisation, au niveau de leur site de production ou de réabsorption.

Néanmoins, la présence de cristaux ne constitue pas un élément pathognomonique du SF. En effet, leur absence en microscopie optique, immunofluorescence ou microscopie électronique peut être associée à des stigmates biologiques de tubulopathie proximale. Dans une observation de SF secondaire à une macroglobulinémie de Waldenström, la LC monoclonale ne formait pas d'inclusions cristallines, mais des agrégats amorphes dans les PTC<sup>44</sup>.

## **Physiopathologie**

Les premières analyses de la composition des cristaux ont été réalisées à partir d'une CL kappa purifiée chez un patient (*CHEB*) porteur d'un SF typique. Aucouturier<sup>47</sup> et coll. ont montré que les cristaux étaient constitués d'un fragment de 107 acides aminés et 12 kDa correspondant au domaine variable (V) de la CL kappa. Ce domaine V présentait une résistance inhabituelle aux enzymes protéolytiques lysosomales (trypsine et cathepsine B), expliquant ainsi son accumulation dans le lysosome des PTC<sup>48</sup>.

Le séquençage des LCs kappa impliquées dans le SF a montré une homogénéité de structure. En particulier, des mutations du domaine V, correspondant à la présence d'acides aminés hydrophobes ou non polaires, ont été mises en évidence dans la plupart des LCs kappa responsables de SF<sup>49</sup>. Leur conséquence est la résistance à la protéolyse.

L'implication de ces mutations somatiques dans la physiopathologie du SF a été démontrée à l'aide d'un modèle expérimental de SF chez la souris<sup>50</sup>. L'injection intra-

péritonéale à des souris de cellules Sp2/0 (hybridome non-sécrétant) transfectées avec la séquence codant pour la CL *CHEB*, a permis de reproduire la formation de cristaux dans les cellules tubulaires proximales associée à des signes de tubulopathie proximale. La substitution, par mutagenèse dirigée, des résidus hydrophobes clés par des résidus polaires, a conduit à l'inhibition de la formation des cristaux intra-tubulaires. Dans un modèle de souris transgéniques sécrétant une LC kappa hybride (constituée du domaine variable *CHEB* humain et du domaine constant murin) les souris reproduisent des cristaux identiques à ceux observés chez le patient *CHEB*, avec un tableau de tubulopathie proximale complète, établissant que la néphrotoxicité des LCs kappa responsables de SF est restreinte à des particularités du seul domaine V<sup>51</sup>.

Ainsi, la résistance à la protéolyse du domaine V est un mécanisme clé dans la formation des cristaux et joue probablement un rôle important dans la dysfonction tubulaire proximale. L'hypothèse est que l'accumulation massive de cristaux entrainerait un engorgement du système d'endocytose nécessaire au recyclage des transporteurs apicaux et au fonctionnement de la cellule tubulaire proximale.

Néanmoins, l'absence de cristaux dans certaines observations de SF associé aux LCs monoclonales, et la résistance aléatoire aux enzymes lysosomales dans certains cas étudiés suggère l'implication d'autres mécanismes dans l'inhibition des fonctions tubulaires.

Un de ces mécanismes serait la toxicité directe des LCs sur la PTC. Les LCs kappa responsables de SF induisent un stress oxydatif intracellulaire sur les cellules tubulaires proximales<sup>52</sup>. Celles-ci sécrètent en réponse des molécules inflammatoires et pro-fibrosante<sup>53</sup>, qui ont pour conséquence leur apoptose ou leur dédifférentiation<sup>54</sup> - avec diminution de l'expression de mégalline et cubulline. Puis il peut s'installer une fibrose interstitielle. Ces anomalies sont observées à des concentrations faibles de LC, et spécifiques des LC kappa responsables de SF, puisque des LCs purifiées chez des patients atteints de NCM ou des LC polyclonales, n'ont aucun effet à la même concentration.

### **L'histiocytose cristalline**

Le syndrome de Fanconi peut également s'observer dans le cadre d'une histiocytose cristalline (CSH), associée à la sécrétion d'une immunoglobuline monoclonale.

L'histiocytose cristalline (CSH) est définie par l'accumulation de cristaux d'immunoglobuline dans le lysosome d'histiocytes présents dans la moelle osseuse ou dans d'autres organes<sup>55</sup>. Ces histiocytes chargés de cristaux ressemblent aux cellules de Gaucher observées dans les maladies génétiques de surcharge lysosomale, ou aux cellules pseudo-Gaucher dans les leucémies myéloïdes chroniques, et sont souvent appelées cellules pseudo-pseudo Gaucher (PPGC)<sup>56</sup>. La présence de cristaux est parfois retrouvée également au niveau des cellules néoplasiques responsable de la production de l'immunoglobuline monoclonale. Elle est invariablement associée à une gammopathie d'isotype kappa.

Cliniquement, les CSH sont des maladies systémiques caractérisées par des signes généraux fréquents associées à des dépôts au niveau de la moelle osseuse, du foie, de la rate et des tissus conjonctifs oculaires, pulmonaires ou rénaux. L'atteinte rénale est rare, présente dans dix cas sur la soixantaine de cas décrits. Elle est caractérisée par une tubulopathie proximale.

El Hamel et al<sup>57</sup> ont décrit trois patients atteints de CSH avec syndrome de Fanconi. La biopsie rénale montre des lésions tubulaires proximales avec une disparition de la bordure en brosse et parfois la présence d'inclusions lysosomales dans les PTC. Il existe également une infiltration de l'interstitium rénal et de la graisse péri-rénale par des cellules pseudo-pseudo Gaucher, responsable d'une fibrose interstitielle de gravité variable. L'étude des LCs kappa retrouve une résistance des chaînes légères à la protéolyse. Cette pathologie semble donc proche des syndromes de Fanconi secondaires à une immunoglobuline monoclonale caractérisés par la présence de cristaux d'immunoglobulines dans le cytoplasme des cellules tubulaires proximales. Des mécanismes moléculaires distincts peuvent expliquer des sites de cristallisations différents.

## **Traitement**

Le traitement symptomatique du SF à LCs monoclonales repose sur des mesures visant à corriger l'ostéomalacie et les troubles hydro-électrolytiques associés.

En revanche, la place de la chimiothérapie demeure mal définie. Ce traitement vise à diminuer le clone plasmocytaire sécrétant la protéine monoclonale à l'origine de la dysfonction tubulaire. Actuellement, le traitement des atteintes rénales secondaires aux chaînes légères monoclonales se développe grâce à l'utilisation des nouveaux médicaments



ayant montrés leur efficacité dans le myélome. Ainsi dans l'amylose AL l'utilisation d'alkylant plus ou moins associés à du bortezomib est couramment admise <sup>58</sup>.

Cependant, contrairement à l'amylose AL, le SF ne met pas en jeu immédiatement le pronostic vital et l'insuffisance rénale est d'installation lente. La balance bénéfique/risque est donc plus difficile à déterminer. La question est de savoir si le fait de traiter la prolifération tumorale sous jacente permet d'allonger la survie et surtout la préservation de la fonction rénale.

Les données de la littérature ne sont pas encourageantes : Dans l'étude rétrospective publiée par la Mayo Clinic en 2004, Ma et al<sup>59</sup> rapporte une série de 32 patients atteints de SF secondaire à une prolifération plasmocytaire, de type MGUS dans 44% des cas. Vingt-deux patients ont reçu une chimiothérapie de type melphalan-prednisone. Parmi eux, 4 (19%) sont décédés des suites d'effets secondaires liés aux alkylants (myélodysplasie et leucémie aigue myéloblastique). La chimiothérapie n'a permis d'améliorer ni les signes de tubulopathie ni la fonction rénale. Cependant cette prise en charge apparaît aujourd'hui surannée du fait des molécules utilisées et de la durée prolongée des traitements (jusqu'à 7 ans).

Le but de ce travail est de discuter de l'impact des nouvelles approches thérapeutiques utilisées dans le myélome multiple dans le pronostic rénal et vital du SF associé aux LCs monoclonales.

# Treatment of renal fanconi syndrome associated with monoclonal gammopathy.

**Abstract:** Adult-acquired Fanconi syndrome is a rare complication of monoclonal gammopathy. It is characterized by urinary leak of phosphorus, uric acid and glucose. We retrospectively reviewed 21 patients diagnosed with adult-acquired FS between 1988 and 2012 in seven French centers.

At diagnosis most patients had smoldering multiple myeloma (47%) or monoclonal gammopathy of undetermined significance (28%). They were usually referred for osteomalacia (30%) or chronic renal failure (55%). Every patient had tubular dysfunction and median creatinine level was 141  $\mu\text{mol/L}$  (range 94-298). 19/21 patients had a renal biopsy performed, 40% showing characteristic crystal inclusions.

18 patients received chemotherapy. The main indication for treatment was renal function preservation. High dose melphalan followed by autologous stem cell transplantation was administrated in nine cases, without major complications. Six patients received bortezomib based therapy, with frequent grade III neuropathy. Imids were usually second line treatment, with acceptable safety and efficiency. Hematological response to treatment was satisfying. Six patients (33%) had an improvement of tubular disorder; every patient had a stabilization of creatinine level until FLC elevation.

In conclusion, chemotherapy treatment may be proposed to patients with LCs Fanconi syndrome if they are fit with a prolonged life expectancy. Benefice on renal function is probably better in case of early treatment.

Renal Fanconi syndrome (FS) is a generalized disorder of proximal renal tubule transport characterized by urinary leak of essential metabolites like phosphorus, uric acid, glucose amino acids and low-weight molecular protein. Although FS may be related to inherited defect in children or to toxicity of drugs or heavy metal, most adult cases are secondary to a urinary excretion of a monoclonal immunoglobulin light chain (LC), toxic to the proximal tubular cells (PTC) <sup>38</sup>.

It can co-exist either with a monoclonal gammopathy of undetermined significance (MGUS), a smoldering myeloma (SMM) or with an aggressive multiple myeloma (MM)<sup>42</sup>. In some cases, prognostic is tied to the course of multiple myeloma. More often, clinicians have to prevent the development of renal disease. The aim of our study is to assess the impact of chemotherapy on renal disease.

## Study design

22 FS-diagnosed patients coming from seven French centers (CHU Saint-Louis, CHU Necker-Enfant-Malade, CHU La Pitié-Salpêtrière, CHU Poitiers, CHU Amiens, CHU Lyon-Sud, Hôpital George Pompidou) were reported between 1988 and 2012. Medical records were reviewed for the patients' history and laboratory results of blood and urine tests.

The inclusion criteria were:

- Presence of generalized proximal renal tubular defect assessed on serum and urinary tests: low level of potassium, uric acid and phosphorus, excess in urinary excretion of phosphorus and uric acid, presence of glycosuria with normal glycemia.
- Presence of monoclonal gammopathy.
- Absence of others causes of FS. That is why one patient was eventually excluded because a drug-related cause of FS could not be ruled out.

Hematological response was evaluated following International Uniform Criteria<sup>60</sup>, based on serum and urine electrophoresis associated with free light chain (FLC) assay in serum when available (17/21 patients – 80%). FLC were retrospectively measured for four patients.

Tubulopathy was monitored on phosphatemia, uricemia, glycosuria and renal excretion of phosphate and uric acid. Tubular improvement was defined as normalization in phosphorus and uric acid level or as reduction of oral supplementation. Renal function was assessed by measurement of creatinine level and estimation of creatinine clearance with MDRD.

## Results

### Clinical description

#### *Clinical and biological features (table 1)*

21 patients were eventually selected: 12 men and 9 women. Their median age at diagnosis was 57, 5 years (range 41 – 84 years).

The patients were mainly referred to hospital for bone pain related to osteomalacia (29%) and exploration of renal insufficiency (52%). The diagnosis of B-cell proliferation preceded this of FS in only three patients (2 MGUS and 1 symptomatic multiple myeloma). One patient with fever, splenomegalia and pleural effusion was eventually diagnosed with crystal storage histiocytosis (CSH). Median time to diagnosis was 12 months (range 4 to 132 months).

Skeletal X-rays showed diffuse osteomalacia with characteristic Looser's transformation zone in four cases. Two of them had costal fracture that made clinicians diagnose wrongly a symptomatic multiple myeloma.

Patients usually presented with moderate decrease in Glomerular Filtration Rate (GFR), ranging from 21 to 70 mL/min/1,73m<sup>2</sup> with MDRD estimation.

Most of them had hypouricemia (13/19 – 68%) and hypophosphatemia (16/19 – 84%). Hypokaliemia was less frequent (8/19- 42%) but some patients were already taking potassium supplements. Rare patients had incomplete tubular dysfunction, lacking hypophosphatemia or hypouricemia , but their renal disease was more evolved, with a renal clearance < 45mL/min. This might have blurred the detection of symptoms.

Urinary findings were highly sensitive for diagnosis: Glycosuria (14/16 87%), hyper excretion of phosphate (18/19 94%) and uric-acid (14/18 77%) were almost constant. Aminoaciduria was positive in 15 of 17 patients tested (88%).

At diagnosis, 6 patients (28%) had MGUS, and 10 patients (47%) had smoldering myeloma. Two patients had symptomatic multiple myeloma and three patients had Waldenström Macroglobulinemia. Median dFLC was 626mg/L (124-4700). Consistent with literature data, monoclonal light chain was always Kappa (IgGK=9 -43%, LCK=8 – 38%, IgMK=3 – 14% , IgAK=1 – 5%).

### ***Histological findings (table 1)***

19 out of the 21 patients had a renal biopsy performed, with complementary electron microscopy in 11 cases. One renal biopsy was not fully contributive, without cortical fragment.

A common feature was the presence of severe lesions of the proximal tubule epithelium such as flattening of the cells and vanishing of the brush border. Variable degree of tubular atrophy and interstitial fibrosis were almost always present (18/19-94%). Interstitial cellular infiltration was observed in 11 cases (87%) reflecting an inflammation due to tubular lesion that contributes to renal insufficiency.

9 patients (47%) presented crystal-containing cells with a variable intensity: It could be either prominent or only suspected thanks to electron microscopy. Crystal-stuffed histiocytes (pseudo-pseudo-gaucher cells) were also present in three cases, leading to the diagnosis of crystal storage histiocytosis (CSH)

Lesions related to underlying malignancy co-occurred in 3 patients: light chain deposit (n=1), myeloma cast nephropathy (MCN) (n=1) and specific lympho-plamocytic infiltration related to WM (n=1).

Crystal inclusions were found in other sites than the kidney. On bone marrow, six patients had crystal-storing plasma cells, four of them had also histiocytes featuring crystal inclusion. Pseudo-pseudo-gaucher cells were also found in a pleural effusion fluid and in a femur biopsy.

### ***Evolution***

The median patients' follow up is 4.5 years (range 6 months to 25 years).

During follow-up, six patients died. Cause of death was hematologic progression in three cases (aggressive symptomatic myeloma n=2, Richter's transformation of WMn=1) and sepsis, co-occurring with end stage renal disease. No patient with MGUS or SMM developed symptomatic myeloma.

### **Treatment**

Three patients didn't receive any treatment. They evolved to dialysis in a 15 to 25 years period of time.

18/21 patients received chemotherapy. Treatments used as first and second line are detailed in **table 2**. Indication for treatment was:

- Hematological disease requiring treatment in four cases (WM n=1, symptomatic myeloma n=2 and smoldering myeloma with increasing tumor mass n=1).
- Progressive renal dysfunction in 13 cases
- Extra renal manifestations with fever, splenomegalia and pleural effusion in one case of CSH.

### ***High Dose Melphalan***

Nine patients underwent high dose (HD) melphalan (200mg/m<sup>2</sup> or 140mg/m<sup>2</sup>) followed by autologous stem cell transplantation (ASCT), with various induction chemotherapy (n= 7), or without induction chemotherapy (n=2). **Table 3.**

The patients did not undergo major complications:

- 2 patients had symptomatic hypophosphatemia, with cardiac manifestations, because diagnosis of Fanconi syndrome was done after chemotherapy was started.
- 2 patients had persistent thrombopenia six months after stem cell re-injection.
- 1 patient had transient degradation of renal function. Creatinine level went back to initial measurement 6 months after procedure.
- Every patient had fever during aplasia, without severity criterion.

The overall hematological response to chemotherapy intensification was 66 % (6/9). 4/7 had better hematological response after HD melphalan compared to induction regimen, 1/7 already achieved CR after 4 courses of thalidomide-bortezomib-DXM , 2/7 had stable partial remission.

- 2 patients reached complete response (CR). This response has been persistent for 9 months and 3 years respectively
- 1 patient with symptomatic multiple myeloma reached very good partial response (VGPR) which lasted only 18 months. Three other patients with smoldering myeloma reached VGPR with a time to progression (TTP) of 39 and 54 months.
- The last 3 patients had a partial response (PR), 2 of them required a second treatment (TTP 13 to 54 months) the other three have been under observation for 6 to 56 months.

An improvement in tubular function was acknowledged in three women aged 41 to 56. Induction regimen was: thalidomide-dexamethasone (DXM) n=1, bortezomib-thalidomide-DXM n=1, none n=1.

- VGPR was reached in 2 cases and CR in 1 case.
- Phosphorus and potassium normalized and oral supplementation was put aside during remission.
- Hypouricemia remained persistent, reflecting an incomplete tubular response.
- Creatinemia was steadied, but when FLC started rising, they again entailed renal deterioration.

An illustration of this tubular response is shown in **figure 1**

### ***Bortezomib-Dexamethason***

Treatment based on bortezomib was used:

- In 3 cases, before HD melphalan.
- In six cases as a first line therapy. (bortezomib-DXM n=1, bortezomib-melphalan-DXM n=1, bortezomib-cyclophosphamid-DXM n=2).
- In one case after HD Melphalan. The patient suffered from a symptomatic multiple myeloma and died shortly after being given therapy.

We focus on patients with bortezomib-DXM treatment used as a first line treatment **table 4**:

- Three patients could not be evaluated because they suffered painful neuropathy (grade III) after 1 to 4 cycles and the treatment was abandoned.
- One patient with WM was treated with rituximab-bortezomib-DXM. She achieved PR after six cycle and partial tubular remission: Kaliemia and phosphore excretion normalized but hypouricemia persisted.
- Two patients achieved PR without major complications. Creatinine level stabilized but there is no improvement in tubular function.

Time to progression cannot be assess because 4/6 patients started a second treatment immediately and the last two have just finished therapy.

Bortezomib based therapy was used before ASCT treatment in three cases:

- They all suffered neuropathy (grade II n=2, grade III n=1)
- 1 patient achieved CR with bortezomib-thalidomide-dexamethasone and the last two have reached PR.

### ***Oral melphalan***

Melphalan with prednisone was used in four cases:

- One patient had a symptomatic myeloma that was not controlled by chemotherapy and died after five courses of treatment.
- One patient had stable disease, with no evaluation of FLC. During treatment, he had grade IV neutropenia with several pulmonary infections.
- One patient abandoned treatment after three courses because of persistent severe thrombopenia
- In one case of CSH, first line treatment was bortezomib-melphalan-DXM. Bortezomib was stopped after two months because of thrombopenia and severe neuropathy but she received 8 courses of melphalan-prednisone. The patient achieved PR for two years with concomitant partial tubular remission.

### ***Imids***

IMID's (e.g. thalidomide and lenalidomide) were mostly used in second line. They proved efficient with long response duration

2 patients received thalidomide-DXM as second line treatment **table 5**:

- One patient received thalidomide six months after discontinuation of melphalan-prednisone because of thrombopenia. She has been in complete remission for 4 years. Phosphatemia normalized but no evaluation of uricemia is available.
- One patient achieved VGPR, relapsing 24 months after HD melphalan and this lasted 36 months. Renal function was stabilized during remission. Unfortunately, this patient had a pulmonary embolism secondary to deep vein thrombosis during treatment.



2 patients received lenalidomide as a second line treatment.

- One patient relapsed three years after melphalan-prednisone and has achieved a partial response for four years. This patient has a renal dysfunction (DFG 20 mL/min/m<sup>2</sup>) and lenalidomide treatment is complicated with neutropenia and thrombocytopenia, leading to dose reduction.
- One patient relapsed one year after HD melphalan and has been on PR for 36 months. Lenalidomide treatment was complicated with grade III thrombocytopenia.

### **Figure 2**

Four patients had an induction treatment including an IMiDs before HD melphalan :

- We report two PR and one VGPR and one CR
- One patient had grade II neuropathy (bortezomib was concomitant) and one patient had a pulmonary embolism.

## **Discussion**

### **Clinical presentation**

This study reports 21 patients (12 men/ 9 women) with LC FS. Most of the patients were referred for osteomalacia (29%) or renal failure (55%). In the context of monoclonal gammopathy, bone pain may be confusing. Two patients had initially a diagnosis of symptomatic myeloma with bone lesion. Secondary diagnosis of light chain FS with osteomalacia was done later, because of symptomatic ionic disorder during treatment. The clinical presentation is similar to previously reported series<sup>59</sup>. Hypouricemia or hypophosphatemia is present at diagnosis, except in case of evolved renal disease. Clinicians must pay attention to renal insufficiency presenting with low or normal phosphorus or uric acid level. Urinary findings are very sensitive, particularly B2microglobulinemia was always positive when tested. FS was mainly associated with low mass myeloma or MGUS. However, as it has been previously described two patients had symptomatic multiple myeloma<sup>43</sup> and three of them had Waldenström Macroglobulinemia<sup>44</sup>, LC was always kappa.

19 out of the 21 patients had a renal biopsy performed, with complementary electron microscopy in 11 cases. Crystal formation inside the cytoplasm of tubular cells wasn't a constant feature<sup>42</sup> (47%) but patients showed alterations of proximal tubule.

Variable degree of interstitial fibrosis with or without inflammatory infiltration was also described. Six patients had extra renal crystal formation (bone biopsy n=1, pleural effusion n=1, bone marrow aspirate n= 4). This emphasizes that we are addressing a disseminated disease which can have extra-renal manifestations<sup>46</sup>. Immunoglobulin crystals may congestion malignant plasma cells and slow proliferation, explaining that smoldering myeloma does not evolve to a symptomatic disease.

Three patients didn't receive any treatment and evolved to dialysis in a 15 to 25 years period of time. This data confirms that adult-acquired Fanconi ends more or less rapidly in an irreversible end stage renal disease<sup>59</sup>. Despite the low-mass malignancy, this disease is associated with a great of morbidity and even mortality<sup>13</sup>. We wonder if preservation of kidney function is possible with treatment targeting the responsible clone as in other renal disease associated with gammopathy<sup>14</sup>

### **Treatment efficiency**

Adult acquired FS is so rare that literature is not conclusive regarding the role of chemotherapy. In 2004, Ma et al<sup>59</sup> reported a series of 32 patients with SF due to plasma cell proliferation. 44% of cases were MGUS type. Twenty-two patients received chemotherapy type alkeran-prednisone, without improvement of renal function. Furthermore, 4 (19%) patients died from side effects associated with alkylating agents (myelodysplasia and acute leukemia). This high complication rate may be due to extended chemotherapy (from 12 months to 7 years). In an older series<sup>42</sup>, six patients out of 11, treated with various protocols (alkeran-prednisone or Vincristine- Prednisone-Adriamycin), showed no improvement in proximal tubular dysfunction. But these therapy options are now considered outdated.

New strategies have proven effective in the treatment of multiple myeloma and are useful to treat small B-clone causing renal disorder. They include intensive treatment with high-dose melphalan followed by autologous hematopoietic stem cells<sup>26</sup> as well as protocols using the proteasome inhibitor (bortezomib)<sup>61</sup> and immunomodulators (thalidomide<sup>62</sup> and lenalidomide<sup>63</sup>). Thus, a woman with crystalline keratopathy, and Fanconi syndrome recently achieved complete remission (including renal parameters) after treatment by bortezomib followed by ASCT<sup>64</sup>. In another report, renal function of two patients with light-chain FS was preserved with bortezomib and dexamethasone<sup>65</sup>.

Hematological response rate to first line treatment proved satisfying. Unlike older series, most of the patients (17/21 – 80%) had a free light chain monitoring. In the context of low-mass plasma cell dyscrasia, FLC assays are crucial to assess treatment efficiency. Experimental models confirmed the direct toxicity of FLC on the proximal tubular cell, even at very low concentrations. But proximal tubular lesions are reversible upon suppression of the nephrotoxic light chain secretion<sup>66</sup>. Chemotherapy treatment should induce best remission as possible to stop proximal tubule damage.

Tubular function improvement was noticed in six cases **table 6**. All of them had a normalization of potassium and phosphorus level. However, when available, uric acid was still low reflecting an incomplete resolution of tubular dysfunction. Due to the small sample size, we cannot identify the best treatment to improve tubular parameters. Still there are some points to retain: The delay to diagnosis was short (average: 8 months) and they had mild renal dysfunction (DFG average: 42 ml/min/m<sup>2</sup>). All of them reached at least VGPR (3/6) or CR (3/6).

Stabilization of creatinine level was noticed for every responder and renal function degraded as FLC level increased **figure 3**. Dissociation between tubular and renal response is not so surprising. Experimental models show that the accumulation of LC within the PTC results not only in defective endocytosis but also in cellular responses including oxidative stress and proliferation<sup>67</sup>. Thus, different degrees of fibrosis are described in our histological findings, reflecting for how long the disease develops and how severe it is. Reduction of light chain reabsorption by PTC may slow this process and stabilize renal function, even if proximal tubular dysfunction persists. In absence of paired control cohort and of a longer follow-up, we cannot prove that treatment slows the progression of renal insufficiency. But we can imagine that temporary stabilization of creatinine level is associated with a later dialysis implementation.

## **Treatment complications**

However, the indication of chemotherapy is still controversial mainly due to the risk of severe complications in patients without overt malignancies.

Intensive chemotherapy is currently considered the standard of care for younger patients with newly diagnosed MM<sup>26, 25</sup>. However, the introduction of novel agents like

bortezomib and IMiD questions the role of ASCT as first line treatment<sup>68</sup>. Furthermore, treatment-related mortality (mainly due to infection) increases with age and renal insufficiency. In our series HD melphalan improves response to induction regimen for 4/7 patients and offers sustained response. But out of nine patients treated with HD melphalan, 30% had ionic disorder related to pre-existing renal disease (acute renal failure n=1, severe hypophosphatemia n=2), one patient had pulmonary aspergillosis. In conclusion, HD melphalan is feasible in younger patient. It may be useful especially if renal failure is rapidly worsening. However in case of complete response to induction chemotherapy it may be preserved as a second line treatment.

Bortezomib based therapy is more and more used in the management of myeloma cast nephropathy<sup>23</sup>. It does not require adaptation to baseline renal impairment and the time to first response is rapid. Bortezomib has also been reported to successfully improve renal function in AL amyloidosis<sup>22</sup>. Bortezomib showed efficient in our study but we lack long term follow-up. As first line treatment, it entailed severe neuropathy in three patients out of six, leading to treatment discontinuation. The use of bortezomib may be controversial due to its toxicity profile. Contrary to MCN or AL amyloidosis, FS is not immediately life-threatening and FLC reduction is not a emergency. This serious adverse effect will be overcome in the future by subcutaneous administration and alternative proteasome inhibitor such as carfilzomib<sup>69</sup>.

ImiDs showed an unexpected efficiency: out of four patients receiving IMiD's based treatment before HD melphalan, one reached CR, one reached VGPR and two has been on PR. Even as second line treatment, it is worth considering: Response duration was at least 36 months, including two patients relapsing less than two years after ASCT. We notice one CR-patient with tubular remission with thalidomide-dexamethasone as second line treatment (following melphalan/prednisone). Furthermore, this treatment has an acceptable safety profile. The major toxicities associated with thalidomide plus dexamethasone therapy include deep venous thrombosis, peripheral neuropathy, and weakness<sup>70</sup> Unlike with bortezomib, neuropathy depends on treatment dose and duration. Chemotherapy can be stop before grade III painful neuropathy occurs. Somnolence restricts the use of this treatment to younger patients. However, in this population it is well tolerated, and oral administration preserve a good quality of life. No adaptation to renal function is needed. However, thrombosis prophylaxis is needed.

Indications for treatment with thalidomide are now extended. This drug attracted significant attention due to its selective inhibitory activity of tumor necrosis factor- $\alpha$  1<sup>34</sup>. Thus this immunomodulatory agent has a clinical activity in a subset of patients with myelofibrosis<sup>71</sup>. We wonder if this effect explains the efficiency of IMiDs that we observe in our series. It may prevent renal fibrosis due to LCs reabsorption.

## **Conclusion**

In our 21 cases study, the care regimen is highly heterogeneous because of different clinical presentations, degree of renal impairment at the beginning of therapy and change of therapy guidelines throughout the period of care. It is difficult to identify an optimal management and an expansion of the cohort would be useful. However suggestions for treatment would be as follow, based on our observations:

An early diagnosis is important to avoid renal damage. Renal biopsy with electronic microscopy is crucial for accurate diagnostic and evaluation of fibrosis .

Symptomatic treatment includes prevention of osteomalacia.

In case of MM or WM, prognosis depends on tumor response. Chemotherapy treatment must be adapted to creatinine clearance.

In absence of overt malignancy, clinicians have to preserve renal function. In our series IMiDs have proven efficient with long response duration and may be used as first line treatment. For younger patients, HD melphalan may be proposed, based on co-morbidity and evolution of renal failure. For older patients, decision must take into account life expectancy, remembering that end stage renal disease occurs mainly after 10 years.

Treatment efficiency is assessed on FLC measurement. In addition to creatinemia, tubular parameters (phosphatemia, uricemia, phosphorus and uric acid excretion) should be monitored.

**Table 1 baseline characteristic of patients (n=21)**

characteristic	n (%) or median (range)
Female	9 (43)
Male	12 (57)
Age (years), median (range)	57,5 (41-84)
<b>Clinical presentation</b>	
bone pain, no.of patients (%)	6 (29)
renal failure, no.of patients (%)	11 (52)
monoclonal gammopathy	3 (14)
pleural effusion and splenomegalia	1 (5)
<b>Serum studies, no.of patients/patients tested (%)</b>	
hypokaliemia	8/19 (42)
hypophosphatemia	16/19 (84)
hypouricemia	13 /19(68)
<b>urine studies, no.of patients/patients tested (%)</b>	
glycosuria	14/16 (87)
amioaciduria	15/17 (88)
phosphaturia	18/19 (94)
uricuria	15/16 (93)
B2 microglobulinuria	6/6 (100)
<b>kidney biopsy</b>	
electron microscopy	11/19
cytoplasmic crystals	9/19 (47)
crystal storage histiocytosis	3/19 (15)
acute tubulat necrosis	4/19 (20)
intersitial fibrosis	18/19 (94)
underlying malignancy	3/19 (15)
<b>renal disease</b>	
creatinine level (µmol/L), median (range)	141 (94-298)
clearance	37 (21-70)
<b>Diagnosis of dysproteinemia</b>	
Symptomatic myeloma	2/21 (10)
Waldenström Macroglobulinemia	3/21 (14)
Smoldering multiple myeloma	10/21 (48)
MGUS	6/21 (28)
<b>serum protein electrophoresis</b>	
IgG K	9 (43)
IgA K	1 (5)
IgM K	3 (14)
LC K	8 (38)
dFLC mediane (range) mg/L	626 (124-4700)
<b>Outcome</b>	
ESRD	3 (14)
doubling of creatinemia	2 (10)
death	6 (29)

Abbreviations: MGUS monoclonal gammopathy of undetermined significance, ESRD end stage renal disease, Ig immunoglobulin, LC light chain, K kappa

**Table 2 : Initial and second line treatment**

	<b>initial treatment</b>	<b>second line treatment</b>
<b>HD melphalan + ASCT</b>	<b>n=7</b> bortezomib-adriamycin-DXM n=1 thalidomid-DXM n=1 bortezomib-thalidomide-DXM n=1 bortezomib-DXM n=1 adriamycin-DXM n=1 none n=2	<b>n=2</b> thalidomide-DXM n=1 lenalidomide-DXM n=1
<b>Bortezomib-DXM</b>	<b>n=6</b> bortezomib-DXM n=2 bortezomib-cyclophosphamide-DXM n=2 bortezomib-melphalan-DXM n=1 rituximab-bortezomib-DXM n=1	<b>n=2</b> bortezomib-DXM n=2
		<b>n=4</b> thalidomide-DXM n=2 lenalidomide-DXM n=2
<b>melphalan-prednisone</b>	<b>n=3</b>	<b>n=1</b>
<b>chlorambucil or fludarabin</b>	<b>n=2</b>	

abbreviations : ASCT autologous stem cell transplantation, HD melphalan : high dose melphalan, DXM dexamethasone, NR not reached

**Tableau 3 : Clinical presentation and response to treatment for patients treated with HD melphalan (n=9)**

<b>baseline characteristics</b>	
Age median (range)	55 ( 41 - 58)
sexe	5 female/ 4 male
delay to diagnosis median (range)	12 months (4-132)
<b>underlying hemopathy</b>	
MM	n=1
SMM	n=6
MGUS	n=2
<b>renal function</b>	
creatinine level median (range)	123 µmol/L (110 -222)
creatinine clearance median (range)	37mL/min/m2 (21-49)
<b>induction regimen</b>	
bortezomib-adramycin-DXM	n=1
bortezomib-DXM	n=1
bortezomib-thalidomide-DXM	n=1
thalidomide-DXM	n=2
lenalidomide-DXM	n=1
adriamycine-DXM	n=1
<b>complication (exept mucitis)</b>	
severe hypophosphatemia	n=2
acute renal failure	n=1
persistent thrombopenia	n=2
documented infection	APN n=2, aspergillosis n=1
fever	n=9
<b>hematological response</b>	
CR	n=2
VGPR	n=4
PR	n=3
<b>TTP</b>	
not reached	n=4 (0,75-4 years)
median TTP median (range)	2,75 years (1-4)
<b>tubular response</b>	
incomplete tubular response	n=3
no tubular response	n=6
<b>creatinine stabilisation</b>	n=9

Abbreviations : APN acute pyelonephritis, MM symptomatic myeloma, SMM smoldering multiple myeloma, MGUS gammopathy of undetermined significance, CR complete response, VGPR very good partial response, PR partial response, DXM dexamethasone, TTP time to progression

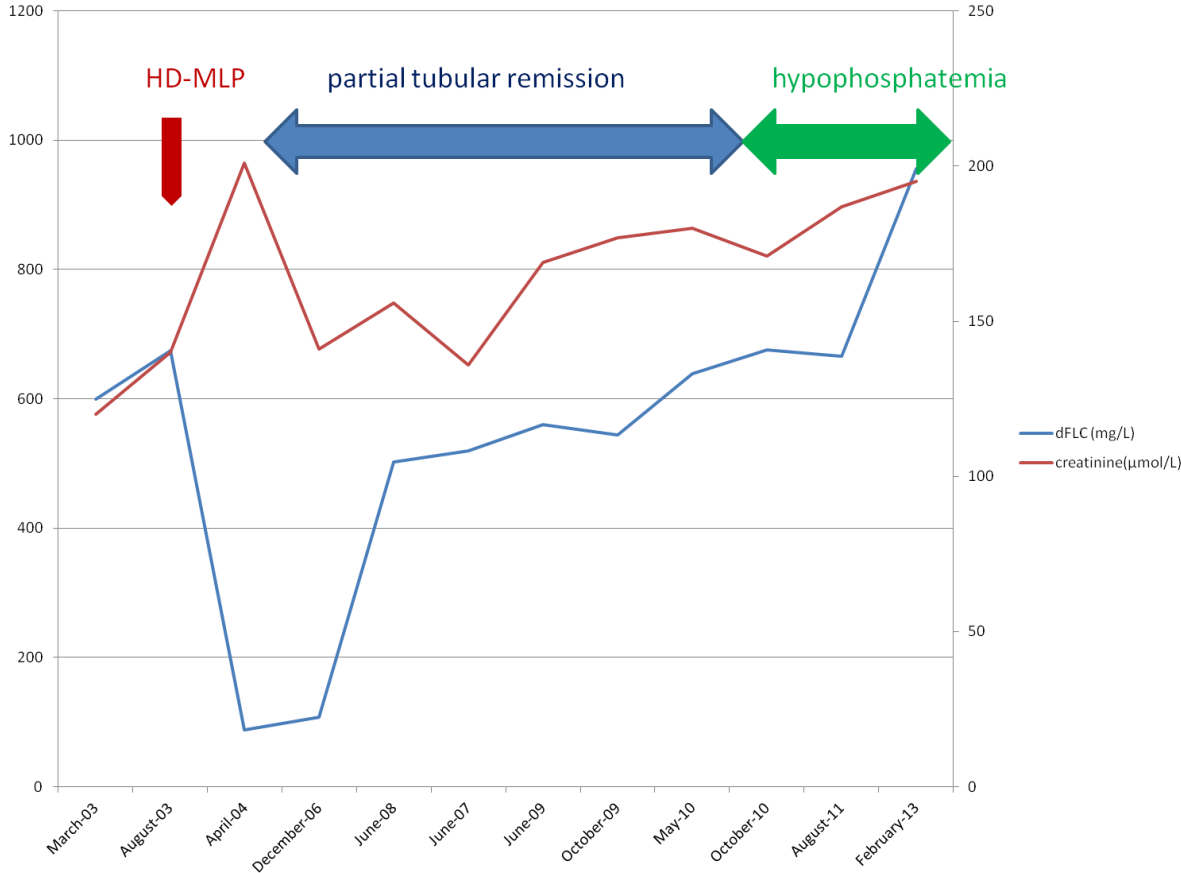


**Table 4 : characteristics of patients with bortezomib based therapy as induction and as first line treatment (n=9)**

age	sexe	underlying malignancy	chemotherapy regimen	complication	N° of courses	hematological response	response duration
<b>First line treatment</b>							
67	F	SMM/CSH	bor-mlp-DXM	grade IV thrombopenia grade III neuropathy	2	NE	NE
64	H	SMM	bor-DXM	grade III neuropathy	1	NE	NE
54	H	SMM	bor-DXM	grade III neuropathy	4	PR	NE
84	H	SMM	bor-cy-DXM	none	6	PR	NR (6m)
55	F	MGUS	bor-cy-DXM	grade II neuropathy	6	PR	NE
64	F	WM	R-bor-DXM	none	6	PR	NR (6m)
<b>induction before HD MLP</b>							
57	F	SMMM	bor-adr-DXM	grade II neuropathy	4	PR	NE
41	F	SMM	bor-thal-DXM	grade II neuropathy	4	CR	NE
52	H	SMM	bor-DXM	grade III neuropathy	6	PR	NE

abbreviations : SMM smoldering multiple myeloma, MGUS gammopathy of undetermined significance, CSH crystal storage histiocytosis, WM Waldenstrom Macroglobulinemia, CR complete response, VGPR very good partial response, PR partial response, SD stable disease, DXM dexamethasone, NR not reached, NE not evaluable, TTP time to progression, R Rituximab, Cy cyclophosphamide, bor Bortezomib, mlp melphalan, adr adriamycin, thal thalidomide

**Figure 2 : Efficiency of treatment on tubular function and creatinine level in one patient treated by HD melphalan**



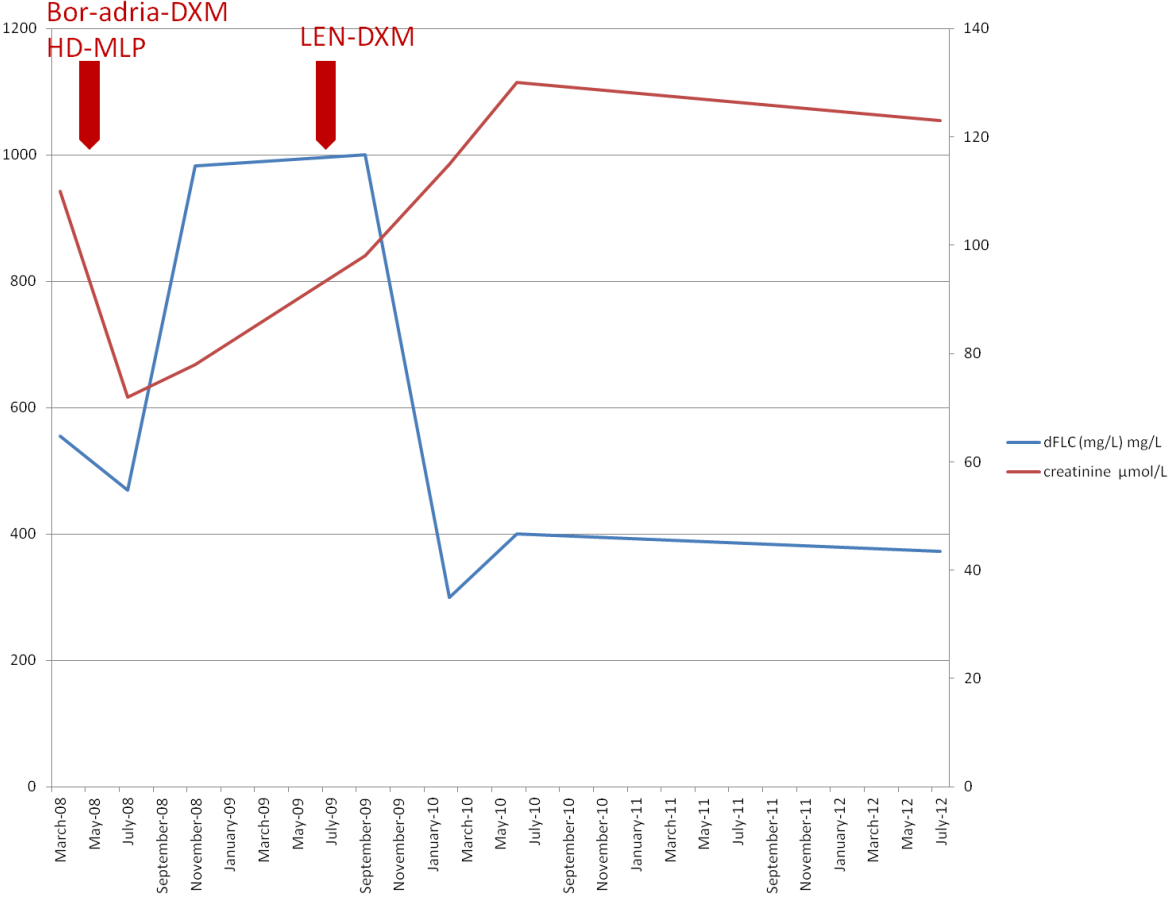
abbreviations: HD-MLP High Dose Melphalan ; dFLC diffrential free light chain

**Table 5 : characteristics of patients with IMiDS based therapy as induction and second line treatment (n=8)**

age	sexe	underlying hemopathy	treatment	complication	treatment duration (months)	hematological response	TTP	tubular reponse
<b>First line treatment</b>								
58	F	SMM	len-DXM	grade IV thrombopenia	20	PR	NR (3y)	N
57	H	SMM	len-DXM	grade IV neutropenia, grade IV thrombopenia	24	PR	NR (4y)	N
58	F	MGUS	thal-DXM	grade 1 neuropathy	15	CR	NR (5y)	Y
58	H	SMM	thal-DXM	PE, DVT	15	VGPR	36	N
<b>Induction treatment before HD MLP</b>								
47	F	MGUS	thal-DXM	none	3	PR	NE	NE
55	F	MGUS	thal-DXM	none	4	PR	NE	NE
54	H	SMM	len-DXM	PE, DVT	3	VGPR	NE	NE
41	F	SMM	bor-thal-DXM	grade II neuropathy	4	CR	NE	NE

Abreviations : CR complete response, VGPR very good partial response, PR partial response, DXM dexamethasone, len: lenalidomie, thal thalidomide, Y yes, N no, y years, m months, TTP time to progression, bor Bortezomib, mlp melphalan, adr adriamycin, thal thalidomide, m months, y years.

**Figure 3 Efficiency of treatment with lenalidomide on creatinine level in one patient relapsing shortly after HD MLP**



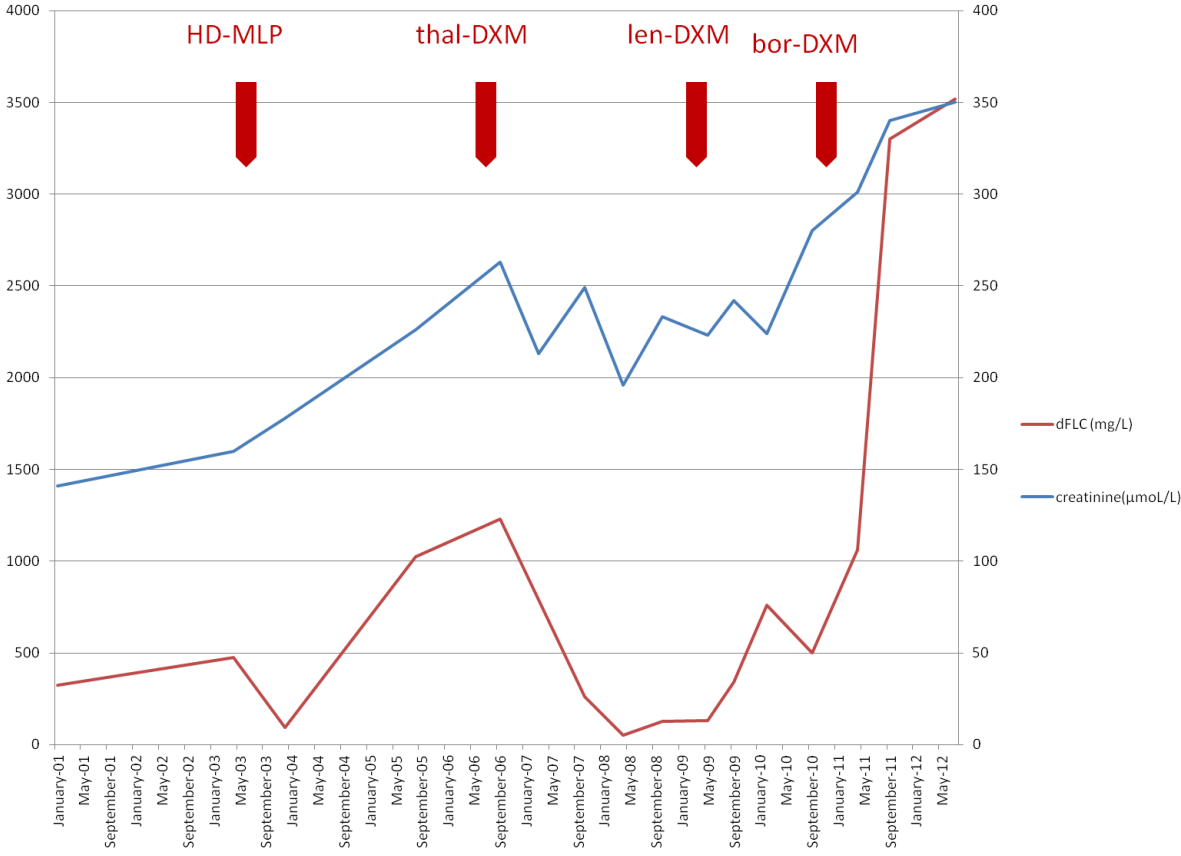
abbreviations : Bor bortezomib, adria adriamycin, DXM dexamethasone, HD MLP high dose melphalan, Len lenalidomide

**Table 6 : Characteristics of patients with tubular function improvement (n=6)**

<b>baseline characteristics</b>	
Age median (range)	44,5 years (41-67)
sexe	6 female
delay to diagnosis median (range)	9 months (5-12)
<b>underlying hemopathy</b>	
WM	n=1
SMM	n=3
SMM with CSH	n=1
MGUS	n=1
<b>renal function</b>	
creatinine level median (range)	116,5 µmol/L (110-192)
creatinine clearance median (range)	44,5mL/min/m2(29-50)
<b>treatment</b>	
thalidomid-DXM + ASCT	n=1
bortezomib-thalidomid-DXM +HD-MLP	n=1
HD-MLP	n=1
rituximab-bortezomib-DXM	n=1
alkeran-prednison	n=1
thalidomid-DXM	n=1
<b>hematological response</b>	
CR	n=3
VGPR	n=3
<b>tubular response</b>	
normalization of phosphorus	n=6
normalization of uric acid	n=0

Abreviation : CR complete response, VGPR very good partial response, PR partial response, DXM dexamethasone, HD MLP High Dose Melphalan SMM smoldering multiple myeloma, MGUS gammopathy of undetermined significance, CSH crystal storage histiocytosis, WM Waldenstrom Macroglobulinemia

**Figure 4 : Stabilization of renal function concomitant to control of free light chain in one patient.**



Abbreviations : HD MLP high dose melphalan, thal thalidomide, len lenalidomide, bor bortezomib, DXM dexamethason.

## Conclusion

Le syndrome de Fanconi (SF) est une dysfonction généralisée de la réabsorption tubulaire proximale se caractérisant par la fuite urinaire de phosphore, d'acide urique, de glucose, d'acides aminés et de protéines de bas poids moléculaires. Au delà de 50 ans, le SF est principalement secondaire à la réabsorption tubulaire proximale d'une chaîne légère d'immunoglobuline monoclonale, toujours kappa.

Dans 85 % des cas, l'hémopathie sous-jacente est un myélome (MM) de faible masse tumorale ou une gammopathie monoclonale dite de signification indéterminée (MGUS). En absence de traitement, l'évolution se fait vers la mise en dialyse à plus ou moins long terme (environ 20% à sept ans). De plus, la fuite urinaire de phosphate induit une ostéomalacie qui peut être problématique.

Les modèles expérimentaux suggèrent qu'un contrôle strict de l'excrétion des chaînes légères peut améliorer la fonction des cellules tubulaires proximales. Aujourd'hui, il est possible d'obtenir cette bonne réponse hématologique en utilisant les nouveaux traitements du myélome, avec ou sans intensification thérapeutique.

Nous avons revu rétrospectivement 21 cas dont 18 ont été traités, ce qui représente une série importante de la littérature. Les protocoles utilisés sont très hétérogènes en raison des différentes hémopathies sous-jacentes, du degré d'insuffisance rénale et des changements de protocoles thérapeutiques sur la durée d'observation (1988-2012). Cependant, sur la base de ces observations, certains points nous semblent se dégager :

Afin de permettre un diagnostic précoce, le clinicien doit être averti de cette complication rénale rare associée aux immunoglobulines monoclonales. Ainsi une attention particulière doit être portée aux patients ayant une insuffisance rénale modérée avec des taux de phosphore et d'acide urique normaux ou bas. De même, un patient ayant un myélome de stade I avec des douleurs osseuses pourra être exploré à la recherche d'une ostéomalacie, dont la prise en charge est cruciale pour ces patients.

La biopsie rénale est déterminante pour confirmer le diagnostic. Elle sera complétée si possible d'une étude en microscopie électronique afin de caractériser les dépôts. De plus elle permet une évaluation de la fibrose et de l'espoir de récupération rénale.

Il est également nécessaire de caractériser au mieux l'hémopathie sous-jacente:

- En cas d'hémopathie symptomatique, celle-ci doit être traitée, en s'adaptant à la fonction rénale du patient. Le pronostic dépend alors de la réponse tumorale.
- Quand la gammopathie monoclonale ne met pas immédiatement en jeu le pronostic vital elle se complique d'une atteinte rénale avec une morbidité importante, compatible avec le concept de MGRS<sup>14</sup> (monoclonal gammopathy of renal significance). L'objectif du clinicien est alors de préserver la fonction rénale avec un minimum de toxicité.

Pour les patients plus jeunes, l'intensification thérapeutique par melphalan haute dose est faisable. Cependant, son intérêt peut être discuté chez un patient répondant très bien à une première ligne de chimiothérapie du fait du risque encouru. Peut être faut-il réserver l'autogreffe à des patients répondant mal à un premier traitement, a fortiori si l'insuffisance rénale s'aggrave plus rapidement. Pour les patients âgés, la décision doit être fondée sur l'espérance de vie, en rappelant que la maladie rénale terminale ne survient qu'après 10 ans d'évolution.

Nous avons peu de recul chez les patients qui ont été traités par bortezomib . En dépit de sa bonne efficacité hématologique, ce traitement s'est compliqué de toxicité neurologique invalidante, difficile à accepter chez des patients non symptomatique de leur maladie.

Chez les patients traités par IMiDS, nous avons pu observer des réponses prolongées. Le profil de tolérance est acceptable, en particulier avec le thalidomide qui ne nécessite pas d'adaptation à la fonction rénale. Une attention particulière doit cependant être portée à la prévention de la maladie veineuse thrombo-embolique.

L'efficacité du traitement est évaluée sur le suivi des chaînes légères. En plus de la créatinine, les paramètres tubulaires (phosphorémie, uricémie, l'excrétion d'acide urique et de phosphore) doivent être surveillés. En effet les signes de tubulopathies persistent chez la majorité des patients, malgré une stabilisation de la créatinémie.

Un élargissement de la cohorte serait souhaitable pour confirmer ces données et décider d'un traitement optimal pour ces patients.



## Références bibliographiques

1. Jung D, Giallourakis C, Mostoslavsky R, Alt FW. Mechanism and control of v(d)j recombination at the immunoglobulin heavy chain locus. *Annu. Rev. Immunol.* 2006;24:541–570.
2. Xu Z, Zan H, Pone EJ, Mai T, Casali P. Immunoglobulin class-switch dna recombination: induction, targeting and beyond. *Nat. Rev. Immunol.* 2012;12(7):517–531.
3. Herzog S, Reth M, Jumaa H. Regulation of b-cell proliferation and differentiation by pre-b-cell receptor signalling. *Nat. Rev. Immunol.* 2009;9(3):195–205.
4. Chan TD, Brink R. Affinity-based selection and the germinal center response. *Immunol. Rev.* 2012;247(1):11–23.
5. Basnayake K, Stringer SJ, Hutchison CA, Cockwell P. The biology of immunoglobulin free light chains and kidney injury. *Kidney Int.* 2011;79(12):1289–1301.
6. Wochner RD, Strober W, Waldmann TA. The role of the kidney in the catabolism of bence jones proteins and immunoglobulin fragments. *J. Exp. Med.* 1967;126(2):207–221.
7. Clyne DH, Pollak VE. Renal handling and pathophysiology of bence jones proteins. *Contrib. Nephrol.* 1981;24:78–87.
8. Klassen RBS, Allen PL, Batuman V, Crenshaw K, Hammond TG. Light chains are a ligand for megalin. *J. Appl. Physiol. Bethesda Md 1985.* 2005;98(1):257–263.
9. Verroust PJ, Birn H, Nielsen R, Kozyraki R, Christensen EI. The tandem endocytic receptors megalin and cubilin are important proteins in renal pathology. *Kidney Int.* 2002;62(3):745–756.
10. Wangsiripaisan A, Gengaro PE, Edelstein CL, Schrier RW. Role of polymeric tamm-horsfall protein in cast formation: oligosaccharide and tubular fluid ions. *Kidney Int.* 2001;59(3):932–940.
11. Prajczek S, Heidenreich U, Pfaller W, et al. Evidence for a role of uromodulin in chronic kidney disease progression. *Nephrol. Dial. Transplant. Off. Publ. Eur. Dial. Transpl. Assoc. - Eur. Ren. Assoc.* 2010;25(6):1896–1903.
12. Ying W-Z, Wang P-X, Aaron KJ, Basnayake K, Sanders PW. Immunoglobulin light chains activate nuclear factor-kb in renal epithelial cells through a src-dependent mechanism. *Blood.* 2011;117(4):1301–1307.
13. Merlini G, Stone MJ. Dangerous small b-cell clones. *Blood.* 2006;108(8):2520–2530.
14. Leung N, Bridoux F, Hutchison CA, et al. Monoclonal gammopathy of renal significance: when mgus is no longer undetermined or insignificant. *Blood.* 2012;120(22):4292–4295.
15. Solomon A, Weiss DT, Kattine AA. Nephrotoxic potential of bence jones proteins. *N. Engl. J. Med.* 1991;324(26):1845–1851.
16. Leung N, Lager DJ, Gertz MA, et al. Long-term outcome of renal transplantation in light-chain deposition disease. *Am. J. Kidney Dis. Off. J. Natl. Kidney Found.* 2004;43(1):147–153.
17. Bridoux F, Delbes S, Sirac C, et al. [renal disorders associated with monoclonal gammopathies: diagnostic and therapeutic progress]. *Presse Médicale Paris Fr.* 1983. 2012;41(3 Pt 1):276–289.
18. Cuzick J, Erskine S, Edelman D, Galton DA. A comparison of the incidence of the myelodysplastic syndrome and acute myeloid leukaemia following melphalan and cyclophosphamide treatment for myelomatosis. a report to the medical research council's working party on leukaemia in adults. *Br. J. Cancer.* 1987;55(5):523–529.
19. Mitsiades N, Mitsiades CS, Poulaki V, et al. Molecular sequelae of proteasome inhibition in human multiple myeloma cells. *Proc. Natl. Acad. Sci. U. S. A.* 2002;99(22):14374–14379.
20. Adams J. The proteasome: a suitable antineoplastic target. *Nat. Rev. Cancer.* 2004;4(5):349–360.
21. Dimopoulos MA, Roussou M, Gkotzamanidou M, et al. The role of novel agents on the reversibility of renal impairment in newly diagnosed symptomatic patients with multiple myeloma. *Leukemia.* 2013;27(2):423–429.
22. Mikhael JR, Schuster SR, Jimenez-Zepeda VH, et al. Cyclophosphamide-bortezomib-dexamethasone (cybord) produces rapid and complete hematologic response in patients with al amyloidosis. *Blood.* 2012;119(19):4391–4394.
23. Dimopoulos MA, Terpos E, Chanan-Khan A, et al. Renal impairment in patients with multiple myeloma: a consensus statement on behalf of the international myeloma working group. *J. Clin. Oncol. Off. J. Am. Soc. Clin. Oncol.* 2010;28(33):4976–4984.

24. Richardson PG, Barlogie B, Berenson J, et al. A phase 2 study of bortezomib in relapsed, refractory myeloma. *N. Engl. J. Med.* 2003;348(26):2609–2617.
25. Stewart AK, Richardson PG, San-Miguel JF. How i treat multiple myeloma in younger patients. *Blood.* 2009;114(27):5436–5443.
26. Femand J-P, Katsahian S, Divine M, et al. High-dose therapy and autologous blood stem-cell transplantation compared with conventional treatment in myeloma patients aged 55 to 65 years: long-term results of a randomized control trial from the group myelome-autogreffe. *J. Clin. Oncol. Off. J. Am. Soc. Clin. Oncol.* 2005;23(36):9227–9233.
27. Jaccard A, Moreau P, Leblond V, et al. High-dose melphalan versus melphalan plus dexamethasone for al amyloidosis. *N. Engl. J. Med.* 2007;357(11):1083–1093.
28. Sanchorawala V, Skinner M, Quillen K, et al. Long-term outcome of patients with al amyloidosis treated with high-dose melphalan and stem-cell transplantation. *Blood.* 2007;110(10):3561–3563.
29. Lorenz EC, Gertz MA, Fervenza FC, et al. Long-term outcome of autologous stem cell transplantation in light chain deposition disease. *Nephrol. Dial. Transplant. Off. Publ. Eur. Dial. Transpl. Assoc. - Eur. Ren. Assoc.* 2008;23(6):2052–2057.
30. D’Amato RJ, Loughnan MS, Flynn E, Folkman J. Thalidomide is an inhibitor of angiogenesis. *Proc. Natl. Acad. Sci. U. S. A.* 1994;91(9):4082–4085.
31. Davies FE, Raje N, Hideshima T, et al. Thalidomide and immunomodulatory derivatives augment natural killer cell cytotoxicity in multiple myeloma. *Blood.* 2001;98(1):210–216.
32. Seldin DC, Choufani EB, Dember LM, et al. Tolerability and efficacy of thalidomide for the treatment of patients with light chain-associated (al) amyloidosis. *Clin. Lymphoma.* 2003;3(4):241–246.
33. Pan B, Lentzsch S. The application and biology of immunomodulatory drugs (imids) in cancer. *Pharmacol. Ther.* 2012;136(1):56–68.
34. Kumar N, Sharma U, Singh C, Singh B. Thalidomide: chemistry, therapeutic potential and oxidative stress induced teratogenicity. *Curr. Top. Med. Chem.* 2012;12(13):1436–1455.
35. Weber DM, Chen C, Niesvizky R, et al. Lenalidomide plus dexamethasone for relapsed multiple myeloma in north america. *N. Engl. J. Med.* 2007;357(21):2133–2142.
36. Batts ED, Sanchorawala V, Hegerfeldt Y, Lazarus HM. Azotemia associated with use of lenalidomide in plasma cell dyscrasias. *Leuk. Lymphoma.* 2008;49(6):1108–1115.
37. Roth KS, Foreman JW, Segal S. The fanconi syndrome and mechanisms of tubular transport dysfunction. *Kidney Int.* 1981;20(6):705–716.
38. Maldonado JE, Velosa JA, Kyle RA, et al. Fanconi syndrome in adults. a manifestation of a latent form of myeloma. *Am. J. Med.* 1975;58(3):354–364.
39. Kapur U, Barton K, Fresco R, Leehy DJ, Picken MM. Expanding the pathologic spectrum of immunoglobulin light chain proximal tubulopathy. *Arch. Pathol. Lab. Med. Online.* 2009;
40. Clarke BL, Wynne AG, Wilson DM, Fitzpatrick LA. Osteomalacia associated with adult fanconi’s syndrome: clinical and diagnostic features. *Clin. Endocrinol. (Oxf.).* 1995;43(4):479–490.
41. Mankin HJ. Rickets, osteomalacia, and renal osteodystrophy. an update. *Orthop. Clin. North Am.* 1990;21(1):81–96.
42. Messiaen T, Deret S, Mougnot B, et al. Adult fanconi syndrome secondary to light chain gammopathy. clinicopathologic heterogeneity and unusual features in 11 patients. *Medicine (Baltimore).* 2000;79(3):135–154.
43. Decourt C, Bridoux F, Touchard G, Cogné M. A monoclonal v $\kappa$ l light chain responsible for incomplete proximal trubulopathy. *Am. J. Kidney Dis.* 2003;41(2):497–504.
44. Bridoux F, Sirac C, Hugue V, et al. Fanconi’s syndrome induced by a monoclonal v $\kappa$ 3 light chain in waldenström’s macroglobulinemia. *Am. J. Kidney Dis.* 2005;45(4):749–757.
45. Lajoie G, Leung R, Bargman JM. Clinical, biochemical, and pathological features in a patient with plasma cell dyscrasia and fanconi syndrome. *Ultrastruct. Pathol.* 2000;24(4):221–226.
46. Truong LD, Mawad J, Cagle P, Mattioli C. Cytoplasmic crystals in multiple myeloma-associated fanconi’s syndrome. a morphological study including immunoelectron microscopy. *Arch. Pathol. Lab. Med.* 1989;113(7):781–785.

47. Aucouturier P, Bauwens M, Khamlichi AA, et al. Monoclonal ig l chain and l chain v domain fragment crystallization in myeloma-associated fanconi's syndrome. *J. Immunol. Baltim. Md 1950.* 1993;150(8 Pt 1):3561–3568.
48. Leboulleux M, Lelongt B, Mougenot B, et al. Protease resistance and binding of ig light chains in myeloma-associated tubulopathies. *Kidney Int.* 1995;48(1):72–79.
49. Vidal R, Goñi F, Stevens F, et al. Somatic mutations of the l12a gene in v-kappa(1) light chain deposition disease: potential effects on aberrant protein conformation and deposition. *Am. J. Pathol.* 1999;155(6):2009–2017.
50. Decourt C, Rocca A, Bridoux F, et al. Mutational analysis in murine models for myeloma-associated fanconi's syndrome or cast myeloma nephropathy. *Blood.* 1999;94(10):3559–3566.
51. Sirac C, Bridoux F, Carrion C, et al. Role of the monoclonal kappa chain v domain and reversibility of renal damage in a transgenic model of acquired fanconi syndrome. *Blood.* 2006;108(2):536–543.
52. El Hamel C, Aldigier J-C, Oblet C, et al. Specific impairment of proximal tubular cell proliferation by a monoclonal  $\kappa$  light chain responsible for fanconi syndrome. *Nephrol. Dial. Transplant. Off. Publ. Eur. Dial. Transpl. Assoc. - Eur. Ren. Assoc.* 2012;27(12):4368–4377.
53. Sengul S, Zwizinski C, Simon EE, et al. Endocytosis of light chains induces cytokines through activation of nf-kappab in human proximal tubule cells. *Kidney Int.* 2002;62(6):1977–1988.
54. Li M, Hering-Smith KS, Simon EE, Batuman V. Myeloma light chains induce epithelial-mesenchymal transition in human renal proximal tubule epithelial cells. *Nephrol. Dial. Transplant. Off. Publ. Eur. Dial. Transpl. Assoc. - Eur. Ren. Assoc.* 2008;23(3):860–870.
55. Lebeau A, Zeindl-Eberhart E, Müller E-C, et al. Generalized crystal-storing histiocytosis associated with monoclonal gammopathy: molecular analysis of a disorder with rapid clinical course and review of the literature. *Blood.* 2002;100(5):1817–1827.
56. Schaefer HE. Gammopathy-related crystal-storing histiocytosis, pseudo- and pseudo-pseudo-gaucher cells. critical commentary and mini-review. *Pathol. Res. Pract.* 1996;192(11):1152–1162.
57. El Hamel C, Thierry A, Trouillas P, et al. Crystal-storing histiocytosis with renal fanconi syndrome: pathological and molecular characteristics compared with classical myeloma-associated fanconi syndrome. *Nephrol. Dial. Transplant. Off. Publ. Eur. Dial. Transpl. Assoc. - Eur. Ren. Assoc.* 2010;25(9):2982–2990.
58. Leung N, Nasr SH, Sethi S. How i treat amyloidosis: the importance of accurate diagnosis and amyloid typing. *Blood.* 2012;120(16):3206–3213.
59. Ma CX, Lacy MQ, Rompala JF, et al. Acquired fanconi syndrome is an indolent disorder in the absence of overt multiple myeloma. *Blood.* 2004;104(1):40–42.
60. Durie BGM, Harousseau J-L, Miguel JS, et al. International uniform response criteria for multiple myeloma. *Leukemia.* 2006;20(9):1467–1473.
61. Sonneveld P, Schmidt-Wolf IGH, van der Holt B, et al. Bortezomib induction and maintenance treatment in patients with newly diagnosed multiple myeloma: results of the randomized phase iii hovon-65/ gmmg-hd4 trial. *J. Clin. Oncol. Off. J. Am. Soc. Clin. Oncol.* 2012;30(24):2946–2955.
62. Richardson PG, Schlossman RL, Weller E, et al. Immunomodulatory drug cc-5013 overcomes drug resistance and is well tolerated in patients with relapsed multiple myeloma. *Blood.* 2002;100(9):3063–3067.
63. Palumbo A, Dimopoulos M, San Miguel J, et al. Lenalidomide in combination with dexamethasone for the treatment of relapsed or refractory multiple myeloma. *Blood Rev.* 2009;23(2):87–93.
64. Duquesne A, Werbrouck A, Fabiani B, et al. Complete remission of monoclonal gammopathy with ocular and periorbital crystal storing histiocytosis and fanconi syndrome. *Hum. Pathol.* 2013;
65. Nishida Y, Iwama K, Yamakura M, Takeuchi M, Matsue K. Renal fanconi syndrome as a cause of chronic kidney disease in patients with monoclonal gammopathy of undetermined significance: partially reversed renal function by high-dose dexamethasone with bortezomib. *Leuk. Lymphoma.* 2012;53(9):1804–1806.
66. Sirac C, Bridoux F, Carrion C, et al. Role of the monoclonal kappa chain v domain and reversibility of renal damage in a transgenic model of acquired fanconi syndrome. *Blood.* 2006;108(2):536–543.

67. Sirac C, Bridoux F, Essig M, et al. Toward understanding renal fanconi syndrome: step by step advances through experimental models. *Contrib. Nephrol.* 2011;169:247–261.
68. Palumbo A, Attal M, Roussel M. Shifts in the therapeutic paradigm for patients newly diagnosed with multiple myeloma: maintenance therapy and overall survival. *Clin. Cancer Res. Off. J. Am. Assoc. Cancer Res.* 2011;17(6):1253–1263.
69. Siegel DS, Martin T, Wang M, et al. A phase 2 study of single-agent carfilzomib (px-171-003-a1) in patients with relapsed and refractory multiple myeloma. *Blood.* 2012;120(14):2817–2825.
70. Hus M, Dmoszynska A, Soroka-Wojtaszko M, et al. Thalidomide treatment of resistant or relapsed multiple myeloma patients. *Haematologica.* 2001;86(4):404–408.
71. Thomas DA, Giles FJ, Albitar M, et al. Thalidomide therapy for myelofibrosis with myeloid metaplasia. *Cancer.* 2006;106(9):1974–1984.

Prise en charge des syndromes de Fanconi secondaires à une immunoglobuline monoclonale  
Etude rétrospective de 21 cas

Le syndrome de Fanconi est une complication rare des gammopathies monoclonales, caractérisée par une dysfonction tubulaire proximale généralisée.

Nous avons revu 21 patients suivis entre 1988 et 2012 dans 7 centres français. Au diagnostic la plupart des patients présente un myélome multiple de faible masse tumorale (47%) ou une gammopathie monoclonale de signification indéterminée (28%). Ils consultent pour ostéomalacie (30%) ou insuffisance rénale chronique (55%). Tous les patients ont une dysfonction tubulaire avec une hypophosphorémie associée à une hypouricémie, la créatinémie médiane est de 141  $\mu\text{mol/L}$  (de 94 à 298  $\mu\text{mol/L}$ ). 19/21 patients ont eu une biopsie rénale, avec des inclusions cristallines dans le cytoplasme des cellules tubulaires dans 40% des cas. Des cristaux intra-histiocytaires évoquant le diagnostic d'histiocytoses cristallines ont été vus chez cinq patients.

18 patients ont eu une chimiothérapie, majoritairement afin de préserver la fonction rénale. 9 patients ont reçu du melphalan à haute dose sans complications majeures. Six patients ont reçu un traitement à base de bortezomib, avec de fréquentes neuropathies de grade III conduisant à l'arrêt du traitement. Les IMiDs sont généralement des traitements de seconde ligne, avec une tolérance acceptable et une bonne efficacité.

La réponse hématologique globale est satisfaisante. Les paramètres tubulaires s'améliorent chez 6 patients (33%) et dans tous les cas la créatinémie se stabilise jusqu'à ce que le taux de chaînes légères libre remonte.

En conclusion, la chimiothérapie peut être proposée en ciblant l'hémopathie sous jacente. La récupération rénale est meilleure dans le cas d'un traitement précoce.

**Mots clefs : gammopathie monoclonale, syndrome de Fanconi, tubulopathie proximale, chimiothérapie**

Treatment of renal Fanconi syndrome associated with monoclonal gammopathy:  
A retrospective study of 21 cases

Adult-acquired Fanconi syndrome (FS) is a rare complication of monoclonal gammopathy. It is characterized by urinary leak of phosphorus, uric acid and glucose. We retrospectively reviewed 21 patients diagnosed with adult-acquired FS between 1988 and 2012 in seven French centers.

At diagnosis most patients had smoldering multiple myeloma (47%) or monoclonal gammopathy of undetermined significance (28%). They were usually referred for osteomalacia (30%) or chronic renal failure (55%). Every patient had tubular dysfunction and median creatinine level was 141  $\mu\text{mol/L}$  (range 94-298). 19/21 patients had a renal biopsy performed, 40% showing characteristic crystal inclusions.

18 patients received chemotherapy. The main indication for treatment was renal preservation. High dose melphalan followed by autologous stem cell transplantation was administered in nine cases, without major complications. Six patients received bortezomib based therapy, with frequent grade III neuropathy. ImiDs were usually second line treatment, with acceptable safety and efficiency. Hematological response to treatment was satisfying. Six patients (33%) had an improvement of tubular disorder; every patient had a stabilization of creatinine level until free light chain (FLC) elevation.

In conclusion, chemotherapy treatment may be proposed to patients with Fanconi syndrome if they are fit with a prolonged life expectancy. Benefice on renal function is probably better in case of early treatment.

**Key words: monoclonal gammopathy, Fanconi syndrome, proximal tubulopathy, chemotherapy**