

SÍNDROME HEMOFAGOCÍTICO SECUNDARIO A LEISHMANIASIS VISCERAL EN UN LACTANTE: A PROPÓSITO DE UN CASO

RESUMEN

El síndrome hemofagocítico (SHF) es un trastorno caracterizado por la activación y proliferación no maligna del sistema inmune. Puede ser primario o secundario. La forma primaria está ligada a factores genéticos autosómicos recesivos y la secundaria se presenta subsiguiente a otras enfermedades. La leishmaniasis es la parasitosis que más comúnmente lo gatilla y tiene la característica que resuelve con su tratamiento específico, sin el cual la mortalidad alcanza el 100 %.

Se presenta el caso de un niño de 7 meses, oriundo de Paraguay, que ingresa a nuestro Hospital por fiebre y hepatoesplenomegalia, que luego de arribar al diagnóstico y realizar tratamiento específico, evolucionó favorablemente.

PALABRAS CLAVES:

Síndrome hemofagocítico, leishmaniasis

ABSTRACT

Hemophagocytic syndrome (HPS) is a disorder characterized by non-malignant activation and proliferation of the immune system. It can be primary or secondary. The primary form is linked to autosomal recessive genetic factors

AUTORES:

FERNÁNDEZ GAGO G¹,
GIMENEZ V²,
RISSO MA¹,
SASETA MD¹

¹ Terapia Intermedia Polivalente H.I.A.E.P Sor María Ludovica. La Plata

² Servicio de Hematología H.I.A.E.P Sor María Ludovica. La Plata

Correspondencia:

GUADALUPE FERNANDEZ GAGO:
guadafg@hotmail.com

and the secondary form occurs subsequent to other diseases. Leishmaniasis is a parasitic disease with a wide worldwide distribution caused by different species of Leishmania. It is the protozoan that most commonly triggers it and it resolves with its specific treatment. Without it, the mortality rate is 100 %.

We report the case of a 7-month-old boy, born in Paraguay, who was admitted at our Hospital with fever and hepatosplenomegaly, who after reaching the diagnosis, received specific treatment and developed a favorable clinical outcome.

KEYWORDS

Hemophagocytic syndrome, leishmaniasis

INTRODUCCIÓN

El síndrome hemofagocítico (SHF), también denominado linfohistiocitosis hemofagocítica, es un trastorno caracterizado por la activación y proliferación no maligna del sistema inmune. Puede ser primario o secundario. La forma primaria está ligada a factores genéticos autosómicos recesivos y la secundaria se presenta subsiguiente a enfermedades infecciosas, genéticas, neoplásicas, metabólicas o inmunitarias. Ocurre por la activación anómala de los linfocitos T, células natural killer y productos de citoquinas ¹.

El diagnóstico de SHF se realiza a través de criterios que incluyen hallazgos clínicos, analíticos, histológicos y moleculares, definidos en 1991 por el Study Group of the Histiocyte Society y modificados en 2004². Tabla 1. El tratamiento de las formas primarias se fundamenta en unos ciclos de quimioterapia protocolizados, la que debe ser de inicio precoz, dado el infausto pronóstico de la enfermedad sin la adecuada terapia ¹⁻⁶.

TABLA 1: Criterios diagnósticos para síndrome hemofagocítico. International Histiocyte Society HLH-2004 ²

EL DIAGNÓSTICO SE ESTABLECE SI UNO O DOS DE LOS CRITERIOS SE CUMPLEN
- Diagnóstico molecular consistente con SHF.
- Criterios diagnósticos para SHF (al menos cinco criterios):
1. Fiebre > ó = 38,5°C.
2. Esplenomegalia.
3. Citopenias (afecten 2 o 3 líneas en sangre periférica): - Hemoglobina < 9 mg/dL (en niños < 4 semanas: hemoglobina < 100 g/L). -Plaquetas < 100.000/L -Neutrófilos < 1.000 L
4. Hipertrigliceridemia y/o hipofibrinogenemia. -Triglicéridos en ayuno > 265 mg/dL. -Fibrinógeno < 1,5 g/L
5. Hemofagocitosis en médula ósea, ganglios, hígado o bazo: no evidencia de malignidad.
6. Niveles bajos o ausencia de actividad de células NK.
7. Ferritina > 500 µg/l.
8. CD 25 soluble > 2.400 U/ml.

CASO CLÍNICO

Lactante de sexo masculino de 7 meses de vida que es llevado a la consulta por presentar regular actitud alimentaria y síndrome febril de cuatro días de evolución.

Antecedentes personales: Embarazo normal, de término, nacido en Paraguay. A los 22 días

de vida la familia decidió trasladarse y radicarse en la ciudad de La Plata, Argentina. Peso nacimiento: 3,600 grs. Serologías maternas negativas (Toxoplasmosis, Chagas, VDRL, HIV, Hepatitis B) y screening neonatal para errores congénitos negativo. Alimentación al momento de la consulta: lactancia materna y semisólidos. Pautas madurativas acordes a la edad. Vacunación: incompleta, faltando las dosis a partir del 3er mes de vida. No se refieren antecedentes familiares de relevancia.

Al examen físico: FC: 150 lat/min, FR: 30 resp/min, T°: 36,7°C, TA: 80/50 mm/Hg (p 50/90). Peso: 9,735 grs. Talla: 72 cm, Perímetro cefálico: 43,5 cm. Regular estado general, palidez cutáneo mucosa. Abdomen distendido, doloroso. Hepatoesplenomegalia palpable en ambas fosas ilíacas. Soplo sistólico suave, eyectivo en mesocardio.

Los diagnósticos presuntivos al ingreso fueron: 1) Síndrome febril a descartar foco/bacteriemia oculta, 2) Anemia, 3) Enfermedad oncohematológica, 4) Síndrome Hemofagocítico. En las primeras horas, el paciente permaneció estable, compensado hemodinámicamente. Se solicitó laboratorio. Tabla 2.

TABLA 2: Datos de laboratorio

Glóbulos blancos	2800/mm ³ (Neutrófilos: 25 % / Neutrófilos segmentados: 10 % Linfocitos: 60 % / Monocitos: 5 %)
Hematocrito / Hemoglobina	16% / 5,2 g/dl
Glóbulos rojos (índices hematimétricos)	2.680.000/mm ³ (VCM: 60 fl; HCM: 19,5 pg; CHCM: 32,7 g/dL; ADE: 14.4 %)
Plaquetas	26000/mm ³
PCR	213 mg/L
TGO / TGP / FAL / LDH	62/ 17/ 240/ 1317 UI/L
Colesterol / Bilirrubina / Triglicéridos	0,90 g/L / Total: 0,51 mg%; directa: 0,25 mg%; indirecta: 0,26 mg% / 2,63 g/L
Urea / Creatinina	0,16g/L / 0,33 mg/dL
PH/Bicarbonato/Exceso de bases	7,53/ 26,6 / 0.9
Na/K/Ca/Cl	137/4,98/1,21/99,5 mmol/L
Fibrinógeno	108 mg/dL

Se decidió tomar muestras para Hemocultivos, Urocultivo, Coprocultivo y Coprovirológico, y medicar con Ceftriaxona 80 mg/kg/d y Amikacina 15 mg/kg/d.

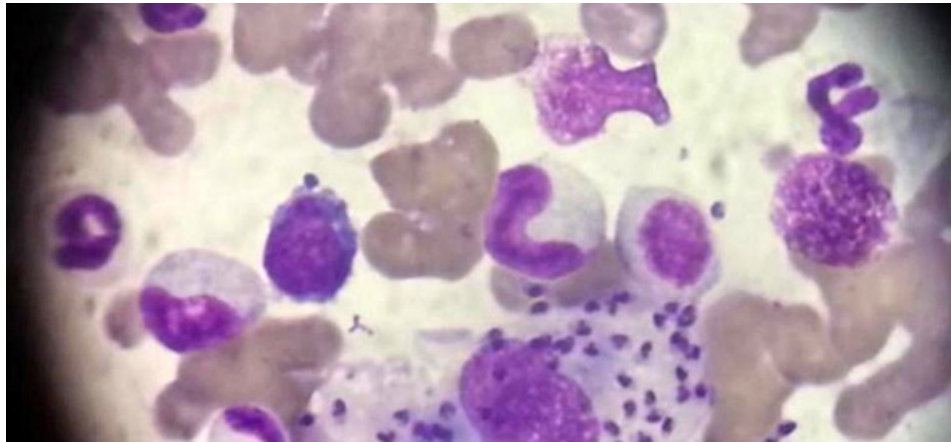
Se realizó ecografía abdominal donde se observó hígado y bazo aumentados de tamaño en forma homogénea con ecoestructura conservada. Bazo 10,6 cm (límite superior para la edad de 7 cm).

Se realizó interconsulta con servicio de Hematología quienes sugirieron la posibilidad de un proceso infeccioso como posible causa del freno medular.

Se solicitó prueba de Coombs directa (PCD) con resultado ++++ Anticuerpos IgG caliente y prueba de Coombs indirecta (PCI) que resultó negativa.

Se inició tratamiento con gammaglobulina a 1 gr/K/día, durante dos días consecutivos, previa toma de muestra para serologías. Durante las 48 horas siguientes el paciente continuó en regular estado general, febril, por lo que se decidió realizar transfusión de glóbulos rojos sedimentados a 10 ml/kg y punción aspiración de médula ósea (PAMO). La misma

IMAGEN 1: Punción aspiración de médula ósea del paciente. Inclusiones basófilas. Trofozoitos de Leishmania.



arrojó celularidad discretamente disminuida (serie eritroide: 59%, serie granulocítica: 41%, escasos megacariocitos, sin blastos).

Al tercer día de internación el paciente continuó febril, en regular a mal estado general, con altos requerimientos transfusionales y sin respuesta terapéutica. Se decidió rotar medicación antibiótica a Piperacilina/Tazobactam + Vancomicina, si bien los resultados de los cultivos continuaban negativos.

Al sexto día de internación, continuaba sin modificaciones en el estado clínico. En los laboratorios de control se observó persistencia de la pancitopenia, sumándose hipofibrinogenemia (66 mg/dL) e hipertrigliceridemia (3,24 g/L) por lo que se realizó nueva PAMO dada la fuerte sospecha por clínica y laboratorio de síndrome hemofagocítico. La PAMO arrojó fenómeno de hemofagocitosis y elementos intracelulares. Inclusiones basófilas correspondientes a trofozoitos de Leishmania. Imagen 1. Se envió muestra de médula ósea al Servicio de Parasitología donde se confirmó la visualización de parásitos compatibles con Leishmania.

Se enviaron muestras de sangre y médula ósea al Instituto Nacional de Parasitología Dr. Mario Fatała Chaben y se inició tratamiento con Anfotericina liposomal.

El paciente fue evaluado por el Servicio de Inmunología quienes solicitaron muestras de poblaciones linfocitarias y estudio genético en busca de mutación de Perforinas para descartar forma primaria de la enfermedad. Los mismos resultaron dentro de parámetros normales.

El paciente continuó con mejoría del estado clínico, afebril desde el inicio del tratamiento con anfotericina, con parámetros de laboratorio y hepatoesplenomegalia en mejoría. Luego de 18 días de internación se recibió informe del Instituto Nacional de Parasitología Dr. Mario Fatała Chaben confirmando PCR específica positiva para Leishmania.

DISCUSIÓN

El SHF es una enfermedad de variada presentación clínica, habitualmente se caracteriza por fiebre, hepatoesplenomegalia, linfadenopatía y diversas manifestaciones hematológicas¹ La Leishmania es el protozoo que más comúnmente lo gatilla y tiene la característica que resuelve con su tratamiento específico⁷⁻¹², sin el cual la mortalidad alcanza el 100%^{7,9}. La leishmaniasis es una parasitosis de amplia distribución mundial producida por distintas especies de un protozoario llamado Leishmania y transmitido a través de un vector infectado (mosca de la arena). Alrededor de la mitad de los casos ocurren en niños^{3,10,11}. Se describen tres grandes síndromes clínicos: leishmaniasis visceral o kala-azar, cutáneo

y mucocutáneo. El tipo de presentación clínica depende del tropismo y la virulencia del parásito y la susceptibilidad del huésped, la cual estaría genéticamente determinada ¹².

La leishmaniasis visceral asociada a SHF se ha establecido como una de las inusuales excepciones en las que la respuesta al tratamiento antiinfeccioso puede hacer innecesaria la quimioterapia ¹⁻⁶.

Clínicamente la leishmaniasis visceral asociada a síndrome hemofagocítico puede ser indistinguible del producido por otras etiologías, lo que origina diagnósticos erróneos y terapias inapropiadas, razón por la cual es necesario establecer un estudio etiológico completo en busca de entidades cuyo tratamiento específico.

La leishmaniasis visceral asociada a SHF se ha establecido como una de las inusuales excepciones en las que la respuesta al tratamiento antiinfeccioso puede hacer innecesaria la quimioterapia.

BIBLIOGRAFÍA:

1. Alvarado Claro V, Nieto Zelaya VG, Tovar Calderon SN, Navarro JJ. Síndrome hemofagocítico secundario a leishmaniasis visceral en un lactante mayor: reporte de caso. *Acta Med Peru* 2017;34(4):328-3
2. Henter JI, Horne A, Aricó M, Egeler RM, Filipovich AH, Imashuku S, et al. HLH-2004: Diagnostic and therapeutic guidelines for hemophagocytic lymphohistiocytosis. *Pediatr Blood Cancer*. 2007;48(2):124-31
3. Scalzone M, Ruggiero S, Mastrangelo G, Trombatore S, Ridola V, Maurizzi P, et al. Hemophagocytic lymphohistiocytosis and visceral leishmaniasis in children: case report and systematic review of literature. *J Infect Dev Ctries* 2016; 10 (1):103-108.
4. Lopez M, Ruiz Saenz B, Vilchez Perez JS, Moreno Perez D, Carazo Gallego B, Falcon Neyra L, et al. Distinct and Clinical Features of Secondary Hemophagocytic Lymphohistiocytosis in Pediatric Visceral Leishmaniasis. A retrospective Analysis of 127 Children in Andalusia, Spain (2004-2019). *Pediatr Infect Dis J* 2021; 40(6): 525-530.
5. Sotoca Fernandez JV, Garcia Villaescusa L, Lillo Lillo M, García Mialdea O, Carrascosa Romero MC, Tebar Gil R. Secundario a leishmaniasis visceral. *An Pediatr (Barc.)* 2008;69(1):46-8.
6. Bolia R, Singh A, Maji M, Misra M, Sharawat IK, Panda PK. Visceral Leishmaniasis associated with Hemophagocytic lymphohistiocytosis. *Indian J Pediatr*. 2021; 88(1):73.
7. Burza S; Boelaert, M. Leishmaniasis. *Lancet* 2018; 392(10151): 951-70.
8. Mañes Jimenes Y, Pedron Marzal GM, Gema M. Análisis de 57 casos de leishmaniasis en niños, diagnosticados en una comarca de Valencia, España. *Rev Pediatr Aten Primaria* 2021;23:33-41
9. Gomila A. Leishmaniasis visceral. Caso clínico pediátrico. *Arch Argent Pediatr* 2017;115(4):e251-e254.
10. Mokhtari M, Kumar PV. Visceral Leishmaniasis-associated Hemophagocytosis: A Single Center Experience. *Archives Iranian Medicine* 2013;16(8).471-3
11. Ramos JM, Clavijo A, Moral L, Gavilan C, Salvador T, Gonzalez de Dios J. Epidemiological and clinical features of visceral leishmaniasis in children in Alicante Province, Spain. *Paediatrics and International Child Health* 2018;38(3):203-8
12. Bode S, Bogdan C, Beutel C, Behnisch W, Greiner J, Henning S, et al. Hemophagocytic Lymphohistiocytosis in Imported pediatric Visceral Leishmaniasis in a Nonendemic Area. *J Pediatr* 2014;165(1):147-53