

University of Groningen

Thoraxdrains bij traumapatiënten

Ijpma, Frank F A; van Westreenen, H L Erik; van Acker, Gijs J D

Published in:
 Nederlands Tijdschrift voor Geneeskunde

IMPORTANT NOTE: You are advised to consult the publisher's version (publisher's PDF) if you wish to cite from it. Please check the document version below.

Document Version
 Publisher's PDF, also known as Version of record

Publication date:
 2009

[Link to publication in University of Groningen/UMCG research database](#)

Citation for published version (APA):

Ijpma, F. F. A., van Westreenen, H. L. E., & van Acker, G. J. D. (2009). Thoraxdrains bij traumapatiënten. *Nederlands Tijdschrift voor Geneeskunde*, 153, [B300]. <https://www.ntvg.nl/artikelen/thoraxdrains-bij-traumapati%C3%ABnten>

Copyright

Other than for strictly personal use, it is not permitted to download or to forward/distribute the text or part of it without the consent of the author(s) and/or copyright holder(s), unless the work is under an open content license (like Creative Commons).

The publication may also be distributed here under the terms of Article 25fa of the Dutch Copyright Act, indicated by the "Taverne" license. More information can be found on the University of Groningen website: <https://www.rug.nl/library/open-access/self-archiving-pure/taverne-amendment>.

Take-down policy

If you believe that this document breaches copyright please contact us providing details, and we will remove access to the work immediately and investigate your claim.

Downloaded from the University of Groningen/UMCG research database (Pure): <http://www.rug.nl/research/portal>. For technical reasons the number of authors shown on this cover page is limited to 10 maximum.

Thoraxdrains bij traumapatiënten

Frank F.A. Ijpma, H.L. (Erik) van Westreenen en Gijs J.D. van Acker

- Adequate training voor de plaatsing van thoraxdrains bij patiënten met een trauma leidt tot minder aan de ingreep gerelateerde complicaties.
- Antibioticaprofylaxe reduceert het risico op infecties en empyeem.
- Voor drainage van een traumatische pneumo- of hemothorax wordt een dikke drain (28-36 French) geadviseerd. De voorkeurslocatie is de 5e intercostale ruimte, in de midaxillaire lijn.
- Drainagesystemen bestaan uit een verzamelreservoir, waterslot en een zuigkrachtregulator. Voor adequate drainage wordt zuigdrainage op 15-20 cmH₂O aanbevolen.
- Of men overgaat tot een thoracotomie is onder andere afhankelijk van de drainproductie.
- Occulte luchtlekage vóór verwijdering van de drain is op te sporen met een tijdelijk waterslot of afklemmen van de drain gevolgd door een thoraxfoto.
- Verwijdering van een thoraxdrain bij eind-inspiratie is even veilig als bij eind-expiratie.
- Alertheid op potentiële complicaties van thoraxdrains is noodzakelijk.

Artsen kunnen levens redden bij patiënten met een thoraxtrauma als ze snel en vaardig een thoraxdrain kunnen plaatsen.¹ Een thoraxdrain is vaak geïndiceerd en plaatsing hiervan is meestal een afdoende behandeling. Slechts in een klein percentage, namelijk < 10 % bij een stomp en 15-30 % bij een penetrerend thoraxtrauma, is een operatieve interventie noodzakelijk.² Adequate training van artsen voor het plaatsen van een thoraxdrain leidt tot minder complicaties.¹ Daarnaast vereist een goede kwaliteit van zorg dat verpleegkundigen voldoende kennis hebben van thoraxdrains en de bijbehorende drainagesystemen.³ In dit artikel bespreken wij de indicaties en de techniek van het plaatsen van een thoraxdrain bij een patiënt na een trauma, geïllustreerd in een begeleidende instructievideo.

INDICATIES

In een spoedeisende situatie diagnosticeert men een traumatische pneumo- of hemothorax op een thoraxfoto. Aan de hand daarvan stelt men de indicatie voor een thoraxdrain; drainage dient om de traumapatiënt snel te stabiliseren. De verschillende indicaties voor het plaatsen van een thoraxdrain staan vermeld in tabel 1.^{2,4} Als er een indicatie voor een thoraxdrain is, dan mag algehele anesthesie of positiegedrukbeademing pas plaatsvinden als de drain geplaatst is.² Subcutaan emfyseem zonder een pneumothorax is geen indicatie voor een thoraxdrain.^{2,4} Als in die situatie positiegedrukbeademing noodzakelijk is, kan men een thoraxdrain wél overwegen.² Relatieve contra-indicaties voor een thoraxdrain zijn een verhoogde bloedingsneiging en stollingsstoornissen.⁵ Wij adviseren deze indien mogelijk tijdig te corrigeren.⁵

Isala klinieken, locatie Sophia, afd. Heelkunde,
Zwolle.

Drs. F.F.A. Ijpma en dr. H.L. van Westreenen,
artsen in opleiding tot chirurg;
dr. G.J.D. van Acker, chirurg.

Contactpersoon: drs. F.F.A. Ijpma
(f.f.a.ijpma@isala.nl).

TABEL 1 Indicatie en relatieve contra-indicaties voor het plaatsen van een thoraxdrain bij thoraxtrauma**indicaties****drainage van lucht**

spanningspneumothorax
 pneumothorax > 1,5 cm*, of
 pneumothorax < 1,5 cm* bij:
 beademing
 bilaterale pneumothorax
 COPD
 restrictieve longziekten
 spierziekten
 hoge dwarslaesie
 contralaterale longresectie

drainage van bloed

hemothorax

profylactisch

vermoedelijk ernstig longtrauma voorafgaand aan transport
 algehele anesthesie
 positievdrukbeademing

relatieve contra-indicaties

verhoogde bloedingsneiging
 stollingsstoornissen

*1,5 cm is de afstand van de thoraxwand tot de long op een thoraxfoto.

SPANNINGSPNEUMOTHORAX

'Spanningspneumothorax' is een klinische diagnose waarbij men behandeling niet mag uitstellen om deze diagnose eerst röntgenologisch te bevestigen. Een spanningspneumothorax is te herkennen aan thoracale pijn, agitatie, dyspnoe, tachycardie, hypotensie, afwezig ademgeruis, gestuwde halsvenen en cyanose als late manifestatie.² Decompressie is dan met spoed geïndiceerd. Dit gebeurt door het plaatsen van een dikke naald in de mid-claviculaire lijn van de 2e intercostale ruimte. Decompressie kan ook buiten het ziekenhuis een levensreddende handeling zijn, als deze wordt uitgevoerd vóór het transport van de patiënt.² Door de decompressie verandert een spanningspneumothorax in een pneumothorax, waarbij in tweede instantie behandeling met een thoraxdrain moet plaatsvinden.²

HEMOTHORAX

Een hemothorax bij de traumapatiënt wordt veroorzaakt door longlaceratie, letsel van de intercostale arteriën of de A. mammaria interna of, in ernstigere gevallen, door letsel van centrale vaten.² Het doel van een thoraxdrain in deze situatie is evacuatie van bloed, vermindering van stolselvorming in de thoraxholte om potentieel thoraxempyem te voorkomen, monitoren van de hoeveel-

heid bloedverlies met het oog op een eventuele operatieve interventie en röntgenologische visualisatie van potentiële diafragmaletsels.²

UITVOERING**ANTIBIOTICAPROFYLAXE**

Bij plaatsing van een thoraxdrain adviseren wij om eenmalig of hooguit 24 h profylactisch antibiotica te geven, om de risico's op infecties en thoraxempyem te reduceren.^{6,7} *Staphylococcus aureus* is veelal de veroorzaker van dergelijke infecties; daarom is het advies om een cefalosporine of clindamycine te geven.^{6,8,9}

BENODIGDHEDEN

Een thoraxdrain moet men plaatsen onder steriele omstandigheden. De benodigdheden hiervoor zijn: lokaal anestheticum, scalpel, stompe prepareerklem, hechttingen voor fixatie van de drain, schaar, steriele gazen, vaseline, tape, thoraxdrain en een drainagesysteem.⁵ Voor adequate drainage adviseren wij om een dikke drain te gebruiken (28-36 French).^{4,6,7}

LOCATIE THORAXDRAIN

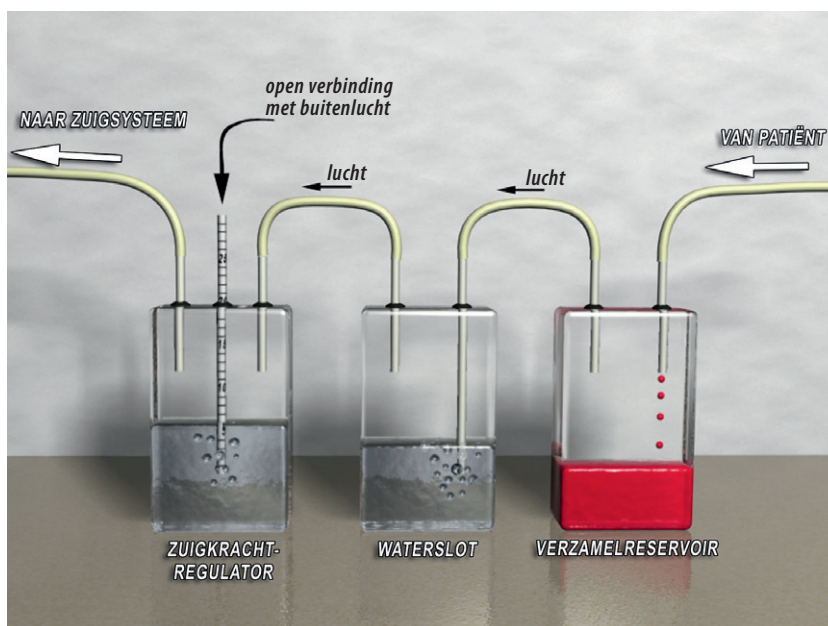
De voorkeurslocatie is de 5e intercostale ruimte in de midaxillaire lijn.² Deze locatie bevindt zich in de zogenaamde 'veilige driehoek' en wordt begrensd door de M. latissimus dorsi, M. pectoralis major, de okselholte en caudaal door een horizontale lijn vanaf de tepels. Bij vrouwen rekent men vanaf de plaats waar de tepel zou zitten als zij een man was geweest.^{5,6} Na stompe dissectie van de thoraxwand palpeert men met een vinger de pleuraholte om te verifiëren of de drain veilig ingebracht kan worden.^{2,4-6} De drain wordt craniaal van de rib ingebracht om letsel aan de vaatzenuwstreng, die aan de onderrand is gelegen, te voorkomen.

CONTROLE DRAINPOSITIE

Na fixatie van de drain controleert men de positie met een thoraxfoto. Hoewel positioneren van een thoraxdrain lastig is, streeft men naar een apicaal gelegen drain voor een pneumothorax en een basaal gelegen drain voor een hemothorax.^{4,5} Omdat sommigen het nut van de positionering betwisten, moet men een goed functio-

TABEL 2 Criteria voor het verwijderen van een thoraxdrain

volledig geëxpandeerde long op een thoraxfoto
 afwezigheid van luchtlekkage in het drainagesysteem
 productie van serosanguinolent vocht < 200 ml/24 h



FIGUUR Schematische weergave van een systeem voor thoraxdrainage. Het waterslot voorkomt verplaatsing van lucht in de richting van de patiënt. De zuigkracht in het systeem (in cmH_2O) wordt bepaald door de hoogte van de waterkolom in de zuigkrachtregulator.

nerende thoraxdrain niet repositioneren als deze niet in de voorkeurspositie ligt.^{4,6} Door een röntgenmarkering op de drain is de proximale opening daarvan zichtbaar op de foto. Als deze zich buiten de pleuraholte bevindt, kan dit leiden tot ogenschijnlijk persisterende luchtlekage.^{5,6}

VERWIJDEREN THORAXDRAIN

In tabel 2 staan de criteria waaraan moet worden voldaan om een thoraxdrain veilig te verwijderen.⁵ Voordat men de drain verwijdert, kan men op verschillende manieren controleren of er occulte luchtlekage is, om een recidief van de pneumothorax te voorkomen.^{5,6,10} De eerste methode om dit te controleren is door de drain op een waterslot te zetten, gevolgd door een controlethoraxfoto na 6-8 uur; dit verdient de voorkeur boven het direct verwijderen van een zuigende drain.¹⁰ De tweede methode is het afklemmen van de drain gedurende enkele uren, gevolgd door een controlethoraxfoto.^{5,6}

Vanwege verschillende opinies en gebrek aan onderbouwing door literatuur is niet duidelijk of één bepaalde methode de voorkeur verdient. Men kan de thoraxdrain zowel bij eind-inspiratie als bij eind-expiratie veilig verwijderen.¹¹ Het routinematig maken van een controlethoraxfoto 12-24 h na het verwijderen van de drain wordt aanbevolen.⁵

DRAINAGESYSTEEM

Figuur 1 is een schematische weergave van een drainagesysteem bestaande uit 3 reservoirs, achtereenvolgens een zuigkrachtregulator (pot 1), een waterslot (pot 2) en een verzamelreservoir (pot 3). In het verzamelreservoir worden bloed en pleuravocht vanuit de thorax opgevangen, daarnaast wordt lucht vanuit de thoraxdrain doorgelaten naar de volgende compartimenten van het drainagesysteem. Het waterslot voorkomt verplaatsing van lucht richting de patiënt. Als hierin luchtballen te zien zijn, duidt dat tevens op luchtlekage vanuit de pleuraholte.

TABEL 3 Indicaties voor thoracotomie op geleide van de hoeveelheid lucht of bloed die een thoraxdrain produceert

lucht

forse lekkage van lucht bij vermoeden van trachea- of bronchusletsel, dan wel ernstige longlaceratie*

bloed

initiële productie > 1500 ml/h
> 250 ml gedurende 3 h zonder afname van de drainproductie, bij een adequate stolling en geëxpandeerde long

*Preoperatief dient een bronchoscopie verricht te worden.

TABEL 4 Complicaties van thoraxdrains

letsel van de intercostale vaatzenwstreng, namelijk conversie van een pneumothorax naar hemothorax, of intercostale neuralgie
 perforatie van de long of intrathoracal gelegen abdominale organen
 dislocatie, knikken of verstopt raken van de thoraxdrain of disfunctie van het drainagesysteem
 pulmonaal oedeem bij re-expansie van de long
 infectie, empyeem
 recidief van de pneumothorax na verwijdering van de drain door inadequate afsluiting van de drainwond

Als er aan het drainagesysteem gezogen wordt, wordt dit gereguleerd in de zuigkrachtregulator.

De zuigkracht in het drainagesysteem (in cmH₂O) wordt bepaald door de hoogte van de waterkolom in de zuigkrachtregulator. Zuigdrainage op 15-20 cmH₂O wordt aanbevolen voor adequate evacuatie van lucht en bloed uit de pleuraholte.⁴ Er zijn altijd luchtbelletjes in het verzamelreservoir (pot 3) aanwezig als er aan het drainagesysteem wordt gezogen. Bij het 2-pottensysteem zijn het waterslot en de zuigkrachtregulator of het verzamelreservoir geïntegreerd in één compartiment. Daarnaast bestaan er systemen waarbij alle potten in één systeem geïntegreerd zijn. De drainagesystemen moeten rechtop gehouden worden onder het niveau van de thorax zodat adequate drainage gewaarborgd blijft.⁶

PRODUCTIE UIT DE DRAIN

Als er niet aan het drainagesysteem gezogen wordt, maar in het verzamelreservoir wel luchtbelletjes zichtbaar zijn, dan is dit een uiting van luchtlekkage vanuit de pleuraholte. Een thoraxdrain blijft dan geïndiceerd en mag niet afgeklemd of verwijderd worden.⁴⁻⁶ De beslissing om een

thoracotomie te verrichten wordt onder andere bepaald door de hoeveelheid lucht en bloed die de thoraxdrain produceert. De indicaties voor thoracotomie op geleide van de productie uit de drain zijn weergegeven in tabel 3.^{2,4} Bij snelle drainage van grote hoeveelheden pleuravocht kan zich pulmonaal oedeem ontwikkelen.⁶ Daarom adviseren wij om drainage van pleuravocht in de dagen na het trauma te beperken tot 500 ml per uur.⁶

COMPLICATIES

De incidentie van complicaties bij thoraxdrains wordt geschat op 20-30%, alhoewel ze uiteenlopend gedefinieerd worden.¹ Het merendeel (20%) wordt direct toegeschreven aan de plaatsing en de positie van de drain.¹ Latere infectieuze complicaties blijven veelal beperkt (1-4%).¹ Tabel 4 geeft een overzicht van potentiële complicaties.²

CONCLUSIE

Adequate training en instructie voor het plaatsen van een thoraxdrain zijn onontbeerlijk als men zorg van goede kwaliteit wil leveren en het aantal complicaties van de ingreep wil beperken. Vanwege het spoedeisende karakter wordt deze handeling niet routinematig uitgevoerd en is training moeilijk te plannen. Toch verwacht men van artsen die de ingreep moeten uitvoeren dat zij deze tot in detail beheersen. Dit overzicht en de bijbehorende instructievideo kunnen daaraan bijdragen.

Belangenconflict: geen gemeld. Financiële ondersteuning: geen gemeld.

Aanvaard op 31 oktober 2008

Citeer als: Ned Tijdschr Geneeskd. 2009;153:B300

 [Meer op www.ntvg.nl/klinischepraktijk](http://www.ntvg.nl/klinischepraktijk)

LITERATUUR

- Ball CG, Lord J, Laupland KB, Gmora S, Mulloy RH, Ng AK, et al. Chest tube complications: how well are we training our residents? *Can J Surg.* 2007;50:450-8.
- Advanced Trauma Life Support Program for Doctors. 7th ed. Chicago: American College of Surgeons; 2004.
- Lehwaldt D, Timmins F. Nurses' knowledge of chest drain care: an exploratory descriptive survey. *Nurs Crit Care.* 2005;10:192-200.
- Westaby S, Brayley N. ABC of major trauma. Thoracic trauma-I. *BMJ.* 1990;300:1639-43.
- Dev SP, Nascimento B Jr, Simone C, Chien V. Videos in clinical medicine. Chest-tube insertion. *N Engl J Med.* 2007;357:e15.
- Laws D, Neville E, Duffy J; Pleural Diseases Group, Standards of Care Committee, British Thoracic Society. BTS guidelines for the insertion of a chest drain. *Thorax.* 2003;58 suppl 2:ii53-9.
- Baumann MH. What size chest tube? What drainage system is ideal? And other chest tube management questions. *Curr Opin Pulm Med.* 2003;9:276-81.
- Gonzalez RP, Holevar MR. Role of prophylactic antibiotics for tube thoracostomy in chest trauma. *Am Surg.* 1998;64:617-21.
- Evans JT, Green JD, Carlin PE, Barrett LO. Meta-analysis of antibiotics in tube thoracostomy. *Am Surg.* 1995;61:215-9.
- Martino K, Merrit S, Boyakye K, Sernas T, Koller C, Hauser CJ, et al. Prospective randomized trial of thoracostomy removal algorithms. *J Trauma.* 1999;46:369-73.
- Bell RL, Ovadia P, Abdullah F, Spector S, Rabinovici R. Chest tube removal: end-inspiration or end-expiration? *J Trauma.* 2001;50:674-7.