

University of Groningen

Het syndroom van Mazabraud

Ijpma, Frank F A; Moll, Freek C P; Mostert, Adriaan K; Flach, H Zwenneke; de Vries, J E

Published in:
 Nederlands Tijdschrift voor Geneeskunde

IMPORTANT NOTE: You are advised to consult the publisher's version (publisher's PDF) if you wish to cite from it. Please check the document version below.

Document Version
 Publisher's PDF, also known as Version of record

Publication date:
 2011

[Link to publication in University of Groningen/UMCG research database](#)

Citation for published version (APA):

Ijpma, F. F. A., Moll, F. C. P., Mostert, A. K., Flach, H. Z., & de Vries, J. E. (2011). Het syndroom van Mazabraud: benigne intramusculaire myxomen met fibreuze skeletdysplasie. *Nederlands Tijdschrift voor Geneeskunde*, 155, [A2513]. <https://www.ntvg.nl/artikelen/het-syndroom-van-mazabraud>

Copyright

Other than for strictly personal use, it is not permitted to download or to forward/distribute the text or part of it without the consent of the author(s) and/or copyright holder(s), unless the work is under an open content license (like Creative Commons).

The publication may also be distributed here under the terms of Article 25fa of the Dutch Copyright Act, indicated by the "Taverne" license. More information can be found on the University of Groningen website: <https://www.rug.nl/library/open-access/self-archiving-pure/taverne-amendment>.

Take-down policy

If you believe that this document breaches copyright please contact us providing details, and we will remove access to the work immediately and investigate your claim.

Downloaded from the University of Groningen/UMCG research database (Pure): <http://www.rug.nl/research/portal>. For technical reasons the number of authors shown on this cover page is limited to 10 maximum.

CASUÏSTIEK

Het syndroom van Mazabraud

BENIGNE INTRAMUSCULAIRE MYXOMEN MET FIBREUZE SKELETDYSPLASIE

Frank F.A. Ijpma, Freek C.P. Moll, Adriaan K. Mostert, H. Zwenneke Flach en J.E. (Hans) de Vries

Een 51-jarige vrouw meldde zich met een wekedelenzwelling in het bovenbeen. Een MRI-scan van het bovenbeen toonde een ruimte-innemend proces in de musculatuur met beenmergafwijkingen in het femur. Een botscintigrafie en een PET-CT-scan toonden multipale hotspots in het skelet. De wekedelenzwelling werd geëxideerd. Hoewel wij aanvankelijk dachten aan een maligniteit in het bovenbeen met diffuse skeletmetastasen bleek er sprake te zijn van een benigne myxoom dat samen met de skeletafwijkingen paste bij de diagnose 'het syndroom van Mazabraud'. Dit is een zeldzame benigne aandoening waarbij intramusculaire myxomen geassocieerd zijn met fibreuse dysplasie van het skelet. Bij asymptomatische fibreuse dysplasie volstaat een conservatief beleid. Fibreuse dysplasie met pijnklachten, of een dreigende fractuur vormt een indicatie voor profylactisch chirurgisch ingrijpen. Om ongerustheid, onnodige diagnostiek en operaties te voorkomen moet men bij een intramusculaire tumor met gelijktijdig voorkomende skeletafwijkingen bedacht zijn op het syndroom van Mazabraud.

Bij een wekedelentumor samen met multipale skeletafwijkingen rijst al snel de verdenking op een maligniteit. De volgende casus illustreert de ongerustheid en het diagnostisch traject die het syndroom van Mazabraud met zich mee kan brengen.

ZIEKTEGESCHIEDENIS

Patiënt A, een 51-jarige vrouw met in de voorgeschiedenis een ovariëctomie vanwege een sereus cystadenoom en een mamma-augmentatie, presenteerde zich met een sinds één jaar bestaande pijnloze wekedelenzwelling in het linker bovenbeen. Aanvankelijk dacht zij zelf aan een 'vetbult', maar haar huisarts vertrouwde het niet en verwees haar door. Zij had geen andere klachten en ze wandelde en fietste veel.

Bij lichamelijk onderzoek constateerden wij een vaste zwelling van 5 cm grootte, lateraal op het bovenbeen, die gefixeerd was aan de onderliggende musculatuur. Een MRI-scan van het bovenbeen toonde een goed afgrensbaar ruimte-innemend proces met een diameter van 4,2 cm in de musculatuur met beenmergafwijkingen in het femur, verdacht voor een sarcoom (figuur 1). Histologische bipten leiden niet tot een diagnose. Een botscintigrafie toonde multipale hotspots die verdacht waren voor diffuse skeletmetastasering (figuur 2). Op een PET-CT-scan van het gehele lichaam was stapeling van fluorodeoxyglucose (FDG) in de claviculae, thoracale wervelkolom, os ilium, acetabulum, femur en fibula links te zien, wat wees op verhoogde celstofwisseling en suggestief was voor uitgebreide skeletmetastasering. Ook toonde de PET-CT-scan geringe metabole activiteit in de

Isala klinieken, Zwolle.

*Afd. Heelkunde: drs. F.F.A. Ijpma,
arts in opleiding tot chirurg;*

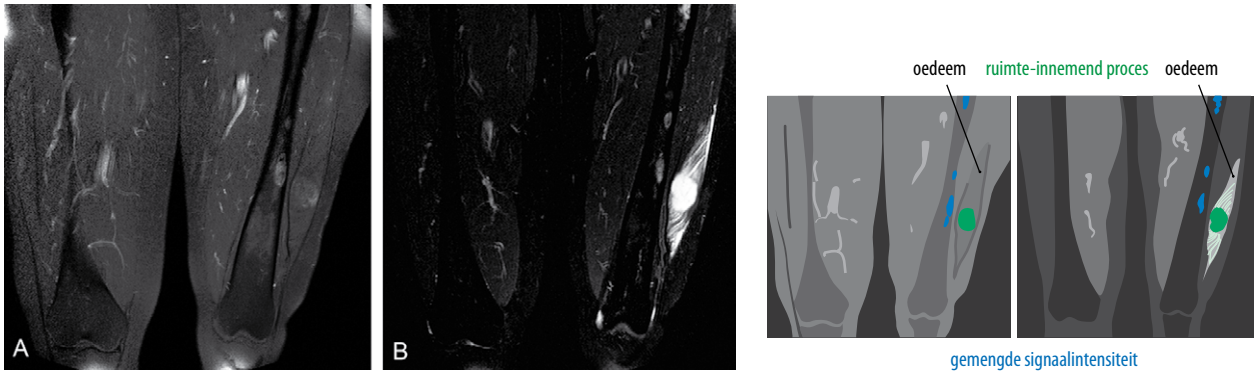
dr. J.E. de Vries, chirurg.

Afd. Pathologie: drs. F.C.P. Moll, patholoog.

*Afd. Orthopedie: dr. A.K. Mostert,
orthopedisch chirurg.*

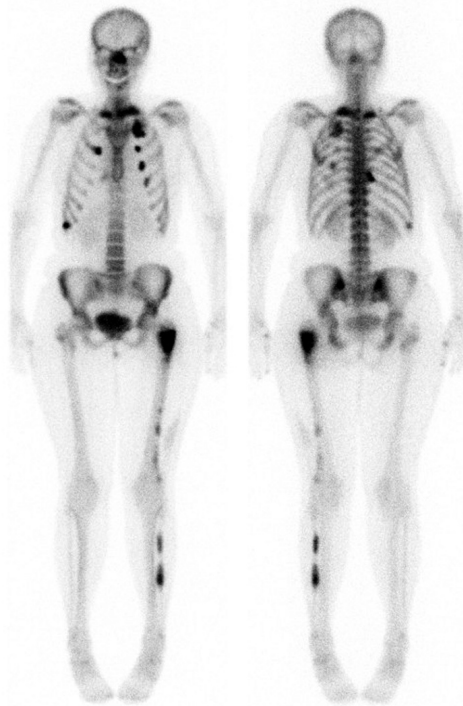
Afd. Radiologie: drs. H.Z. Flach, radioloog.

*Contactpersoon: drs. F.F.A. Ijpma
(frankijpma@gmail.com).*



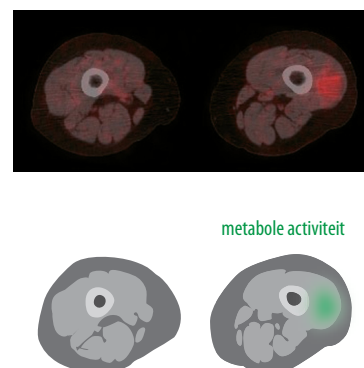
FIGUUR 1 MRI-scan van de bovenbenen van patiënt A met het syndroom van Mazabraud. Een goed afgrensbbaar ruimte-innemend proces met een diameter van 4,2 cm in de M. vastus lateralis van het linker bovenbeen is zichtbaar met (a) een hypo-intense signaalintensiteit met geringe flardige aankleuring op de T1-gewogen beelden na toediening van gadolinium en (b) een hyperintense signaalintensiteit op de T2-gewogen beelden. In het linker femur zijn afwijkingen met een gemengde hyperintense signaalintensiteit op het T2-gewogen beeld zichtbaar, waarbij de cortex intact is.

wekedelenzwelling in het linker bovenbeen (figuur 3) en dubieuze activiteit in het darmtraject rechts boven in de buik. Een totale colonoscopie en een thoraxröntgenfoto

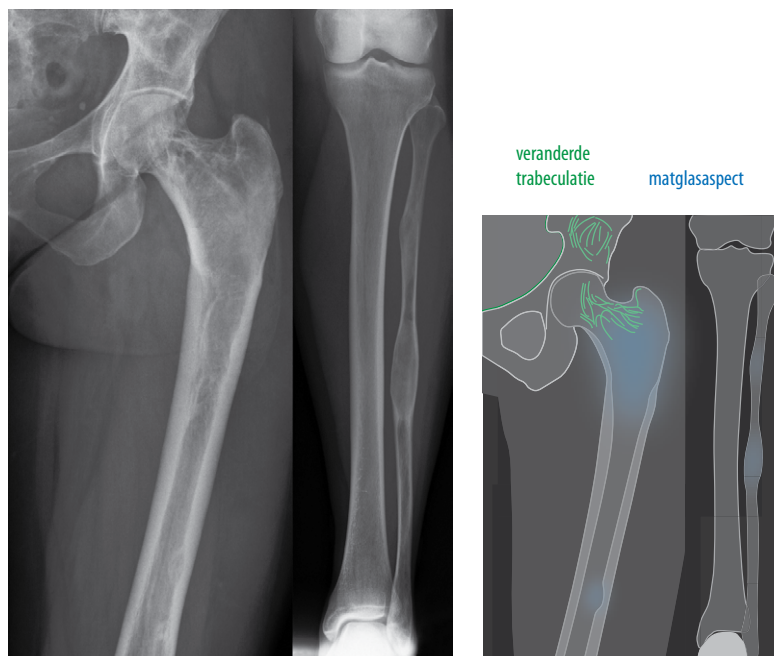


FIGUUR 2 Botscintigrafie van patiënt A met multiple hotspots ter hoogte van het aangezicht, de thoracale wervelkolom, ribben, linker femur en fibula die verdacht zijn voor diffuse metastasering in het skelet.

toonden geen afwijkingen. Röntgenopnamen van het linker boven- en onderbeen toonden een veranderde trabeculatie in het os ilium en proximale femur en zones van matglasaspect in het femur. In de fibula waren 2 expansieve afwijkingen zichtbaar met erosie van de cortex ('endosteal scalloping') en een matglasaspect (figuur 4). Pro diagnosi verrichtten wij een excisie van de zwelling. In de musculatuur van het bovenbeen bevond zich een glazige, witte, goed afgrensbare tumor die geen invasieve groei vertoonde in het femur. Bij histopathologisch onderzoek bleek er sprake te zijn van een myxoom (figuur 5 en 6). Het postoperatieve beloop was ongecompliceerd. Alhoewel wij de verdenking hadden op een maligniteit met diffuse skeletmetastasen, bleek in retrospectie het benigne myxoom in combinatie met de skeletafwijkin-



FIGUUR 3 PET-CT-scan van de bovenbenen van patiënt A met geringe metabole activiteit in de wekedelenzwelling in het linker bovenbeen.



FIGUUR 4 Röntgenopnamen van het linker boven- en onderbeen van patiënt A met het syndroom van Mazabraud met daarop zichtbaar een veranderde trabeculatie met deels sclerotisch begrensde afwijkingen met architectuurverstoring in het os ilium en proximale femur en zones van matglasaspect in het femur. De fibula toont 2 expansieve afwijkingen met erosie van de cortex ('endosteal scalloping') en een botmatrix met een matglasaspect.

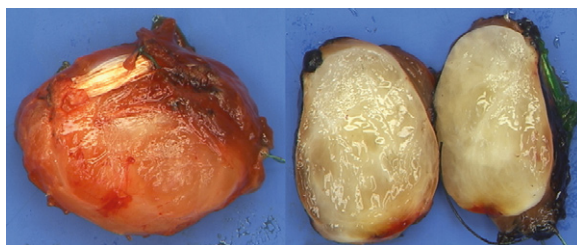
gen te passen bij het syndroom van Mazabraud. Dit is een benigne aandoening waarbij myxomen samen voorkomen met fibreuze dysplasie van het skelet. Zowel de radioloog als de orthopedisch chirurg bevestigde dat de skeletafwijkingen pasten bij fibreuze dysplasie. De Commissie voor Beentumoren concludeerde eveneens dat de combinatie van een myxoom met fibreuze dysplasie paste bij het syndroom van Mazabraud. Zij duiden de diagnose als 'benigne' en adviseerden een expectatief beleid. Bij poliklinische controle na 6 maanden had patiënte geen klachten, noch waren er aanwijzingen voor een recidief myxoom.

BESCHOUWING

Het syndroom van Mazabraud is een aandoening waarbij benigne intramusculaire myxomen gelijktijdig met fibreuze dysplasie van het skelet voorkomen. Deze relatie tussen het voorkomen van myxomen en fibreuze dysplasie is vernoemd naar André Mazabraud, een Franse patholoog, die het syndroom in 1957 beschreef.¹ De incidentie van myxomen is 1:1.000.000 per jaar.² Fibreuze dysplasie vormt 5-7% van de benigne bottumoren.³ Van het syndroom van Mazabraud zijn wereldwijd ongeveer 70 gevallen in de literatuur bekend.⁴

PATHOGENESE

Fibreuze dysplasie wordt veroorzaakt door een mutatie in het *GNAS*-gen op chromosoom 20q13.2-q13.3. Dit gen codeert voor het G-eiwit dat het enzym adenylaatcyclase activeert en daarmee hormoonproductie en osteogenese reguleert.⁵ Als fibreuze dysplasie samen voorkomt met myxomen, noemt men dit het syndroom van Mazabraud.⁵ Als fibreuze dysplasie echter voorkomt met endocriene stoornissen (hypothyreoïdie, struma, diabetes), pubertas praecox en café-au-laitvlekken, dan



FIGUUR 5 Benigne intramusculair myxoom van 4,5 bij 3 bij 3 cm, geëxideerd uit het linker bovenbeen van patiënt A, met een karakteristiek gelatineus wit aspect.

staat het bekend als het syndroom van McCune-Albright.^{5,6} De skeletafwijkingen en café-au-laitvlekken beperken zich daarbij tot één lichaamshelft. De nauwe relatie tussen fibreuze dysplasie, het syndroom van Mazabraud en het syndroom van McCune-Albright wordt mogelijk verklaard door een verschil in klinische manifestatie van een mutatie in het *GNAS*-gen. De exacte pathogenese is nog niet volledig opgehelderd. In de literatuur komt het mazabraudsyndroom bij 25 patiënten simultaan voor met het syndroom van McCune-Albright.^{5,6}

KLINIEK

Myxomen zijn langzaam groeiende, benigne wekedelentumoren die meestal asymptomatisch zijn (zie figuur 5).² Bij het syndroom van Mazabraud is er bij 70% van de patiënten sprake van multiple intramusculaire myxomen met als voorkeurslocatie het bovenbeen en het bekken.⁵ De fibreuze haarden bij fibreuze dysplasie kunnen 1 (monostotisch; 20%) of meerdere (polyostotisch; 80%) botten aandoen.⁵ Het femur en het bekken zijn het frequentst aangedaan.⁵ Fibreuze dysplasie is meestal asymptomatisch, in tegenstelling tot de meeste naar het skelet gemetastaseerde maligniteiten, maar kan zich ook presenteren met botpijn of als pathologische fractuur.^{2,3,5}

DIAGNOSTIEK

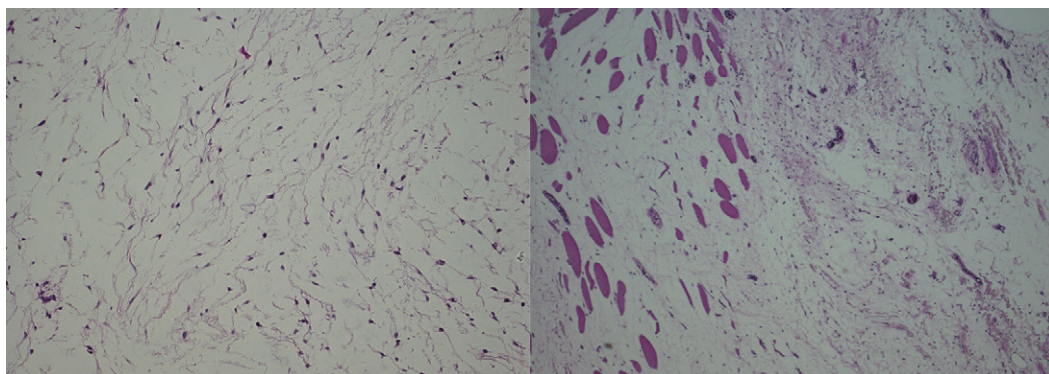
Een MRI-scan neemt de belangrijkste plaats in bij de beeldvormende diagnostiek naar een wekedelentumor (zie figuur 1).^{2,7} Röntgenopnamen van fibreuze dysplasie tonen over het algemeen zones met expansie en corticale versmalling, verlies van het normale trabeculaire patroon en een matglas aspect van de botmatrix.³ Voor nadere evaluatie van de fibreuze afwijkingen is ten aan-

zien van periostale aantasting, een dreigende fractuur, cystische degeneratie, aneurysmatische botcystevorming of maligne transformatie, een MRI-scan van aanvullende waarde.³ Een botsintigrafie of PET-CT-scan geeft met name bij polyostotische fibreuze dysplasie aanvullende informatie over de lokalisatie van de actieve haarden van fibreuze dysplasie in het lichaam.^{3,8}

BEHANDELING

De behandeling van het syndroom van Mazabraud is afhankelijk van de symptomatologie.² Myxomen kunnen chirurgisch worden geëxideerd en recidiveren zelden.² Maligne ontanding van intramusculaire myxomen in het kader van het syndroom van Mazabraud is nooit beschreven.⁴

Bij asymptomatische fibreuze dysplasie zonder een dreigende fractuur volstaat een expectatief beleid.³ De patiënten met het grootste risico op pathologische fracturen zijn degenen met grote, pijnlijke fibreuze haarden in gewichtdragende beenderen. Bij deze patiënten dient geëvalueerd te worden of zij in aanmerking komen voor profylactische behandeling in de vorm van curettage of spongiosaplastiek met eventueel ondersteunend osteosynthesemateriaal.³ Maligne degeneratie van fibreuze dysplasie in een osteosaroom, fibrosaroom of chondrosaroom gebeurt bij < 1% van de patiënten.^{3,9} Echter, bij 5 van de 70 (7%) in de literatuur beschreven patiënten met het syndroom van Mazabraud ontstond maligne ontanding van fibreuze dysplasie.⁹ Klinische follow-up is bij dit syndroom daarom geïndiceerd. Alhoewel er geen wetenschappelijke basis is voor de ideale methode van follow-up, lijkt een jaarlijkse botscan een goede manier.^{2,10}



FIGUUR 6 Microscopisch beeld van het intramusculaire myxoom bij patiënt A. Het betreft een celarme tumor van cellen met kleine, spoelvormige kernen zonder atypie of delingen, gelegen in een myxoid stroma met verspreid spiercellen (HE-kleuring, microscopische vergroting 100x).

CONCLUSIE

Het syndroom van Mazabraud is een zeldzame benigne aandoening waarbij 1 of meerdere intramusculaire myxomen samen voorkomen met fibreuze dysplasie van het skelet. Bij patiënten met een intramusculaire tumor en gelijktijdige skeletafwijkingen is herkenning van het syndroom van Mazabraud belangrijk om ongerustheid, onnodige diagnostiek en operaties te voorkomen.

Belangenconflict: geen gemeld. Financiële ondersteuning: geen gemeld.

Aanvaard op 14 september 2010

Citeer als: Ned Tijdschr Geneesk. 2011;155:A2513

[Meer op www.ntvg.nl/klinischepraktijk](http://www.ntvg.nl/klinischepraktijk)

- **Het syndroom van Mazabraud is een zeldzame, benigne aandoening waarbij intramusculaire myxomen geassocieerd zijn met gelijktijdig vóórkomen van fibreuze skeletdysplasie.**
- **Bij een wekedelentumor met multipele skeletafwijkingen vermoedt men vaak een maligniteit, wat kan leiden tot ongerustheid.**
- **De behandeling van myxomen bestaat uit excisie.**
- **Bij asymptomatische fibreuze dysplasie volstaat een conservatief beleid.**
- **Fibreuze dysplasie met pijnklachten, een dreigende of een pathologische fractuur vormen een indicatie voor profylactisch chirurgisch ingrijpen.**
- **Maligne degeneratie van fibreuze dysplasie komt zelden voor.**

LITERATUUR

- 1 Mazabraud A, Girard J. Un cas particulier de dysplasie fibreuse a localisations osseuses et tendineuses. *Rev Rhum Mal Osteoartic.* 1957;24:652-9.
- 2 MacFarlane P, Lew W, Neuhaus S. An aggressive case of Mazabraud's syndrome. *Eur J Surg Oncol.* 2007;33:1087-9.
- 3 Saglik Y, Atalar H, Yildiz Y, Basarir K, Erekul S. Management of fibrous dysplasia. A report on 36 cases. *Acta Orthop Belg.* 2007;73:96-101.
- 4 Arishima Y, Setoguchi T, Abematsu M, Tominaga H, Fukunaga E, Komiya S. Mazabraud's syndrome with solitary myxoma and monostotic fibrous dysplasia. *J Orthop Sci.* 2010;15:144-7.
- 5 Zoccali C, Teori G, Prencipe U, Erba F. Mazabraud's syndrome: a new case and review of the literature. *Int Orthop.* 2009;33:605-10.
- 6 Faivre L, Nivelon-Chevallier A, Kottler ML, et al. Mazabraud syndrome in two patients: clinical overlap with McCune-Albright syndrome. *Am J Med Genet.* 2001;99:132-6.
- 7 Endo M, Kawai A, Kobayashi E, et al. Solitary intramuscular myxoma with monostotic fibrous dysplasia as a rare variant of Mazabraud's syndrome. *Skeletal Radiol.* 2007;36:523-9.
- 8 Singnurkar A, Phancoo JP, Chatha DS, Stern J. The appearance of Mazabraud's syndrome on 18F-FDG PET/CT. *Skeletal Radiol.* 2007;36:1085-9.
- 9 Crawford EA, Brooks JS, Ogilvie CM. Osteosarcoma of the proximal part of the radius in Mazabraud syndrome. A case report. *J Bone Joint Surg Am.* 2009;91:955-60.
- 10 Fujii M, Kosuda S, Jitsu M, Maeda D, Kusano S, Sekine H. Long-term follow-up of a patient with McCune-Albright syndrome by whole-body bone scan and SPECT. *Clin Nucl Med.* 2004;29:712.