

University of Groningen

CO2-laserchirurgie van leukoplakie van het mondslijmvlies

Roodenburg, Johannes Leendert Nicolaas

IMPORTANT NOTE: You are advised to consult the publisher's version (publisher's PDF) if you wish to cite from it. Please check the document version below.

Document Version

Publisher's PDF, also known as Version of record

Publication date:

1985

[Link to publication in University of Groningen/UMCG research database](#)

Citation for published version (APA):

Roodenburg, J. L. N. (1985). *CO2-laserchirurgie van leukoplakie van het mondslijmvlies*. [, Rijksuniversiteit Groningen]. [S.n.].

Copyright

Other than for strictly personal use, it is not permitted to download or to forward/distribute the text or part of it without the consent of the author(s) and/or copyright holder(s), unless the work is under an open content license (like Creative Commons).


The publication may also be distributed here under the terms of Article 25fa of the Dutch Copyright Act, indicated by the "Taverne" license. More information can be found on the University of Groningen website: <https://www.rug.nl/library/open-access/self-archiving-pure/taverne-amendment>.

Take-down policy

If you believe that this document breaches copyright please contact us providing details, and we will remove access to the work immediately and investigate your claim.

Downloaded from the University of Groningen/UMCG research database (Pure): <http://www.rug.nl/research/portal>. For technical reasons the number of authors shown on this cover page is limited to 10 maximum.

CO₂-LASERCHIRURGIE VAN LEUKOPLAKIE
VAN HET MONDSLIIJMVLIES



J.L.N. Roodenburg

CO₂-LASERCHIRURGIE VAN LEUKOPLAKIE
VAN HET MONDSLIMVLIES

STELLINGEN BEHOREND BIJ HET PROEFSCHRIFT
CO₂-LASERCHIRURGIE VAN LEUKOPLAKIE
VAN HET MONDSLIIJMVLIES
J.L.N. ROODENBURG
GRONINGEN 1985

1

De kans dat een leukoplakie van het mondslijmvlies door middel van CO₂-laserverdamping wordt genezen is even groot als na conventionele excisie. De kwaliteiten van de genezen wond zijn echter beter.

2

Bij de CO₂-laserverdamping van leukoplakie van het mondslijmvlies moet de laser in combinatie met een operatiemicroscoop en micromanipulator worden gebruikt.

3

Micro-invasieve planocellulaire carcinomen van het mondslijmvlies kunnen met goed resultaat door middel van CO₂-laserverdamping worden behandeld.

4

Elke homogene leukoplakie moet door middel van een incisie-biopsie histologisch worden onderzocht.

5

Bij de bepaling van de dysplasie-graad van premaligne afwijkingen van de mondslijmvlies spelen bij gebrek aan objectieve kwantitatieve criteria, persoonlijke inzichten van de patholoog nog een te grote rol.

6

Aan de differentiële diagnose van de "oral white lesions" dient de "hairy leukoplakia" ten gevolge van AIDS te worden toegevoegd.
(Greenspan, D. et al. 1984. Lancet, ii, 831-834)

7

Bij de primaire behandeling van het pleiomorf adenoom van de glandula parotidea is geen plaats voor radiotherapie.

8

Reconstructie na een continuïteitsresectie van het corpus mandibulae kan geschieden met behulp van een vrij gevasculariseerd radius transplantaat. Door het geringe volume van het getransplanteerde botstuk levert dit echter geen directe bijdrage aan de steun of retentie voor een gebitsprothese.

9

Conventionele sialografie blijft ondanks nieuwe, geavanceerde onderzoekstechnieken als CT-sialografie en MRI een belangrijke diagnostische methode.

10

Een mandibula fractuur komt zelden alleen.

11

Catgut is als hechtmateriaal obsoleet.
(Laufman, H. 1977. Surg. Gynecol. Obstet. 145,587-588)

12

De patient met een parodontale afwijking behoeft niet noodzakelijkerwijs door een "parodontoloog" te worden behandeld.

13

Sociale controle als wapen tegen (kleine) criminaliteit is onvoldoende gedefinieerd.

14

Voor een daadwerkelijke integratie van de vrouw in de krijgsmacht is emancipatie geen goed uitgangspunt.

15

De nieuwe persoonlijke standaard uitrusting voor de Koninklijke Landmacht is opvallend goed.

16

Dat land is een vaderland dat zijn inwoners een paspoort verstrekt dat hen in staat stelt het vrijelijk te verlaten.

RIJKSUNIVERSITEIT TE GRONINGEN

CO₂-LASERCHIRURGIE VAN LEUKOPLAKIE
VAN HET MONDSLIMVLIES

PROEFSCHRIFT

TER VERKRIJGING VAN HET DOCTORAAT IN DE
GENEESKUNDE
AAN DE RIJKSUNIVERSITEIT TE GRONINGEN
OP GEZAG VAN DE RECTOR MAGNIFICUS DR. E. BLEUMINK
IN HET OPENBAAR TE VERDEDIGEN
OP WOENSDAG 30 OKTOBER 1985
DES NAMIDDAGS TE 2.45 UUR PRECIES

door

JOHANNES LEENDERT NICOLAAS ROODENBURG

geboren te Delft

Promotores : Prof. Dr. A.K. PANDERS
 Prof. A. VERMEY F.A.C.S.
Referent : Dr. H.W.B. JANSEN

Paranimfen: Drs. R.R.M. Bos
 Maj. der infanterie (hmv) T.G.J. Damen

Het onderzoek werd verricht aan de Afdeling Oncologie (hoofd: Prof. Dr. A.K. Panders) van de Kliniek voor Mondziekten en Kaakchirurgie (hoofd: Prof. Dr. G. Boering), de Afdeling Oncologie (hoofd: Prof. Dr. J. Oldhoff) van de Chirurgische Kliniek (hoofd: Prof. Dr. P.J. Kuijjer), in het Laboratorium voor Orale Histologie (hoofd: Dr. H.W.B. Jansen), het Pathologisch-Anatomisch Laboratorium (hoofd: Prof. Dr. J.D. Elema) en het Laboratorium voor Materia Technica (hoofd: Prof. Dr. J. Arends).

Het KONINGIN WILHELMINA FONDS financierde de kosten van het dierexperimentele deel van het onderzoek.

De JAN KORNELIS DE COCK STICHTING maakte het mogelijk een voor toepassing in de mondholte geschikte operatiemicroscoop aan te schaffen.

Laméris Instrumenten verleende een financiële tegemoetkoming in de publicatiekosten van dit proefschrift.

CO₂-lasersurgery of oral leukoplakia
(with an English summary).

CIP-GEGEVENS KONINKLIJKE BIBLIOTHEEK, DEN HAAG

Roodenburg, Johannes Leendert Nicolaas

CO₂-laserchirurgie van leukoplakie van het mondslijmvlies / Johannes Leendert Nicolaas Roodenburg. - Groningen: Roodenburg. - III. Proefschrift Groningen. - Met samenvatting in het Engels.

ISBN 90-9001037-8

SISO 605.4

UDC 617.5:611.31

Trefw.: orale leukoplakie; CO₂-laserchirurgie.

Uitgave: J.L.N. Roodenburg
Klin. voor Mondziekten en Kaakchirurgie
Ant. Deusinglaan 1
9713 AV Groningen

Druk: Drukkerij van Denderen B.V., Groningen

© J.L.N. Roodenburg, Groningen 1985

Niets uit deze uitgave mag worden verveelvoudigd en/of openbaar gemaakt door middel van druk, fotokopie, microfilm, of op welke andere wijze ook, zonder voorafgaande, schriftelijke toestemming van de houder van het auteursrecht.

All rights reserved. No part of this publication may be reproduced in any form or by any means, electronic, mechanical, photocopying, recording or otherwise, without written permission of the author.

Aan Els, Paul en Melanie

WOORD VOORAF

Bij het totstandkomen van dit proefschrift heb ik van velen medewerking en steun ondervonden. Het is onmogelijk hen hier allen persoonlijk te bedanken. Zonder anderen tekort te willen doen, wil ik toch een aantal personen in het bijzonder danken.

Prof. Dr. A.K. Panders, hooggeachte eerste promotor. Reeds in een vroeg stadium van mijn opleiding tot kaakchirurg heeft U mijn belangstelling voor de oncologie gewekt. Zowel voor de begeleiding bij mijn onderzoek als voor de opleiding in de oncologie wil ik U zeer hartelijk danken.

Prof. A. Vermey, hooggeachte tweede promotor. Onze samenwerking van de afgelopen jaren heeft zich eveneens zowel op het gebied van dit onderzoek als op dat van mijn opleiding in de oncologie afgespeeld. Het tempo en de inzet waarmee U de concepten voor dit proefschrift beoordeelde benaderde de snelheid en intensiteit van het laserlicht. Hiervoor mijn bijzonder hartelijke dank.

Dr. H.W.B. Jansen, zeer geachte referent, hartelijk dank voor Uw steun bij het histologische deel van dit onderzoek en beschikbaar stellen van het laboratorium.

Prof. Dr. J.D. Elema, Prof. Dr. P.E. Hoeksema en Prof. Dr. J. Oldhoff. U, leden van de promotiecommissie ben ik zeer erkentelijk voor de accurate en snelle wijze waarop U zich van Uw taak heeft gekweten.

Prof. Dr. J.J. ten Bosch en de heer P.C.F. Borsboom dank ik hartelijk voor de prettige samenwerking bij het ontwikkelen van de in hoofdstuk 4 beschreven methode voor het meten van de elastische eigenschappen van slijmvlies.

Dr. R.C.J. Verschueren. Bij het begin van dit onderzoek heeft U mij zoals U dat zelf noemde "in het zadel gezet". Hiervoor nogmaals mijn hartelijke dank.

Prof. Dr. G. Boering, hooggeachte opleider. Ondanks het feit dat U niet rechtstreeks bij het onderzoek betrokken was, mocht ik mij in Uw warme belangstelling verheugen en heb ik dankbaar van Uw suggesties gebruik gemaakt.

Ir. N. Faber, hartelijk dank voor de enthousiaste en zelfstandige wijze waarop U mij als studentassistent tijdens het onderzoek terzijde heeft gestaan.

Dr. Ir. M.C.J. van Gemert, U wil ik hartelijk danken voor Uw suggesties en voor de interesse waarmee U dit onderzoek zowel op middellange als op intercontinentale afstand heeft gevolgd.

In het Centraal Dierenlaboratorium (hoofd: Drs. H. Dikken) dank ik in het bijzonder de heer J. Elstrodts voor de organisatie van en de hulp bij de operaties.

Verder gaat mijn dank uit naar:

Drs. B. Ballast en Drs. R.L. Sia voor de hulp bij het hoofdstuk CO₂-laserchirurgie onder algehele anesthesie.

Alle collegae, zowel van het Academisch Ziekenhuis Groningen als daarbuiten, die

door het verwijzen van patiënten voor CO₂-laserchirurgie hun vertrouwen en steun aan dit onderzoek hebben gegeven.

Alle patiënten die hun medewerking bij dit onderzoek verleenden.

Drs. L.J. van Rijn voor de steun bij de geautomatiseerde verwerking van de vele gegevens.

Mevr. N. Brouwer voor de vervaardiging van de fraaie histologische preparaten.

Dhr. H. Leydsman voor de vervaardiging van de endoscoop en de miniatuur trekbank.

Dhr. R.L. Dijkstra, Dhr. H. Flanderijn, Dhr. Chr. Lingeman, Dhr. H. Luurtsema en Dhr. E. van Ommen voor de vervaardiging van de vele fraaie foto's en tekeningen.

Dhr. D. Huizinga en Dhr. H.R.A. Meiborg voor het vervaardigen van de microfoto's.

Dr. P.H. Robinson voor de correctie van de engelse samenvatting.

Mevr. S.M. van der Molen en Mevr. A. de Vos voor het typen van het manuscript.

Mevr. L.E. Noordhof voor de correctie van de literatuurlijst.

Alle medewerkers van de Kliniek voor Mondziekten en Kaakchirurgie die door directe steun of door het verlichten van mijn andere taken dit onderzoek mogelijk hebben gemaakt.

Els, Paul en Melanie, heel erg bedankt voor de steun en vooral de belangstelling die jullie steeds voor het onderzoek hebben gehad. Ook dit was weer een fijne tijd die we met z'n vieren zeer intens hebben beleefd.

INHOUD

1.	DOEL EN OPZET VAN HET ONDERZOEK	1
1.1	Inleiding	1
1.2	Doel	2
1.3	Opzet	2
2.	DE WERKING EN DE MEDISCHE TOEPASSING VAN DE CO ₂ -LASER	3
2.1	Inleiding	3
2.2	Het laserprincipe	3
2.2.1	Absorptie van licht	3
2.2.2	Spontane emissie van licht	3
2.2.3	Gestimuleerde emissie van licht	4
2.2.4	De opbouw van een laser	4
2.3	De CO ₂ -laser	7
2.4	Het effect van CO ₂ -laserlicht op weefsel	8
2.5	Veiligheidsaspecten bij gebruik van een chirurgische CO ₂ -laser	10
2.5.1	Bescherming tegen en voorkoming van letsels	10
2.5.2	CO ₂ -laserchirurgie onder algehele anesthesie	11
2.5.3	Het vóórkomen van metastasen bij tumorchirurgie met de CO ₂ -laser	11
2.5.4	Carcinogene effecten van de CO ₂ -laser	12
2.6	Medische toepassingen van de CO ₂ -laser	12
2.6.1	De CO ₂ -laser in de algemene chirurgie	12
2.6.2	De CO ₂ -laser in de keel-, neus- en oorheelkunde	12
2.6.3	De CO ₂ -laser in de gynaecologie	13
2.6.4	De CO ₂ -laser in de dermatologie	13
2.6.5	De CO ₂ -laser in de kaakchirurgie	13
3.	HET DIRECTE EFFECT VAN CO ₂ -LASERLICHT OP MONDSLIJMVLIES	15
3.1	Inleiding	15
3.2	Materiaal en methode	15
3.3	Resultaten	18
3.4	Discussie	25
3.5	Conclusie	27

4.	DE WONDGENEZING VAN MONDSLIIJMVLIES NA BESCHADIGING MET CO ₂ -LASERLICHT	29
4.1	Inleiding	29
4.2	Histologisch onderzoek	29
4.2.1	Inleiding	29
4.2.2	Materiaal en methode	29
4.2.3	Resultaten	30
4.2.4	Discussie	36
4.2.5	Conclusies	36
4.3	Onderzoek naar de elastische eigenschappen van normaal mondslijmvlies, van slijmvlies na CO ₂ - laserverdamping en na excisie	37
4.3.1	Inleiding	37
4.3.2	Materiaal en methode	40
4.3.3	Resultaten	43
4.3.4	Discussie	44
4.3.5	Conclusies	45
5.	LEUKOPLAKIE VAN HET MONDSLIIJMVLIES	47
5.1	Inleiding	47
5.2	Frequentie van voorkomen	47
5.3	Klassifikatie en differentiële diagnostiek	48
5.3.1	Inleiding	48
5.3.2	Klinische klassifikatie en differentiële diagnostiek	48
5.3.3	Histologische klassifikatie	50
5.3.4	Etiologische klassifikatie	52
5.3.4.1	Tabaksgebruik	52
5.3.4.2	Candida albicans	53
5.3.4.3	Overige etiologische factoren	53
5.3.4.4	Reactieve aandoeningen en leukoplakie	54
5.4	Maligne degeneratie van leukoplakie tot een planocellulair carcinoom	54
5.4.1	Inleiding	54
5.4.2	De voorspellende waarde van de klinische klassifikatie	55
5.4.3	De voorspellende waarde van de histologische klassifikatie	55
5.4.4	De voorspellende waarde van etiologische factoren	56
5.4.5	De voorspellende waarde van de lokalisatie	57
5.4.6	De voorspellende waarde van geslacht en leeftijd	58
5.5	Conclusies	58
6.	CO ₂ -LASERCHIRURGIE VAN LEUKOPLAKIE VAN HET MONDSLIIJMVLIES	61
6.1	Inleiding	61

6.2	Materiaal en methode	62
6.2.1	Apparatuur	62
6.2.1.1	CO ₂ -lasers en commercieel verkrijgbare randapparatuur	62
6.2.1.2	Endoscoop voor intra-orale CO ₂ -laserbehandeling	62
6.2.2	Samenstelling van de patiëntengroep	65
6.2.2.1	Aantallen	65
6.2.2.2	Lokalisatie	66
6.2.2.3	Grootte	68
6.2.2.4	Klinische klassifikatie	68
6.2.2.5	Etiologische klassifikatie	69
6.2.2.6	Histologische klassifikatie	69
6.2.3	Behandelingsprotocol	70
6.3	Resultaten	72
6.4	Discussie	77
6.4.1	Patiëntengroep	77
6.4.2	CO ₂ -laserchirurgie van leukoplakie van het mondslijmvlies	77
6.4.2.1	Postoperatieve bezwaren	77
6.4.2.2	Wondgenezing	78
6.4.2.3	Behandelingsresultaten	78
6.5	Conclusies	81
7.	SAMENVATTING EN CONCLUSIES	83
7.1	Doel en opzet van het onderzoek	83
7.2	De werking en de medische toepassingen van de CO ₂ - laser	83
7.3	Het directe effect van CO ₂ -laserlicht op mondslijmvlies	84
7.4	De wondgenezing van mondslijmvlies na beschadiging met CO ₂ -laserlicht	84
7.5	Leukoplakie van het mondslijmvlies	85
7.6	CO ₂ -laserchirurgie van leukoplakie van het mondslijmvlies	86
7.7	Slotconclusies	86
8.	SUMMARY AND CONCLUSIONS	89
9.	BIJLAGE	93
10.	LITERATUUR	99

1. DOEL EN OPZET VAN HET ONDERZOEK

1.1 INLEIDING

Leukoplakie is een intra-epitheliale, premaligne aandoening van het mondslijmvlies. De gemiddelde kans op het ontstaan van een planocellulair carcinoom uit een leukoplakie varieert van 0.13%¹³⁵ tot 17.5%¹³⁶. Voor afwijkingen met bepaalde kenmerken zoals bijvoorbeeld een erosief aspect of een ernstige dysplasie ligt dit risico aanzienlijk hoger (38%⁹⁶ tot 43%³⁶). Met de tot dusver toegepaste chirurgische behandelingsmethoden als excisie en cryochirurgie was het niet mogelijk leukoplakie van het mondslijmvlies selectief te verwijderen en werd aangrenzend weefsel beschadigd. De methode van de CO₂-laserverdamping maakt het mogelijk de verwijdering van de leukoplakie te beperken tot het afwijkende epitheel. Hierbij treedt slechts een zeer beperkte beschadiging van de aangrenzende weefsels op, waardoor een wondgenezing met slechts een zeer geringe littekenvorming mag worden verwacht.

Op basis van de in 1917 door Einstein⁴⁴ beschreven 'Quantentheorie der Strahlung' werd het in de jaren vijftig daadwerkelijk mogelijk electromagnetische straling door gestimuleerde emissie op te wekken. De eerste apparaten waarmee door gestimuleerde emissie microgolven konden worden opgewekt, de zogenoemde 'masers', werden door Gordon en door Bloembergen⁴⁴ ontworpen en gebouwd. In 1960 werd door Maiman de eerste laser ontwikkeld. Omdat het actieve medium een robijn kristal was, werd deze een rubylaser genoemd. Door Stellar¹⁴⁰ en medewerkers werd in 1970 voor het eerst de CO₂-laser als chirurgisch instrument toegepast bij de verwijdering van een hersentumor. Strong¹⁴¹ rapporteerde als eerste in 1973 over de mogelijkheid om leukoplakie van het mondslijmvlies met de CO₂-laser te behandelen. In 1976 werd aan de Rijksuniversiteit Groningen, op instigatie van Oldhoff, door Verschuieren¹⁴⁷ een onderzoek uitgevoerd waarbij de inwerking van CO₂-laserlicht op verschillende soorten weefsels werd onderzocht. Hierbij bleek onder meer dat het door de sterke absorptie van het CO₂-laserlicht in waterhoudende weefsels mogelijk was om zeer nauwkeurig oppervlakkig gelegen weefsellagen door verdamping te verwijderen.

In een tweede aan de Rijksuniversiteit Groningen door Oosterhuis^{104, 105} uitgevoerd onderzoek werd vastgesteld dat de CO₂-laser bij gebruik in de chirurgische oncologie geen iatrogene versleping van tumorcellen veroorzaakt.

Op basis van de rapportage van Strong¹⁴¹ en de resultaten van de onderzoeken van Verschuieren¹⁴⁷ en Oosterhuis^{104, 105} werd door Panders, Verschuieren en Vermey in 1976 een onderzoek gestart naar de toepasbaarheid van de CO₂-laser voor de behandeling van leukoplakie van het mondslijmvlies.

1.2 DOEL

De aanleiding tot dit onderzoek was de klinische vraagstelling: is leukoplakie van het mondslijmvlies met behulp van de CO₂-laser te behandelen. Deze vraagstelling werd uitgesplitst in de volgende onderzoeksdoelen:

1. inzicht te krijgen in het directe effect van CO₂- laserlicht op mondslijmvlies.
2. de genezing van de met de CO₂-laser in het slijmvlies veroorzaakte beschadigingen te bestuderen.
3. de waarde van de CO₂-laserverdamping voor de behandeling van leukoplakie van het mondslijmvlies te bepalen.

1.3 OPZET

Voor het onderzoek van het directe effect van CO₂- laserlicht op mondslijmvlies werd gebruik gemaakt van een proefdiermodel met Wistar albino ratten. Het onderzoek van de wondgenezing van de met de CO₂-laser veroorzaakte slijmvliesverwondingen vond eveneens plaats aan de hand van dit rattenmodel. De elastische eigenschappen van het slijmvlies na genezing werden in een model met zes honden onderzocht. Om de waarde van de CO₂-laserverdamping voor de behandeling van leukoplakie van het mondslijmvlies te bepalen werden in de periode december 1976 tot en met mei 1984, 103 afwijkingen volgens deze methode behandeld en geëvalueerd.

2. DE WERKING EN DE MEDISCHE TOEPASSING VAN DE CO₂-LASER

2.1 INLEIDING

Het woord laser is een acroniem van Light Amplification by Stimulated Emission of Radiation. De werking van de laser is gebaseerd op gestimuleerde emissie van fotonen. Om enig inzicht te krijgen in het werkingsprincipe van een laser worden eerst enkele basale fysische begrippen kort besproken.

2.2 HET LASERPRINCIPE

2.2.1 Absorptie van licht

Een atoom is volgens het model van Bohr opgebouwd uit een kern met positieve lading, waaromheen zich in banen negatief geladen electronen bewegen.⁶⁸ Door opname van energie, bijvoorbeeld licht, kan een electron in een meer perifeer gelegen baan worden gebracht (fig. 2.2.1 -1).^{1,44,55,56,68,72,147} Het atoom bevindt zich nu in een zogenaamde 'aangeslagen toestand'. Dit verschijnsel wordt absorptie genoemd.

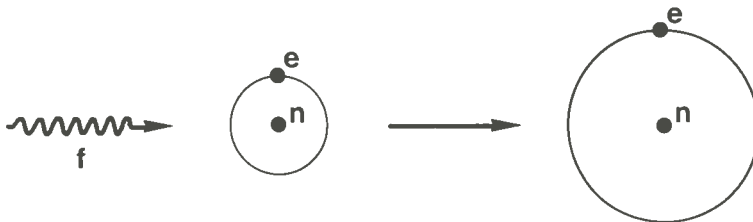


fig. 2.2.1 -1 Absorptie van licht. Licht, gekarakteriseerd door een foton f met een frequentie ν , raakt een atoom, schematisch gekarakteriseerd door een kern n en een electron e met een energieniveau E_1 . Het electron wordt in een hoger energieniveau E_2 gebracht. Het atoom is in 'aangeslagen toestand'.

2.2.2 Spontane emissie van licht

De aangeslagen toestand van een atoom kan slechts een eindige en vaak korte tijd bestaan. Daarna valt het terug naar een lager gelegen energietoestand. Bij dit proces komt energie als een electromagnetische golf ofte wel als foton vrij (fig. 2.2.2 -1).^{1,44,55,56,72,147} De frequentie van het foton wordt gekarakteriseerd door de formule van Bohr:

$$\vartheta = \frac{E_2 - E_1}{h}$$

In deze formule is ϑ de frequentie van het foton, $E_2 - E_1$ het energieverval tussen aangeslagen en basistoestand en h is de constante van Planck (6.63×10^{-34} Js).

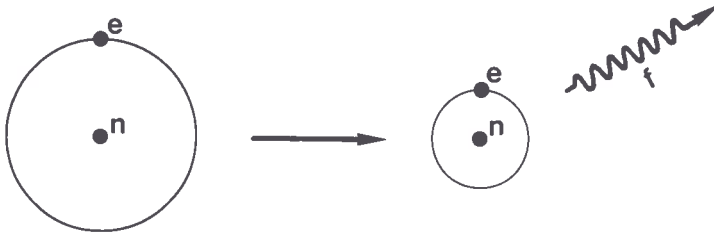


fig. 2.2.2 -1 Spontane emissie. Het electron e van het atoom in aangeslagen toestand vervalt spontaan van energieniveau E_2 naar E_1 . De energie komt vrij als het foton f met een frequentie ϑ .

2.2.3 Gestimuleerde emissie van licht

Gestimuleerde emissie van licht ontstaat wanneer een atoom dat zich in een aangeslagen toestand bevindt, wordt getroffen door een foton, met een bij een bepaalde optische overgang van het atoom passende frequentie ϑ (fig. 2.2.3 -1).^{1,44,55,56,68,72,147} Het resultaat van dit proces is het ontstaan van twee identieke fotonen, dus van dezelfde frequentie en voortplantingsrichting; er heeft een versterking plaatsgevonden.

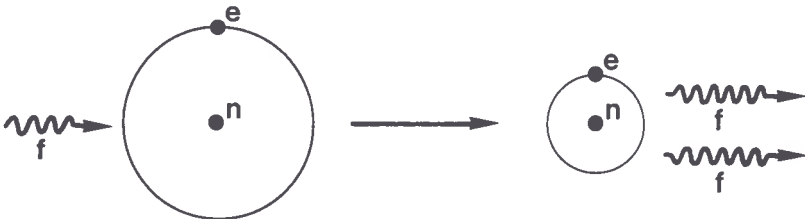


fig. 2.2.3 -1 Gestimuleerde emissie. Een atoom in aangeslagen toestand wordt door een foton f met bijpassende frequentie ϑ getroffen. Het atoom vervalt naar de basistoestand onder afgeven van een identiek foton (identiek in frequentie, richting en trillings-getal).

2.2.4 De opbouw van een laser

Een laser bestaat uit een zogenoemd actief medium dat een vaste stof, een vloeistof of een gas kan zijn (fig. 2.2.4 -1).^{1,44,55,56,72,147} De atomen van het actief medium worden door middel van een zogenoemde pomp in de aangeslagen toestand gebracht. Voor de laserwerking is het noodzakelijk dat er per volume meer aangeslagen ato-

men dan atomen in de grondtoestand zijn. Deze situatie wordt populatie-inversie genoemd.^{1,44,68} De meest gebruikte wijze om te pompen is met behulp van optische en van elektrische pompen. Optisch pompen gebeurt met behulp van sterke lampen zoals een krypton of xenon lamp. Elektrisch pompen geschiedt door middel van een gasontlading.^{1,44}

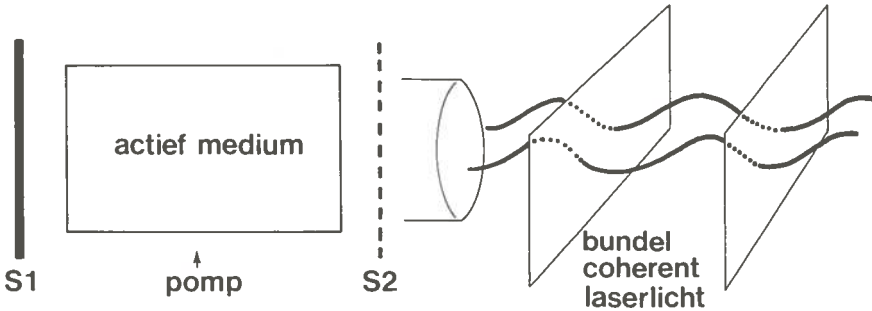


fig. 2.2.4 -1 Principe opbouw van een laser. Voor verklaring zie tekst.

Wanneer nu één aangeslagen atoom naar zijn basistoestand vervalt, ontstaat een spontaan geëmitteerd foton, dat door het treffen van een ander aangeslagen atoom gestimuleerde emissie veroorzaakt. Doordat dit proces zich voortzet, ontstaat een sneeuwbaaleffect, waardoor steeds meer identieke fotonen van dezelfde golflengte ontstaan (monochromatisch licht). Aan weerszijden van het lasermedium zijn spiegels (S_1 en S_2) opgesteld. De fotonen die in één richting evenwijdig aan de as van het medium bewegen worden tussen de spiegels S_1 en S_2 meerdere malen gereflecteerd en zullen door middel van gestimuleerde emissie identieke fotonen vrijmaken. S_1 reflecteert het licht dat in het medium ontstaat volledig. S_2 reflecteert het licht voor 90% - 98% en laat het overige licht door. Van de bundel laserlicht die via spiegel S_2 de laser verlaat, zijn de samenstellende golven in fase en bewegen in dezelfde richting. Deze eigenschappen worden respectievelijk coherentie in tijd en coherentie in plaats genoemd.

Afhankelijk van de golflengte kan laserlicht met behulp van glasfibers of met spiegels worden voortgeleid.^{1,44,148} Met lenzen is het mogelijk laserlicht te focuseren. Doordat de laserbundel in werkelijkheid niet absoluut evenwijdig is, heeft elk lasersysteem een geringe divergentie.^{44,71,147} Deze divergentie laat een focussing in een oneindig klein brandpunt niet toe (fig. 2.2.4 -2). De diameter van de spot (d) in het brandpunt is afhankelijk van de divergentie (θ) van het lasersysteem en de brandpuntsafstand (f) van de lens. De diameter van de spot kan bij benadering met de formule $d = f \times \theta$ worden berekend.^{1,44,147} Door de divergentie van het laserlicht ontstaat een niet gelijkmatige verdeling van de intensiteit in de laserspot.^{71,147} Centraal in de bundel is de hoogste intensiteit aanwezig. Naar perifeer neemt de intensiteit af (fig. 2.4.2 -2, lijn 2).

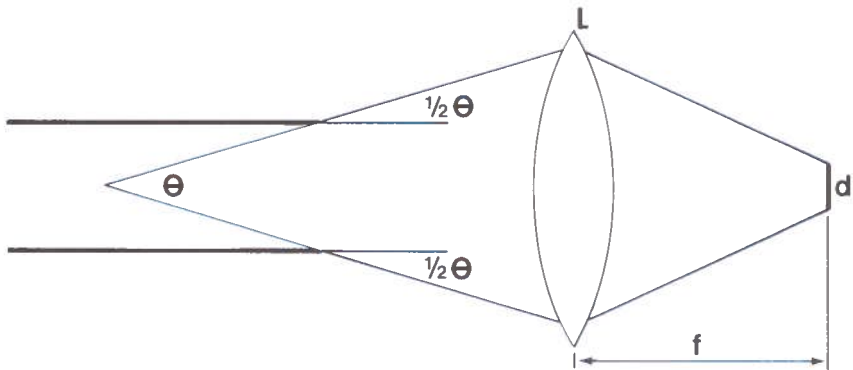


fig. 2.2.4 -2 Relatie tussen spot diameter (d) en de divergentie (θ). f is de brandpuntsafstand van de lens L. Zie voor verklaring tekst.

De verdeling van de intensiteit in de laserspot wordt bepaald door de "transverse electromagnetic mode" (TEM)^{1,44}. De spotvorm met een homogene verdeling van de intensiteit is voor chirurgische toepassingen het meest geschikt en wordt aangeduid als TEM ∞ .^{1,44}

Naar de wijze van energieafgifte wordt onderscheid gemaakt in gepulste en "continuous wave" lasersystemen.^{1,44,147} De "continuous wave" lasersystemen stralen continu laserlicht met steeds eenzelfde intensiteit uit.^{1,44,147} Lasers van dit type vinden met name toepassing als chirurgisch instrument.



fig. 2.3 -1 CO₂-laser voor chirurgische toepassing.

2.3 DE CO₂-LASER

In een CO₂-laser bestaat het actief medium uit een gasmengsel van 9% CO₂, 15% N₂ en 76% He, dat met een continue stroom door een glazen buis wordt gevoerd.^{1,44,147} De CO₂-moleculen worden door middel van een elektrische pomp in een aangeslagen toestand gebracht. Bij terugval van deze moleculen tot het basiseeniveau ontstaat monochromatisch licht met een golflengte van 10.6 μm, dat als coherent licht het systeem verlaat.^{1,44,147}

Geleiding van het CO₂-laserlicht via glasfibers is nog niet goed mogelijk en geschiedt daarom met spiegels.^{44,147,148} Aan de laser is een scharnierend buizensysteem bevestigd (fig. 2.3 -1). In de gewrichten bevinden zich de spiegels die door reflectie het laserlicht voortgeleiden. Aan het uiteinde van dit buizensysteem kan een handstuk of een zogenaamde micromanipulator worden gekoppeld. Het handstuk bevat een lens die het licht ±15 mm voor de opening van het handstuk focuseert (fig. 2.3 -2).




fig. 2.3 -2 Detail opname van handstuk.

De micromanipulator is een stuurmechanisme dat gebruik van de CO₂ -laser in combinatie met een operatie- microscoop mogelijk maakt (fig. 2.3 -3). De focusse- ring kan met behulp van verwisselbare lenzen aan de brandpuntsafstand van het objectief van de operatiemicroscoop worden aangepast. De laserbundel kan met een beweegbare spiegel worden gestuurd. De operateur bedient deze spiegel door middel van een kleine stuurknuppel. Omdat het CO₂-laserlicht tot het infrarode deel van het spectrum behoort en daardoor niet zichtbaar is, fungeert een coaxiaal aan de CO₂-laser gekoppelde rode helium-neonlaser als "lichtvizier".

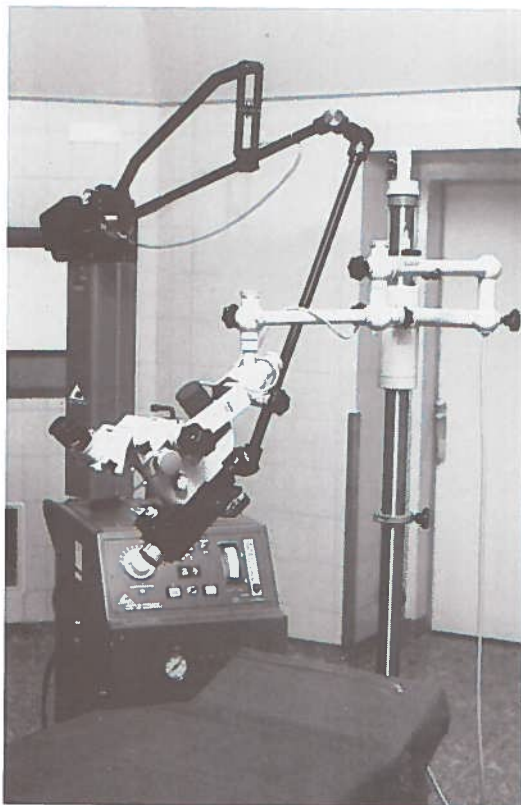


fig. 2.3 -3 Een CO₂-laser die door middel van een micromanipulator aan een operatiemicroscoop is gekoppeld.

2.4 HET EFFECT VAN CO₂-LASERLICHT OP WEEFSEL

CO₂-laserlicht heeft een golflengte van 10.6 μm en behoort daarmee tot het infra- rode licht. Licht van een dergelijke golflengte wordt sterk door water geabsorbeerd

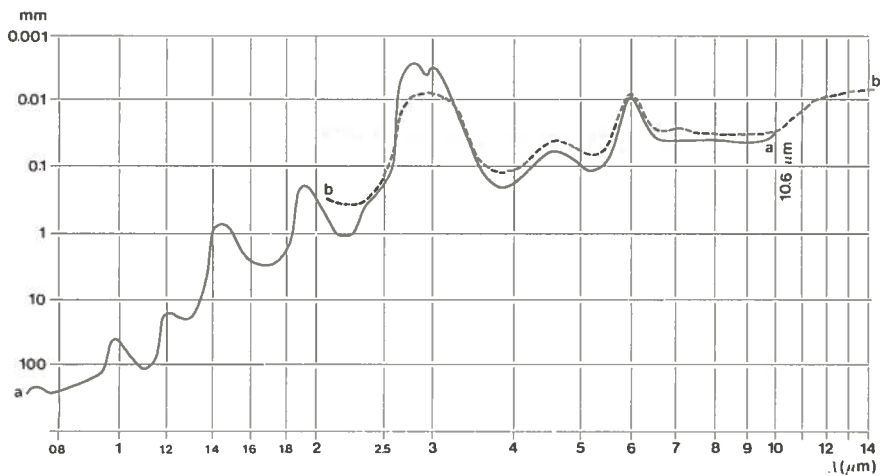


fig. 2.4 -1 Het doordringend vermogen van infrarood licht in water. Curve a volgens Bayly; curve b volgens Bramson.^{21,29,44}

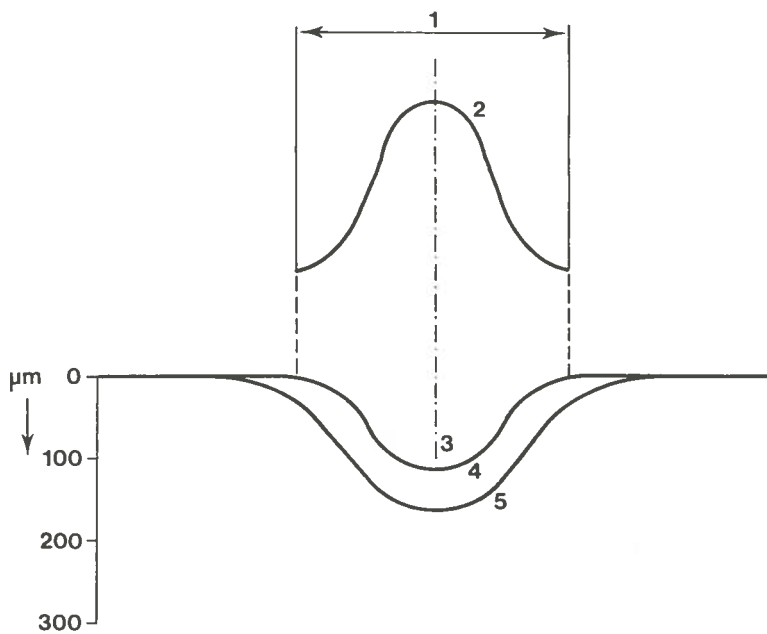


fig. 2.4 -2 Het effect van CO₂-laserlicht op weefsel.^{1,44,147}

1. diameter van de laserbundel
2. energieverdeling in de laserbundel
3. krater van verdampt weefsel
4. zone van irreversibel thermisch beschadigd weefsel
5. onbeschadigd weefsel

(fig. 2.4 -1).^{21,29} De absorptie van CO₂-laserlicht treedt direct aan het oppervlak van weefsel op doordat dit voor 80-90% uit water bestaat.^{147,148} De geabsorbeerde energie uit het CO₂-laserlicht geeft een temperatuurverhoging van het weefsel die, wanneer het kookpunt wordt bereikt, een verdamping van intra- en extracellulaire vloeistof en carbonisatie van organisch materiaal veroorzaakt (fig. 2.4 -2).^{1,44,147} Rond de krater van verdampt weefsel bevindt zich een zone waar tengevolge van absorptie van energie uit het laserlicht én door geleidingswarmte een dusdanige temperatuurverhoging is opgetreden dat er een irreversibele weefselbeschadiging is opgetreden (fig. 2.4 -2). Door de sterke oppervlakkige absorptie van het CO₂-laserlicht is te verwachten dat deze zone van thermisch beschadigd weefsel smal is.^{99,147} Weefsel buiten deze zone heeft wel enige temperatuurverhoging ondergaan, doch is niet irreversibel beschadigd.

De diepte van de krater van verdampt weefsel wordt onder andere bepaald door de lichtintensiteit en de expositietijd. De lichtintensiteit kan toenemen door het verhogen van het uitgangsvermogen van de laser en door het focuseren van de laserbundel.¹⁴⁷ Wanneer naar een zo groot mogelijke lichtintensiteit wordt gestreefd, is het van belang dat de laserbundel het weefsel loodrecht treft, op deze wijze is de spot het kleinst.

Hoge lichtintensiteit kan worden gebruikt voor het maken van weefselincisies.^{44,72,147} Wanneer de lichtintensiteit wordt verlaagd en/of de expositietijd wordt beperkt, kan met de CO₂-laser een oppervlakkige verdamping van weefsel worden uitgevoerd. Bij lage lichtintensiteit heeft de CO₂-laser een licht haemostatisch effect.^{6,72}

2.5 VEILIGHEIDSASPECTEN BIJ GEBRUIK VAN EEN CHIRURGISCHE CO₂-LASER

2.5.1 Bescherming tegen en voorkoming van letsels

Volgens de normen van de W.H.O. zijn "high risk, high power laser devices" lasers die bij een expositietijd van 0.25 s. een vermogen van meer dan 0.5 W. infrarood licht kunnen uitstralen.^{58,148} CO₂-lasers, die voor chirurgische toepassing worden gebruikt, behoren tot deze categorie lasers met een hoog risico.

Gevaarlijke situaties ontstaan wanneer weefsels ongewenst aan CO₂-laserlicht worden blootgesteld. Er moet onderscheid worden gemaakt tussen een direct ongewenst treffen van de laserbundel en expositie tengevolge van reflectie via bijvoorbeeld een instrument. In de situatie dat de laserbundel direct weefsel treft, is de meest ernstige beschadiging te verwachten. Bij ongewenste reflectie kan de schade geringer zijn wanneer bij een bol of niet glad oppervlak door divergentie of diffuse reflectie de intensiteit van het laserlicht afneemt. Het orgaan dat het meeste gevaar loopt bij ongevallen met CO₂-lasers is het oog en dan vooral de cornea.^{44,58,13} De belangrijkste preventiemaatregel tegen ongevallen met CO₂-lasers is een strakke discipline in de behandelkamer. Alleen de operateur en eventueel een goed

geïnstreuerde assistent, bedient de apparatuur. De laser wordt pas ingeschakeld wanneer de patiënt in de juiste positie ligt, de apparatuur volledig is ingesteld en de behandeling daadwerkelijk een aanvang gaat nemen. Bij positiewisselingen wordt de apparatuur in "stand by" geschakeld. Hulpinstrumenten dienen niet-reflecterend of gematteerd te zijn. Patiënt, operateur en al het in de behandelkamer aanwezige personeel dragen beschermende brillen met lenzen van plastic of glas. Wanneer de behandeling met behulp van een operatiemicroscoop wordt uitgevoerd, heeft de operateur geen bril te dragen.

2.5.2 CO₂-laserchirurgie onder algehele anesthesie

De CO₂-laser kan explosieve gassen en dampen tot ontbranding brengen. Wanneer een behandeling met de CO₂- laser onder algehele anesthesie wordt uitgevoerd, dient het gebruik van explosieve gassen en dampen tot een minimum beperkt of geheel vermeden te worden.

Bij behandelingen die in de mondholte, pharynx of larynx worden uitgevoerd wordt van een endotracheale tube met een cuff gebruik gemaakt. Het deel van de endotracheale tube dat direct of indirect door de laserbundel getroffen zou kunnen worden wordt met behulp van zelfklevende aluminium tape (schakelband t.b.v. geluidsband; "tape sensing foil-Realistic") en indien mogelijk met in fysiologisch zout gedrenkte gazen beschermd.^{3,151}

De meeste auteurs adviseren voor de inleiding van de anesthesie thiopental en succinylcholine.^{130,138,139} De anesthesie wordt voortgezet met een lachgas/zuurstofmengsel in een verhouding 60/40¹³⁸ of 70/30¹³⁰. Indien nodig worden halothane 0.5-1.0%,^{130,151} enflurane 2-3%,^{130,139} fentanyl of andere intraveneuze middelen bijgegeven.

Om gebruik van gassen of dampen te vermijden werd in een enkel geval gebruik gemaakt van etomidat in herhaalde of continue toediening. Wanneer echter wel van gassen of dampen gebruik wordt gemaakt dienen deze goed te worden afgezogen.

2.5.3 Het vóórkomen van metastasen bij tumorchirurgie met de CO₂-laser

Bij het gebruik van de CO₂-laser in de behandeling van premaligne en maligne afwijkingen is het van belang dat de laser geen verspreiding van vitale tumorcellen veroorzaakt. Van gepulste lasers is bekend dat door de grote hoeveelheid energie (± 1000 J), welke in korte tijd (± 2 ms) aan de weefsels wordt toegevoerd, als het ware een explosie ontstaat waardoor vitale tumorcellen worden verplaatst en entmetastasen kunnen ontstaan.^{81,87}

Uit onderzoek met Cloudman S91 mouse melanoma^{104,105} is gebleken dat de rook, die vrijkomt bij behandeling met de CO₂-laser, geen vitale tumorcellen meer bevat die entmetastasen kunnen veroorzaken. Verder bleek uit dit onderzoek dat ten op-

zichte van conventionele chirurgie bij CO₂-laserchirurgie niet meer, en mogelijk zelfs minder, iatrogene versleping van tumorcellen optreedt.

2.5.4 Carcinogene effecten van de CO₂-laser

Van licht met een golflengte van 320 nm of korter, bijvoorbeeld ultraviolet licht, is bekend dat het carcinogeen is.⁵⁸ Van infrarood licht zijn dergelijke effecten niet bekend. In onderzoeken naar muterende effecten van CO₂-laserlicht op fibroblasten kon geen carcinogeen effect worden vastgesteld.^{4,5}

2.6 MEDISCHE TOEPSSINGEN VAN DE CO₂-LASER

De CO₂-laser is een instrument waarmee, zonder direct weefselcontact, veilig en gedoseerd, door verdamping van intra- en extracellulair vocht weefseldestructie kan worden veroorzaakt. Vanwege deze eigenschappen werden verschillende chirurgische toepassingen met de CO₂-laser beproefd.

Eenzijds werd de waarde als vervanging van bestaande chirurgische modaliteiten als het scalpel en het diathermisch mes onderzocht.⁵⁷ Anderzijds leken nieuwe chirurgische technieken door dit instrument mogelijk. De nauwkeurig te doseren weefseldestructie laat zeer fijnzinnige chirurgie toe. Daarnaast biedt deze behandelingsopzet, waarbij geen instrument-weefselcontact nodig is, de mogelijkheid om op afstand ingrepen uit te voeren. Gebieden van het lichaam, die voordien niet, moeilijk of alleen door middel van grote chirurgische ingrepen benaderd konden worden, zijn met de CO₂-laser in combinatie met een endoscoop relatief gemakkelijk toegankelijk.

Enkele medische toepassingen van de CO₂-laser zullen hierna kort worden besproken.

2.6.1 De CO₂-laser in de algemene chirurgie

In de algemene chirurgie wordt de CO₂-laser toegepast bij de behandeling van neoplasmata van het slijmvlies van het rectum.^{8,149,150}

Vanwege de haemostatische eigenschappen werd de CO₂-laser aanvankelijk ook gebruikt in de leverchirurgie.^{8,147} Het haemostatisch effect beperkt zich echter tot bloedvaten met een diameter van maximaal 0.5 - 1.0 mm, hetgeen voor leverchirurgie onvoldoende is.

2.6.2 De CO₂-laser in de keel-, neus- en oorheelkunde

In combinatie met een laryngoscoop en een operatiemicroscoop is de CO₂-laser

door het 'effect op afstand' bij uitstek geschikt voor behandeling van premaligne aandoeningen, kleine carcinomen en papillomatosis in de larynx.^{3,37,38,39,83,106,141,142} Een belangrijk voordeel is het slechts in beperkte mate optreden van postoperatief oedeem, waardoor luchtwegobstructie en pijn kunnen worden voorkomen.¹⁰⁶ Met behulp van speciale bronchoscopen is het ook mogelijk afwijkingen van de trachea te behandelen.⁶⁹

2.6.3 De CO₂-laser in de gynaecologie

De intra-epitheliale cervicale neoplasie kan met de CO₂-laser, in combinatie met een colposcoop met goede resultaten worden behandeld.^{24,25,134,157,158}

Daarnaast kunnen met de CO₂-laser conisaties worden uitgevoerd.¹⁰⁰

2.6.4 De CO₂-laser in de dermatologie

Uit onderzoek is gebleken dat de genezing van huidincisies, die met behulp van de CO₂-laser zijn gemaakt, vertraagd is en met littekenvorming gepaard gaat.^{66,102} De CO₂-laser is daardoor niet geschikt voor het maken van huidincisies.

Wel zijn er bij de CO₂-laserverdamping van condylomata acuminata goede resultaten bereikt.^{98,126}

2.6.5 De CO₂-laser in de kaakchirurgie

In de chirurgie van weke delen van de mondholte heeft de CO₂-laser toepassing gevonden. Als snijdend instrument is de CO₂-laser gebruikt bij de excisie van benigne en maligne neoplasmata^{7,26,38,43,54,108,114,123,146} en de chirurgische behandeling van palatoschisis.⁷⁵ Het gaat hierbij echter slechts om casuïstische mededelingen met een beperkte follow-up. Als voordelen van de methode worden het geringe bloedverlies en de beperkte thermische schade aan de weefsels genoemd.⁹

Bij de CO₂-laserbehandeling van leukoplakie van het mondslimvlies wordt door sommigen de voorkeur gegeven aan excisie van de afwijking.^{7,43,52,146} Anderen verdampen, na voorafgaande incisie-biopsie, de afwijking, waarbij een betere wondgenezing dan na chirurgische excisie wordt geconstateerd.^{7,50,51,53,74,76,77,122,154,159} In hoofdstuk 6 zal deze therapie verder worden besproken.

3. HET DIRECTE EFFECT VAN CO₂-LASERLICHT OP MONDSLIJMVLIES

3.1 INLEIDING

Voordat een onderzoek naar de genezing van met de CO₂-laser veroorzaakte laesies kon worden uitgevoerd, diende het directe effect van deze laser op mondslijmvlies te worden bestudeerd. Hiervoor werd naar een geschikt proefdiermodel gezocht. Bij histologisch onderzoek van de tong van de Wistar albino rat bleek deze regelmatig van opbouw. Er kon van de ventrale en de dorsale zijde van de tong gebruik worden gemaakt, waardoor zowel dun slijmvlies als dikker slijmvlies met papillen kon worden onderzocht. Dit is klinisch van belang, omdat leukoplakie op alle slijmvliesen van de mondholte kan voorkomen.

De mate van effect van CO₂-laserlicht op weefsel wordt bepaald door het uitgangsvermogen, het spotoppervlak en de expositietijd.

Het doel van dit experiment was om aan de hand van verschillende combinaties van vermogensdichtheid en expositietijd een dosimetrisch onderzoek te doen naar het directe effect van CO₂-laserlicht op mondslijmvlies.

Tijdens de klinische toepassing bij patiënten is een loodrechte inclinatie van de CO₂-laserbundel niet altijd mogelijk. In een tweede experiment werd daarom het directe effect van de CO₂-laser bij inclinaties van 60°, 45° en 30° onderzocht.

3.2 MATERIAAL EN METHODE

Voor het onderzoek werd gebruik gemaakt van een Sharplan 791 CO₂-laser en een American Optical micromanipulator, die op een Zeiss Opmi I operatiemicroscop was gemonteerd. De brandpuntsafstand van zowel de micromanipulator als van de operatiemicroscop bedroeg 400 mm. Bij een divergentie van 2.4×10^{-3} radialen ontstond er op deze brandpuntsafstand een spot met een diameter van 0.96 mm (zie hoofdstuk 2.2.4).

Het vermogen van de laser werd gemeten met behulp van een calorimeter van Optical Engineering Inc., model 258 en geijkt op 5 W, 10 W, 15 W en 20 W. De overeenkomst tussen de waarde die de op de laser gemonteerde meter aangaf en de gemeten waarde was beter dan 95%.

Voor het standaardiseren van de expositietijd werd gebruik gemaakt van een externe tijdsklok, merk Philips, model PDC 011/01. De in te stellen expositietijden 0.05 s, 0.1 s, 0.2 s en 0.4 s werden gecontroleerd met behulp van de combinatie van

laser en tijd klok. Deze controle werd uitgevoerd door het millimeterpapier van een E.C.G.-apparaat (Siemens Cardiostat 701) onder de gefixeerde micromanipulator van de laser door te voeren. De laser werd met de tijd klok geactiveerd, waardoor in het millimeterpapier een sleuf werd gebrand. De lengte van de sleuf werd als maat voor de expositietijd gebruikt. De overeenkomst tussen de ingestelde en de gemeten waarde was beter dan 90%.

Voor de algehele anesthesie van de rat werd gebruik gemaakt van ether en chloraalhydraat. Nadat de rat door een kort verblijf in een met etherdamp gevulde stolp was gesedeerd, werd intraperitoneaal een oplossing van 60mg/ml chloraalhydraat in een dosering van 0.66 ml per 100 g lichaamsgewicht toegediend.




fig. 3.2 -1 Rat voorbereid voor CO₂-laserbehandeling.

De rat werd in rugligging op een met schuimplastic beklede operatietafel met leukoplast gefixeerd. De bek werd opengesperd door middel van zijden ligaturen, die om de incisieven van boven- en onderkaak waren aangebracht (fig. 3.2-1). De tong werd door middel van een ligatuur door de tongpunt iets naar buiten getrokken. Op deze wijze konden in de ventrale zijde van de tong met de laser gestandaardiseerde laesies worden aangebracht. Door de tong over de mandibula te leggen, was het mogelijk de dorsale zijde te behandelen. De gebruikte combinaties van vermogen en expositietijd en het aantal waarnemingen staan vermeld in tab. 3.3 -1 en tab. 3.3-2.

Vier uur na de laserbehandeling werden de ratten met een overdosis ether gedood. De tong werd uitgenomen en in een Bouin-oplossing gefixeerd. Na dehydratie werd het preparaat in paraffine ingebed en werden 7 μm coupes vervaardigd. De snijrich-

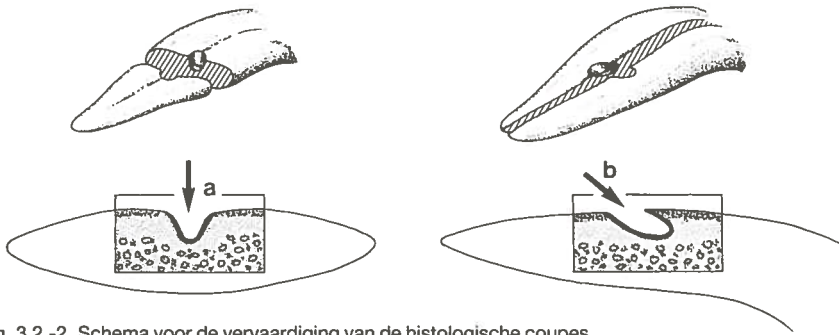


fig. 3.2 -2 Schema voor de vervaardiging van de histologische coupes
 a. laesies welke met de loodrecht invallende laserbundel werden aangebracht
 b. laesies die met een laserbundel met een inclinatie van 60°, 45° of 30° werden aangebracht.

ting was loodrecht op het slijmvliesoppervlak (zie fig. 3.2 -2a). De coupes werden met hematoxyline en eosine gekleurd.

De coupe, die het diepste punt van de krater toonde, werd voor de beoordeling gebruikt. De diepte van de krater werd gerelateerd aan 7 micro-anatomische herkenningpunten:

1. de krater dringt het epitheel voor 25% binnen
2. de krater dringt het epitheel voor 50% binnen
3. de krater dringt het epitheel voor 75% binnen
4. de krater reikt tot het niveau van de basaalmembraan
5. de krater reikt tot halverwege de submucosa
6. de krater reikt tot de overgang submucosa/tongspieren
7. de krater reikt tot in de tongspieren.

Bij de bepaling van penetratie in de tongspieren werd van een oculairmicrometer gebruik gemaakt. De dikte van de irreversibel thermisch beschadigde zone werd

aan de hand van gestandaardiseerde foto's en met behulp van een oculairmicrometer ter plaatse van het diepste punt van de krater gemeten. Als grens werd de overgang genomen tussen egaal kleurend weefsel zonder duidelijke cellulaire structuur en het gebied waar nog een normale celmorfologie werd aangetroffen.

In het tweede experiment werd de invloed van de inclinatie van de laserbundel met het slijmvliesoppervlak onderzocht. Ook deze experimenten werden zowel op het dorsale als ventrale slijmvlies van de rattentong uitgevoerd. De laserbundel werd met inclinaties van 60°, 45° en 30° op het slijmvlies gericht. De gebruikte uitgangsvermogens waren 10 W. en 20 W. bij een expositietijd van 0.2 s. Het experiment werd in viervoud uitgevoerd.

De coupes werden loodrecht op het slijmvliesoppervlak en evenwijdig aan de lengte-as van de ellipsvormige krater genomen (zie fig. 3.2 -2b). De coupe die het diepste punt van de krater toonde, werd voor beoordeling gebruikt.

3.3 RESULTATEN

De histologische coupes toonden beelden van het directe effect van CO₂-laserlicht op mondslijmvlies die overeenstemden met de verwachtingen op basis van het theoretische model uit hoofdstuk 2.4, fig. 2.4 -2. In het weefsel bleek tengevolge van verdamping van intra- en extracellulair vocht een krater te zijn ontstaan, die bedekt was met enige zwarte, gecarboniseerde organische partikels (fig. 3.3 -1). De krater werd begrensd door een dunne zone weefsel, die egaal paars aankleurde en waarin geen cellulaire structuur meer was te herkennen. Deze zone werd beschouwd als het gebied van irreversibel thermisch beschadigd weefsel. Het overige weefsel had een niet afwijkende micro-anatomische opbouw, kleurde normaal en werd als onbeschadigd beoordeeld.

Om een indruk te krijgen van het verband tussen de gemiddelde energiedichtheid en kraterdiepte, werden de figuren fig. 3.3 -2 en fig. 3.3 -3 geconstrueerd. Bij toenemende energiedichtheid werden diepere kraters gezien. In het slijmvlies van de dorsale zijde van de tong bereikte de bodem van de krater bij een gemiddelde energiedichtheid van 1.5 J/mm² de basaalmembraan. Wanneer de energiedichtheid tot 2.2 J/mm² werd verhoogd, werd het niveau van de tongspieren bereikt. Voor het dunner slijmvlies van de ventrale zijde van de tong waren de energiedichtheden voor het bereiken van respectievelijk de basaalmembraan en de tongspieren 0.9 J/mm² en 1.5 J/mm². Verdere verhoging van de energiedichtheid deed de penetratie van de krater in de tongspieren toenemen.

Bij toename van de gemiddelde energiedichtheid bleek in het gemeten traject de zone van irreversibel thermisch beschadigd weefsel dikker te worden (tab. 3.3 -1 en tab. 3.3 -2). De invloed van het vermogen en de expositietijd op de dikte van deze zone werd verder geanalyseerd.

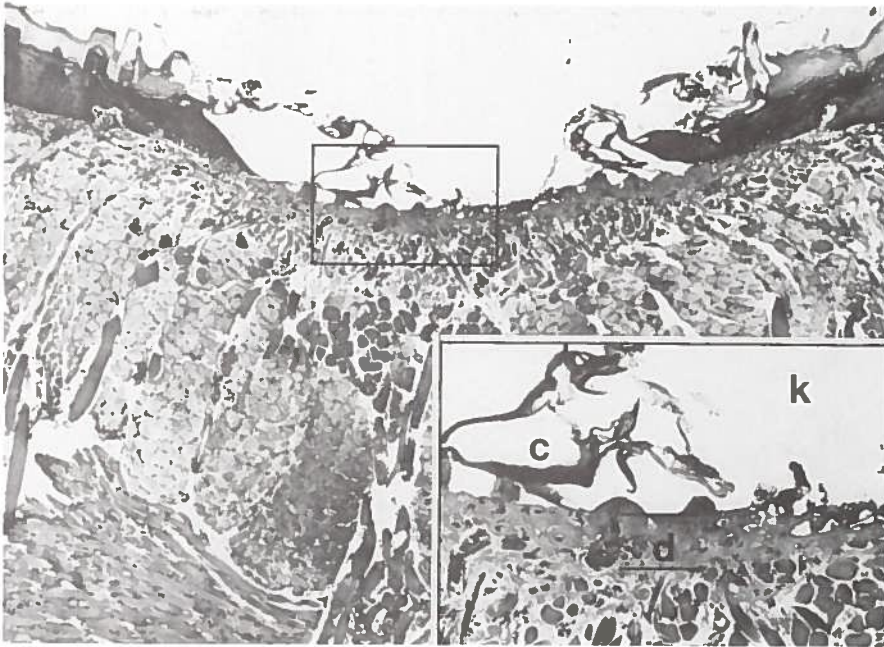


fig. 3.3 -1 Het directe effect van gefocuseerd CO₂-laserlicht op het slijmvlies van de dorsale zijde van de tong van een Wistar albino rat.
 k = krater tengevolge van verdampt weefsel;
 c = gecarboniseerd organisch materiaal;
 d = dikte van de irreversibel thermisch beschadigde zone
 (7 W/0.1 s; H.E. x50/x120).

Bij een gegeven vermogen en spotdiameter trad bij expositietijden tot en met 0.2 s de grootste diktetoename van de irreversibel thermisch beschadigde zone op (fig. 3.3 -4 en fig. 3.3 -5). Bij expositietijden langer dan 0.2 s was de diktetoename geringer en werd de waarde min of meer constant.

De invloed van het vermogen op de dikte van de zone van irreversibel thermisch beschadigd weefsel bleek voor waarden tussen 5 W en 20 W en gefixeerde expositietijden van 0.05 s, 0.1 s en 0.2 s lineair. Ter illustratie is in fig. 3.3 -6 en fig. 3.3 -7 de relatie tussen het vermogen en de dikte van de irreversibel thermisch beschadigde zone bij een constante expositietijd van 0.2 s weergegeven.

In het tweede experiment werd de invloed van de inclinatie van de laserbundel ten opzichte van het slijmvliesoppervlak onderzocht. Door de hoek van de laserbundel met het te behandelen oppervlak van 90° te verkleinen tot 60°, 45° en 30°, veranderde de richting van de inwerking en nam door oppervlaktevergroting van de spot de vermogensdichtheid af. De spot werd door de inclinatieverandering ellipsvormig.

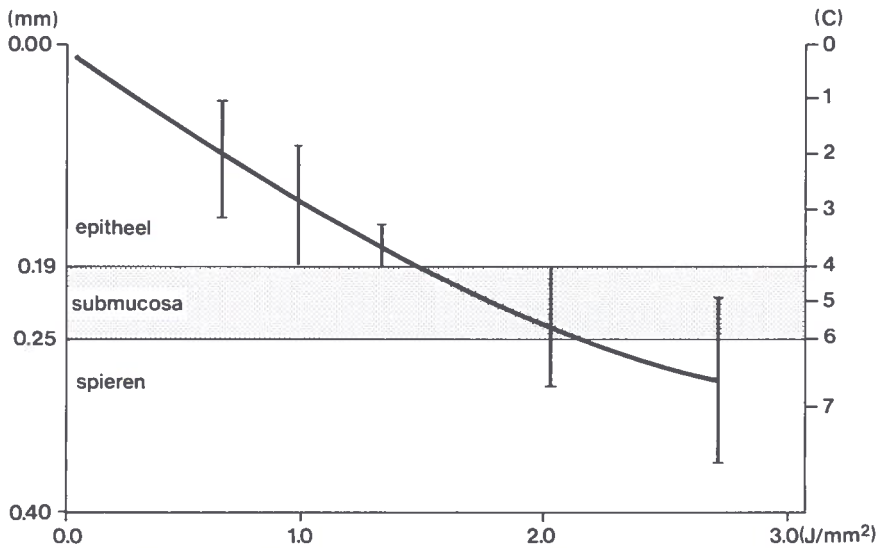


fig. 3.3 -2 De relatie tussen gemiddelde energiedichtheid van het CO₂-laserlicht en kraterdiepte aan de dorsale zijde van de tong. [C] is de code voor de aan de hand van micro-anatomische herkenningpunten bepaalde diepte van de krater. (epitheeldikte 0.19 mm SD 0.03 n = 20; dikte van submucosa 0.06 mm SD 0.03 n = 20).

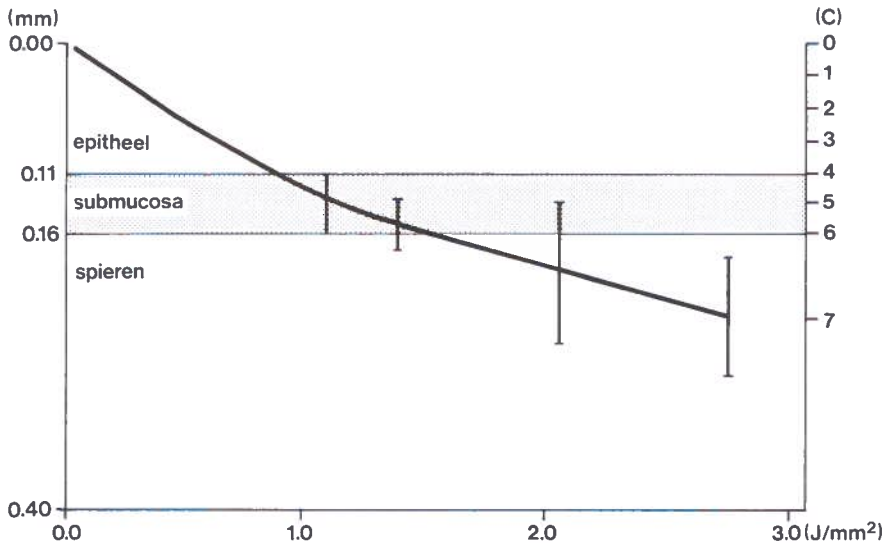


fig. 3.3 -3 De relatie tussen gemiddelde energiedichtheid van het CO₂-laserlicht en kraterdiepte aan de ventrale zijde van de tong. [C] is de code voor de aan de hand van micro-anatomische herkenningpunten bepaalde diepte van de krater. (epitheeldikte 0.11 mm SD 0.03 N = 20; dikte submucosa 0.05 mm SD 0.02 n = 20).

	0.05 s	0.1 s	0.2 s	0.4 s
5 W	-----	n = 3 $\bar{x} = 0.12$ SD 0.02	n = 2 $\bar{x} = 0.11$ SD 0.013	n = 3 $\bar{x} = 0.16$ SD 0.03
10 W	n = 2 $\bar{x} = 0.08$ SD 0.03	n = 4 $\bar{x} = 0.15$ SD 0.04	n = 4 $\bar{x} = 0.15$ SD 0.02	n = 3 $\bar{x} = 0.25$ SD 0.05
15 W	n = 4 $\bar{x} = 0.11$ SD 0.02	n = 4 $\bar{x} = 0.18$ SD 0.04	n = 4 $\bar{x} = 0.22$ SD 0.03	n = 3 $\bar{x} = 0.24$ SD 0.03
20 W	n = 4 $\bar{x} = 0.15$ SD 0.03	n = 4 $\bar{x} = 0.20$ SD 0.03	n = 4 $\bar{x} = 0.28$ SD 0.03	-----

tab. 3.3 -1 De dikte van de irreversibel thermisch beschadigde zone (\bar{x}) in mm voor verschillende uitgangsvermogens en expositietijden.
Experiment verricht aan de dorsale zijde van de tong (n = aantal waarnemingen; SD standaarddeviatie).

	0.05 s	0.1 s	0.2 s	0.4 s
5 W	-----	-----	n = 3 $\bar{x} = 0.18$ SD 0.03	n = 2 $\bar{x} = 0.21$ SD 0.03
10 W	n = 3 $\bar{x} = 0.11$ SD 0.04	n = 4 $\bar{x} = 0.16$ SD 0.05	n = 4 $\bar{x} = 0.19$ SD 0.01	n = 3 $\bar{x} = 0.25$ SD 0.05
15 W	n = 4 $\bar{x} = 0.11$ SD 0.04	n = 4 $\bar{x} = 0.15$ SD 0.03	n = 4 $\bar{x} = 0.20$ SD 0.05	n = 4 $\bar{x} = 0.21$ SD 0.03
20 W	n = 4 $\bar{x} = 0.18$ SD 0.04	n = 4 $\bar{x} = 0.20$ SD 0.04	n = 4 $\bar{x} = 0.21$ SD 0.04	-----

tab. 3.3 -2 De dikte van de irreversibel thermisch beschadigde zone (\bar{x}) in mm voor verschillende uitgangsvermogens en expositietijden.
Experiment verricht aan de ventrale zijde van de tong (n = aantal waarnemingen; SD standaarddeviatie).

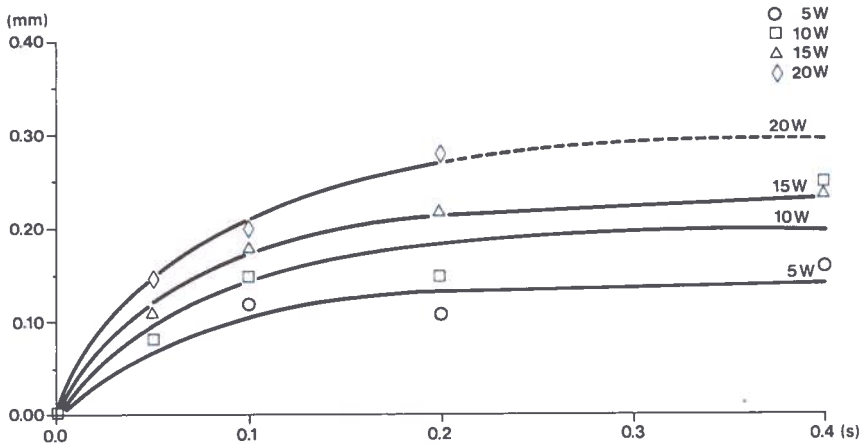


fig. 3.3 -4 De relatie tussen expositielijd (s) en dikte van de zone van irreversibel thermisch beschadigd weefsel (mm) in de bodem van de krater aan de dorsale zijde van de tong. (spotgrootte 0.96 mm; SD zie tab. 3.3 -1).

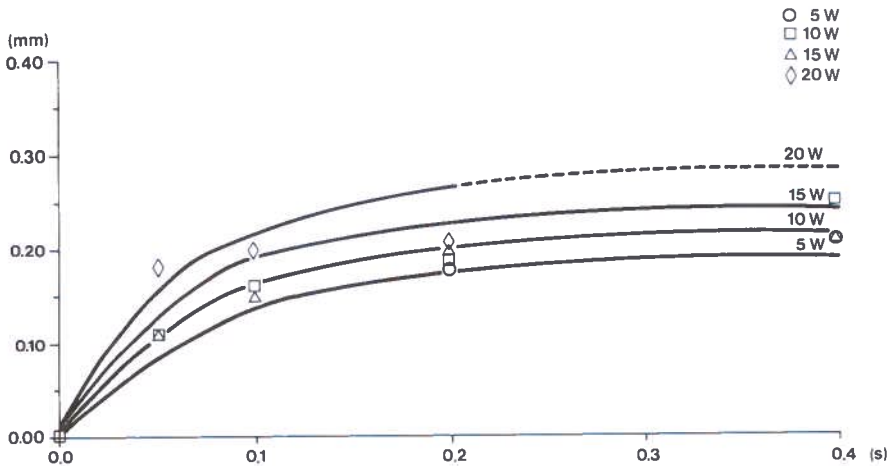


fig. 3.3 -5 De relatie tussen expositielijd (s) en dikte van de zone van irreversibel thermisch beschadigd weefsel (mm) in de bodem van de krater aan de ventrale zijde van de tong. (spotgrootte 0.96 mm; SD zie tab. 3.3 -2).

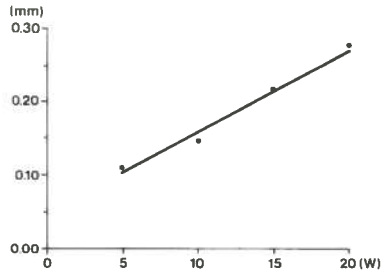


fig. 3.3 -6 De relatie tussen vermogen (W) en dikte van de zone van irreversibel thermisch beschadigd weefsel (mm) aan de dorsale zijde van de tong. (expositietijd is 0.2 s; spotdiameter 0.96 mm).

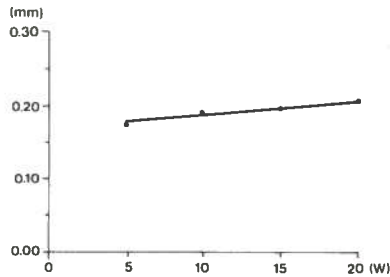


fig. 3.3 -7 De relatie tussen vermogen (W) en dikte van de zone van irreversibel thermisch beschadigd weefsel (mm) aan de ventrale zijde van de tong. (expositietijd is 0.2 s; spotdiameter 0.96 mm).

inclinatie	oppervlak v.d. spot	toename opp. t.o.v. incl. 90°	afname v.d. gemiddelde intensiteit
90°	0.72 mm ²		
60°	0.83 mm ²	15.3%	13%
45°	1.01 mm ²	40.3%	29%
30°	1.45 mm ²	101.4%	50%

tab. 3.3 -3 Het effect van de afname van de inclinatie van de laserbundel op het oppervlak van de laserspot en de gemiddelde energiedichtheid.

mig. De gemiddelde afname van de vermogensdichtheid voor de hoeken 60°, 45° en 30° is weergegeven in tabel tab. 3.3 -3.

Een krater die bij een inclinatie van 60° van de laserbundel werd veroorzaakt, week wat betreft de vorm niet af van de kraters die met een loodrecht invallende laserbun-

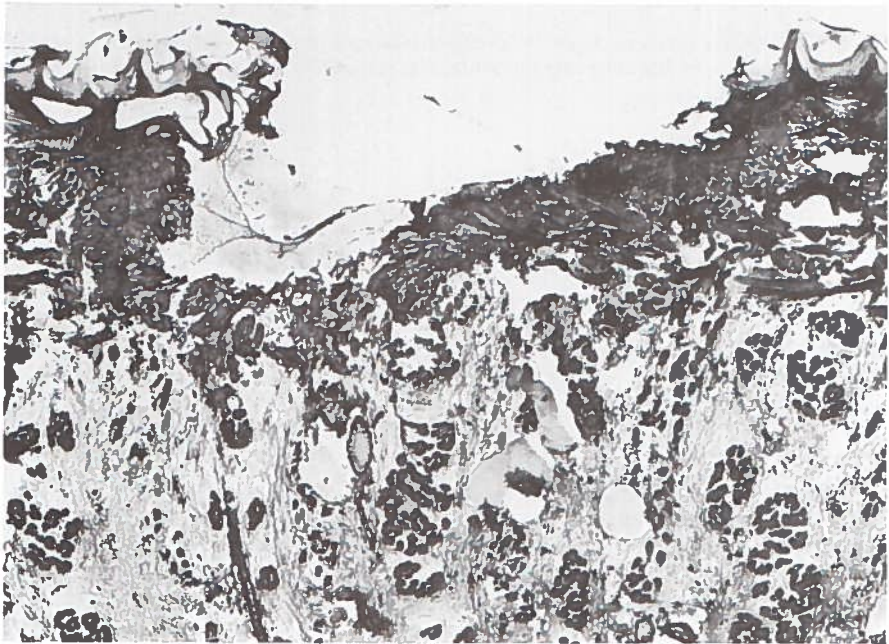

fig. 3.3 -8 Een krater in het slijmvlies van de dorsale zijde van de tong, veroorzaakt door een CO₂- laserbundel die het slijmvlies met een inclinatie van 30° raakt. (spot grootte 0.96 mm m; 20 W/0.2 s; H.E. x50).

del waren gemaakt. Werd de inclinatie van de laserbundel echter verkleind tot 45° of 30°, dan ontstond een asymmetrische krater, waarvan de tegenoverliggende wondrand werd ondermijnd (fig.3.3 -8).

Bij deze experimenten werd ook de dikte van de irreversibel thermisch beschadigde zone gemeten. De resultaten van deze metingen zijn verwerkt in de figuren fig. 3.3 -9 en 3.3 -10. Bij afnemende energiedichtheid door vergroting van het spotoppervlak werd de zone van irreversibel thermisch beschadigd weefsel dunner.

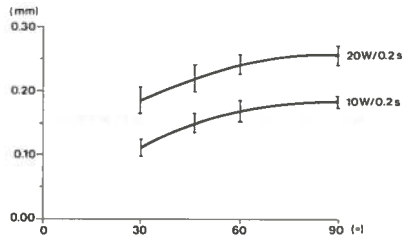


fig. 3.3 -9 De relatie tussen inclinatie van de laserbundel met het slijmvliesoppervlak (°) en dikte van de irreversibel thermisch beschadigde zone (mm) aan de dorsale zijde van de tong.

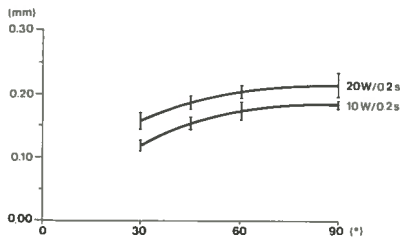


fig. 3.3 -10 De relatie tussen inclinatie van de laserbundel met het slijmvliesoppervlak (°) en dikte van de irreversibel thermisch beschadigde zone (mm) aan de ventrale zijde van de tong.

3.4 DISCUSSIE

In het eerste experiment kon worden vastgesteld dat de absorptie van CO₂-laserlicht in de oppervlakkig gelegen cellagen van het slijmvlies plaats vindt. De geabsorbeerde energie veroorzaakte via een verdamping van intra- en extracellulair vocht een destructie van deze oppervlakkig gelegen weefsellaag. De optredende carbonisatie wordt veroorzaakt door verbranding van organisch materiaal, waarbij CO₂, water en andere gassen ontstaan en de koolstof als zwarte partikels in de wond achterblijft. Vervolgens werd de daaronder gelegen weefsellaag aan het CO₂-laserlicht blootgesteld en verdampt. Naarmate de energiedichtheid toenam, werden meer weefsellaagen verdampt en nam de kraterdiepte toe.

In dit model was de relatie tussen energiedichtheid en penetratie van het CO₂-laserlicht niet geheel lineair. Dit kan het gevolg zijn van de niet homogene opbouw van de tong. Het verloop van de curve (fig. 3.3 -2 en fig. 3.3 -3) wordt onder andere bepaald door de soortelijke warmte en verdampingswarmte van de verschillende weefseltypes. Voor dit gebeuren bestaat echter geen adequaat fysisch model.

Zowel in fig. 3.3 -2 als in fig 3.3 -3 vertoonde de curve op de overgang van epitheel naar submucosa een lichte knik, waarna het verloop iets vlakker werd. Dit verschijnsel kan er op wijzen dat voor de verdamping van het epitheel minder energie nodig is dan voor de daaronder gelegen submucosa en spieren.

Het weefsel dat aan de krater grensde, onderging tengevolge van absorptie van energie uit het laserlicht en door warmtegeleiding een temperatuurverhoging. Voor het weefsel, dat direct aan de krater grensde, was deze temperatuurverhoging onvoldoende om een verdamping te veroorzaken, maar wel dusdanig hoog dat er een irreversibele beschadiging ontstond. De temperatuur, waarbij irreversibele weefselbeschadiging optreedt, varieert, afhankelijk van de pulsduur, volgens de literatuur van 58° tot 70°C.^{57,73,99,147}

De dikte van de zone van irreversibel thermisch beschadigd weefsel bleek voor expositietijden van 0.05 s tot 0.4 s lineair afhankelijk van de gemiddelde vermogensdichtheid (5 W - 20 W). Deze observatie komt overeen met die van andere onderzoekers.^{2,99,147}

Het verschil in helling van de curve uit 3.3 -6 en 3.3 -7 is waarschijnlijk het gevolg van een andere samenstelling van de weefsels aan de dorsale en ventrale zijde van de tong.

De relatie tussen de dikte van de irreversibel thermisch beschadigde zone en de expositietijd bleek in dit onderzoek niet lineair. Bij een aanvankelijk sterke toename tot een expositietijd van ongeveer 0.2 s bleef deze zone bij langere exposities ongeveer gelijk. Dit fenomeen kan kwalitatief als volgt worden verklaard. Het effect van CO₂-laserlicht op weefsel is een dynamisch proces, waarin drie in dezelfde richting bewegende isothermen zijn te onderscheiden.

De eerste isotherm wordt gevormd door de grens tussen weefsel met de eigen basistemperatuur en weefsel dat door inwerking van de laser een temperatuurverhoging heeft ondergaan.

De tweede isotherm is de grens tussen irreversibel thermisch beschadigd weefsel en het weefsel dat wel een temperatuurverhoging heeft ondergaan, maar niet irreversibel is beschadigd.

De snelheid, waarmee de eerste en tweede isotherm zich bewegen, is afhankelijk van de thermische eigenschappen van het weefseltype, het toegevoerde vermogen en de spotdiameter. In het toegevoerde vermogen kan onderscheid worden gemaakt tussen direct uit het laserlicht geabsorbeerde vermogen en vermogen dat via geleiding in het weefsel penetreert. Het direct uit het laserlicht geabsorbeerde vermogen zal voornamelijk in de zeer oppervlakkig gelegen cellagen een rol spelen. De dieper gelegen irreversibele thermische schade wordt door geleiding van warmte veroorzaakt^{99,147}.

De derde isotherm is de overgang van de krater naar irreversibel thermisch beschadigd weefsel. Dit front zal zich pas gaan verplaatsen wanneer het kookpunt is bereikt en de verdampingswarmte is geabsorbeerd. Na een expositietijd van 0.2 s tot 0.4 s bereiken de fronten twee en drie blijkbaar eenzelfde snelheid, waardoor de dikte van de irreversibel thermisch beschadigde zone nog slechts weinig toeneemt en min of meer konstant wordt.

Deze bevinding is echter niet in overeenstemming met de gegevens uit de experi-

menten van Verschueren.¹⁴⁷ In zijn onderzoek werd bij het verlengen van de expositietijd een vrijwel lineaire toename van de dikte van de irreversibel thermisch beschadigde zone gevonden. Dit verschil kan waarschijnlijk worden verklaard door de plaats waar Verschueren zijn metingen heeft verricht. Van de kraters die met verschillende expositietijden in leverweefsel van konijnen waren aangebracht, werden de coupes evenwijdig aan het weefseloppervlak gesneden. Op deze wijze werd de irreversibel thermisch beschadigde zone niet in de bodem, maar in de laterale wand van de krater gemeten. Doordat de laterale wand van de krater langer aan de warmtetoevoer uit de laserbundel bloot staat dan de kraterbodem, is een dikkere zone op deze lokalisatie te verwachten. Dit komt overeen met de resultaten van Adrian.² In dit onderzoek bleek de dikte van de irreversibel thermisch beschadigde zone in de laterale kraterrand groter dan in de kraterbodem.

Doordat de in ons onderzoek onderzochte kraters tamelijk ondiep waren, was het niet mogelijk de irreversibel thermisch beschadigde zone in de laterale kraterwand betrouwbaar te meten.

Naast de beschreven isothermen is er het fenomeen van de carbonisatie. Deze wordt veroorzaakt doordat het organische materiaal van het weefsel de verbrandingstemperatuur bereikt. Hierdoor treedt een verbranding op tot H₂O, CO₂ en andere gassen, terwijl koolstof als zwarte partikels in de wond achterblijft. Dit is mogelijk een exotherme reactie. De eventueel vrijkomende warmte zou dan invloed kunnen hebben op de dikte van de irreversibel thermisch beschadigde zone.

Tengevolge van ellipsoïde vervorming van de laserspot in het tweede experiment, ontstond vermindering van de gemiddelde vermogensdichtheid (tab. 3.3 -3). Dit verklaart waarom bij inclinatie van 45° en kleiner een afwijkend verdampingspatroon ontstaat. Dit heeft tevens tot gevolg dat de irreversibel thermisch beschadigde zone iets dunner wordt.

Bij inclinaties van de laserbundel met het slijmvlies van 45° en minder ontstonden kraters met een asymmetrische vorm. Dit zal het gevolg zijn van de absorptie van het CO₂-laserlicht in de oppervlakkige weefsellagen, waardoor verstrooiing weinig invloed heeft op de richting van de laserbundel.

3.5 CONCLUSIE

De directe inwerking van CO₂-laserlicht op slijmvlies, submucosa en spieren van de tong van de Wistar albino rat veroorzaakt een thermische reactie. Hierbij zijn twee gevolgen te onderscheiden:

1. De vorming van een weefseldefect tengevolge van verdamping van intra- en extracellulair vocht, waarbij tevens een carbonisatie van organisch materiaal optreedt.
2. Het ontstaan van een dunne zone van irreversibel thermisch beschadigd weefsel in de wand van het weefseldefect.

De diepte van het weefseldefect is afhankelijk van de vermogensdichtheid en de expositietijd. Bij een hoge vermogensdichtheid, die verkregen kan worden door het maximaal focuseren van het laserlicht en een hoog uitgangsvermogen, kan de CO₂-laser als snijdend instrument worden gebruikt. Dit effect kan ook bereikt worden door de expositietijd te verlengen.

Wanneer de gemiddelde energiedichtheid wordt beperkt tot 0.9 J/mm² á 1.5 J/mm² kan de CO₂-laser worden gebruikt voor verwijdering van oppervlakkig gelegen weefsellagen, bijvoorbeeld slijmvlies. De zone van irreversibel thermisch beschadigd weefsel onder een met de CO₂-laser veroorzaakt defect is dun en varieerde in dit onderzoek van 0.08 mm tot 0.28 mm. De dikte van deze zone kan waarschijnlijk door sterke beperking van de expositietijd en evenredige verhoging van het vermogen verder afnemen.

Wanneer de CO₂-laser met inclinaties van minder dan 60° wordt gebruikt, treedt een asymmetrisch verdampingspatroon op. Het verdient daarom aanbeveling bij behandelingen die met de CO₂-laser worden uitgevoerd, zoveel mogelijk een inclinatie van 60° - 90° na te streven.

4. DE WONDGENEZING VAN MONDSLIIJMVLIJES NA BESCHADIGING MET CO₂-LASERLICHT

4.1 INLEIDING

In dit hoofdstuk wordt een onderzoek beschreven naar de genezing van met de CO₂-laser veroorzaakte beschadigingen van mondslimvlies. Aan de hand van een experiment met Wistar albino ratten werd het histologisch aspect van de wondgenezing onderzocht. Vervolgens werd de invloed van de littekenvorming op de elastische eigenschappen van mondslimvlies na CO₂-laserverdamping en na excisie beoordeeld en vergeleken met die van niet behandeld slijmvlies. Dit experiment werd in een proefdiermodel met honden uitgevoerd.

4.2 HISTOLOGISCH ONDERZOEK

4.2.1 Inleiding

De resultaten van het onderzoek beschreven in hoofdstuk 3 hebben inzicht gegeven in de penetratie van CO₂-laserlicht in het slijmvlies en de weke delen van de tong van de Wistar albino rat. Aan de hand van deze gegevens was het mogelijk om met CO₂-laserlicht gestandaardiseerde laesies te veroorzaken en de wondgenezing hiervan te vervolgen. De wondgenezing van drie types laesies werd bestudeerd:

- type 1: een enkelvoudige laesie met een krater reikend tot het niveau van de basaalmembraan;
- type 2: een enkelvoudige laesie met een krater reikend tot in het spierweefsel van de tong;
- type 3: een laesie met een krater reikend tot het niveau van de basaalmembraan, waarbij het oppervlak van de wond ten opzichte van laesie type 1 werd vergroot.

4.2.2 Materiaal en methode

De proefopstelling en de wijze waarop de ratten onder algehele anesthesie werden gebracht was identiek aan de in hoofdstuk 3 beschreven methode.

Voor het aanbrengen van de laesies type 1 en 3 werd aan de dorsale zijde van de tong gebruik gemaakt van een vermogen van 7 W en een expositietijd van 0.2 s. Voor de ventrale zijde van de tong bedroegen deze waarden respectievelijk 4 W en

0.2 s. Het oppervlak van de laesies volgens type 3 werd ten opzichte van type 1 vergroot door negen aansluitende laesies in de vorm van een vierkant aan te brengen (fig. 4.2.2 -1). De laesies volgens type 2 werden zowel aan de dorsale als aan de



fig. 4.2.2 -1 Een laesie reikend tot het niveau van de basaalmembraan. Het oppervlak werd vergroot door negen aansluitende kraters in de vorm van een vierkant aan te brengen.

ventrale zijde van de tong veroorzaakt met een vermogen van 20 W en een expositietijd van 0.2 s. De plaats waar de beschadiging was aangebracht werd door middel van tatoeages met oostindische inkt gemarkeerd. Het experiment werd in viervoud uitgevoerd.

Voor het verkrijgen van materiaal voor histologisch onderzoek werden de ratten met een overdosis ether gedood. De laesies volgens type 1 en 2 werden beoordeeld op dag 1, 7, 21, 42 en 84. De beschadigingen volgens type 3 werden op dag 7, 21, 42 en 84 beoordeeld. De snijrichting van de 7 μm coupes was, evenals bij de in hoofdstuk 3 beschreven methode, loodrecht op het slijmvliesoppervlak. De coupes werden gekleurd met haematoxiline en eosine.

Bij de eerste beoordeling werd van elke laesie de coupe met het diepste defect of de meeste littekenvorming voor beoordeling geselecteerd. Voor het bestuderen van de littekenvorming werd van de direct aangrenzende coupe een van Gieson kleuring vervaardigd. De definitieve beoordeling vond plaats aan de hand van de coupes en gestandaardiseerde zwart/wit foto's. De plaats van meting werd op de zwart/wit opnames aangegeven.

4.2.3 Resultaten

Op dag één bleek bij histologisch onderzoek de weefselkrater in de laesies volgens type 1 en 2 volledig opgevuld te zijn met een fibrineus beslag. In deze fibrineuze bedekking bevond zich een infiltraat van neutrofiële granulocyten, dat zich in het aan de kraterwand grenzende weefsel uitbreidde. Dit infiltraat was bij de ondiepe kraters (type 1, fig. 4.2.3 -1) duidelijk minder uitgebreid en minder dicht dan bij kraters die verder dan het niveau van de basaalmembraan reikten (type 2, fig. 4.2.3 -2). In het weefsel rond de kraters was altijd sprake van enige dilatatie van capillairen, doch excessief oedeem werd niet gezien.

Zeven dagen na het aanbrengen van de laesies bleek dat er bij alle drie types be-

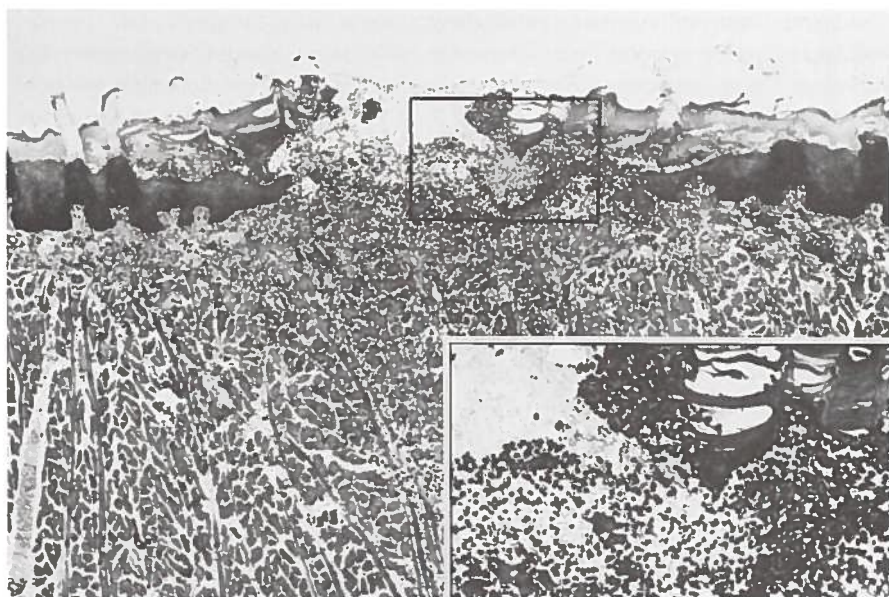


fig. 4.2.3 -1 Een krater in het epitheel van de dorsale zijde van de tong, reikend tot het niveau van de basaalmembraan, één dag na CO₂-laserverdamping (7 W/0.2 s) (HE x50/x120).




fig. 4.2.3 -2 Een krater in het epitheel van de dorsale zijde van de tong, reikend tot in de tongspieren, één dag na CO₂-laserverdamping (20W/0.2s) (HE x50/x120)

schadigingen een epithelialisatie vanuit de wondrand had plaatsgevonden. Het epitheel had nog geen normale micro-anatomische opbouw doordat de retelijsten nog ontbraken. Onder het epitheel bevond zich in een verdikte submucosa littekenweefsel dat veel jong collageen bevatte (fig. 4.2.3 -3). Het infiltraat van neutrofiële granulocyten was volledig verdwenen.

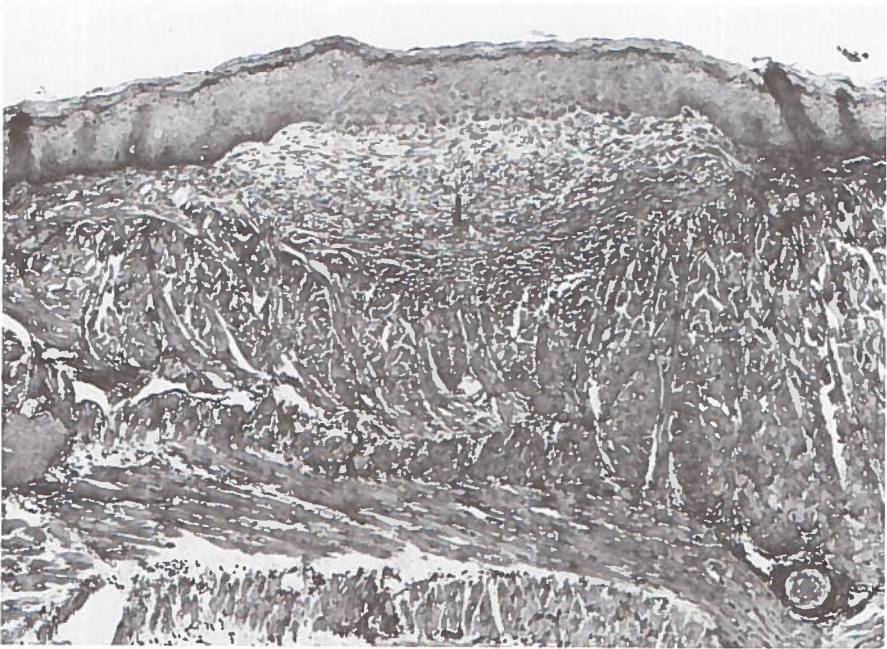


fig. 4.2.3 -3 Een genezend defect in het epitheel aan de dorsale zijde van de tong, 7 dagen na CO₂-laser-verdamping (7 W/0.2 s) (v. Gieson, x50, I is het gebied met littekenweefsel).

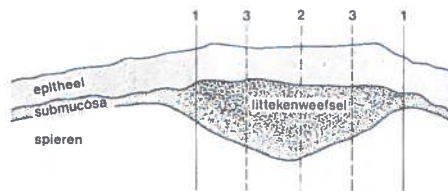


fig. 4.2.3 -4 De gestandaardiseerde meting van de dikte van epitheel en submucosa 7, 21, 42 en 84 dagen na het aanbrengen van een defect met behulp van de CO₂-laser.

1. de dikte ter plaatse van de rand van de genezen wond
 2. de dikte centraal in de genezen wond
 3. de dikte halverwege de rand en het centrum van de genezen wond
- De vijf gemeten waarden werden gemiddeld.

Het histologische beeld van de biopsieën die op dag 21, 42 en 84 waren verkregen vertoonde een gestage normalisatie van de micro-anatomische opbouw van epitheel en submucosa. Als parameter werd de gemiddelde dikte van epitheel en submucosa gebruikt. Voor elke genezende laesie werd volgens de in fig 4.2.3 -4 aangegeven methode de gemiddelde dikte van epitheel en submucosa bepaald. De ontwikkeling van de dikte van het epitheel werd voor de dorsale en ventrale zijde van de tong respectievelijk in fig. 4.2.3 -5 en 4.2.3 -6 weergegeven. De waarden

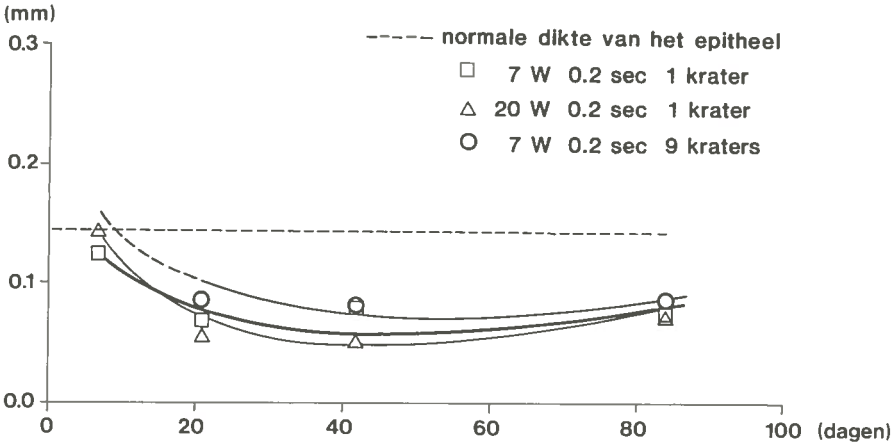


fig. 4.2.3 -5 Het verloop van de gemiddelde dikte van het epitheel tot en met 84 dagen na het aanbrengen van een defect met de CO₂-laser in het slijmvlies aan de dorsale zijde van de tong bij de Wistar albino rat.

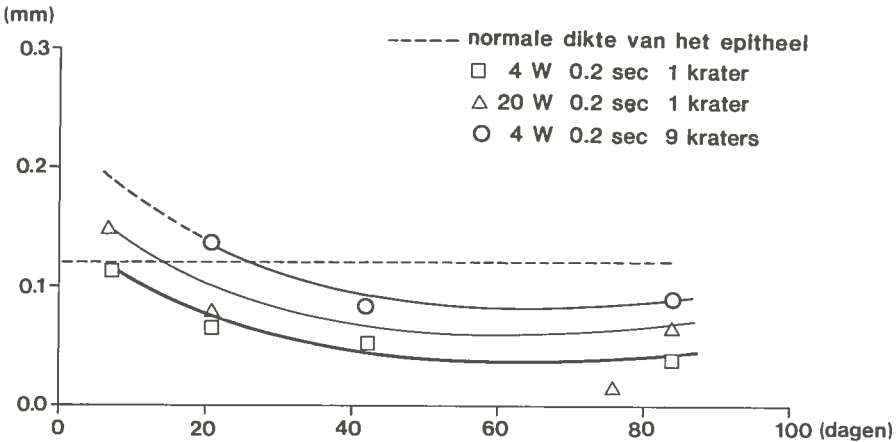


fig. 4.2.3 -6 Het verloop van de gemiddelde dikte van het epitheel tot en met 84 dagen na het aanbrengen van een defect met de CO₂-laser in het slijmvlies aan de ventrale zijde van de tong bij de Wistar albino rat.

bleken voor de verschillende types laesies dicht bij elkaar te liggen. Er was op een zelfde tijdstip geen significant verschil in de dikte van het epitheel bij de verschillende types laesies. De trend in de ontwikkeling van de gemiddelde epitheeldikte was dan ook voor de drie types beschadigingen gelijk. Aanvankelijk was op dag zeven de gemiddelde epitheeldikte ongeveer gelijk aan normaal epitheel. Daarna was er tot dag 42 tengevolge van de ontwikkeling van de retelijsten een afname tot ongeveer de helft van de normale dikte, waarna nog een herstel tot ongeveer 60% optrad.

De metingen van de gemiddelde dikte van het in de submucosa aanwezige littekenweefsel werden zowel aan de met haematoxiline/eosine als aan de volgens van Gieson gekleurde coupes verricht. Het bleek dat de methode van kleuring geen invloed had op de gevonden waarden. De ontwikkeling van de dikte van het littekenweefsel werd voor de dorsale en de ventrale zijde van de tong respectievelijk weergegeven in fig. 4.2.3 -7 en fig. 4.2.3 -8.

Op dag zeven was in alle gevallen sprake van een verdikte submucosa door de vorming van littekenweefsel. Bij de oppervlakkige enkelvoudige kraters was de submucosa gemiddeld vier maal dikker dan normaal en bij de diepe kraters zelfs ongeveer acht maal. Deze verdikking nam tot dag 21 (fig. 4.2.3 -9) sterk af en werd dan voor alle type laesies ongeveer gelijk. Wanneer de gemiddelde dikte verder in de tijd werd gevolgd, veranderde deze binnen de observatieperiode niet en bleef twee tot drie maal groter dan van de normale submucosa.

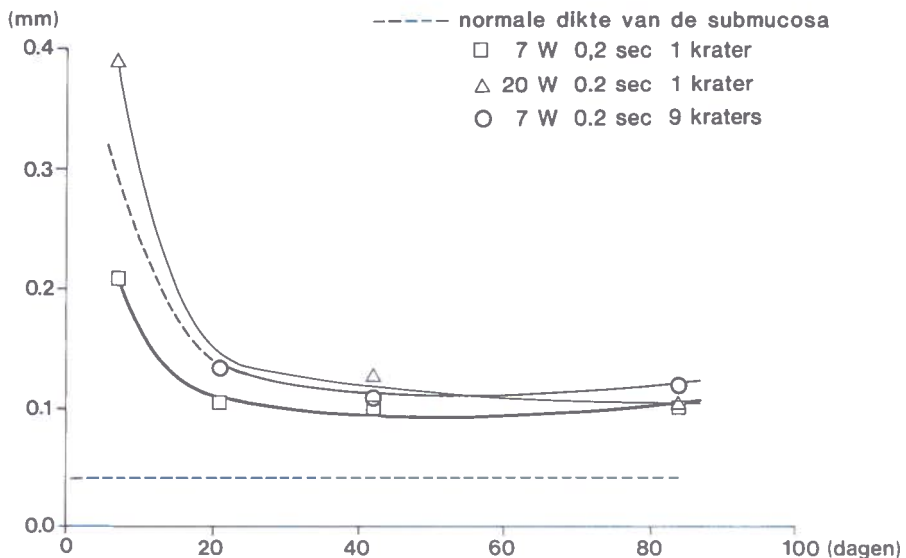


fig. 4.2.3 -7 Het verloop van de gemiddelde dikte van het littekenweefsel tot en met 84 dagen na het aanbrengen van een defect met de CO₂-laser in de dorsale zijde van de tong van de Wistar albino rat.

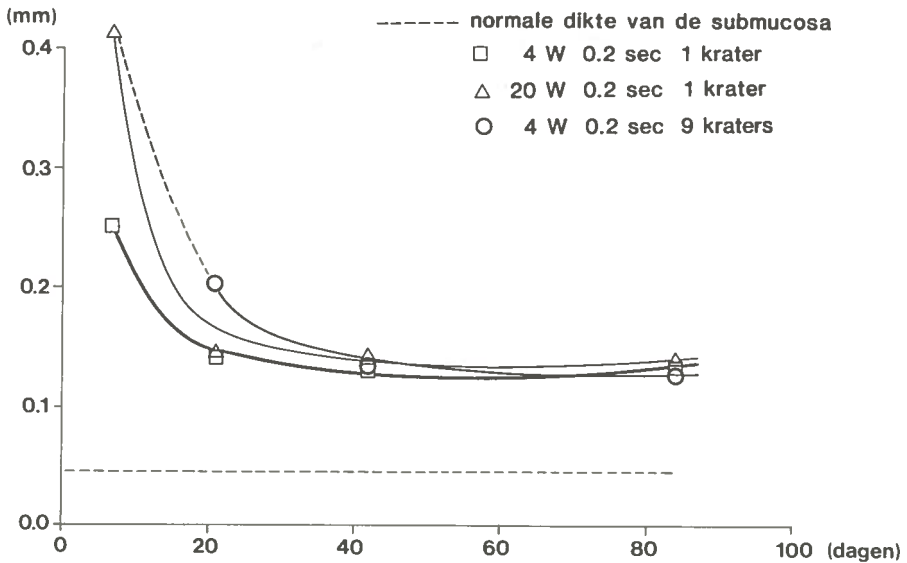


fig. 4.2.3 -8 Het verloop van de gemiddelde dikte van het littekenweefsel tot en met 84 dagen na het aanbrengen van een defect met de CO₂-laser in de ventrale zijde van de tong van de Wistar albino rat.




fig. 4.2.3 -9 Een genezen defect in het epitheel aan de dorsale zijde van de tong, 21 dagen na CO₂-laser-verdamping (7 W/0.2 s) (v. Gieson, x120, l is het gebied met littekenweefsel). Ten opzichte van fig. 4.2.3 -3 is er een afname van de dikte van het littekenweefsel.

Aan de hand van preparaten die volgens van Gieson waren gekleurd werd de dichtheid van de collageen vezels in het littekenweefsel onderzocht. Hiertoe werd binnen een gestandaardiseerd beeldveld het aantal collageen vezels geteld. Hierbij bleken er tussen de laesies volgens type 1, 2 of 3 geen significante verschillen in de dichtheid van de collageen vezels te bestaan.

4.2.4 Discussie

De epithelialisatie van met de CO₂-laser veroorzaakte laesies in het tonglijmvlies van de Wistar albino rat lijkt nauwelijks door de grootte van het oppervlak of de diepte van het defect te worden beïnvloed. Na dag 42 blijkt dat bij alle drie types beschadigingen de dikte van het epitheel onderling niet significant verschilt. Wel bleef gedurende de gehele observatieperiode een afname van de dikte tot 60% ten opzichte van niet behandeld epitheel bestaan.

Het littekenweefsel dat zich onder het genezen epitheel vormde bleek één week na behandeling, afhankelijk van het type beschadiging, aanzienlijk in dikte te verschillen. Bij de laesies volgens type 2 en 3 was deze laag vijf tot acht maal dikker dan bij onbehandeld slijmvlies. Bij type 1 was deze verdikking op dag 7 gemiddeld vier maal. Na drie weken waren deze onderlinge dikteverschillen verdwenen, maar bleef de submucosa binnen de observatieperiode twee tot drie keer dikker dan submucosa van niet behandeld slijmvlies. In het littekenweefsel was de dichtheid van collageen niet afhankelijk van het type van de tevoren aangebrachte beschadiging. In de literatuur zijn slechts enkele onderzoeken naar de genezing van mondslijmvlies na beschadiging met de CO₂-laser bekend.^{49,50,72,73} In al deze onderzoeken wordt beschreven dat er relatief weinig littekenweefsel wordt gevormd. Doch de mate waarin deze vorming van littekenweefsel optreedt wordt niet gekwantificeerd, waardoor vergelijking van resultaten niet mogelijk is. In onderzoeken naar genezing na CO₂-laserchirurgie van weefsel van de buikwand⁶⁶ en van de uterus¹⁰² wordt eveneens een zeer geringe littekenvorming beschreven.

4.2.5 Conclusies

Na verwijdering van slijmvlies van de tong van de Wistar albino rat door middel van CO₂-laserverdamping, geschiedt de wondgenezing door epithelialisatie vanuit de wondrand. Bij de genezing ontstaat epitheel met een normale micro-anatomische opbouw. De dikte van het genezen epitheel blijft binnen een observatieperiode van 84 dagen ongeveer 60% van die van niet behandeld slijmvlies.

De vorming van littekenweefsel in de submucosa is na de 21^e dag stabiel. De dikte van de submucosa is dan ten opzichte van niet behandeld weefsel twee tot drie maal groter. Ook bij laesies met een totale diepte tot ongeveer 0.4 mm, die zich

voorbij de basaalmembraan tot in de tongspieren uitstrekken, blijkt het patroon van de genezing niet te verschillen ten opzichte van oppervlakkige laesies die slechts tot de basaalmembraan reiken.

4.3 ONDERZOEK NAAR DE ELASTISCHE EIGENSCHAPPEN VAN NORMAAL MONDSLIIJMVLIJES, VAN SLIIJMVLIJES NA CO₂-LASERVERDAMPING EN NA EXCISIE

4.3.1 Inleiding

Na de CO₂-laserverdamping van intra-epitheliale afwijkingen van mondslijmvlies bleek een fraaie wondgenezing, zonder klinisch duidelijk waarneembare littekenvorming op te treden. De mate van littekenvorming wordt vooral bepaald door de hoeveelheid bindweefsel die na een verwonding ontstaat. Naarmate er meer bindweefsel ontstaat zal de weerstand tegen vervorming toenemen en wordt het slijmvlies stugger. Behoud van elastische eigenschappen na chirurgische behandeling is van belang voor de normale functie en beweeglijkheid van het mondslijmvlies. Om de elastische eigenschappen van normaal slijmvlies en van genezen slijmvlies na CO₂-laserverdamping of na excisie objectief te kunnen registreren werd een meetmethode ontwikkeld die in 4.3.2 zal worden beschreven.

Onder de elasticiteit van een vaste stof wordt het vermogen verstaan om na een vervorming tengevolge van een uitwendig aangebrachte kracht, na het wegnemen van deze kracht weer tot de oorspronkelijke vorm terug te keren. De kracht nodig om een bepaalde vervorming te veroorzaken is per stof verschillend. Als voorbeeld wordt de vervorming van een staaf besproken. Wanneer aan de staaf wordt getrokken, wordt het lineaire verband tussen verlenging en kracht weergegeven door de wet van Hooke⁸⁶:

$$\Delta L = \frac{FL_0}{EA_0}$$

In deze formule is L_0 de oorspronkelijke lengte van de staaf, ΔL de lengtetoeename, F de kracht die de verlenging veroorzaakt (uitgedrukt in N), A_0 de begindoorsnede in m² en E is de elasticiteitsmodulus van het materiaal.

Via enige omwerking ontstaat de formule

$$\frac{\Delta L}{L_0} = \frac{F}{A_0} \times \frac{1}{E}$$

$\Delta L/L_0$ is de relatieve verlenging en wordt aangegeven met ϵ . F/A_0 is de spanning die wordt gekarakteriseerd door σ . E is een dimensieloos getal, ϵ wordt uitgedrukt in N/m.² Naarmate de elasticiteitsmodulus van een materiaal groter is, bestaat er een grotere weerstand tegen vervorming.

Bij zuiver elastische stoffen is het verband tussen spanning en relatieve verlenging tot aan de elasticiteitsgrens lineair. Bij grotere spanning treedt een afname van de weerstand tegen vervorming en uiteindelijk materiaalbreuk op.

Over de elastische eigenschappen van mondslijmvlies en de wijze waarop deze gemeten kunnen worden, bleken in de literatuur geen gegevens voorhanden. Wel bleek er in vitro én in vivo onderzoek naar de elastische eigenschappen van de huid te zijn gedaan.^{31,48,82,101,117,118} Uit deze onderzoeken bleek dat de huid zich niet als een zuiver elastische stof gedraagt, maar zogenoemde visco-elastische eigenschappen bezit. De snelheid waarmee de trekproef wordt uitgevoerd, heeft daarbij invloed op de metingen.⁴⁸ Bij een langzaam uitgevoerde deformatie treedt het zogenoemde "creep" fenomeen op, doordat het weefsel zich aanpast aan de vormverandering en de inwendige spanning afneemt. Wanneer de spanning te snel wordt opgevoerd, is er onvoldoende gelegenheid voor het weefsel om zich te strekken. Bij treksnelheden van $0.007 \frac{\text{mm/s}}{\text{mm}}$ tot $0.42 \frac{\text{mm/s}}{\text{mm}}$ treden deze fenomenen niet op.⁴⁸

Fig. 4.3.1 -1 geeft het trek-rekdiagram weer van een in vitro trekproef aan huid zoals deze door Gibson werd beschreven.³¹ Het experiment werd in vitro uitgevoerd. Bij het begin van de rekprocedure (fase 1) blijkt er weinig spanning nodig te zijn. Daarna neemt de weerstand tegen vervorming toe (fase 3). Dit verschil in weerstand tegen

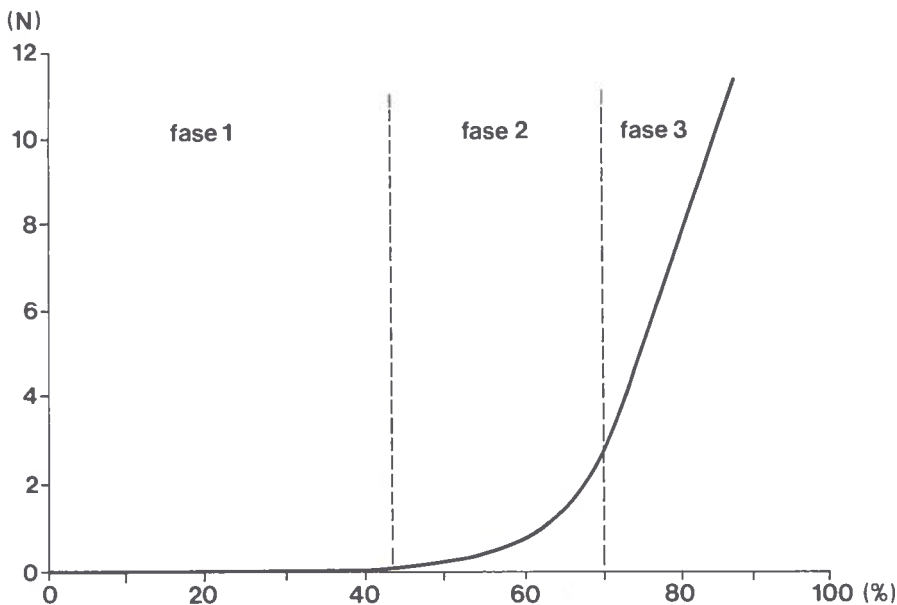


fig. 4.3.1 -1 Het trek-rekdiagram van een in vitro trekproef van huid (Gibson³¹). Kracht in N; $\Delta l/l$ in % (breedte van het monster is 8 mm).

vervorming wordt verklaard doordat in fase 1 de collagevezen die de elasticiteit van de huid bepalen eerst worden gestrekt, een proces dat met relatief weinig spanning kan geschieden. In fase 3 worden de gestrekte collagevezen gerekend en is er meer spanning nodig.

Tussen fase 1 en 3 bestaat een overgangsgebied 2, waarin een deel van de vezels al gerekend wordt, terwijl het andere deel nog niet volledig gestrekt is. Fase 3 vertoont vrijwel volledige elastische eigenschappen.

Gezien de micro-anatomische bouw kunnen bij slijmvlies vergelijkbare visco-elastische eigenschappen als bij de huid worden verwacht.

Voor onderzoek van de elastische eigenschappen van de huid werd gebruik gemaakt van trekbanken.^{31,117,118} Fixatie vond bij de in vitro experimenten plaats door middel van klemmen,^{31,117,118} bij de in vivo experimenten werd gebruik gemaakt van "voetjes" die met behulp van dubbelzijdig klevende tape aan de huid werden bevestigd.⁸²

Bij in vitro onderzoek kon de elasticiteitsmodulus van de huid nauwkeurig worden berekend, omdat de afmetingen van het monster en met name het oppervlak van de doorsnede relatief eenvoudig waren vast te stellen. Bij in vivo experimenten leverde het bepalen van de afmetingen van het monster problemen op. Dit probleem werd opgelost door de gemiddelde dikte van de huid op 1.3 mm te stellen.⁸²

Bij ons onderzoek mag verwacht worden dat het complex van slijmvlies en bindweefsel afhankelijk van de tevoren uitgevoerde behandeling in dikte zal verschillen.

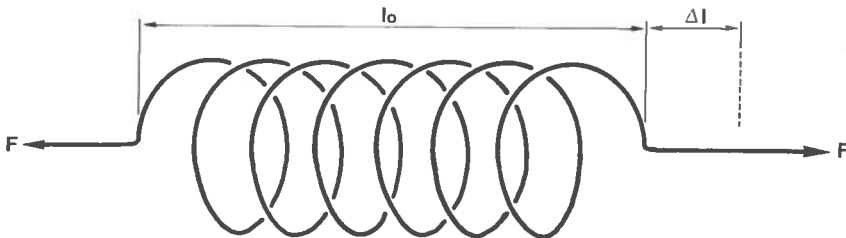


fig. 4.3.1 -2 De veerconstante van een veer. Voor verklaring zie tekst.

Daardoor is bij een in vivo onderzoek de elasticiteitsmodulus van behandeld en onbehandeld slijmvlies niet te berekenen. Besloten werd om van een gestandaardiseerd slijmvliesoppervlak met behulp van een miniatuur trekbank de veerconstante te bepalen. De veerconstante is een maat voor de weerstand tegen vervorming van een lichaam, bijvoorbeeld een veer (fig. 4.3.1 -2). F is de kracht die nodig is om een verlenging Δl van de veer te veroorzaken. De veerconstante $F/\Delta l$ en wordt uitgedrukt in N/m.

Wanneer van een slijmvliesgebied en onderliggend litteken de veerconstante wordt bepaald dient als extra variabele de breedte (b) van het monster in de berekening te worden betrokken (fig. 4.3.1 -3). De formule wordt dan $\frac{F}{b} = K \frac{\Delta l}{l_0}$, waar K de veerconstante is.

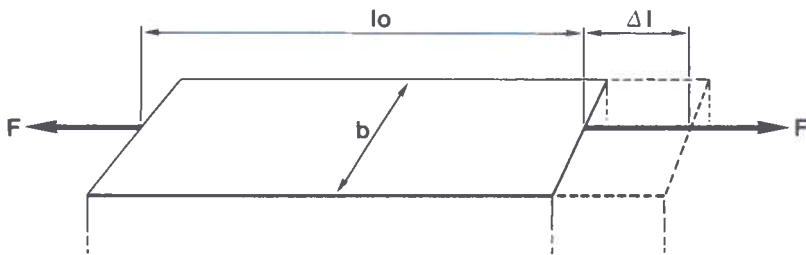


fig. 4.3.1 -3 Bepaling van de veerconstante van slijmvlies en onderliggend bindweefsel met onbekende dikte. Verklaring zie tekst.

4.3.2 Materiaal en methode

Voor het onderzoek van de elastische eigenschappen van mondslijmvlies werd in samenwerking met de Afdeling Materia Technica van de Subfaculteit Tandheelkunde te Groningen een trekbank ontwikkeld (fig. 4.3.2 -1 en fig. 4.3.2 -2). Om bij de in vivo experimenten het slijmvlies niet te beschadigen werden voor de trekbank speciale voetjes geconstrueerd die door middel van zuignappen aan het slijmvlies werden gefixeerd.

De voet B behoorde tot het vaste deel van de trekbank. Verlenging van het te onderzoeken weefsel geschiedde door verplaatsing van de van een Schneebergerlager voorziene voet A. Voor de verplaatsing werd gebruik gemaakt van een door een stappenmotor aangedreven schroefdraadspindel. Het aantal stappen en daarmee de verplaatsing werd gestuurd en geregistreerd door een computer Apple IIe (8-bit systeem).

De kracht die nodig is voor de verlenging werd geregistreerd met behulp van een rekstrook. Deze rekstrook was aangebracht op het blad van verenstaal dat de verbinding vormde tussen voet A en de trekbank. De weerstandsveranderingen van de rekstrook tengevolge van het buigen van het verenstaal werden via een brug van Wheatstone doorgegeven naar een analoog-digitaal converter (Apple IIe).

Het signaal van de rekstrook werd geijkt door de trekbank vertikaal te stellen en de trekarm A aan het uiteinde te belasten met bekende gewichten. De gevoeligheid van het systeem was instelbaar. Bij een maximale belasting van 10 N was de nauwkeurigheid $\pm 5 \cdot 10^{-2}$ N.

De verplaatsing van de trekarm was maximaal 25 mm. De minimum afstand u_0 bedroeg 9 mm. De uitleesnauwkeurigheid van het systeem is voor verplaatsing ± 0.1 mm. De treksnelheid was konstant en bedroeg 1 mm/s. Het verband tussen kracht en verplaatsing werd door de computer geregistreerd. Voorafgaande aan elke meting werd de Wheatstone brug na fixatie van het weefsel in balans gebracht.

De trekproef werd gestopt op het moment dat slippen van arm A waarneembaar was. Daarna verscheen het diagram op een beeldscherm en werd het op een printer

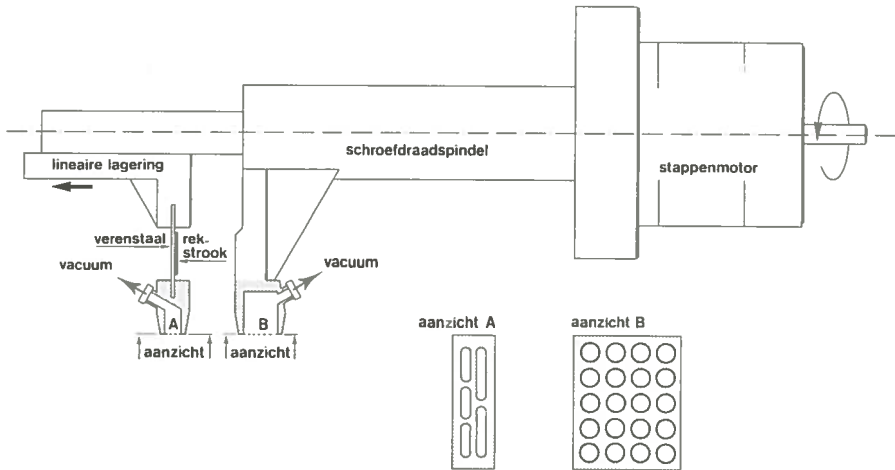


fig. 4.3.2 -1 Schematische voorstelling van de trekbank.




fig. 4.3.2 -2 Miniatuur trekbank voor het meten van de veerconstante van mondslijmvlies.

geplot. Fig. 4.3.2 -3 geeft een trek-rekdiagram weer van normaal slijmvlies. Voor verwerking van de resultaten werd de tangens van de hoek tussen de raaklijn aan de curve en de x-as berekend.

Voor dit experiment werd een zestal honden van verschillend ras gebruikt. De honden werden door middel van een intraveneuze injectie met pentobarbital (30 mg/kg lichaamsgewicht) onder algehele anesthesie gebracht. Na oro-endotracheale intubatie werd de anesthesie met een mengsel van lachgas/zuurstof 1 : 2 en 0.5 - 1.0% fluotane gecontinueerd.

De trekbank werd aan de operatietafel gefixeerd. Door de bovenlip van de hond naar craniaal om te slaan, kon deze spanningsvrij door middel van de zuignappen

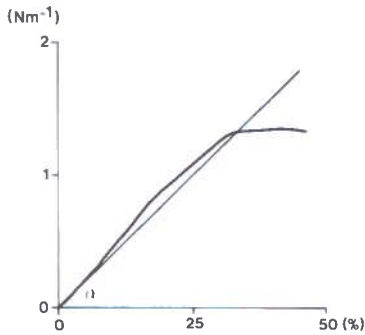


fig. 4.3.2 -3 Trek-rekdiagram van niet behandeld slijmvlies. $L_0 = 9$ mm, breedte van het monster is 12 mm.

aan de trekbank worden gefixeerd (fig. 4.3.2 -4). Aan gezond slijmvlies werd de trekproef in drievoud uitgevoerd.

Vervolgens werd in de linker bovenlip een rechthoekig slijmvliesgebied van 20 x 25 mm met de CO₂-laser verdampt. De Cavitron 300A CO₂-laser werd hiervoor aan een Zeiss Opmi I operatiemicroscoop gekoppeld. De laserbundel werd in de micromanipulator met behulp van een lens met een brandpuntsafstand van 400 mm gefo-




fig. 4.3.2 -4 Opstelling van de miniatuur trekbank bij het proefdier.

cusseerd. In de operatiemicroscopie was een objectief met een brandpuntsafstand van 300 mm gemonteerd. Door dit verschil in brandpuntsafstand van de laser en de operatiemicroscopie werd op het slijmvlies een lichte vergroting van de spot gerealiseerd. Met een vermogen van 15 W werd de laserspot met een dusdanige snelheid over het weefsel bewogen, dat alleen slijmvlies werd verdampt.

Uit de rechter bovenlip werd, zo dun mogelijk, een rechthoekig slijmvliesgebied van 20 x 25 mm met een scalpel geëxcideerd. Haemostase werd verkregen met behulp van diathermie. Het geëxcideerde slijmvlies werd voor histologisch onderzoek bewerkt. Aan de hand van de preparaten werden metingen van de dikte van het epitheel verricht.

De eerste week werd het dieet aangepast en kregen de honden zachte voeding. Na ongeveer vier weken was in alle gevallen een volledige re-epithelialisatie opgetreden.

Na zes weken werd opnieuw onder algemene anesthesie de veerconstante van de behandelde gebieden bepaald.

Vervolgens werd centraal uit het behandelde gebied ten behoeve van histologisch onderzoek een biopsie genomen. De preparaten werden gebruikt voor de meting van de dikte van het epitheel en het littekenweefsel.

4.3.3 Resultaten

De genezing van de met de CO₂-laser veroorzaakte slijmvlieslaesies vond binnen ongeveer vier weken plaats. Er trad vanuit de wondranden een egale re-epithelialisatie op, waarna het behandelde gebied zich slechts door het ontbreken van de normaal aanwezige pigmentatie onderscheidde van niet behandeld slijmvlies.

	veerconstante Nm ⁻¹	dikte van epitheel én bindweefsel
normaal slijmvlies	4.0 Nm ⁻¹ SD 1.2	0.8 mm SD 0.2
slijmvlies na CO ₂ -laser- verdamping	6.1 Nm ⁻¹ SD 1.7	1.1 mm SD 0.4
slijmvlies na excisie	11.6 Nm ⁻¹ SD 1.3	1.9 mm SD 0.5

tab. 4.3.3 -1 Veerconstante en dikte van epitheel en bindweefsel van normaal slijmvlies, na CO₂-laserverdamping en na excisie (voor verklaring zie tekst).

De genezing van de geëxcideerde gebieden was vrijwel altijd binnen vier weken voltooid. De re-epithelialisatie verliep echter grillig en ging met aanzienlijke hypertrofie van de wondranden gepaard. Na genezing was het bedekkende slijmvlies tengevolge van het onderliggende hypertrofische litteken onregelmatig en stug.

Bij ieder proefdier werd zes weken na CO₂-laserverdamping en excisie van de behandelde gebieden in drievoud een elasticiteitsmeting verricht. Van elk trekrekdiagram werd de tangens van hoek α bepaald (fig. 4.3.2 -3). De waarden van alle bepalingen werden per behandelingssoort gemiddeld (tab. 4.3.3 -1).

De dikte van het epitheel en het bindweefsel van het litteken werd volgens de in fig. 4.2.3 -4 aangegeven methode aan de hand van histologische coupes bepaald. Hierbij werd zowel van met haematoxiline/eosine gekleurde coupes als van volgens van Gieson gekleurde coupes gebruik gemaakt. De verschillende kleuringstechnieken hadden echter geen invloed op de diktemeting van het litteken (tab. 4.3.3 -1).

4.3.4 Discussie

Het bij klinische beoordeling waargenomen verschil in kwaliteit van de wondgenezing na CO₂-laserverdamping en excisie van mondslijmvlies kon door meting van de dikte en de veerconstante van het litteken worden geobjectiveerd. De veerconstante van het door middel van excisie behandelde gebied is aanzienlijk hoger dan van slijmvlies dat met CO₂-laserverdamping werd behandeld. Ten opzichte van normaal slijmvlies heeft een met de laser behandeld gebied wel een hogere veerconstante, doch de waarde daarvan ligt zo dicht bij die van normaal slijmvlies, dat er in de spreiding een overlap bestaat. Wanneer de dikte van het epitheel en onderliggend litteken wordt gecorreleerd met de veerconstante blijkt er sprake van een lineair verband (fig. 4.3.4 -1). De weerstand tegen vervorming van een slijmvliesge-

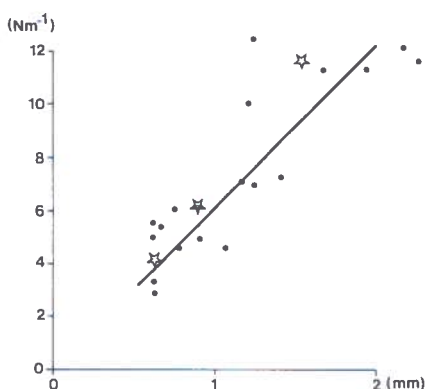


fig. 4.3.4 -1 De correlatie tussen de dikte (mm) van epitheel + bindweefsel en de veerconstante (Nm⁻¹).

bied wordt blijkbaar bepaald door de dikte van epitheel en onderliggend bindweefsel.

In dit experiment werd slechts één keer, zes weken na de behandeling, de veerconstante en de dikte van het slijmvlies met litteken bepaald. Bij een pilot study was namelijk gebleken dat na dit tijdstip geen evidente veranderingen in de waarde van de veerconstante optraden. Uit de experimenten met de Wistar albino ratten (hoofdstuk 4.2) was eveneens bekend dat de dikte van het littekenweefsel na de 21e postoperatieve dag nauwelijks meer veranderde.

Een opmerkelijk verschil in de vorm van het trek- rekdiagram van de in vivo trekproef aan slijmvlies met de vorm van het diagram van Gibson (fig. 4.3.1 -1) is het ontbreken van fase 1. Dit is te verklaren door het feit dat bij het in vivo experiment het slijmvlies door de verbinding met het onderliggende weefsel al een zekere voorspanning heeft.

4.3.5 Conclusies

Met de voor dit onderzoek ontwikkelde apparatuur kan reproduceerbaar de veerconstante van een slijmvliesgebied in vivo worden bepaald. De gemeten veerconstante blijkt sterk te correleren met de dikte van het epitheel met onderliggend bindweefsel (fig. 4.3.4 -1). Het klinisch waargenomen verschil in elastische eigenschappen van met de CO₂-laser behandeld en geëxcideerd slijmvlies is geobjectiveerd. Na CO₂-laserverdamping neemt de veerconstante van mondslijmvlies door een geringe littekenvorming ten opzichte van niet behandeld slijmvlies iets toe (tab. 4.3.3 -1). De veerconstante van slijmvlies dat door middel van excisie werd behandeld is aanzienlijk groter dan van niet behandeld slijmvlies. Dit uit zich bij histologisch onderzoek in een evenredig dikkere laag littekenweefsel.

Vanwege de beperkte littekenvorming en daarmee samenhangende geringe invloed op de elastische eigenschappen van het weefsel, verdient voor verwijdering van mondslijmvlies de CO₂-laser de voorkeur boven de excisie met het scalpel.

5. LEUKOPLAKIE VAN HET MONDSLIIJMVLIES

5.1 INLEIDING

De term leukoplakie werd voor het eerst in 1877 geïntroduceerd door de Hongaarse dermatoloog Ernő Schwimmer. De World Health Organization (W.H.O.) definieerde in 1978 leukoplakie van het mondslijmvlies als: "a white patch or plaque that cannot be characterized clinically or pathologically as any other disease".⁹² Sommige auteurs voegen aan deze definitie de eigenschap toe dat de afwijking niet afstrijkbaar is.¹⁷

Uit de literatuur blijkt duidelijk dat de term leukoplakie slechts dekkend is voor het klinisch aspect van de afwijking.^{9,17,20,35,78,92,113,133,154} De histologische beschrijving geschiedt naar strikt histologische kenmerken als epiheelhyperplasie, ortho- en parakeratose en mate van dysplasie.^{9,17,20,35,92,113,154}

Daar volgens de definitie van de W.H.O. de diagnose leukoplakie per exclusionem wordt gesteld, moet bij iedere witte afwijking van het mondslijmvlies het gehele scala aan differentiële diagnoses van "white lesions" worden beschouwd.^{17,28,35,92,112,113,152} Een overzicht van de differentiële diagnoses staat vermeld in 5.3.2.

Leukoplakie wordt gerekend tot de zogenaamde "precancerous lesions". Onder een dergelijke aandoening wordt verstaan: morfologisch veranderd weefsel dat meer kans heeft op maligne ontaarding dan het overeenkomstige normale weefsel.^{113,135,154} Voor het mondslijmvlies wordt, behalve leukoplakie, onder andere de erythroplakie tot de precancereuze afwijkingen gerekend.^{131,154} Naast de term "precancerous lesion" wordt het begrip "precancerous condition" gebruikt. Een precancereuze toestand is die algemene toestand van een patiënt, waarbij een significant hoger risico bestaat voor het ontstaan van een maligniteit.^{9,113} Voorbeelden van precancerous conditions voor planocellulaire carcinomen van de mondholte zijn het Plummer-Vinson syndroom en submuceuze fibrose.

5.2 FREQUENTIE VAN VOORKOMEN

De frequentie waarin leukoplakie van het mondslijmvlies bij de Nederlandse bevolking voorkomt is niet bekend. Europese landen waar hierover wel gegevens bestaan zijn Hongarije en Zweden. Hier komt leukoplakie respectievelijk bij 3.6% en 11.6% van de bevolking voor.^{11,113}

5.3 KLASSIFIKATIE EN DIFFERENTIËLE DIAGNOSTIEK

5.3.1 Inleiding

De klassifikatie van leukoplakie vindt enerzijds plaats om de afwijking van andere witte afwijkingen van het mondslijmvlies te kunnen onderscheiden. Anderzijds worden klassifikaties gebruikt als hulpmiddel bij het voorspellen van het biologisch gedrag van leukoplakie.

Leukoplakie kan geklassificeerd worden naar:

- het klinische aspect;
- het histologische beeld;
- de etiologische factoren.

5.3.2 Klinische klassifikatie en differentiële diagnostiek

Pindborg introduceerde in 1963 een klinische klassifikatie waarin onderscheid werd gemaakt tussen de "homogenous" en de "speckled leukoplakia".¹⁰⁹ Onder de homogene vorm van leukoplakie wordt een egaal witte, niet verheven verkleuring van het slijmvlies verstaan. Het "speckled type" omvat alle verheven vormen en leukoplakieën waarin rode, erosieve gebieden aanwezig zijn. In latere publikaties werd in plaats van "speckled leukoplakia" over "nodular leukoplakia" gesproken.¹¹³

Bánóczy onderscheidde in haar klassifikatie drie vormen:¹¹

1. Leukoplakia simplex. Deze vorm komt overeen met de homogene leukoplakie uit de klassifikatie van Pindborg.
2. Leukoplakia verrucosa. Een egaal witte aandoening van het mondslijmvlies met verruceuze veranderingen.
3. Leukoplakia erosiva. Hiertoe wordt elke leukoplakie gerekend waarin rode erosieve gebieden aanwezig zijn.

Bánóczy (1972) ¹¹	Pindborg (1963) ¹⁰⁹	Int. Seminar (1984) ⁹
simplex	homogeen	homogeen
verrucosa	speckled	niet-homogeen
erosiva		<ul style="list-style-type: none">- erythro-leukoplakie- nodulaire leukoplakie- verruceuze leukoplakie

tab. 5.3.2 -1 Onderlinge vergelijking van de klinische klassifikaties van leukoplakie volgens Bánóczy, Pindborg en het International Seminar on Oral Leukoplakia and Associated Lesions Related to Tobacco Habits.

De leukoplakia verrucosa en erosiva kunnen in de klassifikatie van Pindborg onder de speckled leukoplakia worden gerangschikt (tab. 5.3.2 -1).

In het 'International Seminar on Oral Leukoplakia and Associated Lesions related to Tobacco Habits', Malmö 1983, werd de aanbeveling gedaan in de klinische klassifikatie van leukoplakie van het mondslijmvlies, slechts over homogene en niet-homogene leukoplakie te spreken.⁹ Onder homogene leukoplakie wordt een witte laesie van het mondslijmvlies verstaan, met een glad of eventueel licht gerimpeld oppervlak. Alle overige vormen worden tot het niet-homogene type gerekend (tab. 5.3.2 -1).

Leukoplakie wordt gerekend tot de witte afwijkingen van het mondslijmvlies. Een beperkt aantal afwijkingen die sterk op leukoplakie gelijken en daardoor diagnostische problemen kunnen geven, zullen kort worden besproken:

- Leukoedeem. Deze afwijking manifesteert zich als een witte, over het slijmvlies liggende, sluier. Het histopathologisch beeld toont een verbrede epitheel laag door intracellulair oedeem.^{17,28,92,112,113,152} De gelijkenis met de homogene leukoplakie is gering, doordat de afwijking enigszins transparant en sponzig is.

- Leukokeratosis nicotina palati. Dit is een witte verkleuring van het palatum-slijmvlies op basis van een orthokeratose tengevolge van het roken van pijp of sigaren. De rode stippen in de afwijking worden veroorzaakt door ontstoken uitvoergangen van de submucosaal gelegen speekselklierjes.^{17,28,35,89,92,112,152}

- Lichen ruber planus. Deze aandoening kan zowel aan de huid als aan het mondslijmvlies voorkomen. De slijmvliesafwijking kan zonder ofwel synchroon of metachroon met de huidafwijking voorkomen. De slijmvliesafwijking bestaat vaak uit fijne, licht verheven witte lijntjes, de zogenaamde reticulair lichen. Daarnaast komt de plaque-papillomateuze vorm en de erosieve vorm voor. Deze laatste twee vormen kunnen gelijkenis vertonen met respectievelijk een verruceuze of erosieve leukoplakie. Lichen planus komt vaak bilateraal, vooral op het slijmvlies van de wang of tongrand, voor. Het histologische beeld van lichen planus van het mondslijmvlies wordt gekenmerkt door een hyperkeratose, vervloeiingsnecrose van het stratum basale en een subepitheliaal ontstekingsinfiltraat van met name lymfocytten.^{17,28,85,112,113,132,152}

- Candidose. Het betreft een ontsteking van het mondslijmvlies, die door het gist *Candida albicans* wordt veroorzaakt. Van de verschillende vormen candidose, die kunnen worden onderscheiden, zijn de chronisch hyperplastische en de chronisch atrofische vorm bij de differentiële diagnostiek van een leukoplakie van belang. Klinisch vertoont de chronisch hyperplastische vorm gelijkenis met een homogene of verruceuze leukoplakie, terwijl het aspect van een chronisch atrofische vorm van candidose kan lijken op een erosieve leukoplakie.^{17,28,35,112,113,152}

- Erythroplakie. De W.H.O. definieert erythroplakie als "bright red, velvety plaques which cannot be characterized clinically or pathologically as being due to any other

condition".⁹² De afwijking, welke zich van de erosieve leukoplakie onderscheidt door de afwezigheid van witte gebieden, is een evidente precancereuze afwijking.^{17,28,35,36,92,112,113,128,131,152,156}

- Planocellulair carcinoom. Het planocellulaire carcinoom van het mondslijmvlies kan klinisch een gelijkenis met leukoplakie hebben. Het gaat hierbij vooral om de verruceuze en erosieve vorm. Bij het klinisch onderzoek kan in geval van een planocellulair carcinoom een duidelijke induratie aanwezig zijn, doch histologisch onderzoek zal de definitieve diagnose moeten geven.^{17,28,35,112,113,152}

5.3.3 Histologische klassifikatie

De klinische diagnose leukoplakie behoort ondersteund te worden door histopathologisch onderzoek.⁹ Bij dit onderzoek moet de aan- of afwezigheid en de mate van dysplasie worden vermeld.

Het histologische beeld kan sterk variëren.^{20,129} Vaak wordt alleen een hyperorthokeratose en acanthose aangetroffen. Daarnaast kunnen atrofie, hyperparakeratose en diffuse, chronische ontstekingsinfiltraten in de lamina propria worden gezien. Sommige afwijkingen hebben een tamelijk ruw, onregelmatig oppervlak, waardoor deze soms moeilijk van een verruceus carcinoom kunnen worden onderscheiden.^{9,17,35,92,113,152}

Burkhardt³² stelde voor bij de histologische beschrijving een indeling naar groeiwijze in te voeren. Hierbij wordt onderscheid gemaakt tussen een vlakke vorm, een

Dysplasie criteria

	I	II	III	IV
1. Polariteitsverlies van de basale cellen	*	*	*	
2. De aanwezigheid van meer dan één cellaag met cellen met een basaloid uiterlijk	*	*	*	
3. Toename van de kern-cytoplasma verhouding	*	*		
4. Druppelvormige retelijsten	*	*		
5. Verlies van de laagvormige opbouw	*	*	*	*
6. Toename van het aantal mitoses. Eventueel kan een enkele abnormale mitose aanwezig zijn	*	*	*	*
7. De aanwezigheid van mitoses in het oppervlakkig gelegen deel van het epitheel	*			
8. Cellulaire polymorfie	*		*	
9. Nucleaire hyperchromasie	*	*		
10. Vergrote nucleoli	*	*		
11. Verlies van de cellulaire cohesie	*	*		
12. Keratinisatie van één of meer cellen in het stratum spinosum	*	*	*	
13. Nucleaire polymorfie		*		
14. Plasmacellen en Russel bodies in het infiltraat				*
15. Candida in de bovenste epitheelagen				*

tab. 5.3.3 -1 Dysplasie criteria zoals gebruikt door W.H.O./Pindborg (1978)⁹² (kolom I), Bánóczy (1977)¹⁴ (kolom II), Burkhardt (1978)^{33,34} (kolom III) en Grässer (1982)⁶³ (kolom IV)

papillair endofytisch en een papillomateus exofytisch groeiende afwijking. Deze indeling is niet door andere auteurs overgenomen.

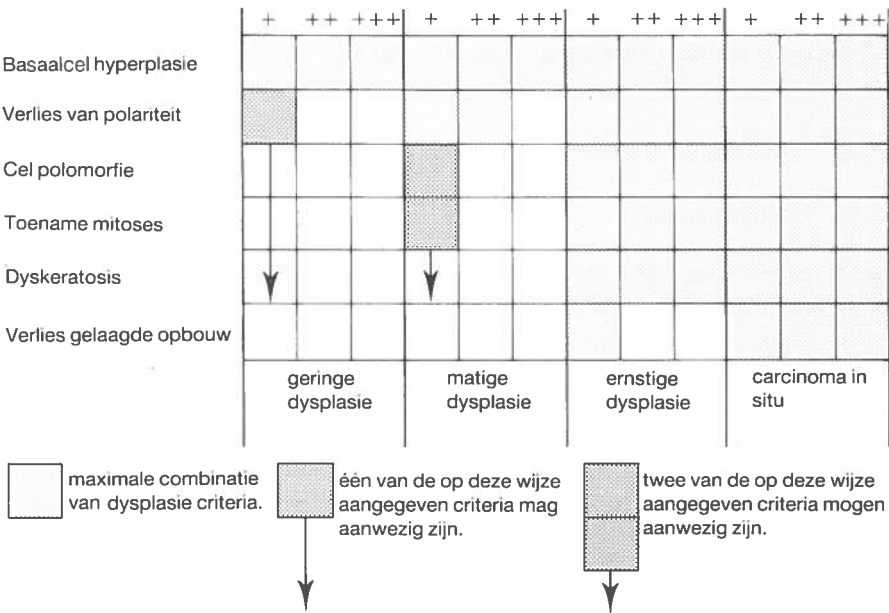
Voor de bepaling van de dysplasiegraad van een leukoplakie wordt over het algemeen gebruik gemaakt van de 12 criteria welke door de W.H.O. zijn geformuleerd,^{9,92} zie tab.5.3.3 -1. De mate van dysplasie is afhankelijk van het aantal aanwezige criteria. Aan alle criteria wordt dezelfde waarde toegekend,¹³ zie tab. 5.3.3 -2.

- Geen dysplasie : minder dan twee criteria aanwezig
- Geringe dysplasie : twee criteria aanwezig
- Matige dysplasie : drie of vier criteria aanwezig
- Ernstige dysplasie : vijf of meer criteria aanwezig

tab. 5.3.3 -2 Bepaling van de dysplasiegraad van een leukoplakie aan de hand van de criteria van de W.H.O.

In de literatuur blijkt dat deze interpretatie van de criteria niet algemeen wordt toegepast. Daarnaast zijn er auteurs die minder of andere criteria in de dysplasiegradering betrekken.

Bánóczy gebruikt in haar dysplasieclassifikatie de criteria van aanwezigheid van mitoses in de oppervlakkig gelegen helft van het epitheel en de cellulaire polymorfie echter niet. Daarentegen voert zij een eigen criterium van kernpolymorfie in.^{13,14,15,17} Burkhardt vindt in zijn materiaal dat slechts 6 van de W.H.O. criteria van belang zijn voor het bepalen van dysplasiegraad,^{33,34,35,36,95} zie tab. 5.3.3. -1. In zijn systeem



tab. 5.3.3-3 Schema voor bepaling van de dysplasie graad volgens Burkhardt (1978)^{33,34}

worden dysplasiecriteria niet alleen kwalitatief, doch ook kwantitatief gebruikt, zie tab. 5.3.3 -3. Bij het carcinoma in situ is een maximale combinatie van alle dysplasiecriteria aanwezig (tab. 5.3.3 -3).

In de analyse van het materiaal van Grässel worden vier criteria van belang geacht voor de bepaling van de dysplasiegraad van een leukoplakie.⁶³ Naast twee criteria van de W.H.O., namelijk het verlies van de gelaagde opbouw en de toename van het aantal mitoses worden als nieuwe factoren de aanwezigheid van plasmacellen en "Russel bodies" (uit plasmacellen afkomstige immunoglobulines) in het begeleidend ontstekingsinfiltraat en invasie van candidagisten in de bovenste epitheelcellen geïntroduceerd (tab. 5.3.3 -1).

Om tot een gestandaardiseerde gradering van epitheeldysplasie van mondslijmvlies te komen, zal aan twee voorwaarden moeten worden voldaan. Ten eerste zal er consensus moeten zijn over de criteria, zowel kwalitatief als kwantitatief, die van belang zijn voor het bepalen van de dysplasiegraad. Ten tweede zal een systeem ontwikkeld moeten worden dat de dysplasiecriteria kwalitatief en kwantitatief meet.^{9,70} Tot nu toe is een dergelijk systeem nog niet tot stand gekomen en spelen bij de histologische beoordeling van leukoplakieën persoonlijke inzichten nog steeds een belangrijke rol.

Naast de routine lichtmicroscopie zijn technieken als histochemie,⁷⁰ immunohistochemie,^{54,70,94,127} electronenmicroscopie,^{16,17,116} flow-cytometrie⁶² en exfoliatieve¹⁷ cytologie gebruikt als hulpmiddel bij de klassifikatie van leukoplakie van het mondslijmvlies. Voor het kwantificeren van dysplasie of het voorspellen van het biologisch gedrag van een afwijking is de waarde van deze technieken vooralsnog gering.⁹

5.3.4 Etiologische klassifikatie

5.3.4.1 Tabaksgebruik

Tabaksgebruik wordt door de meeste auteurs als de belangrijkste exogene factor gezien voor het ontstaan van leukoplakie van het mondslijmvlies. De meest voorkomende vorm van tabaksgebruik is het roken. Uit vrijwel alle epidemiologische onderzoeken blijkt dat ongeveer 90% van de patiënten met een leukoplakie roken, variërend van 87%¹⁸ tot 92.4%.¹⁷ Doordat vrijwel elke patiënt met een leukoplakie rookt, is er bijna altijd een gelijkmatige verdeling van rokers over de verschillende klinische en histologische subtypen van leukoplakie. Het is zeer wel voorstelbaar dat de hoeveelheid per dag gebruikte tabaksprodukten en de duur daarvan een rol spelen bij het ontstaan van dysplasie (tab. 5.4.4 -1).

Andere vormen van tabaksgebruik als 'snuf-dipping',^{64,70,143} 'pruimen'⁶⁵ en 'reverse smoking'¹¹³ worden hier, omdat ze in Nederland vrijwel niet voorkomen, buiten beschouwing gelaten.

5.3.4.2 Candida albicans

Het percentage leukoplakieën van het mondslijmvlies, waarbij histologisch *Candida albicans* is aangetoond, varieert van 8.8% tot 46.8% (zie tab. 5.3.4.2 -1). Roken lijkt het al of niet aanwezig zijn van *Candida albicans* bij patiënten met een leukoplakie nauwelijks te beïnvloeden.^{19,103}

Cawson, 1966 ⁴⁰	8.8%	
Burkhardt, 1977 ³²	13.0	
Bánóczy, 1972 ¹¹	13.5	
Grässel, 1980 ⁶¹	21.8	
Bastiaan, 1982 ¹⁹	31.3	
Hornstein, 1979 ⁷⁹	46.4	(controle 29.2%)

tab. 5.3.4.2 -1 De incidentie van *Candida albicans* in leukoplakie van het mondslijmvlies

Bij de histologische subtypen van leukoplakie wordt een hogere incidentie van *Candida* gezien naarmate de dysplasiegraad toeneemt.^{61,79} De feitelijke rol van *Candida albicans* bij het ontstaan van een leukoplakie is nog niet duidelijk. Experimenten met ectoderm van kippe-embryo's hebben aangetoond dat door besmetting met *Candida albicans* een epitheelhyperplasie kan worden veroorzaakt.⁴¹ Bij ultra-structureel onderzoek is *Candida albicans* intra-cellulair aangetoond.⁴¹ Deze bevindingen kunnen een eventuele directe invloed van *Candida albicans* op slijmvlies verklaren. Anderen zien de aanwezigheid van *Candida albicans* in het epitheel als een 'microbiologische indicator voor verstoring van de cellulaire immuniteit',⁷⁹ of als een 'co-causatieve factor'⁸⁴ bij het ontstaan van een leukoplakie.

5.3.4.3 Overige etiologische factoren

Naast tabaksgebruik en candidosis worden andere factoren als electrogalvanische irritatie en frictie als oorzaak van een leukoplakie van het mondslijmvlies genoemd. In de gecombineerde Hongaars/Deense studie¹⁵ worden 36 leukoplakieën beschreven, waarbij potentiaalverschillen van tenminste 50 mV tussen gebitsrestauraties werden gemeten. Vijfentwintig van deze afwijkingen verdwenen na eliminatie van het potentiaalverschil. De overige 11 afwijkingen werden alleen door middel van excisie of een combinatie van excisie en eliminatie van het potentiaalverschil behandeld. Uit vijf van deze laatste 11 afwijkingen, alle behorend tot de Hongaarse serie, ontstond een planocellulair carcinoom.

De irritatie van slijmvlies door scherpe gebitselementen, slecht passende gebitsprotheses en dergelijke, speelt bij het ontstaan van leukoplakie waarschijnlijk ook een rol. Het belang van deze factor is moeilijk aan te geven daar deze vrijwel altijd gepaard gaat met andere etiologische momenten, zoals tabaksgebruik.¹¹³ In een

multicausale studie werd geen verband gevonden tussen de aanwezigheid van partiële gebitsprotheses en het ontstaan van leukoplakie van het mondslijmvlies.¹⁸

5.3.4.4 Reactieve aandoeningen en leukoplakie

Pindborg stelde in 1984 voor om bij de etiologische klassifikatie van witte afwijkingen van het mondslijmvlies onderscheid te maken tussen "benign lesions" en "pre-malignant lesions" (tab. 5.3.4.4 -1).⁹ De benigne laesies zijn reactieve afwijkingen, welke na correctie van de irriterende factor volledig verdwijnen.

Tot de idiopathische leukoplakieën dienen die witte afwijkingen van het mondslijmvlies te worden gerekend waarvoor na een nauwkeurige anamnese en klinisch en histologisch onderzoek geen oorzaak is te vinden.

'Benign lesions'	Glassblower's white patch Frictional keratosis Lesions related to dental restorations (galvanic lesions) Smoker's palate Smoker's white patch
'Premalignant lesions'	Smoker's leukoplakia Snuff dipper's leukoplakia Leukoplakia due to chewing tobacco or betel nut Candidal leukoplakia Idiopathic leukoplakia

tab. 5.3.4.4 -1 De etiologische klassifikatie volgens Pindborg 1984⁹.

Met uitzondering van de idiopathische leukoplakie geldt voor de premaligne laesies dat deze in meer of mindere mate onafhankelijk zijn geworden van de irriterende factoren. Bij eliminatie van deze factoren zal de afwijking dan ook niet meer volledig verdwijnen.

5.4 MALIGNIE DEGENERATIE VAN LEUKOPLAKIE TOT EEN PLANOCELLULAIR CARCINOOM

5.4.1 Inleiding

Het overall-risico van een maligne ontanding van een leukoplakie van het mondslijmvlies varieert in verschillende onderzoeken van 0.13% tot 17.5% (zie tab. 5.4.1 -1). Aan de hand van de klassifikatie en lokalisatie van een leukoplakie en het geslacht en de leeftijd van de patiënt is dit risico nauwkeuriger aan te geven.

auteur	land; jaar	aantal patienten	perc. maligne ontaarding	follow-up periode	
				jaren	gemid./jr.
Silverman ¹³⁵	India ¹⁾ ; 1976	4762	0.13%	2	
Gupta ⁶⁵	India ²⁾ ; 1980	360	0.3	1-10	7
Gupta ⁶⁵	India ³⁾ ; 1980	410	2.2	1-10	7
Einhorn ⁴⁷	Zweden; 1967	782	4.0	1-20	
Pindborg ¹¹⁰	Denemarken; 1968	248	4.4	1- 9	
Kramer ⁹⁰	Engeland; 1970	187	4.8	1-16	
Bánóczy ¹²	Hongarije; 1975	520	5.9	1-25	
Bánóczy ¹⁴	Hongarije; 1977	670	6.0	1-30	9.8
Maerker ⁹⁶	Duitsland; 1978	200	12.0		7.5
Silverman ¹³⁶	U.S.A.; 1984	257	17.5	½-39	8.1

tab. 5.4.1-1 Maligne ontaarding van leukoplakie van het mondslijmvlies tot een planocellulair carcinoom.

¹⁾ Gujarat. ²⁾ Bhaunagar. ³⁾ Ernakulan.

5.4.2 De voorspellende waarde van de klinische klassifikatie

In het algemeen blijkt dat in de klinische klassifikatie van leukoplakie de kans op het ontstaan van een planocellulair carcinoom toeneemt naarmate de afwijking meer erosief is (tab. 5.4.2 -1). Opvallend is dat de homogene leukoplakie in de serie van Silverman een relatief hoog risico van 7% op maligne ontaarding blijkt te hebben. Mogelijk speelt de lange follow-up periode van deze serie hierbij een rol.

	klinische klassifikatie		
	homogeen	niet homogeen	
		verruceus	erosief
Bánóczy (1977) ¹⁴	0%	5.5%	25.9%
Maerker (1978) ⁹⁶	3.0%	11.0%	38.0%
Silverman (1984) ¹³⁶	6.5%		23.4%

tab. 5.4.2-1 Kans op maligne ontaarding van een leukoplakie van het mondslijmvlies op basis van de klinische klassifikatie.

5.4.3 De voorspellende waarde van de histologische klassifikatie

In de histologische klassifikatie van leukoplakie wordt de dysplasiegraad als voorspellend criterium voor de kans op maligne degeneratie gebruikt. Helaas zijn er slechts 2 onderzoeken,^{36,136} waarin dit risico bij verschillende dysplasiegraden is beschreven (tab. 5.4.3 -1). Het risico van aanwezigheid van dysplasie voor het ontstaan van een planocellulair carcinoom is in deze series evident.

	dysplasie graad				C.I.S.
	geen	gering	matig	ernstig	
Burkhardt (1981) ³⁶	3.0%		4.0%	43.0%	
Silverman (1984) ¹³⁶	17.5%	36.3%			

tab. 5.4.3-1 Kans op maligne ontaarding van leukoplakie van het mondslimvlies op basis van de histologische klassifikatie (C.I.S. = carcinoma in situ).

5.4.4 De voorspellende waarde van etiologische factoren

In epidemiologische onderzoeken van leukoplakie van het mondslimvlies wordt over het algemeen de incidentie van etiologische factoren bij de verschillende klinische vormen beschreven. Om de voorspellende waarde van deze factoren voor een maligne degeneratie te bepalen, worden deze vergeleken met de incidentie bij planocellulaire carcinomen van de mondholte. In deze methode schuilen twee gevaren voor onjuiste interpretatie. Ten eerste bestaat de mogelijkheid dat in de groep van planocellulaire carcinomen ook die tumoren worden geteld, die niet uit een leukoplakie zijn ontstaan. Ten tweede wordt gebruik gemaakt van gegevens van een momentopname, terwijl de ontaarding van een leukoplakie tot een planocellulair carcinoom een in de tijd verloopend proces is.

In enkele onderzoeken was het mogelijk de kans op maligne degeneratie door inwerking van bepaalde etiologische factoren te berekenen (tab. 5.4.4 -1). Het roken van tabak, dat een duidelijke rol speelt bij het ontstaan van een leukoplakie (zie Hfdst. 5.3.4.1), blijkt als factor bij het ontstaan van een planocellulair carcinoom van minder belang. Het risico van roken komt overeen met de overall-kans of is zelfs lager.

Combinaties van rookgewoontes of van roken en andere vormen van tabaksgebruik geven wel toename van het risico van het ontstaan van een planocellulair carcinoom.

	tabak		alcoh.	alcoh./ tabak	frict.	galv.	cand.	over all
	geen	één rookgew.						
Bánóczy (1977) ¹⁴	3.6%	5.3%	13.0%		9.3%		27.8%	6.0 %
Bánóczy (1979) ¹⁵						29.0%		
Einhorn (1967) ⁴⁷	3.1 %	0.4%						4.0 %
Maerker (1978) ⁹⁶	9.0%	12.0%		16.0%			0%	13.5 %
Silverman (1976) ¹³⁵		0.1%	0.6%					0.13%
Silverman (1984) ¹³⁶		10.9%	25.0%					17.5 %

tab. 5.4.4.-1 Kans op maligne ontaarding van een leukoplakie van het mondslimvlies op basis van de etiologische klassifikatie.

Alcohol is bij het ontstaan van leukoplakie niet of nauwelijks van belang.¹⁷ Bij de maligne ontarding tot een planocellulair carcinoom blijkt alcohol, met name in combinatie met tabak, wel een rol te spelen. Dit potentiërende effect van alcohol en tabak is ook uit algemeen etiologisch onderzoek van planocellulaire carcinomen van de mondholte bekend.²⁷

Gegevens over de rol van *Candida albicans* bij de maligne ontarding van leukoplakie zijn op basis van follow-up onderzoeken niet voorhanden. Wel wordt bij planocellulaire carcinomen van de mondholte vaker *Candida albicans* in het histologisch preparaat gevonden dan bij leukoplakie. Dit gegeven zegt als zodanig niets over een risico van de *Candida*-leukoplakie (zie ook Hfdst. 5.3.4.2).

De effecten van mechanische en electrogalvanische irritatie zijn niet vaak beschreven. Een uitspraak over een eventueel toegenomen risico van ontarding van leukoplakie is daardoor niet mogelijk. Alleen Pindborg⁹ beschouwt deze groep afwijkingen als reactief (zie Hfdst. 5.3.4.4). Bánóczy is de enige die maligne ontarding bij een electrogalvanische irritatie heeft gezien. Andere auteurs doen hierover geen uitspraak.

Uit drie onderzoeken blijkt dat planocellulaire carcinomen uit een leukoplakie kunnen ontstaan zonder dat daarvoor etiologische momenten bekend zijn^{14,96,136}. Het risico varieert ten opzichte van de overall-kans van 60% tot 75%. Pindborg acht de kans op ontarding van deze zogenaamde idiopathische leukoplakie groter. In de rangorde van zijn etiologische klassifikatie (tab. 5.3.4.4 -1) is er sprake van een toenemende tendens tot maligne degeneratie, waardoor deze idiopathische leukoplakie tot de grootste risicogroep wordt gerekend.

5.4.5 De voorspellende waarde van de lokalisatie

In een aantal publicaties^{9,11,13,46,80,91,136,155} wordt voor bepaalde lokalisaties van leukoplakie in de mondholte een grotere kans voor het ontstaan van een planocellulair carcinoom gevonden. In enkele van deze onderzoeken^{11,13,91,96} is, onafhankelijk van andere klassifikaties, de kans op maligne degeneratie van een leukoplakie naar lokalisatie te berekenen (tab. 5.4.5 -1). Hierbij blijkt dat de gingiva, de tong, de mondbodem en het lippenrood predilectieplaatsen zijn met een verhoogd risico dat

	buccale						gingiva
	commissuur	mucosa	lip	tong	palatum	mondbodem	
Bánóczy (1972) ¹¹	1.6%	2.2%	14.7%	27.3%	5.9%	10.0%	5.9%
Bánóczy (1976) ¹³	2.7%	40.0%	8.3%	44.4%			100 %
Kramer (1978) ⁹¹						24.1%	
Maerker (1978) ⁹⁶		13.0%	25.0%	11.0%	3.0%	50.0%	

tab. 5.4.5-1 De kans op maligne ontarding van een leukoplakie van het mondslijmvlies op basis van de lokalisatie.

een daar aanwezige leukoplakie maligne degenerereert. Kramer stelt om deze reden voor de leukoplakie van de mondbodem als een aparte entiteit te beschouwen en voert hiervoor de term "sublingual keratosis" in. Deze aparte klassifikatie van leukoplakie van de mondbodem is echter niet door andere auteurs overgenomen.^{17,35,96,113,136}

5.4.6 De voorspellende waarde van geslacht en leeftijd

Tab. 5.4.6 -1 geeft een overzicht van het risico van degeneratie van een leukoplakie bij mannen en bij vrouwen. Het blijkt in vrijwel alle onderzoeken dat de vrouw een gering verhoogd risico heeft op het ontstaan van een planocellulair carcinoom. Ten aanzien van de incidentie in verschillende leeftijdsklassen is er geen eenheid in verslaglegging. Wel blijken vrijwel alle carcinomen na het 50e levensjaar te ontstaan. De meeste maligne ontappingsen van een leukoplakie worden in het 6e decennium gezien.

	man	vrouw
Bánóczy, 1972 ¹¹	5.1%	8.8%
Bánóczy, 1977 ¹⁴	5.6%	7.2%
Maerker, 1978 ⁹⁶	13.5%	10.1%
Silverman, 1976 ¹³⁵	0.1%	1.3%
Silverman, 1984 ¹³⁶	15.2%	19.7%

tab. 5.4.6 -1 De kans op maligne ontapping van een leukoplakie van het mondslijmvlies op basis van het geslacht van de patiënt.

5.5 CONCLUSIES

Leukoplakie van het mondslijmvlies is een premaligne afwijking, die kan ontwaarden in planocellulair carcinoom. Factoren die bij een dergelijke maligne ontapping een rol spelen, dan wel een voorspellende waarde hebben, zijn de klinische en histologische klassifikatie, de etiologische factoren, de lokalisatie van de afwijking en het geslacht en de leeftijd van de patiënt.

Ten aanzien van de klinische klassifikatie is er internationaal een zekere overeenstemming bereikt⁹. Er wordt slechts nog over een homogene of niet-homogene leukoplakie gesproken. Wat betreft de histologische klassifikatie en met name de dysplasiegradering, bestaan nog steeds verschillende opvattingen. De individuele inzichten van de patholoog spelen hierbij een belangrijke rol.

Binnen de etiologische klassifikatie van witte afwijkingen van het mondslijmvlies is het moeilijk om te differentiëren tussen reactieve afwijkingen en leukoplakie. Dit

probleem wordt met name veroorzaakt door het ontbreken van criteria voor regressie van de afwijking, na het elimineren van irriterende factoren.

Duidelijk geformuleerde indicaties voor behandeling van leukoplakie van het mondslijmvlies worden in de literatuur niet gegeven. Wel wordt aanbevolen om naast een nauwkeurige etiologische, klinische en topografische beschrijving, altijd door middel van een biopsie de diagnose van een leukoplakie histologisch te verifiëren. Symptomen en factoren, welke kansverhogend zijn voor het ontstaan van een planocellulair carcinoom uit een leukoplakie, zijn:

- elke niet homogene leukoplakie
- matige en ernstige dysplasie
- afwezigheid van etiologische factoren
- lokalisatie op gingiva, tong, mondbodem of lippenrood van onderlip
- leeftijd boven 50 jaar
- vrouwelijk geslacht

Bij leukoplakieën, waarbij één of meer criteria aanwezig zijn, is een vorm van chirurgische behandeling en een nauwkeurige follow-up geïndiceerd. Bij de overige leukoplakieën is een regelmatige controle van minimaal één keer per jaar geïndiceerd.

6. CO₂-LASERCHIRURGIE VAN LEUKOPLAKIE VAN HET MONDSLIIJMVLIES

6.1 INLEIDING

In hoofdstuk 5, "leukoplakie van het mondslijmvlies", is beschreven, dat bepaalde vormen van leukoplakie wegens hun premaligne karakter behandeling behoeven. Factoren die bij het bepalen van de mate van premaligniteit een rol spelen zijn: geslacht en leeftijd van de patiënt en de lokalisatie, de klinische, histologische en etiologische klassifikatie van de leukoplakie. Over de noodzaak tot actieve behandeling van leukoplakieën met een hoge graad van premaligniteit bestaat over het algemeen eenstemmigheid. Ten aanzien van leukoplakieën die slechts een matige premaligniteitsgraad hebben kan in de literatuur geen duidelijke behandelingsstrategie worden gevonden. Bij "rustige" afwijkingen wordt over het algemeen met periodieke controle volstaan. In de literatuur zijn verschillende behandelingsmethodes voor leukoplakie van het mondslijmvlies beschreven.

De zogenoemde conservatieve behandeling bestaat uit het corrigeren van etiologische factoren en/of medicamenteuze therapie.¹²⁵ Als medicamenten zijn vitamine A zuur en derivaten van deze stof toegepast.^{88,125}

Voor de chirurgische behandeling van leukoplakie zijn een aantal technieken beschreven:

- excisie, al dan niet gevolgd door het aanbrengen van een vrij huidtransplantaat;^{10,30,125,145}

- electrocoagulatie;^{115,125}

- cryochirurgie;^{22,23,42,59,67,93,115,124,144}

- CO₂-laserchirurgie.

De CO₂-laser kan voor behandeling van leukoplakie van het mondslijmvlies op twee manieren worden gebruikt. Met een maximaal gefocusseerde bundel kan de CO₂-laser als een "lichtmes" worden gehanteerd, waarmee de afwijking wordt geëxci-deerd.^{7,43,52,146} Een tweede mogelijkheid is om met de CO₂-laser de afwijking te verdampen.^{7,74,76,77}

Excideren van een leukoplakie met de CO₂-laser heeft als voordelen een haemostatisch effect op kleine bloedvaten en het voor histologisch onderzoek beschikbaar komen van het gehele excisiepreparaat. Een nadeel is dat voor het verwijderen van een afwijking die slechts intra-epitheliaal gelegen is, een relatief diepe wond wordt gemaakt. Het ontstaan van een diepe wond wordt nog versterkt doordat de laser-spot niet oneindig klein is, waardoor extra weefselverlies optreedt.

De methode van de CO₂-laserverdamping maakt het mogelijk de verwijdering van de laesie uitsluitend te beperken tot het afwijkende epitheel, waarbij slechts een zeer oppervlakkige wond ontstaat, die juist tot in de submucosa reikt. Mede gezien

de resultaten van het in hoofdstuk 4 beschreven onderzoek mag dan een wondge-
nezing met slechts zeer geringe littekenvorming worden verwacht. Een nadeel van
deze methode is dat na behandeling geen materiaal meer voor histologisch onder-
zoek beschikbaar is.

6.2 MATERIAAL EN METHODE

6.2.1 Apparatuur

6.2.1.1 CO₂-lasers en commercieel verkrijgbare randapparatuur

De eerste behandelingen werden in 1976 uitgevoerd met een Sharplan 791 CO₂-la-
ser, waarbij gebruik werd gemaakt van de bij het apparaat geleverde handstukken,
die aan de geleidingsarm konden worden gekoppeld. In 1978 kwam een microma-
nipulator van American Optical beschikbaar. Het werd nu mogelijk de laser in com-
binatie met een operatiemicroscoop te gebruiken. Een belangrijke aanwinst was dat
de behandeling onder beeldvergroting kon worden uitgevoerd, waardoor de diepte-
werking van het laserlicht beter was te controleren. Een ander groot voordeel was
dat door middel van de micromanipulator een nauwkeuriger besturing van de laser-
bundel mogelijk werd. Als lichtvizier was in de micromanipulator een groen "pilot
light" ingebouwd.

In januari 1983 kon, dankzij de medewerking van het Academisch Ziekenhuis Gro-
ningen, nieuwe apparatuur worden aangeschaft, die door de toepassing van
nieuwe technieken meer gebruiksvriendelijk was: de Cavitron 300A (Cooper Corp.).
Deze laser was in tegenstelling tot de vorige generatie lasers voorzien van een licht-
vizier in de vorm van een coaxiaal gekoppelde He-Ne-laser. Het apparaat werd ge-
leverd met een handstuk en een micromanipulator.

Door de financiële steun van de J.K. de Cock Stichting, kon, eveneens begin 1983
een nieuwe Zeiss Opmi I operatiemicroscoop worden aangekocht. Door het grotere
scala van instelmogelijkheden was deze microscoop beter geschikt voor gebruik in
de mondholte dan de voordien gebruikte operatiemicroscoop.

6.2.1.2 Endoscoop voor intra-orale CO₂-laserbehandeling

Zowel bij gebruik van het handstuk als van de operatiemicroscoop met micromani-
pulator waren toch bepaalde lokalisaties in de mondholte niet optimaal voor de laser
bereikbaar. Met name was een loodrechte of vrijwel loodrechte benadering van het
slijmvliesoppervlak niet altijd mogelijk. Om dit probleem op te lossen werd in eigen
beheer een endoscoop ontwikkeld. De endoscoop moest eenvoudig aan de micro-

manipulator bevestigd kunnen worden en zo stevig zijn dat deze als spatel of wondhaak kon worden gebruikt. Andere eisen waaraan de endoscoop moest voldoen waren een veilige geleiding van het CO₂-laserlicht en een aanpassingsmogelijkheid aan de brandpuntsafstand van het microscoopobjectief. Teneinde de laserbundel zo te geleiden dat deze het te behandelen slijmvlies loodrecht treft, moest aan het uiteinde van de endoscoop een uitwisselbare spiegel kunnen worden bevestigd, die:

1. een hoek van 45° met de lengte-as van de endoscoop heeft;
2. helder is en geen kleurvertekening geeft;
3. het licht van de lichtbron in de operatiemicroscoop op het operatieveld projecteert;
4. het CO₂-laserlicht maximaal reflecteert, zodat in de spiegel zo min mogelijk temperatuurstijging tengevolge van absorptie optreedt;
5. geen dispersie van het laserlicht veroorzaakt.

De rook die bij de behandeling ontstaat moest kunnen worden afgevoerd om ophoping daarvan in de endoscoop te voorkomen. Zowel de endoscoop als de spiegel moesten autoclaveerbaar zijn.

Een endoscoop die aan deze eisen voldeed werd volgens het ontwerp in fig. 6.2.1.2 -1 door de Afdeling Instrumentmakerij van de Subfaculteit Tandheelkunde gecon-

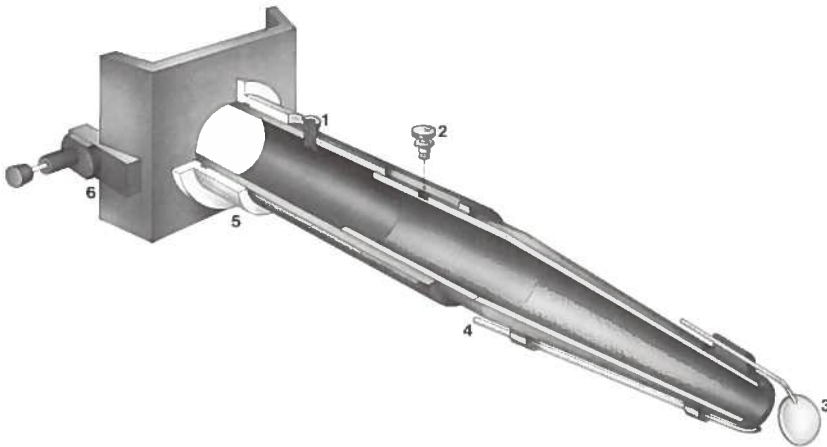


fig. 6.2.1.2 -1 Lengtedoorsnede van endoscoop voor intra-orale CO₂-laserchirurgie.

1. Luchtinlaat. Een continue stroom van perslucht creëert een overdruk die het binnen dringen van rook voorkomt.
2. Fixatieschroef van telescopische lengte-aanpassing.
3. Roestvrij stalen spiegel.
4. Op vacuüm aansluitbaar afvoerkanaal voor rook.
5. Nylon gelagerd rotatiesysteem.
6. Fixatieplaat met grendels ten behoeve van fixatie aan micromanipulator.

strueerd (fig. 6.2.1.2 -2). De endoscoop werd vervaardigd van aluminium. Het rotatiesysteem werd voorzien van een lagering van nylon. De spiegel werd vervaardigd uit massief, gepolijst roestvrij staal. De lengte van de endoscoop was gebaseerd op een microscoop objectief met een brandpuntsafstand van 300 mm. De telescopisch aan te passen lengte liet behandeling van objecten tot op een maximum afstand van 40 mm ten opzichte van de spiegel toe.




fig. 6.2.1.2 -2 Foto van endoscoop gefixeerd aan micromanipulator.

De reflectie van de spiegel was zodanig dat bij continu gebruik gedurende 2 minuten met een uitgangsvermogen van 15 W en ingeschakelde perslucht en rookafzuiging slechts een temperatuurverhoging van 9°C van de spiegel optrad.

6.2.2 Samenstelling van de patiëntengroep

6.2.2.1 Aantallen

In de periode december 1976 tot en met mei 1984 werden in de kliniek voor Mondziekten en Kaakchirurgie van het Academisch Ziekenhuis te Groningen 70 patiënten (tab. 6.2.2.1 -1) met in totaal 103 leukoplakieën en drie micro-invasieve planocellulaire carcinomen van het mondslijmvlies door middel van CO₂-laserverdamping behandeld.

	leeftijd (in jaren)			
	n	gemiddeld	mediaan	spreiding
mannen	38	59.9	57.0	30 - 78
vrouwen	32	60.5	61.5	26 - 88
totaal	70	58.6	59.5	26 - 88

tab. 6.2.2.1 -1 Geslacht en leeftijdsverdeling van de gehele patiëntengroep.

Evaluatie vond plaats aan de hand van een lijst met gegevens die zodanig was opgesteld, dat verwerking met behulp van een computer mogelijk was (bijlage 1). Vierentwintig patiënten waren eerder voor een planocellulair carcinoom van de mondholte behandeld. Bij een aantal patiënten was er sprake van multifocale leukoplakieën (tab. 6.2.2.1 -2). In zeven gevallen vermeldde de patiënt last van de afwijking te hebben ondervonden. Meestal werd de afwijking bij een routine controle voor het eerst opgemerkt, wat het moeilijk maakte om een indruk van de duur van de aanwezigheid te verkrijgen. Voorzover de opgaven van de patiënten te achterhalen waren, bleek dat op het moment van onderzoek de aanwezigheid van negen leukoplakieën korter dan een half jaar was, bij 17 een half jaar tot een jaar en bij

	aantal patiënten met multifocale leukoplakie	%
mannen	15	39
vrouwen	10	31
totaal	25	36

tab. 6.2.2.1 -2 Verdeling van patiënten met multifocale leukoplakie

17 langer dan een jaar. Bij 63 afwijkingen was de aanwezigheidsduur niet te achterhalen.

In de meeste gevallen was op moment van eerste consult nog geen behandeling ingesteld. In een enkel geval was soms wel een potentiële etiologische factor gecorrigeerd.

6.2.2.2 Lokalisatie

Voor het aanduiden van de lokalisatie van de leukoplakie werd gebruik gemaakt van het slijmvliesschema volgens Roed Petersen¹¹⁹ (fig. 6.2.2.2 -1).

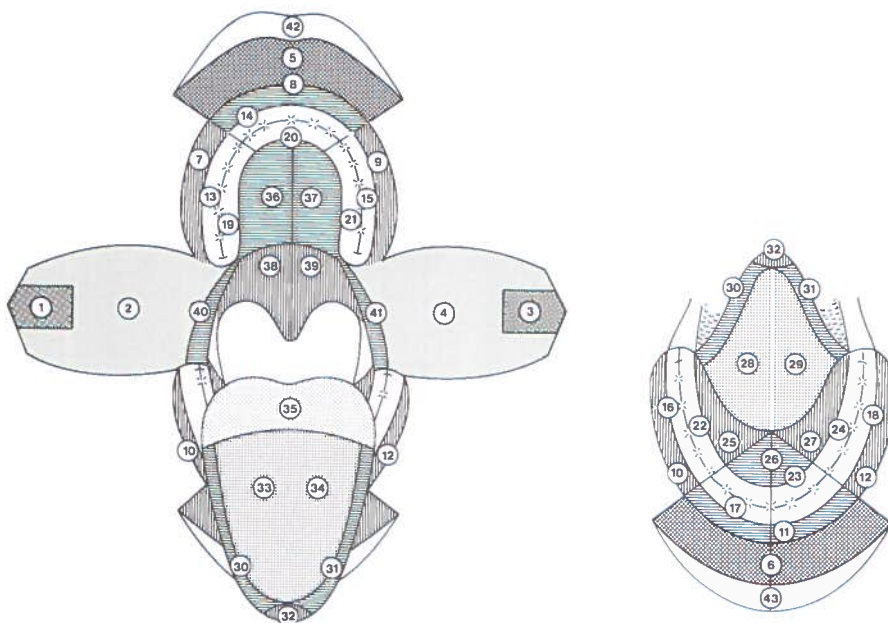


fig. 6.2.2.2 -1 Slijmvliesschema volgens Roed Petersen.¹¹⁹

In dit schema zijn de verschillende slijmvlieslokalisaties van de mondholte duidelijk gedefinieerd (tab. 6.2.2.2 -1) en gecodeerd. Hierdoor is geautomatiseerde verwerking van de gegevens uit dit schema mogelijk. Het lippenrood van boven- en onderlip was in het oorspronkelijke schema niet gecodeerd. Hiervoor werden respectievelijk de codes 42 en 43 toegevoegd.

Het merendeel van de afwijkingen (67%) besloeg vanwege de uitbreiding meerdere lokalisaties. In dergelijke gevallen werd de lokalisatie aangegeven waar het grootste gedeelte van de aandoening gelegen was (tab. 6.2.2.2 -1; tab. 6.2.2.2 -2).

lokalisatie	code	frequentie van voorkomen
lippenrood bovenlip	42	
mucosa bovenlip	5	1
lab. omslagplooï bovenlip	8	
lippenrood onderlip	43	10
mucosa onderlip	6	
lab. omslagplooï onderlip	11	1
commissuur Re	1	7
commissuur Li	3	10
wangslimvlies Re	2	16
wangslimvlies Li	4	7
bucc. omsl. pl. max Re	7	1
bucc. omsl. pl. max. Li	9	1
bucc. omsl. pl. mand. Re	10	2
bucc. omsl. pl. mand. Li	12	2
mondbodem Re	25	3
mondbodem midden	26	7
mondbodem Li	27	2
ventrale zijde tong Re	28	5
ventrale zijde tong Li	29	2
laterale tongrand Re	30	6
laterale tongrand Li	31	3
tongpunt	32	
dorsale zijde tong Re	33	2
dorsale zijde tong Li	34	
tongbasis	35	
harde palatum Re	36	1
harde palatum Li	37	
zachte palatum Re	38	3
zachte palatum Li	39	
proc. alv. max. bucc. Re	13	2
proc. alv. max. bucc. Li	15	
proc. alv. max. pal. Re	19	2
proc. alv. max. pal. Li	21	1
proc. alv. max. labiaal	14	
proc. alv. max. fronto-pal.	20	
proc. alv. max. bucc. Re	16	6
proc. alv. max. bucc. Li	18	1
proc. alv. mand. ling. Re	22	
proc. alv. mand. ling. Li	24	
proc. alv. mand. labiaal	17	1
proc. alv. mand. fronto-ling.	23	
trig. retromol. + phar. boog Re	40	
trig. retromol. + phar. boog Li	41	1

tab. 6.2.2.2 -1 Beschrijving van de lokalisaties uit het slijmvlieschema volgens Roed-Petersen en de frequentie van voorkomen van de in dit onderzoek behandelde aandoeningen.

lokalisatie	frequentie	
	aantal	%
bovenlip	1	0.9
onderlip	11	10.4
commissuren	17	16.0
wang + omslagplooï	29	27.4
mondbodem	12	11.3
tong	18	17.0
palatum	4	3.8
gingiva	13	12.3
trigonum retromolare	1	0.9

tab. 6.2.2.2 -2 Verdeling van de leukoplakieën over de verschillende lokalisaties in de mondholte.

6.2.2.3 Grootte

Voor de klassifikatie van de grootte van de leukoplakie werd de grootste diameter van de afwijking gemeten. Er werd een onderverdeling gemaakt in afwijkingen kleiner dan 2 cm, van 2 tot 4 cm en groter dan 4 cm (tab. 6.2.2.3 -1).

grootte	frequentie	
	aantal	%
kleiner dan 2 cm	31	29.4
2 - 4 cm	65	61.3
groter dan 4 cm	10	9.3

tab. 6.2.2.3 -1 Klassifikatie van de leukoplakieën naar grootte

6.2.2.4 Klinische klassifikatie

Klinisch werden de leukoplakieën geklassificeerd in de homogene en niet-homogene vorm (hoofdstuk 5.3.2). De niet-homogene leukoplakieën werden verder onderverdeeld in de verruceuze en de erosieve vorm (tab. 6.2.2.4 -1).

	totaal	.mannen	vrouwen
homogeen	62	32	30
verruceus	18	9	9
erosief	26	14	12
totaal	106	55	51

tab. 6.2.2.4 -1 Klassifikatie van de leukoplakieën naar klinische verschijningsvorm

6.2.2.5 Etiologische klassifikatie

Bij het bepalen van de etiologische klassifikatie bleek het gebruik van tabak het meest voor te komen. Alcohol lijkt bij het ontstaan van leukoplakie geen duidelijke rol te spelen. Omdat overmatig alcoholgebruik mogelijk wel een factor is bij het ontstaan van planocellulaire carcinomen van het mondslijmvlies, werd dit gebruik wel geregistreerd (tab. 6.2.2.5 -1).

tabaks- gebruik	alcohol gebruik									
	licht alcoholische dranken				sterk alcoholische dranken				geen/ onbekend	
	sociaal		dagelijks		sociaal		dagelijks		♂	♀
	♂	♀	♂	♀	♂	♀	♂	♀	♂	♀
sigaretten	11	1	1		7	1	7	2	8	12
sigaren	2				1		1		4	
pijp							1			
combinatie										
geen/onbek.	3	8	1			1	1		7	26

tab. 6.2.2.5-1 Frequentie van enkelvoudig en gecombineerd gebruik van alcohol en tabak per afwijking.

Frictie kwam tweemaal en het gebruik van scherpe spijzen elf maal voor. Acht patiënten hadden vele jaren buitenwerk verricht en hadden een zogenaemde "landmanshuid".

Bij 35 afwijkingen kon geen enkele etiologische factor worden vastgesteld. Deze afwijkingen werden als idiopathische leukoplakie beschouwd.

6.2.2.6 Histologische klassifikatie

Het histopathologisch onderzoek werd door stafleden van het Pathologisch Anatomisch Laboratorium van de Rijksuniversiteit Groningen uitgevoerd. Bij histologisch onderzoek van de incisiebiopsieën werd in 78 gevallen acanthose, in 57 gevallen hyperorthokeratose en in 43 gevallen hyperparakeratose gevonden.

Een PAS kleuring werd bij 13 preparaten uitgevoerd, waarbij in 3 gevallen de aanwezigheid van *Candida albicans* kon worden aangetoond.

De mate van dysplasie werd aan de hand van de criteria van de W.H.O.^{13,92} bepaald en er werd onderscheid gemaakt in (zie ook hoofdstuk 5.3.3):

- geen dysplasie
- geringe dysplasie
- matige dysplasie
- ernstige dysplasie

Drie van de met CO₂-laser behandelde leukoplakieën werden als micro-invasief planocellulair carcinoom geklassificeerd.

dysplasie	homogeen			verruceus			erosief			totaal		totaal
	♂	♀	tot.	♂	♀	tot.	♂	♀	tot.	♂	♀	
geen	21	26	47	8	6	14	5	4	9	34	36	70
gering	6	2	8		2	2	3	2	5	9	6	15
matig	2	2	4	1	1	2	5	2	7	8	5	13
ernstig	3		3					2	2	3	2	5
MIC							1	2	3	1	2	3

tab. 6.2.2.6-1 Mate van dysplasie gerelateerd aan de klinische klassifikatie en het geslacht van de patient. (MIC = micro-invasief planocellulair carcinoom)

Tabel 6.2.2.6 - 1 geeft de mate van epitheeldysplasie van de behandelde afwijkingen weer in relatie met de klinische klassifikatie van de leukoplakie en het geslacht van de patiënt.

6.2.3 Behandelingsprotocol

Patiënten met een leukoplakie van het mondslijmvlies ondergingen een fysisch-diagnostisch onderzoek van het gehele hoofd-halsgebied. Het speciële onderzoek was met name gericht op de aanwezigheidsduur, de etiologische factoren en de klinische klassifikatie van de leukoplakie. Deze gegevens werden aan de hand van een lijst (bijlage 1) geschikt gemaakt voor geautomatiseerde verwerking. De leukoplakie werd nader door middel van dia's en een slijmvlieschema gedocumenteerd (fig. 6.2.3 -1).

Onder lokale anesthesie werd van de meest karakteristieke plaatsen van de afwijking één of meerdere incisiebiopsieën genomen. Bij voorkeur werd gebruik gemaakt van geleidingsanesthesie; wanneer dit niet mogelijk was, werd infiltratie-anesthesie op een zo groot mogelijke afstand van de afwijking toegepast.

Twee weken later, wanneer de uitslag van het histologisch onderzoek van de biopsie bekend was, werd de afwijking behandeld. De meeste behandelingen konden eveneens, op de voor de biopsie beschreven wijze, onder lokale anesthesie worden uitgevoerd. Slechts in 11 gevallen (10%) was het noodzakelijk de behandeling onder algehele anesthesie uit te voeren omdat de patiënt erg angstig was of omdat de afwijking onder lokale anesthesie niet te bereiken was (bijvoorbeeld het palatum molle).

In deze groep van met de CO₂-laser behandelde leukoplakieën zijn wat betreft de gebruikte technische uitvoering vier methoden te onderscheiden.

Methode 1. Sharplan 791 met handstuk.

Volgens deze methode werden 17 afwijkingen behandeld. Er werd gebruik gemaakt van de Sharplan 791 CO₂-laser met bijbehorende handstukken. Het uitgangsvermogen varieerde van 15 W tot 20 W. Om een vergroting van de laserspot te verkrij-

gen werd het brandpunt enige millimeters boven het te behandelen slijmvlies gehouden, waardoor een groter oppervlak in één keer kon worden behandeld. Verlies aan vermogensdichtheid kon door verhoging van het uitgangsvermogen worden opgevangen. De spot werd één of meer malen over het gehele oppervlak van de afwijking gevoerd, totdat deze volledig was verdampt en de submucosa in zicht kwam.

Methode 2. Sharplan 791 en operatiemicroscop.

Volgens deze methode werden 56 afwijkingen behandeld. Er werd gebruik gemaakt van de Sharplan 791 CO₂-laser, die werd gekoppeld aan een op een Zeiss Opmi I operatiemicroscop gemonteerde micromanipulator (American Optical). Ook nu werden uitgangsvermogens van 15 W tot 20 W gebruikt. De spotvergroting werd verkregen door de operatiemicroscop te voorzien van een 300 mm objectief, terwijl in de micromanipulator voor het focuseren van het laserlicht een 400 mm lens werd gebruikt. Doordat het te behandelen weefseloppervlak zich nu 100 mm vóór het brandpunt van de laserbundel bevond, trad een spotvergroting op. De feitelijke behandeling vond plaats door de laserspot één of meerdere malen over de afwijking te voeren.

Methode 3. Cavitron 300A en operatiemicroscop.

Volgens deze methode werden 33 afwijkingen behandeld. De uitvoering van de behandeling was identiek aan groep 2. Er werd nu echter gebruik gemaakt van de Cavitron 300A CO₂-laser met micromanipulator en de verbeterde Zeiss Opmi I operatiemicroscop (fig. 2.3 -3).

Methode 4. Cavitron 300A en endoscoop.

Bij deze methode werd de behandeling uitgevoerd met de Cavitron 300A CO₂-laser, de Opmi I operatiemicroscop en de door ons ontworpen voor intra-orale toepassing geschikte endoscoop (hoofdstuk 6.2.1.2). Doordat deze endoscoop pas eind 1983 beschikbaar kwam, is in dit onderzoek slechts één patiënt op deze wijze behandeld.

De behandeling werd, afhankelijk van de grootte van de afwijking, in één of meer tempi, met een interval van ongeveer een maand, uitgevoerd. Direct na de behandeling werd de wond gemeten en met behulp van dia's gedocumenteerd. Bij de berekening van de duur van de follow-up gold de datum van de laatste behandeling.

De postoperatieve zorg bestond uit het voorschrijven van chloorhexidine 0.1% mondspoeling (4 dd. 1 min.) en analgetica in de vorm van tabletten paracetamol 500 mg met coffeïne 50 mg. In geval de mondhoek of het lippenrood was behandeld, werd om het ontstaan van harde droge korsten tegen te gaan gedurende één tot twee weken Daktarin orale gel of vaseline geapliceerd.

Om een indruk te krijgen van de postoperatieve pijn, werd na 56 behandelingen de hoeveelheid gebruikte analgetica geregistreerd. De patiënt kreeg 10 in de ziekenhuisapotheek vervaardigde tabletten paracetamol 500 mg/coffeïne 50 mg mee en werd verzocht gedurende de eerste vijf dagen het aantal gebruikte pijnstillers op een scorelijst te noteren.

Poliklinische controles vonden één week, vier weken en drie maanden na de behandeling plaats, het onderzoek was dan vooral gericht op de wondgenezing en het eventueel optreden van recidieven. Patiënten met een leukoplakie die op grond van klinische en histologische bevindingen slechts een geringe kans had op degeneratie tot een planocellulair carcinoom werden na zes maanden en verder jaarlijks gecontroleerd. In geval van een leukoplakie met een grotere kans op ontarding vond gedurende de eerste twee jaren na behandeling de controle om de drie maanden plaats, het derde jaar om de vier maanden en vervolgens om de zes maanden.

Bij een verdenking op een recidief werd een incisiebiopsie genomen. Wanneer het recidief histologisch werd bevestigd en er sprake was van een intra-epitheliale afwijking, werd de laserbehandeling herhaald.

In de periode oktober 1984 tot maart 1985 werd het klinisch onderzoek afgerond. In de evaluatie werden alle met CO₂-laser behandelde leukoplakieën opgenomen waarvan de follow-up periode minimaal een half jaar bedroeg. Door middel van de dia-documentatie en de slijmvlieschema's was het mogelijk het destijds behandelde gebied terug te vinden. Tot de recidieven werden die afwijkingen gerekend, die duidelijk in het tevoren behandelde gebied waren ontstaan. Bij een vermoeden op het voorkomen van een recidief werd altijd een biopsie genomen. Bij de patiënten bij wie geen aanwijzingen voor recidief van de leukoplakie bestond, kon in 39% van de gevallen materiaal uit het behandelde gebied voor histologisch onderzoek worden verkregen. Bij de overige patiënten kon geen materiaal worden verkregen omdat zij waren overleden, vanwege een verhuizing niet meer vervolgd konden worden of een biopsie weigerden. Verder werd, wanneer de follow-up periode korter dan een jaar was, geen biopsie genomen.

6.3 RESULTATEN

Bij 99 van de 103 leukoplakieën en de drie microinvasieve planocellulaire carcinoomen die door middel van CO₂-laserverdamping werden behandeld vond de behandeling in één en dezelfde zitting plaats. Het oppervlak dat in één keer werd behandeld varieerde van 1 cm² tot 8 cm² met een gemiddelde van 3 cm². Vier afwijkingen werden in twee zittingen en drie aandoeningen in drie zittingen behandeld. Direct na de behandeling was er een oppervlakkige wond, die tengevolge van carbonisatie van organisch materiaal bedekt was met zwarte partikels (fig. 6.3 -1).

De na de ingreep optredende pijn was doorgaans gering. Uit de 56 behandelingen waarbij het gebruik van tabletten paracetamol/coffeïne werd bijgehouden, bleek

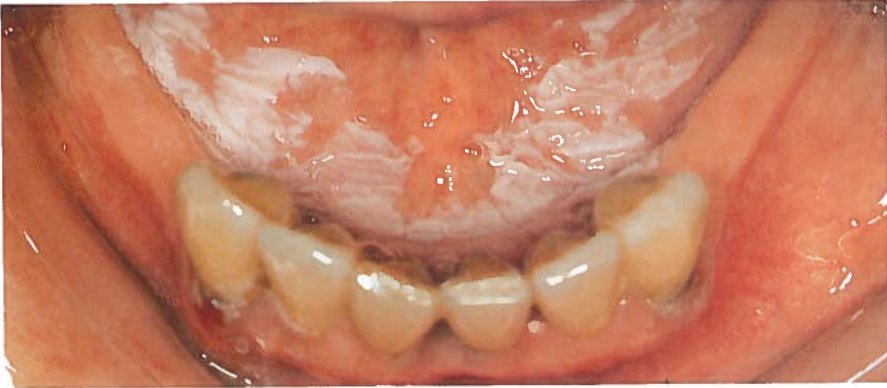


fig. 6.2.3 -1 Een homogene leukoplakie van de mondbodem.

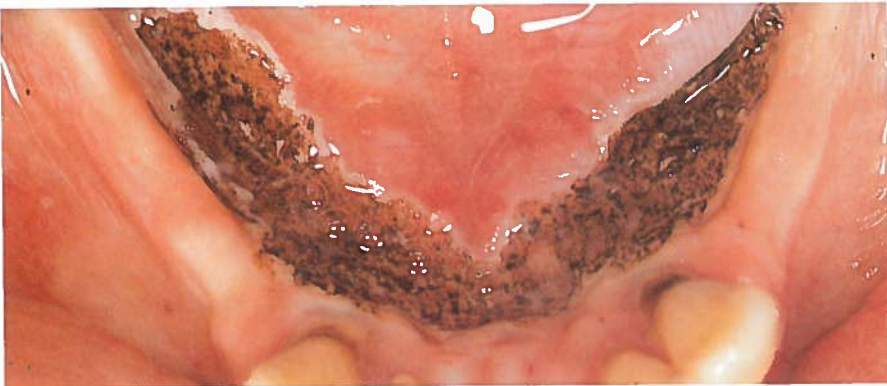


fig. 6.3 -1 De wond direct na de CO₂-laserverdamping van de leukoplakie.

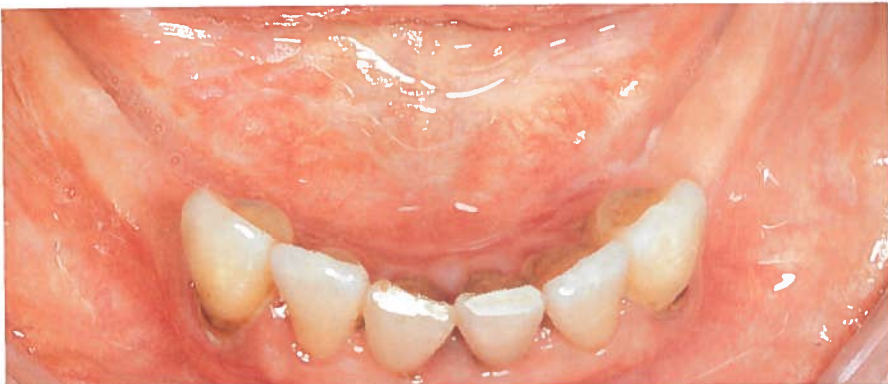

fig. 6.3 -2 De genezen laserwond, 4 weken na behandeling. Het slijmvlies heeft een normaal aspect en een normale elasticiteit. Er hebben zich geen belemmeringen van de speekselafvoer van de gl. submandibularis voorgedaan.

dag	aantal patiënten	aantal tabletten		
		gemidd.	mediaan	spreiding
0	22 (39%)	1.8	1.9	1 - 3
1	17 (30%)	1.8	1.8	1 - 3
2	15 (27%)	1.3	1.1	1 - 3
3	9 (16%)	1.3	1.1	1 - 3
4	14 (25%)	1.7	1.4	1 - 5

tab. 6.3 -1 Het analgeticagebruik op de dag van de behandeling en de vier dagen daarna; alleen paracetamol-500/coffeïne-50 tabletten.

dat in 23 gevallen (41%) geen pijnstillers waren gebruikt. Zeven maal (13%) werden de pijnstillers langer dan vijf dagen ingenomen of werden andere analgetica of locale anaesthetica gebruikt. Na de overige 26 behandelingen (46%) werd de verstrekte pijnstiller slechts vijf dagen of korter gebruikt (tab. 6.3 -1).

Vier weken na de behandeling was in vrijwel alle gevallen een volledige re-epithelialisatie van de wond opgetreden (fig. 6.3 -2). Bij vijf behandelingen was dat niet het geval. Eén maal was inmiddels een recidief van een micro-invasief planocellulair carcinoom ontstaan en één maal had zich een pyogeen granuloom ontwikkeld. Bij de overige drie gevallen betrof het afwijkingen van de tong, waarbij waarschijnlijk een trauma de oorzaak van de gestoorde wondgenezing was.

Drie maanden na de behandeling was, met uitzondering van de aandoening die na één maand reeds een recidief vertoonde, in alle gevallen volledige re-epithelialisatie opgetreden. Bij twee behandelingen van afwijkingen van de tongrug was er geen regeneratie van de papillae filiformes. In drie gevallen was er een minimale littekenvorming zonder dat zich echter functionele bezwaren voordeden.

De gemiddelde duur van de follow-up van alle behandelde afwijkingen bedroeg 38 maanden, bij een mediaan van 28 maanden en een spreiding van 1 - 95 maanden. In deze periode trad in 95 gevallen (90%) geen klinisch waarneembaar recidief op. Bij 37 (39%) van deze behandelingen zonder recidief was het mogelijk een controlebiopsie te verkrijgen, die in alle gevallen de klinische bevinding bevestigde. De gemiddelde follow-up van de groep zonder recidief bedroeg 40 maanden bij een mediaan van 30 maanden en een spreiding van 6 - 95 maanden.

Bij 11 behandelde afwijkingen (10%) trad een klinisch waarneembaar recidief op. Negen maal (9%) was dit een recidief van een leukoplakie en twee maal (67%) van een micro-invasief planocellulair carcinoom. De klinische en histologische klassificatie gerelateerd aan de oorspronkelijke klassificatie en de mogelijke rol van etiologische factoren bij het ontstaan van deze recidieven staan vermeld in tabel 6.3 -2.

De recidieven traden gemiddeld na 24 maanden op (mediaan 17 maanden, spreiding 1 - 77 maanden). Zeven maal trad een recidief bij mannen (13%) en vier maal bij vrouwen (8%) op. In zeven gevallen was er oorspronkelijk sprake van multifocali-

	mate van (pre-) maligniteit	9 recidief leukoplakieën	2 recidief M.I.C.*
klinische klassifikatie	minder	1	2
	dezelfde	8	
	meer		
histologische klassifikatie	minder		1**
	dezelfde	4	1
	meer	2	
	onbekend	3	
etiologie niet gestaakt of weer opgenomen	ja	4	1
	nee	5	1

tab. 6.3 -2 Mate van (pre-) maligniteit van de recidieven ten opzichte van de oorspronkelijke klinische en histologische klassifikatie en etiologie. M.I.C.* is micro-invasief planocellulair carcinoom. **recidief ontstaan 77 maanden na behandeling.

teit (11%) en vier maal ontstond het recidief uit een solitaire afwijking (9%). Zes maal trad een recidief op bij een patiënt die eerder voor een planocellulair carcinoom van de mondholte was behandeld (16%), voor de overige vijf gevallen bedroeg dit percentage 5%.

De lokalisatie en de oorspronkelijke klinische, histologische en etiologische klassifikatie staan respectievelijk vermeld in tabel 6.3 -3, tab. 6.3 -4, tab. 6.3 -5 en tab. 6.3 -6.

Van de negen recidieven van een leukoplakie werden er vier in verband met een tengevolge van een andere ziekte verslechterende algemene toestand van de patiënt niet meer behandeld. Bij vier recidieven werd de behandeling met de CO₂-laser herhaald. Na respectievelijk negen en 18 maanden was bij twee van deze herhalingsbehandelingen zowel klinisch als histologisch geen recidief aantoonbaar. Eén van deze CO₂-laserbehandelingen vond binnen de laatste zes maanden van het onderzoek plaats. Bij de klinische controles kon geen recidief worden vastgesteld. De herhalingsbehandeling van een erosieve leukoplakie van de linguale mucosa ter hoogte van de 38 (M3is) bleek onvoldoende effect te geven: de afwijking recidiveerde na 16 maanden voor een tweede maal.

Eén maal werd een recidief van een leukoplakie na CO₂-laserverdamping door middel van excisie behandeld. Hierbij heeft zich in de controleperiode geen recidief meer voorgedaan.

lokalisatie	aantal recidieven	%*
wang	4	14
palatum	2	50
lip	1	8
mondbodern	2	17
gingiva	2	15

tab. 6.3 -3 Het aantal recidieven gerangschikt naar lokalisatie. %* is het percentage t.o.v. het totale aantal afwijkingen dat in dit onderzoek op deze lokalisatie is aangetroffen.

oorspronkelijke klinische klassifikatie	aantal recidieven	%*
homogeen	6	10
verruceus	1	6
erosief	4	15

tab. 6.3 -4 Het aantal recidieven gerangschikt naar de oorspronkelijke klinische klassifikatie van de afwijking. %* is het percentage t.o.v. het totale aantal afwijkingen dat oorspronkelijk in deze categorie werd ingedeeld.

mate van dysplasie	aantal recidieven	%*
geen	6	9
gering	1	7
matig	2	15
ernstig	0	0
M.I.C.**	2	67

tab. 6.3 -5 Het aantal recidieven gerangschikt naar de oorspronkelijke histologische klassifikatie van de afwijking. %* is het percentage t.o.v. het totale aantal afwijkingen dat oorspronkelijk in deze categorie werd ingedeeld. M.I.C.** is micro-invasief planocellulair carcinoom.

oorspronkelijke etiologische klassifikatie	aantal recidieven	%*
idopathisch	5	20
tabak	3	5
alcohol	1	7
alcohol + tabak	2	6

tab. 6.3 -6 Het aantal recidieven gerangschikt naar de oorspronkelijke etiologische klassifikatie van de afwijking. %* is het percentage t.o.v. het totale aantal afwijkingen dat oorspronkelijk in deze categorie werd ingedeeld.

Van de twee recidieven uit de groep van de microinvasieve planocellulaire carcinoomen was één afwijking opnieuw een micro-invasief planocellulair carcinoom. Dit recidief werd chirurgisch behandeld. Het andere recidief werd na 77 maanden vastgesteld. De patiënt had in deze periode zijn rookgewoonte niet gestaakt. Bij histologisch onderzoek bleek er nu een ernstige dysplasie te bestaan. Om deze reden werd besloten deze afwijking opnieuw met de CO₂-laser te behandelen. De follow-up bedroeg bij het afsluiten van dit onderzoek minder dan 6 maanden. Bij klinisch onderzoek waren er in die periode geen aanwijzingen voor recidief.

6.4 DISCUSSIE

6.4.1 Patiëntengroep

Voor Nederland zijn geen gegevens bekend over de incidentie van leukoplakie van het mondslijmvlies. Het is dan ook niet mogelijk om vast te stellen of de in dit onderzoek behandelde patiëntengroep wat betreft leeftijd- en geslachtsverdeling en lokalisatie, klinische, histologische en etiologische klassifikatie van de afwijkingen representatief is voor alle Nederlandse patiënten met een leukoplakie van het mondslijmvlies. Er zijn gegevens uit andere landen als Hongarije,¹² India,⁶⁵ Zweden,¹¹³ waaruit blijkt dat de incidentie en verdeling naar de verschillende klassifikaties afhankelijk van de geografische herkomst van de onderzochte patiëntengroep sterk variëren. Om die reden is vergelijking met de hier gepresenteerde gegevens niet zinvol.

Het valt op, dat de klinische en histologische klassifikatie wat betreft de graad van pre-maligniteit sterk kunnen verschillen (tab. 6.2.2.6 -1). Bij de homogene leukoplakieën blijkt bij histologisch onderzoek in 7% van de gevallen sprake van een matige dysplasie en in 5% van ernstige dysplasie. Deze bevinding is een sterk argument om iedere homogene leukoplakie aan de hand van een incisie-biopsie histologisch te onderzoeken.

Bij drie patiënten bleek er bij histologisch onderzoek sprake van een micro-invasief planocellulair carcinoom. Vanwege het feit dat bij de CO₂-laserverdamping de lokale weefselverhoudingen niet worden verstoord, waardoor in geval van een recidief een conventionele chirurgische excisie van recidief en behandeld gebied nog goed mogelijk is, werd besloten de afwijkingen met de CO₂-laser te behandelen. Op deze wijze zou een mutilerende chirurgische ingreep of radiotherapie vermeden kunnen worden.

6.4.2 CO₂-laserchirurgie van leukoplakie van het mondslijmvlies

6.4.2.1 Postoperatieve bezwaren

De mate van pijn na een behandeling is moeilijk in maat of getal uit te drukken. De

cijfers over het analgetica-gebruik (tab. 6.3 -1) geven dan ook slechts aan dat in het merendeel van de gevallen (87%) geen of slechts in de eerste vijf dagen in een geringe mate analgetica werden gebruikt. De overige 13% van de behandelingen veroorzaakten meer nabezwaren; deze waren met behulp van sterker werkende analgetica of lokale behandeling met lidocaïne goed te onderdrukken.

De indruk bestond dat na de CO₂-laserbehandeling nauwelijks of geen oedeem optrad. Daar een methode om dit oedeem te meten ontbrak, kon deze klinische waarneming niet worden geobjectiveerd.

6.4.2.2 Wondgenezing

Doordat bij de CO₂-laserverdamping het pathologische weefsel direct wordt verwijderd en het gezonde weefsel nauwelijks wordt beschadigd, is er een voorspoedige wondgenezing. In het ene geval waarin zich binnen een maand een recidief voordeed, werd dit mede door de open wondbehandeling snel opgemerkt. De overige vier maal dat er een gestoorde of vertraagde wondgenezing was, bleek het om afwijkingen aan de tong te gaan; in deze gevallen leek een traumatische oorzaak waarschijnlijk.

In de drie gevallen waarbij er klinisch wel een littekenvorming bestond, waren er voor de patiënt geen functionele bezwaren. Dit is gezien de bevindingen bij de dierexperimenten uit hoofdstuk 4 verklaarbaar.

6.4.2.3 Behandelingsresultaten

Van de 103 door middel van CO₂-laserverdamping behandelde leukoplakieën van het mondslijmvlies recidiveerden er in een observatieperiode tot 95 maanden 9 (9%).

Binnen de groep van de recidieven zijn de idiopathische leukoplakieën en aandoeningen waarbij een etiologische factor aanwezig was, wat het aantal betreft vergelijkbaar (tab. 6.3 -6). Wanneer echter de oorspronkelijke etiologische klassifikatie bij de beoordeling wordt betrokken (tab. 6.3 -6), blijken de idiopathische aandoeningen een grotere kans (20%) op een recidief te hebben.

Uitgaande van de lokalisatie lijken afwijkingen van het palatum een hoge kans op een recidief te hebben (tab. 6.3 -3). Het totale aantal afwijkingen dat op deze lokalisatie werd behandeld bedroeg slechts vier, waardoor aan dit getal (50%) geen voorspellende waarde mag worden toegekend.

Bij de klinische klassifikatie lijkt de premaligniteitsgraad ook een rol te spelen bij het ontstaan van recidieven (tab. 6.3 -4). De erosieve vorm heeft hier de grootste kans op het ontstaan van een recidief na CO₂-laserverdamping.

Binnen de histologische klassifikatie blijkt de groep met gemiddelde dysplasie de grootste kans op het ontstaan van een recidief te geven. De bevinding dat de aan-

doeningen met ernstige dysplasie geen recidief toonden kan samenhangen met het geringe aantal (vijf) dat behandeld is.

De vergelijking met de resultaten van uit de literatuur bekende onderzoeken over behandeling van leukoplakie van het mondslijmvlies is samengevat in tab. 6.4.2.3 -1. Het blijkt dat het genezingsresultaat van de in dit onderzoek behandelde aandoeningen vergelijkbaar is met dat van conventionele chirurgische behandeling zoals beschreven door Pindborg.¹¹⁰ Behalve het genezingspercentage is ook het gemiddelde en de spreiding van de follow-up periode vergelijkbaar.

Bij de overige onderzoeken waar behandeling van leukoplakie door middel van conventionele chirurgie heeft plaatsgevonden zijn de genezingspercentages lager. Dit verschil is misschien te verklaren door een langere follow-up periode. Dat in bepaalde onderzoeken de etiologische factoren niet zijn gecorrigeerd kan hiervoor geen afdoende verklaring zijn. Ook in dit onderzoek is bij een deel van de recidieven nog steeds een etiologische factor aanwezig.

Wanneer een vergelijking wordt gemaakt met de resultaten van cryochirurgie van leukoplakie blijkt uit één onderzoek dat er een genezingspercentage van 100% werd gehaald.⁶⁷ De controleperiode in dit onderzoek is echter korter dan 1.5 jaren. Bij de overige onderzoeken varieert het genezingspercentage bij cryochirurgie van 75% - 87%.^{22,23,59,124} Opvallend is het dat in het onderzoek van Sako et al.¹²⁴ in 7% van de gevallen een planocellulair carcinoom ontstond. De auteurs zoeken de oorzaak voor deze recidieven in een niet gecorrigeerde etiologische factor of een histologische ondergradering van de oorspronkelijke afwijking.

Een belangrijk verschil tussen cryochirurgie en CO₂-laserverdamping is dat bij cryochirurgie het thermisch beschadigde weefsel in de loop van enkele dagen tot weken onder blaarvorming wordt afgestoten.⁹³ De operateur heeft tijdens de cryochirurgische behandeling geen directe visuele controle over de dieptewerking van de behandeling.⁴² Bij de CO₂-laserbehandeling wordt het pathologische weefsel direct verdampt en heeft de operateur wél direct zicht op de penetratiediepte. Het feit dat bij de CO₂-laserbehandeling beter inzicht bestaat in de diepte van de wond kan een verklaring zijn voor de betere resultaten van deze methode.

In de literatuur zijn tot nu toe slechts twee klinische series bekend waarin leukoplakie van het mondslijmvlies door middel van CO₂-laserverdamping werd behandeld. Horch rapporteerde in 1982⁷⁶ en in 1983⁷⁷ over zijn ervaringen. Zijn genezingspercentage steeg in de loop der jaren van 73% naar 78%. Dit was echter duidelijk lager dan in de tussentijdse evaluatie van ons onderzoek in 1983¹²¹ met een genezingspercentage van 94% en de huidige resultaten van 91%. Over de oorzaak van dit verschil werd met Horch van gedachten gewisseld, waarbij verschillen in technische uitvoering van de behandeling naar voren kwamen. Horch heeft alle behandelingen met het handstuk uitgevoerd, terwijl in ons onderzoek de CO₂-laser hoofdzakelijk in combinatie met de operatiemicroscoop werd gebruikt. Bij evaluatie van ons materiaal was het mogelijk om de behandelingen die met het handstuk waren uitge-

	gezezen		ver- beterd		onver- anderd		toege- nomen		reci- dief		planocell. carcinoom		follow-up gemid. spreiding	
	n	%	n	%	n	%	n	%	n	%	n	%	n	%
Bánóczy (1972) ¹⁰	18	1	4	22	7	39			6	33	0	0		
chir*	74	59	14	19					1	1	0	0	8.6j.	1-20j.
Bánóczy (1976) ¹³	45	36	7	16			1	2			1	2	6.3j.	1-20j.
Bánóczy (1977) ¹⁴	?	0		30		36		33						
chir*	?	70		28				2			0	0	3.8j.	1-30j.
Plindborg (1968) ¹¹⁰	21	19	90						2	10	0	0	3.8j.	1-8j.
Silverman (1984) ¹³⁶	61	40	66						21	34	0	0	7.2j.	
Hausamen (1973) ⁶⁷	15	15	100								0	0	1.5j.	
Bekke (1977) ²²	19	15	79	3	16				1	5	0	0	1.9j.	
Bekke (1979) ²³	24	18	75	3	13				3	12	0	0	2.2j.	0.5-3.6j.
Gongloff (1980) ⁵⁹	15	13	87						2	13	0	0	2.5j.	0.1-5.2j.
Sako (1972) ¹²⁴	60	48	80						8	13	4	7	2.5j.	0.7-4.4j. 2.5-4.5j.
L														
Horch (1982) ⁷⁶	15	11	73						4	27	0	0		-1j.
Horch (1983) ⁷⁷	32	25	78						7	22	0	0		9-15 mnd.
Roodenburg (1983) ¹²¹	51	48	94						2	4	1	2	36 mnd.	3-69 mnd.
Roodenburg (1985)	103	94	91						9	9	0	0	38 mnd.	6-95 mnd.
R														

tab. 6.4.2.3-1 Vergelijking van de behandelings resultaten in de literatuur van chirurgie, cryochirurgie en CO₂-laserverdamming van leukoplakie van het mondslijmvlies. (chir* = chirurgie na eliminatie van etiologische factoren).

voerd te onderscheiden van de behandelingen waarbij de operatiemicroscoop was gebruikt. Hierbij bleek dat ook in ons materiaal het recidiefpercentage in de met het handstuk behandelde groep (18%) hoger was dan in de groep die met behulp van de operatiemicroscoop en micromanipulator werd behandeld (7%).

Ten opzichte van de tussentijdse evaluatie in 1983¹²¹ is er een afname van het genezingspercentage met 3%. Deze afname zal vooral het gevolg zijn van de langere controleperiode. Gemiddeld is deze controleperiode ten opzichte van 1983 met slechts twee maanden toegenomen, als gevolg van het feit dat sindsdien nog 52 behandelingen aan de serie zijn toegevoegd. De spreiding is echter toegenomen tot 95 maanden.

In de tussentijdse evaluatie van 1983 wordt een planocellulair carcinoom beschreven dat na een CO₂-laserbehandeling van een leukoplakie zou zijn ontstaan. Bij herbeoordeling van de gegevens bleek dat dit carcinoom buiten het gebied van de oorspronkelijk behandelde leukoplakie was ontstaan. Dit verklaart het hier ontbreken van het bewuste planocellulair carcinoom dat in 1983 wel werd vermeld.

De groep van drie micro-invasieve planocellulaire carcinomen die door middel van CO₂-laserverdamping werd behandeld is klein. Het eerste geval waarbij binnen drie maanden opnieuw een micro-invasief planocellulair carcinoom in het behandelde gebied werd aangetroffen werd als een echt recidief beschouwd. In het tweede geval waarbij 6½ jaar na behandeling epitheel met ernstige dysplasie werd aangetroffen, is het de vraag of er werkelijk sprake was van een recidief. De histologische klassifikatie was minder maligne dan van de oorspronkelijke aandoening en de follow-up was langer dan vijf jaren. Bij het derde geval was geen recidief aantoonbaar. Met deze drie gevallen is aangetoond dat in principe met behulp van de CO₂-laserverdamping micro-invasief planocellulair carcinoom van het mondslijmvlies onder controle gehouden kan worden en dat zelfs curatie mogelijk is. Daarom dient onder bepaalde omstandigheden, zoals afwijkingen op moeilijk te reconstrueren lokalisaties, bij patiënten die niet voor een behandeling onder algehele anesthesie in aanmerking komen of patiënten bij wie klinische behandeling niet mogelijk is, deze methode als behandelingsmogelijkheid te worden overwogen. Een nauwkeurige controle van de wondgenezing en follow-up zijn dan een absolute voorwaarde.

6.5 CONCLUSIES

De CO₂-laserverdamping van leukoplakie van het mondslijmvlies is een veilige methode van behandeling met een relatief hoog genezingspercentage. De voorwaarden voor een goed resultaat zijn:

- elke leukoplakie moet, voorafgaande aan de behandeling, nauwkeurig klinisch, histologisch en etiologisch worden geklassificeerd. Doordat na de behandeling geen weefsel meer voor histologisch onderzoek beschikbaar is, worden aan de pre-operatieve biopsieën hoge eisen gesteld. Deze incisiebiopsie moet uit het

meest representatieve deel van de afwijking worden genomen. Wanneer het klinisch aspect van de aandoening niet uniform is worden verschillende biopsieën genomen. De biopsie wordt op een overzichtelijke wijze, bijvoorbeeld door deze op te spelden, voor histologisch onderzoek aangeboden.

- de behandeling wordt bij voorkeur uitgevoerd met een CO₂-laser die door middel van een micromanipulator aan een operatiemicroscoop is gekoppeld.
- controle is gericht op het voorkomen van recidieven en het ontstaan van nieuwe leukoplakieën. De frequentie van de controles hangt af van de mate van premaligniteit van de afwijking.

Etiologische factoren als frictie en Candida infecties behoren te voren te worden gecorrigeerd. In geval van overmatig tabaks- en alcoholgebruik wordt de patiënt dringend geadviseerd deze gewoonte te staken.

Naast het gunstige genezingspercentage heeft de CO₂-laserbehandeling van leukoplakie van het mondslijmvlies de volgende voordelen:

- de behandeling is vrijwel altijd poliklinisch onder lokale anesthesie uit te voeren;
- het is niet noodzakelijk om de wond met een vrij huid- of mucosatransplantaat te bedekken;
- de postoperatieve pijn is doorgaans gering en kan vrijwel altijd met eenvoudige analgetica bestreden worden;
- het postoperatieve oedeem is, hoewel niet te objectiveren, gering;
- de wondgenezing is binnen drie tot vier weken voltooid, waarna het genezen slijmvlies wat betreft aspect en elasticiteit niet of nauwelijks van normaal slijmvlies is te onderscheiden;
- eventueel optredende recidieven zijn door de open wondbehandeling bij klinisch onderzoek in een vroeg stadium waarneembaar;
- de CO₂-laserbehandeling geeft geen verstoring van de lokale weefselverhoudingen en heeft geen cumulatief effect, waardoor in geval van een recidief alle behandelingsmodaliteiten, inclusief de CO₂-laserbehandeling, nog toe te passen zijn.

7. SAMENVATTING EN CONCLUSIES

7.1 DOEL EN OPZET VAN HET ONDERZOEK

Leukoplakie is een intra-epitheliale premaligne aandoening van het mondslijmvlies. Met de tot dusver gebruikte chirurgische behandelingsmethoden is een selectieve verwijdering van de afwijking niet mogelijk en wordt het omgevende gezonde weefsel beschadigd. De methode van de CO₂-laserverdamping maakt het mogelijk de verwijdering van de leukoplakie uitsluitend te beperken tot het afwijkende epitheel. Hierbij treedt slechts een zeer beperkte beschadiging van de aangrenzende weefsels op, waardoor een wondgenezing met slechts een zeer geringe littekenvorming mag worden verwacht.

Het doel van het onderzoek is:

1. inzicht te krijgen in het directe effect van CO₂- laserlicht op mondslijmvlies;
2. de genezing van met de CO₂-laser in mondslijmvlies aangebrachte beschadigingen te bestuderen;
3. de waarde van de CO₂-laserverdamping voor de behandeling van leukoplakie van het mondslijmvlies te bepalen.

Voor het onderzoek van het directe effect van CO₂- laserlicht op mondslijmvlies en de genezing daarna werd gebruik gemaakt van een proefdiermodel met Wistar albino ratten en van een model met honden.

De waarde van de CO₂-laserverdamping als therapie van leukoplakie van het mondslijmvlies werd aan de hand van de behandeling van 103 afwijkingen geëvalueerd.

7.2 DE WERKING EN DE MEDISCHE TOEPASSINGEN VAN DE CO₂-LASER

In dit hoofdstuk wordt het basisprincipe van een laser beschreven. De door de CO₂-laser veroorzaakte weefseldestructie middels verdamping van intra- en extracellulair vocht, wordt door de sterke absorptie en de daarmee samenhangende geringe penetratie van CO₂- laserlicht verklaard (fig. 2.4 -1 en fig. 2.4 -2).

Bij de beschrijving van de veiligheidsaspecten bij CO₂-laserbehandelingen in de mondholte komt de bescherming tegen letsels tengevolge van ongewenste reflectie via bijvoorbeeld instrumenten aan de orde. Wanneer een behandeling onder algehele anesthesie wordt uitgevoerd, moet de endotracheale tube worden beschermd en dient een gasmengsel te worden gekozen dat niet door de laser tot ontbranding gebracht kan worden.

Bij gebruik in de chirurgische oncologie veroorzaakt de CO₂-laser geen iatrogene versleping van vitale tumorcellen.

In de geneeskunde wordt de CO₂-laser gebruikt als "lichtmes" en voor weefseldestructie door middel van verdamping. Enkele toepassingsmogelijkheden zijn:

1. algemene chirurgie - behandeling van neoplasmata van het slijmvlies van het rectum
2. keel-, neus- en oorheeskunde - behandeling van benigne, premaligne en kleine maligne afwijkingen van de larynx
3. gynaecologie: - behandeling van intra-epitheliale cervicale neoplasie
4. dermatologie: - behandeling van condylomata acuminata
5. kaakchirurgie: - behandeling van leukoplakie
- excisie van benigne en maligne slijmvliesafwijkingen

7.3 HET DIRECTE EFFECT VAN CO₂-LASERLICHT OP MONDSLIJMVLIES

Dit onderzoek werd verricht door in het slijmvlies van de ventrale en van de dorsale zijde van de tong van Wistar albino ratten met de CO₂-laser beschadigen aan te brengen. Hierbij bleek door verdamping van intra- en extracellulair vocht een krater in het weefsel te ontstaan. De diepte van de krater nam toe naarmate het vermogen van de laser werd verhoogd of de expositietijd werd verlengd.

De dikte van de direct onder de krater aanwezige zone van irreversibel thermisch beschadigd weefsel was gering en varieerde van 0.07 tot 0.3 mm. De dikte van deze zone werd bij een vast vermogen door de expositietijd bepaald. Bij expositietijden van 0.05 s tot 0.2 s trad de sterkste toename van de breedte van deze zone op; vanaf 0.2 s werd de waarde ongeveer konstant. De uiteindelijke dikte werd bepaald door het vermogen van de CO₂-laser (fig. 3.3 -4 en fig. 3.3 -5).

Wanneer de laserbundel onder een hoek van minder dan 60° met het slijmvliesoppervlak werd gebruikt, ontstond een asymmetrische krater (fig. 3.3 -8). Doordat het oppervlak van de laserspot hierdoor groter werd, was er een afname van de vermogensdichtheid en nam de dikte van de irreversibel thermisch beschadigde zone af.

7.4 DE WONDGENEZING VAN MONDSLIJMVLIES NA BESCHADIGING MET CO₂-LASERLICHT

Voor histologisch onderzoek van de wondgenezing werden in het tonglijmvlies van de Wistar albino rat gestandaardiseerde defecten met een variabel oppervlak en een wisselende diepte aangebracht. De wondgenezing vond per secundam plaats door epithelialisatie vanuit de wondranden. Het epitheel had een normale microanatomische opbouw, doch was ongeveer 40% dunner dan niet behandeld epitheel. Hierbij werd geen onderscheid waargenomen tussen de verschillende types beschadigen. Het litteken in de submucosa was na de 21e postoperatieve dag voor alle types beschadigen gelijk. Dit litteken was twee tot drie maal dikker dan

de submucosa van onbehandeld slijmvlies en had een egale verdeling van collage vezels (fig. 4.2.3 -7 en fig. 4.2.3 -8).

Bij het klinisch onderzoek bestond de indruk dat, in tegenstelling tot excisie, na CO₂-laserverdamping van een leukoplakie de elastische eigenschappen van mondslijmvlies nauwelijks veranderen. In de literatuur wordt geen objectieve methode beschreven voor het meten van de elastische eigenschappen van slijmvlies en littekenweefsel. Daarom werd door ons een trekbank ontwikkeld die door middel van zuignappen in vivo aan slijmvlies bevestigd kon worden.

In een proefdiermodel met honden werden de elastische eigenschappen van slijmvlies na CO₂-laserverdamping vergeleken met die van door middel van excisie behandeld slijmvlies. Als maat voor de weerstand tegen vervorming werd van het epitheel en onderliggend bindweefsel de veerconstante bepaald. Het bleek dat de veerconstante na regeneratie van met de CO₂-laser behandeld slijmvlies ongeveer 1.5 maal groter was dan van onbehandeld slijmvlies. Voor het geëxcideerde gebied was na regeneratie de veerconstante ongeveer een factor 3 groter.

De gevonden veerconstante correleerde sterk met de dikte van het epitheel plus het submucosaal gelegen littekenweefsel (fig. 4.3.4 -1).

Dit experiment heeft aangetoond dat de elastische eigenschappen van genezen slijmvlies na CO₂-laserverdamping vrijwel overeenkomen met die van niet behandeld slijmvlies en aanzienlijk beter zijn dan na excisie.

7.5 LEUKOPLAKIE VAN HET MONDSLIIJMVLIES

Leukoplakie van het mondslijmvlies is volgens de definitie van de W.H.O. 'a white patch or plaque that cannot be characterized clinically or pathologically as any other disease'. Leukoplakie is een intra-epitheliale premaligne aandoening van het mondslijmvlies. Over de mate van de premaligniteit kan een indruk worden gekregen aan de hand van de volgende gegevens:

1. de klinische klassifikatie
2. de histologische klassifikatie
3. de etiologische klassifikatie
4. de lokalisatie
5. het geslacht van de patiënt
6. de leeftijd van de patiënt

Voor een adequate beoordeling van een leukoplakie van het mondslijmvlies dienen deze factoren zorgvuldig te worden geëvalueerd. Met name mag een histologisch onderzoek niet ontbreken.

Factoren die een aanwijzing zijn voor een verhoogde kans op maligne ontanding van een leukoplakie tot een planocellulair carcinoom zijn

- een niet homogeen aspect

- middelmatige of ernstige dysplasie
- de afwezigheid van etiologische factoren
- een lokalisatie op de tongrand, aan de gingiva, in de mondbodem of op het lippenrood van de onderlip
- vrouwelijk geslacht
- leeftijd boven 50 jaar

In geval van een verhoogde kans op maligne ontaarding van een leukoplakie is een chirurgische behandeling geïndiceerd. Minder suspecte afwijkingen worden jaarlijks gecontroleerd.

7.6 CO₂-LASERCHIRURGIE VAN LEUKOPLAKIE VAN HET MONDSLIJMVLIES

Vanwege het feit dat leukoplakie van het mondslijmvlies een intra-epitheliale afwijking is, zal verwijdering van deze aandoening tot in het niveau van de basaalmembraan een afdoende behandeling zijn. Een dergelijke selectieve verwijdering van epitheel kan met de CO₂-laser worden uitgevoerd.

Na een volgens de in hoofdstuk 5 beschreven voorschriften uitgevoerd onderzoek werden in de periode december 1976 tot en met mei 1984 103 leukoplakieën en drie micro-invasieve planocellulaire carcinomen door middel van CO₂-laserverdamping behandeld. De gemiddelde follow-up bedroeg 38 maanden. In deze periode werden van de leukoplakieën 9 recidieven (9%) en van de micro-invasieve planocellulaire carcinomen één recidief (33%) gezien. Bij de negen recidieven uit een leukoplakie was in geen enkel geval sprake van een degeneratie tot een planocellulair carcinoom.

Door gebruik te maken van een micromanipulator was het mogelijk de CO₂-laser aan een operatiemicroscoop te koppelen. De behandeling kon daardoor nauwkeuriger worden uitgevoerd dan met behulp van de laserhandstukken. In de met de operatiemicroscoop behandelde groep was daardoor het percentage recidieven (7%) aanzienlijk lager dan van de groep die met het handstuk was behandeld (18%). In vergelijking met andere behandelingsmethodes als excisie of cryochirurgie zijn de resultaten van CO₂-laserverdamping van leukoplakie goed tot zeer goed (tab. 6.4.2.3 -1).

Vrijwel alle behandelingen (90%) konden onder lokale anesthesie worden uitgevoerd. De wondgenezing duurde gemiddeld ongeveer 4 weken, waarna klinisch nauwelijks of geen littekenvorming waarneembaar was.

7.7 SLOTCONCLUSIES

Vanwege de goede behandelingsresultaten en de wondgenezing zonder storende

littekenvorming verdient het de voorkeur leukoplakie van het mondslijmvlies door middel van CO₂-laserverdamping te behandelen.

Het belangrijkste nadeel van de CO₂-laserverdamping is dat na de behandeling geen weefsel meer voor histologisch onderzoek beschikbaar is. Uit dit onderzoek is gebleken dat, na adequate diagnostiek en een nauwkeurig uitgevoerde behandeling, er na CO₂-laserverdamping niet meer recidieven optreden dan na excisie van een leukoplakie.

8. SUMMARY AND CONCLUSIONS

8.1 PURPOSE AND FRAMEWORK OF THE INVESTIGATION

Leukoplakia is an intra-epithelial premalignant lesion of the oral mucosa. The usual surgical treatment modalities such as excision and cryosurgery also cause damage to the surrounding healthy tissues. With CO₂-laserevaporation it is possible to remove only the aberrant epithelium. Woundhealing without cicatrisation can be expected because the damage to the surrounding tissues is minimal.

The purpose of this investigation is:

1. to gain an insight into the direct effect of CO₂-laserlight on oral mucosa;
2. to study the healing of oral mucosa after being damaged by CO₂-laserlight;
3. to evaluate the CO₂-laserevaporation as a treatment modality for oral leukoplakia.

Wistar albino rats and dogs were used to study the direct effect of CO₂-laserlight on oral mucosa and to follow the healing process.

The value of CO₂-laserevaporation was assessed on the treatment of 103 cases of oral leukoplakia.

8.2 THE PRINCIPLE AND MEDICAL APPLICATIONS OF THE CO₂-LASER

In chapter 2 the basic principles of laser ('Light Amplification by Stimulated Emission of Radiation') are described. Because of the strong absorption of CO₂-laserlight in water there is only a very superficial penetration into the tissue (fig. 2.4 -1 and fig. 2.4 -2). The destruction of tissue is explained by the evaporation of intra- and extracellular fluids.

Important precautionary measures during CO₂-lasersurgery in the oral cavity are:

- protection against unwanted damage by a direct hit or by reflection of the laser beam;
- protection of the endotracheal tube and the use of non-explosive mixtures of anaesthetic gases.

When used in surgical oncology the CO₂-laser does not cause spreading of malignant tumourcells.

In medicine the CO₂-laser has been used as a 'light knife' and to carry out tissue destruction by evaporation. A few examples of the application of the CO₂-laser in medicine are:

1. General Surgery - the treatment of tumours of the rectum
2. Otolaryngology - the treatment of premalignant and small malignant lesions of the larynx

- 3. Gynaecology - the treatment of intraepithelial neoplasia of the cervix
- 4. Dermatology - the treatment of condyloma acuminata
- 5. Oral and Maxillo-facial Surgery - the treatment of oral leukoplakia and the excision of benign and malignant lesions of the oral mucosa

8.3 THE DIRECT EFFECT OF CO₂-LASERLIGHT ON THE ORAL MUCOSA

Using the CO₂-laser, standardized lesions were created in the mucosa of the dorsal and ventral side of the tongue of Wistar albino rats. The evaporation of intra- and extracellular fluids caused a crater in the tissue. The depth of the crater increased if the power of the laser was raised or the exposure time was extended (fig. 3.3 -1; fig. 3.3 -2; fig. 3.3 -3).

Just beneath the crater there was a zone of irreversibly thermal tissue damage. The thickness of this zone varied from 0.07 mm to 0.30 mm. There was a strong increase in the thickness of this zone (fig. 3.3 -4 and fig. 3.3 -5), especially when using exposure times of 0.05 s. to 0.2 s. If longer exposure times were used there was hardly any increase. The ultimate thickness of the zone of irreversible thermal tissue damage was determined by the output-power of the laser.

If the CO₂-laser beam hit the mucosa with an inclination less than 60° an asymmetrical crater was created (fig. 3.3 -8). Due to the increase in the spot area there was a decrease of the power density and because of that a decrease in the thickness of the irreversibly thermally damaged zone (fig. 3.3 -9 and fig. 3.3 -10).

8.4 THE WOUNDHEALING OF ORAL MUCOSA AFTER CO₂-LASEREVAPORATION

To study the histology of the woundhealing of oral mucosa standardized lesions were created with a variable area and depth on the dorsal and ventral side of the tongue of Wistar albino rats. The epithelialisation started at the wound margins and after healing the epithelium had a normal micro-anatomic appearance. By comparison with untreated mucosa there was a reduction in the epithelial thickness to 60% for all the types of lesions (fig. 4.2.3 -5 and fig. 4.2.3 -6).

The formation of scar tissue was completed in 21 days and identical for all types of lesions (fig. 4.2.3 -7 and fig. 4.2.3 -8).

In our clinical trial we observed better woundhealing with preservation of the elastic qualities of the mucosa after the CO₂-laserevaporation compared with results after surgical excision of leukoplakia. To measure the elastic qualities of oral mucosa in vivo a special draw-bench was designed and constructed (fig. 4.3.2 -2). The mucosa was attached to the draw-bench by means of suction-pads (fig. 4.3.2 -4).

In an experiment with dogs the elastic qualities of oral mucosa were compared with

the elastic qualities of healed mucosa after excision and after CO₂-laserevaporation. The ratio of the force to stretch of normal mucosa, healed mucosa after CO₂-laserevaporation and after excision was 1 : 1.5 : 3. These figures corresponded very well with the thickness of epithelium plus scar tissue (fig. 4.3.4 -1). This experiment showed that the elastic qualities of oral mucosa after CO₂-laserevaporation are much better than after excision.

8.5 ORAL LEUKOPLAKIA

According to the W.H.O. definition oral leukoplakia is 'a white patch or plaque that cannot be characterized clinically or pathologically as any other disease'. Leukoplakia is an intra-epithelial premalignant lesion. The chance of malignant transformation to a squamous cell carcinoma depends on:

1. the clinical classification;
2. the histological classification;
3. the etiology;
4. the location;
5. the sex of the patient;
6. the age of the patient.

For a correct assessment in cases of oral leukoplakia all these factors should be taken into account. There is an increased risk of malignant transformation of a leukoplakia if:

1. there is a non-homogeneous appearance;
2. there is a moderate or severe dysplasia;
3. there are no etiological factors (idiopathic leukoplakia);
4. the lesion is located on the lateral border of the tongue, on the gingiva, the floor of the mouth or on the vermillion border of the lower lip;
5. the patient is a woman;
6. the patient is older than 50 years.

In cases of increased risk for the development of a squamous cell carcinoma a surgical treatment is necessary. All the other types of oral leukoplakia should be followed up at yearly intervals.

8.6 CO₂-LASERSURGERY OF ORAL LEUKOPLAKIA

The removal of the mucosa up to the level of the basal membrane should be a sufficient treatment, because oral leukoplakia is an intra-epithelial lesion. Just such a selective removal of epithelium can be carried out with the CO₂-laser.

In the period December 1976 to May 1984 103 cases of oral leukoplakia and 3 cases of micro-invasive squamous cell carcinoma were treated by CO₂-laserevaporation. The mean follow-up was 38 months. In this period there were 9 recurrences (9%) in

the group of oral leukoplakia and one recurrence (33%) in the group of micro-invasive squamous cell carcinoma. In the group of oral leukoplakia there was no transformation to a squamous cell carcinoma.

By using the CO₂-laser mounted on an operation microscope with a micromanipulator the treatment was more accurate than with the handpieces. The recurrence rate in the group of leukoplakia that was treated with the CO₂-laser and operation microscope was lower (7%) than the group that was treated with the handpieces (18%). The cure rate of CO₂-laserevaporation of oral leukoplakia is very good when compared with the results of surgery or cryosurgery (tab. 6.4.2.3 -1). Almost all treatments (90%) could be performed under local anaesthesia on an outpatient basis. After woundhealing there was no clinical perceptible cicatrisation.

8.7 FINAL CONCLUSIONS

Because of the good cure rate and perfect woundhealing without cicatrisation it is preferable to treat oral leukoplakia by CO₂-laserevaporation.

The most important disadvantage of CO₂-laserevaporation is that pathological investigations can only be carried out on small biopsies. This study showed that after an accurate diagnosis and a conscientious treatment CO₂-laservaporation of oral leukoplakia has a cure rate that is comparable with excision.

9. BIJLAGE

Bijlage 1
 Evaluatieformulier voor leukoplakie
 van het mondslijmvlies. (één formulier
 per afwijking)

Patiënt nr: 1-1000	1	
Afwijking nummer 1-10	2	
Recidief nummer 0-9	3	
Geslacht			
man 1	4	1	
vrouw 2		2	
Leeftijd (in jaren op moment van eerste onderzoek)	5	
Patiënt verwezen door:			
Huisarts 1			1
Tandarts 2	6		2
Specialist 3			3
Reeds bekend 4			4
Maligne afwijkingen mondholte:			
Andere pre-maligne afwijking in mondholte	7	ja	nee
1		1	2
Eerder pre-maligne afwijking in mondholte	8	1	2
Eerder maligne afwijking in mondholte	9	1	2
Klachten t.g.v. de afwijking			
ja 1 nee 2	10	1	2
Duur aanwezigheid:			
< 1/2 jr. 1	11	1	
1/2-1 jr. 2		2	
> 1 jr. 3		3	
onbekend 4		4	
Tot dusver ingestelde therapie:			
geen	12	ja	nee
1		1	2
medicamenteus	13	1	2
1			
chirurgisch	14	1	2
1			
CO ₂ -Laser	15	1	2
1			
staken gewoonte	16	1	2
1			
andere	17	1	2
1			

Lokalisatie:

.../...; ...; ...; ...; ...;	18
primaire lokalisatie/uitbreiding	19
(volgens codering Roed Petersen ¹¹⁹)	20
	21
	22
	23

KLASSIFIKATIE

grootste diameter:	2 cm	1	24	1
	2-4 cm	2		2
	>4 cm	3		3

Klinische klassifikatie:

Homogeen	1	25	1
Niet homogeen - verruceus	2		2
- erosief	3		3

Etiologische klassifikatie:

tabak gebruik: sigaretten		26
sigaren		27
pijp		28
andere (.....)		29
vroeger tabak gebruik: nee	0		0
gestaakt < 1 mnd geleden	1	30	1
1-6 mnd geleden	2		2
> 6 mnd geleden	3		3
alcohol:	nee		0
licht sociaal	1	31	1
dagelijks	2		2
sterk sociaal	3		3
dagelijks	4		4
onbekend	5		5
			ja nee
candida kweek met grote groei-dichtheid		32	1 2
friction		33	1 2
galvanische irritatie		34	1 2

landmans huid		35	1	2
Scherpe spijzen	nee		0	
	ja	36	1	
	onbekend		2	
idiopatische leukoplakie		37	ja	nee
			1	2

Histologische klassifikatie:

T nr. ...-.....		38
			ja	nee
acantose		39	1	2
hyper orthokeratose		40	1	2
hyper parakeratose		41	1	2
candida (PAS)	ja		1	
	nee	42	2	
	niet verricht		3	
dysplasie	geen		1	
	gering		2	
	gemiddeld	43	3	
	ernstig (= C.I.S.)		4	
	micro-invasief plano. ca.		5	

THERAPIE:

Correctie etiologie:	ja	1		1
	nee	2	44	2
	gedeeltelijk	3		3
	n.v.t.	4		4
effect: -	geen	0		0
	reductie	1		1
	afw. verdwenen na	1 mnd	45	2
		3 mnd		3
		6 mnd		4
	n.v.t.	5		5

Behandeling: nee	0			0
chirurgische excisie	1	46		1
CO ₂ -Laser excisie	2			2
CO ₂ -Laser verdamping	3			3
anaesthesie: lokaal	1	47		1
algeheel	2			2
Sharplan 791	1	48		1
Cavitron 300 A	2			2
handstuk	1			1
opmi + microman.	2	49		2
opmi + microman. + endoscoop	3			3
aantal tempi: 1. opp.,0 cm ²		50	
2. opp.,0 cm ²		51	
3. opp.,0 cm ²		52	
4. opp.,0 cm ²		53	
5. opp.,0 cm ²		54	
totaal op..,0 cm ²		55	
Datum laatste behandeling:				
J M D		56	
....-....-....				
POST-OPERATIEF BELOOP:				
Pijn para.-coff. dg 0 ... aantal tab.		57	
dg 1 ...		58	
dg 2 ...		59	
dg 3 ...		60	
dg 4 ...		61	

totaal ... tab.		62	
andere pijnstillers, of langer dan 5 dgn				ja nee
para.-coff. gebruikt:		63		1 2

4 weken post-op.

volledige epithelialisatie		64	1	2
----------------------------	--	----	---	---

oorzaak vertraagde genezing

n.v.t.	0			0
X.R.T.	1			1
cytostatica	2			2
medicatie (nl.)	3	65		3
recidief	4			4
andere (nl.)	5			5
onbekend	6			6

3 mnd. post-op.

klinisch normaal slijmvlies

ja	1			1
nee	2	66		2
recidief	3			3

litteken

ja	1			1
nee	2	67		2
minimaal, geen funct. bezwaren	3			3
functionele bezwaren	4			4

Eindresultaat:

J M D

datum-.....-.....	68			
mnd na behandeling		69			
				ja	nee
Recidief klinisch		70		1	2
histologisch		71		1	2
recidief klinisch geen	0			0	
zelfde klassifikatie	1			1	
minder premal.	2	72		2	
meer premal.	3			3	

recidief histologisch T		73
geen	0			0
zelfde klassifikatie	1			1
minder dyspl.	2			2
meer dyspl.	3			3
niet verricht i.v.m. pat. fact.	4	74		4
idem i.v.m. overlijden				
aan planocell. uit leukopl.	5			5
idem overlijden andere oorzaak	6			6
recidief etiologie				
geen	0			0
niet gestaakt of op		75		
nieuw gewoonte opgenomen	1			1
n.v.t.	2			2

In geval van recidief nieuw formulier

- zelfde pat. nr.
- zelfde nr. afwijking
- eerstvolgende recidiefcode

10 LITERATUUR

1. Absten, G.T., Joffe, S.N.,
1985. Lasers in medicine; an introductory guide. Chapman and Hall, London.
2. Adrian, J.C.,
1979. Effects of carbon dioxide laser radiation on oral soft tissues: an initial report. *Milit. Med.* 144, 83-89.
3. Annyas, A.A., Overbeek, J.J.M. van, Ramón Escajadillo, J., Hoeksema, P.E.,
1984. CO₂-laser in malignant lesions of the larynx. *Laryngoscope* 94, 836-838.
4. Apfelberg, D.B., Maser, M.R., Lash, H., Chadi, B.H.,
1981. Investigation of carcinogenic effects of in vitro laser exposure of fibroblasts. In: *Laser - Tokyo '81. The 4th Congress of the International Society for Laser Surgery...* 1981. Edit. by K. Atsumi. Intergroup, Tokyo. 3.12.
5. Apfelberg, D.B., Mittelman, H., Chadi, B., Maser, M.R., Lash, H.,
1984. Investigation of carcinogenic effects of in vitro argon and CO₂-laser exposure of fibroblasts. *Lasers Surg. Med.* 4, 173-179.
6. Aranoff, B.L.,
1978. CO₂-laser in surgical oncology. In: *Laser Surgery*. Edit. by J. Kaplan. Proceedings of the 1st and 2nd international symposium on laser surgery... 1975 and 1977 (Repr.). OT-PAZ, Tel-Aviv, 191-216.
7. Aranoff, B.L.,
1981. The carbon dioxide laser in head and neck and plastic surgery: advantages and disadvantages. In: *The biomedical laser: technology and clinical applications*. Edit. by L. Goldman. Springer, New York etc., 239-254.
8. Aranoff, B.L.,
1983. Lasers in general surgery. *World J. Surg.* 7, 681-683.
9. Axell, T., Holmstrup, P., Kramer, I.R.H., Pindborg, J.J., Shear, M.,
1984. International seminar on oral leukoplakia and associated lesions related to tobacco habits. *Community Dent. Oral Epidemiol.* 12, 145-154.
10. Bánóczy, J., Csiba, A.,
1972. Comparative study of the clinical picture and histopathologic structure of oral leukoplakia. *Cancer* 29, 1230-1234.
11. Bánóczy, J., Sugar, L.,
1972. Longitudinal studies in oral leukoplakias. *J. Oral Pathol.* 1, 265-272.
12. Bánóczy, J., Sugar, L.,
1975. Progressive and regressive changes in Hungarian oral leukoplakias in the course of longitudinal studies. *Community Dent. Oral Epidemiol.* 3, 194-197.
13. Bánóczy, J., Csiba, A.,
1976. Occurrence of epithelial dysplasia in oral leukoplakia. *Oral Surg. Oral Med. Oral Pathol.* 42, 766-774.
14. Bánóczy, J.,
1977. Follow-up studies in oral leukoplakia. *J. Maxillofac. Surg.* 5, 69-75.
15. Bánóczy, J., Roed Petersen, B., Pindborg, J.J., Inovay, J.,
1979. Clinical and histological studies on electrogalvanically induced oral white lesions. *Oral Surg. Oral Med. Oral Pathol.* 48, 319-323.
16. Bánóczy, J., Lapis, K., Albrecht, M.,
1980. Scanning electron microscopic study of oral leukoplakia. *J. Oral Pathol.* 9, 145-154.
17. Bánóczy, J.,
1982. Oral leukoplakia. Nijhoff, The Hague etc.
18. Baric, J.M., Alman, J.E., Feldman, R.S., Chauncey, H.H.,
1982. Influence of cigarette, pipe, and cigar smoking, removable partial dentures, and age on oral leukoplakia. *Oral Surg. Oral Med. Oral Pathol.* 54, 424-429.
19. Bastiaan, R.J., Reade, P.C.,
1982. The prevalence of *Candida Albicans* in the mouth of tobacco smokers with and without oral mucous membrane keratosis. *Oral Surg. Oral Med. Oral Pathol.* 53, 148-151.
20. Batsakis, J.G.,
1982. 'Leukoplakia', 'Keratosis' and intraepithelial squamous cell carcinoma of the head and neck. In: *Tumors of the Head and Neck*. Williams and Wilkins, Baltimore etc., 121-129.

21. Bayly, J.G., Kartha, V.B., Stevens, W.H.,
1963. The absorption spectra of liquid phase H₂O, HDO and D₂O from 0.7 fm to 10 fm. *Infrared Physics* 3, 211-223.
22. Bekke, J.P.H.,
1977. Cryochirurgie van de mondholte. Een klinische studie. Stafleu en Tholen, Leiden.
23. Bekke, J.P.H., Baart, J.A.,
1979. Six years' experience with cryosurgery in the oral cavity. *Int. J. Oral Surg.* 8, 251-270.
24. Bellina, J.H., Seto, Y.J.,
1980. Pathological and physical investigations into CO₂- laser-tissue interactions with specific emphasis on cervical intraepithelial neoplasm. *Lasers Surg. Med.* 1, 47-69.
25. Bellina, J.H.,
1983. Lasers in gynecology. *World J. Surg.* 7, 692-699.
26. Ben-Bassat, M., Kaplan, I., Shindel, Y., Edlan, A.,
1976. The CO₂ laser in surgery of the tongue. In: *Laser Surgery*. Edit. by J. Kaplan. Proceedings of the 1st and 2nd international symposium on laser surgery... 1975 and 1977. (Repr.). OT-PAZ, Tel-Aviv, 61-63.
27. Binnie, W.H., Rankin, K.V., MacKenzie, I.C.,
1983. Etiology of oral squamous cell carcinoma. *J. Oral Pathol.* 12, 11-29.
28. Boering, G., Nijman, J.M.,
1984. Aandoeningen van het mondslijmvlies. In: *Mondheelkunde in de algemene praktijk*. Stafleu, Alphen aan den Rijn, etc. 56-93.
29. Bramson, M.A.,
1968. *Infrared radiation*. Plenum Pr., New York.
30. Brown, C.B.,
1962. Treatment of leukoplakia of the lip. Report of a case. *J. Oral Surg.* 20, 77-79.
31. Brown, I.A.,
1973. A scanning electron microscope study of the effects of uniaxial tension on human skin. *Br. J. Dermatol.* 89, 383-393.
32. Burkhardt, A., Seifert, G.,
1977. Morfologische Klassifikation der oralen Leukoplakien. *Dtsch. Med. Wochenschr.* 102, 223-229.
33. Burkhardt, A., Maerker, R.,
1978. Dysplasieklassifikation oraler Leukoplakien und Präkanzerosen. Bedeutung für Prognose und Therapie. *Dtsch. Z. Mund-Kiefer-Gesichts-Chir.* 2, 199-205.
34. Burkhardt, A., Maerker, R., Löning, Th., Seifert, G.,
1978. Dysplasieklassifikation oraler Leukoplakien und Präkanzerosen. Definition und praktische Anwendung. *Dtsch. Z. Mund-Kiefer-Gesichts-Chir.* 2, 221-231.
35. Burkhardt, A.,
1980. *Der Mundhöhlenkrebs und seine Vorstadien*. Fischer, Stuttgart etc.
36. Burkhardt, A., Maerker, R.,
1981. A color atlas of oral cancers - The diagnosis and classification of leukoplakias, precancerous conditions and carcinomas. Wolfe Medical Publ., London.
37. Carruth, J.A.S.,
1983. The role of lasers in otolaryngology. *World J. Surg.* 7, 719-724.
38. Carruth, J.A.S.,
1984. Lasers in de geneeskunde. *Practitioner* 1, 859-873.
39. Carruth, J.A.S.,
1984. Lasers in oncology. *Clin. Oncol.* 10, 197-203.
40. Cawson, R.A.,
1966. Chronic oral candidiasis and leukoplakia. *Oral Surg. Oral Med. Oral Pathol.* 22, 582-591.
41. Cawson, R.A., Binnie, W.H.,
1980. Candida leukoplakia and carcinoma: a possible relationship. In: *Oral Premalignancy, proceedings of the first Dows symposium held...* 1980. J.C. MacKenzie et al., eds. Univ. of Iowa pr., Iowa City.
42. Chapin, M.E., Burkes, E.J., Hill, C.,
1973. Cryosurgery of oral white lesions. *J. Oral Surg.* 31, 584-591.
43. Deymes, J.,
1981. Le laser en chirurgie maxillofaciale. *Rev. Stomatol. Chir. Maxillofac.* 82, 308-313.
44. Dinstl, K., Fischer, P.L.,
1981. *Der Laser. Grundlagen und klinische Anwendung*. Springer, Berlin etc.

45. Djawari, D., Del Castillo-Carillo, L.F., Simon jr., M, Hornstein, O.P.,
1981. Immunopathologische Befunde bei Präkanzerosen und Karzinomen der Mundschleimhaut. *Dtsch. Med. Wochenschr.* 106, 1289-1293.
46. Douglass, C.W., Gammon, M.D.,
1984. Reassessing the epidemiology of lip cancer. *Oral Surg. Oral Med. Oral Pathol.* 57, 631-642.
47. Einhorn, J., Wersäll, J.,
1967. Incidence of oral carcinoma in patients with leukoplakia of the oral mucosa. *Cancer* 20, 2189-2193.
48. Elden, H.R.,
1971. *Biophysical properties of the skin.* Wiley, New York. 461-466.
49. Fisher, S.E., Frame, J.W., Browne, R.M., Tranter, R.M.D.,
1983. A comparative histological study of wound healing following CO₂ laser and conventional excision of canine buccal mucosa. *Arch. Oral Biol.* 28, 287-291.
50. Fisher, S.E., Frame, J.W.,
1984. The effects of the carbon dioxide surgical laser on oral tissues. *Br. Dent. J. Oral Maxillofac. Surg.* 22, 414-425.
51. Frame, J.W.,
1984. Treatment of sublingual keratosis with the CO₂-laser. *Br. Dent. J.* 156, 243-246.
52. Frame, J.W.,
1984. Removal of oral soft tissue pathology with CO₂ laser. In: Case reports and outlines of scientific sessions. American Association of Oral and Maxillofacial Surgeons. 66th annual meeting... 1984. New York, 31.
53. Frame, J.W., Das Gupta, A.R., Dalton, G.A., Rhys Evans, P.H.,
1984. Use of the carbon dioxide laser in the management of premalignant lesions of the oral mucosa. *J. Laryngol. Otol.* 98, 1251-1260.
54. Friedman, W.,
1976. The CO₂ laser in head and neck surgery. In: *Laser Surgery.* Edit. by J. Kaplan. Proceedings of the 1st and 2nd international symposium on laser surgery... 1975 and 1977 (Repr.). OT-PAZ, Tel-Aviv, 217-221.
55. Fuller, T.A.,
1980. The physics of surgical lasers. *Lasers Surg. Med.* 1, 5-10.
56. Gemert, M.J.C. van,
1984. *Lasers in de geneeskunde.* Ethicon OP forum, 96. Arnhem, 2-7.
57. Glover, J.L., Bendick, P.J., Link, W.J.,
1978. The use of thermal knives in surgery: electrosurgery, lasers, plasma scalpel. *Curr. Probl. Surg.* 15, 1-78.
58. Goldman, L., Michaelson, S.M., Rockwell, R.J., Sliney, D.H., et al.,
1982. Optical radiation, with particular reference to lasers. In: *Nonionizing radiation protection.* Edit. by M.J. Suess. WHO, Copenhagen, 39-68.
59. Gongloff, R.K., Samit, A.M., Greene, G.W., Inneo, G.F., Gage, A.A.,
1980. Cryosurgical management of benign and dysplastic intraoral lesions. *J. Oral Surg.* 38, 671-676.
60. Gordon, J.P., Zeiger, H.J., Towns, C.H.,
1955. Molecular microwave oscillator and hyperfine structure in the microwave spectrum of NH₃. *Phys. Rev.* 95, 282.
61. Grassel-Pietrusky, R., Hornstein, O.P.,
1980. Histologische präkanzeröser oraler Leukoplakien. *Hautarzt.* 31, 21-25.
62. Grassel-Pietrusky, R., Deinlein, E., Hornstein, O.P.,
1982. DNA-ploidy rates in oral leukoplakias determined by flow-cytometry. *J. Oral Pathol.* 11, 434-438.
63. Grassel-Pietrusky, R., Hornstein, O.P.,
1982. Histologische Klassifikation oraler Präkanzerosen. *Dtsch. Z. Mund-Kiefer-Gesichts-Chir.* 6, 343-351.
64. Greer, R.O., Poulson, T.C.,
1983. Oral tissue alterations associated with use of smokeless tobacco by teen-agers. *Oral Surg. Oral Med. Oral Pathol.* 56, 275-284.
65. Gupta, P.C., Mehta, F.S., Daftary, D.K., Pindborg, J.J. et al.,
1980. Incidence rates of oral cancer and natural history of oral precancerous lesions in a 10-year follow-up study in Indian villagers. *Community Dent. Oral Epidemiol.* 8, 287-333.
66. Hall, R.R.,
1971. The healing of tissue incised by a carbon-dioxide laser. *Br. J. Surg.*, 58, 222-225.

67. Hausamen, J.E.,
1973. Kryochirurgische Behandlung von Leukoplakien der Mundschleimhaut. Dtsch. Zahnärztl. Z. 28, 1032-1036.
68. Hecht, E., Zajac, A.,
1982. Optics. 7th pr. Addison-Wesley, Reading Mass. etc.
69. Hetzel, M.R.,
1983. Current use of lasers in pulmonary disease. World J. Surg. 7, 725-731.
70. Hirsch, J.M., Heyden, G., Thilander, H.,
1982. A clinical, histomorphological and histochemical study of snuff-induced lesions of varying severity. J. Oral Pathol. 11, 387-398.
71. Hishimoto, K., Rockwell, R.J.,
1981. Carbon dioxide laser surgery - biophysical studies. In: Laser - Tokyo '81. The 4th congress of the International Society for Laser Surgery... 1981. Edit. by K. Atsumi. Intergroup, Tokyo. 3.1-3.7.
72. Horch, H.H.,
1978. Laser - Osteotomie und Anwendungsmöglichkeiten des Lasers in der oralen Weichteilchirurgie (Eine tierexperimentelle Studie). Gesellsch. für Strahlen- und Umwelt- forschung, München. Thesis, Düsseldorf.
73. Horch, H.H., Rehrmann, A.,
1978. Tierexperimentelle Studien zur oralen Laser-Chirurgie der Weichteile. Dtsch. Z. Mund-Kiefer-Gesichts-Chir. 2, 67S-71S.
74. Horch, H.H., Gerlach, K.L.,
1981. CO₂ laser treatment of oral dysplastic precancerous lesions. A preliminary report. In: Laser - Tokyo '81. The 4th congress of the International Society for Laser Surgery... 1981. Edit. by K. Atsumi. Intergroup, Tokyo, 12.45.
75. Horch, H.H.,
1982. The use and evaluation of CO₂- laser in cleft palate surgery. Lasers Surg. Med. 2, 15-20.
76. Horch, H.H.,
1982. CO₂ laser treatment of oral dysplastic precancerous lesions: a preliminary report. Lasers Surg. Med. 2, 179-185.
77. Horch, H.H., Gerlach, K.L., Schaefer, H.E., Pape, H.D.,
1983. Erfahrungen mit der Laserbehandlung oberflächlicher Mundschleimhautrekrankungen. Dtsch. Z. Mund-Kiefer-Gesichts-Chir. 7, 31-35.
78. Hornstein, O.P.,
1977. Orale Leukoplakien. I. Klassifikation, Differentialdiagnose, ätiologische Bedingungen der Kanzerisierung, Prognose. Dtsch. Zahnärztl. Z. 32, 497-505.
79. Hornstein, O.P., Grässel, R., Schirner, E., Schell, H.,
1979. Orale Candida-Besiedlung bei Leukoplakien und Karzinomen der Mundhöhle. Dtsch. Med. Wochenschr. 104, 1033-1036.
80. Hornstein, O.P., Schirner, E., Schell, H.,
1981. Prädilektionsstellen von Leukoplakien und Karzinomen der Mundschleimhaut. Dtsch. Med. Wochenschr. 106, 1168-1173.
81. Hoye, R.C., Ketchum, A.S., Riggle, G.C.,
1967. The air-born dissemination of viable tumor by high energy neodymium laser. Life Sci. 6, 119-125.
82. Jagtman, B.A.,
1983. Clinical investigation of skin elasticity. An in vivo study of patients with varicose veins and certain connective tissue disorders. Wibro, Helmond. Thesis, Nijmegen.
83. Jako, G.J.,
1972. Laser surgery of the vocal cords. Laryngoscope 82, 2204-2216.
84. Jones, J.H., Russel, C.,
1973. Candidal infection and leukoplakia. Br. J. Oral Surg. 11, 177-180.
85. Jong, W.F.B. de, Waal, I. van der, Kwast, W.A.M. van der,
1984. Lichen planus van het mondsljmvlies. Ned. Tijdschr. Geneesk. 128, 310-313.
86. Jongenburger, P.,
1976. Kennis der metalen. Delftse Uitg. Mij., Delft, 5-11.
87. Ketcham, A.S., Hoye, R.C.,
1967. A surgeons appraisal of the laser. Surg. Clin. North Am. 47, 1249-1263.
88. Koch, H., Schettler, D.,
1973. Klinische Erfahrungen mit Vitamin A-Säure Derivaten bei der Behandlung von Leukoplakien der Mundschleimhaut. Dtsch. Zahnärztl. Z. 28, 623-627.

89. Koopman, P.A.L.,
1979. Stomatitis nicotina. *Ned. Tijdschr. Tandheelkd.* 86, 317-320.
90. Kramer, I.R.H., Lucas, R.B., El-Labban, N., Lister, L.,
1970. A computer-aided study on the tissue changes in oral keratoses and lichen planus, and an analysis of case groupings by subjective and objective criteria. *Br. J. Cancer* 24, 407-426.
91. Kramer, I.R.H., El-Labban, N., Lee, K.W.,
1978. The clinical features and risk of malignant transformation in sublingual keratosis. *Br. Dent. J.* 144, 171-180.
92. Kramer, I.R.H., Lucas, R.B., Pindborg, J.J., Sobin, L.H.,
1978. Definition of leukoplakia and related lesions: An aid to studies on oral precancer. *Oral Surg. Oral Pathol. Oral Med.* 46, 518-539.
93. Leopard, P.M., Poswillo, D.E.,
1974. Practical cryosurgery for oral lesions. *Br. Dent. J.* 136, 185-196.
94. Ljungner, H., Björin, G., Åstedt, B.,
1984. Immunological identification of plasminogen activators in normal and malignant tissues of the oral cavity in man. *Int. J. Oral Surg.* 13, 334-338.
95. Löning, Th., Burkhardt, A.,
1978. Häufigkeit von Epitheldysplasien der Mundschleimhaut. *Histologische Studie an 150 Obduktionsfällen.* *Dtsch. Z. Mund-Kiefer-Gesichts-Chir.* 2, 232-242.
96. Maerker, R., Burkhardt, A.,
1978. Klinik oraler Leukoplakien und Präkanzerosen. Retrospektive Studie an 200 Patienten. *Dtsch. Z. Mund-Kiefer-Gesichts-Chir.* 2, 206-220.
97. Maiman, T.H.,
1960. Stimulated optical radiation in ruby. *Nature* 187, 493-494.
98. Maser, M.R., Apfelberg, D.B., Lash, H.,
1983. Clinical applications of the argon and carbon dioxide lasers in dermatology and plastic surgery. *World J. Surg.* 7, 684-691.
99. McKenzie, A.L.,
1983. How far does thermal damage extend beneath the surface of CO₂-laser incisions? *Phys. Med. Biol.* 28, 905-912.
100. Meandzzija, M.P., Locher, G., Jakson, J.D.,
1984. CO₂ laser conisation versus conventional conisation. *Lasers Surg. Med.* 4, 139-144.
101. Meigel, W.N., Gay, S., Weber, L.,
1977. Dermal architecture and collagen type distribution. *Arch. Dermatol. Res.* 259, 1-10.
102. Montgomery, T.C., Sharp, J.B., Bellina, J.H., Ross, L.F.,
1983. Comparative gross and histological study of the effects of scalpel, electric knife, and carbon dioxide laser on skin and uterine incisions in dogs. *Lasers Surg. Med.* 3, 9-22.
103. Oliver, D.E., Shillitoe, E.J.,
1984. Effect of smoking on the prevalence and intraoral distribution of *Candida albicans*. *J. Oral Pathol.* 15, 265-270.
104. Oosterhuis, J.W.,
1977. Tumor surgery with the CO₂-laser. Studies with the Cloudman S91 mouse melanoma. Veenstra-Visser offset, Groningen. Thesis, Groningen.
105. Oosterhuis, J.W., Verschuieren, R.C.J., Eibergen, R., Oldhoff, J.,
1982. The viability of cells in the waste products of CO₂-laser evaporation of Cloudman mouse melanomas. *Cancer* 48, 61-67.
106. Overbeek, J.J.M., Hoeksema, P.E.,
1983. De CO₂-laser in de keel-, neus- en oorheelkunde. *Modern Medicine* 7, 1621.
107. Panders, A.K., Verschuieren, R.C.J., Vermey, A., Oldhoff, J.,
1980. Laser surgery for superficial lesions of the oral mucosa. In: *Lasers in Bio-medicine and Surgery*. Springer, Berlin.
108. Pecaro, B.C., Garehime, W.J.,
1983. The CO₂-laser in oral and maxillofacial surgery. *J. Oral Maxillofac. Surg.* 41, 725-728.
109. Pindborg, J.J., Renstrup, G., Poulsen, H.E., Silverman, S.,
1963. Studies in oral leukoplakia. V. Clinical and histological signs of malignancy. *Acta Odontol. Scand.* 21, 407-414.
110. Pindborg, J.J., Jøst, O., Renstrup, G.,
1968. Studies in oral leukoplakia: a preliminary report on the period prevalence of malignant transformation in leukoplakia based on a follow-up study of 248 patients. *J. Am. Dent. Assoc.* 76, 767-771.

111. Pindborg, J.J., Roed-Petersen, B., Renstrup, G.,
1972. Role of smoking in floor of the mouth leukoplakias. *J. Oral Pathol.* 1, 22-29.
112. Pindborg, J.J.,
1980. Atlas of diseases of the oral mucosa. 3rd ed. Munksgaard, Copenhagen.
113. Pindborg, J.J.,
1980. Oral cancer and precancer. Wright, Bristol.
114. Platz, H., Fries, R., Roscic, Z.,
1978. Zur Anwendung von Laser-Strahlen in der Mund-, Kiefer- und Gesichtschirurgie. *Dtsch. Z. Mund-Kiefer- Gesichts-Chir.* 2, 72S-76S.
115. Poswillo, D.E.,
1971. A comparative study of the effects of electrosurgery and cryosurgery in the management of benign oral lesions. *Br. J. Oral Surg.* 9, 1-7.
116. Reichert, P.A., Althoff, J.,
1983. Oral leukoplakia: a scanning electron microscopic study of epithelial surface patterns. *Int. J. Oral Surg.* 12, 159-164.
117. Ridge, M.D., Wright, V.,
1965. The rheology of skin. *Br. J. Dermatol.* 77, 639-649.
118. Ridge, M.D., Wright, V.,
1966. The directional effects of skin. *J. of Invest. Dermatol.* 46, 341-346.
119. Roed-Petersen, B., Renstrup, G.,
1969. A topographical classification of the oral mucosa suitable for electronic data processing. *Acta Odontol. Scand.* 27, 681-695.
120. Roodenburg, J.L.N., Panders, A.K., Verschueren, R.C.J., Vermey, A.,
1983. Die Behandlung der oralen Mukosa mit dem CO₂-laser. *Dtsch. Z. Mund-Kiefer-Gesichts-Chir.* 7, 36-39.
121. Roodenburg, J.L.N., Panders, A.K., Vermey, A., Verschueren, R.C.J.,
1983. Treatment of superficial lesions of the oral mucosa with the carbon dioxide laser: a report of 58 cases, with 5 years follow-up. *J. Exp. Clin. Cancer Res.* 3, 283-286.
122. Roodenburg, J.L.N., Panders, A.K., Verschueren, R.C.J., Vermey, A., Hadders, H.N.,
1983. CO₂- laserchirurgie van het mondslijmvlies. *Modern Medicine* 7, 1613-1615.
123. Sachs, S.A., Borden, G.E.,
1981. The utilization of the carbon dioxide laser in the treatment of recurrent papillomatosis: a report of a case. *J. Oral Surg.* 39, 299-300.
124. Sako, K., Marchetta, F.C., Hayes, R.L.,
1972. Cryotherapy of intraoral leukoplakia. *Am. J. Surg.* 124, 482-484.
125. Schwenzer, N.,
1968. Konservative und operative Behandlung der Leukoplakie der Mundhöhle. In: *Die Therapie des Mundhöhlenkarzinoms*. Bearb. von M.L. Arnal et al. Thieme, Stuttgart. 140-145. *Fortschr. Kiefer Gesichtschir.*, 13.
126. Scot, R.S., Castro, D.J.,
1984. Treatment of condyloma acuminata with carbon dioxide laser. *Lasers Surg. Med.* 4, 157-162.
127. Scully, C.,
1982. Immunological abnormalities in oral carcinoma and oral keratosis. *J. Maxillo- fac. Surg.* 10, 113-115.
128. Shafer, W.G., Waldron, C.A.,
1975. Erythroplakia of the oral cavity. *Cancer* 36, 1021-1028.
129. Shafer, W.G., Hine, M.K., Levy, B.M.,
1983. Benign tumors of epithelial tissue origin. In: *A Textbook of Oral Pathology*. 4th ed. Saunders, Philadelphia etc., 92-110.
130. Shaker, M.H., Konchigeri, H.N., Andrews, A.H., Holinger, P.H.,
1976. Anesthetic management for carbon dioxide laser surgery of the larynx. *Laryngoscope* 86, 857-861.
131. Shear, M.,
1972. Erythroplakia of the mouth. *Int. Dent. J.* 22, 460-473.
132. Shklar, G.,
1972. Lichen planus as an oral ulcerative disease. *Oral Surg. Oral Med. Oral Pathol.* 33, 376-388.
133. Shklar, G.,
1981. Modern studies and concepts of leukoplakia in the mouth. *J. Dermatol. Surg. Oncol.* 7, 996-1003.

134. Shuber, S.,
1983. Management and follow-up of cervical intraepithelial neoplasia treatment by CO₂ laser vaporization method. *Lasers Surg. Med.* 3, 29-33.
135. Silverman, S., Bhargava, K., Mani, N.J., Smith, L.W., Malaowalla, A.M.,
1976. Malignant transformation and natural history of oral leukoplakia in 57,518 industrial workers of Gujarat, India. *Cancer* 38, 1790-1795.
136. Silverman, S., Gorsky, M., Lozada, F.,
1984. Oral leukoplakia and malignant transformation. *Cancer* 53, 563-568.
137. Sliney, D.H.,
1981. Safety with biomedical lasers. In: *The biomedical laser: technology and clinical applications.* Edit. by L. Goldman. Springer, New York etc. 11-24.
138. Snow, J.C., Kripke, B.J., Jako, G.J., Meyer, M.R. et al.,
1974. Anesthesia for carbon dioxide laser microsurgery on the larynx and trachea. *Anesth. Analg.* 53, 507-512.
139. Snow, J.C., Norton, M.L.,
1975. Lasers and anesthesia. *J. Am. Assoc. Nurse Anesth.* 43, 464-469.
140. Stellar, S., Polanyi, T.G., Bredemeier, H.C.,
1974. Lasers in surgery. In: *Laser application in medicine and biology.* Edit. by Wolbarsht, M.L., 2. Plenum Pr., New York, 241-293.
141. Strong, M.S., Jako, G.J., Polanyi, T.G., Wallace, R.A.,
1973. Laser surgery in the aerodigestive tract. *Am. J. Surg.* 126, 529-533.
142. Strong, M.S., Vaughan, C.W., Healy, G.B., Cooperband, S.R. et al.,
1976. Recurrent respiratory papillomatosis; management with the CO₂-laser. *Ann. Otol. Rhinol. Laryngol.* 85, 508-516.
143. Sundström, B., Mörnstad, H., Axell, T.,
1982. Oral carcinomas associated with snuff dipping. *J. Oral Pathol.* 11, 245-251.
144. Tal, H., Cohen, M.A., Lemmer, J.,
1982. Clinical and histological changes following cryotherapy in cases of widespread oral leukoplakia. *Int. J. Oral Surg.* 11, 64-68.
145. Taylor, R.S., Bradley, J.,
1966. The treatment of leukoplakia of the oral mucosa by excision and Thiersch grafting. A preliminary report. *Br. J. Oral Surg.* 3, 215-219.
146. Tuffin, J.R., Carruth, J.A.S.,
1980. The carbon dioxide laser. *Br. Dent. J.* 149, 255-258.
147. Verschueren, R.C.J.,
1976. The CO₂laser in tumor surgery. Van Gorcum, Assen etc.
148. Verschueren, R.C.J., Koudstaal, J., Oldhoff, J.,
1980. CO₂ Laser surgery. *Lasers in biology and medicine.* Plenum, New York, 353-361.
149. Verschueren, R.C.J.,
1981. Technical problems of carbon dioxide laser surgery in the rectum. In: *The biomedical laser: technology and clinical applications.* Edit. by L. Goldman. Springer, New York etc., 163-174.
150. Verschueren, R.C.J., Oldhoff, J.,
1982. Chirurgie met de CO₂-laser. *Ned. T. Geneesk.* 126, 331-335.
151. Vourc'h, G., Tannieres, M.L., Freche, G.,
1979. Anesthesia for microsurgery of the larynx using a carbon dioxide laser. *Anesthesia* 34, 53-57.
152. Waal, I. van der, Kwast, W.A.M. van der,
1981. Benigne afwijkingen van het mondslijmvlies. In: *Pathologie van de mondholte. Klinische, histopathologische en therapeutische aspecten van de meest voorkomende afwijkingen in de mond.* Bohn, Scheitma en Holkema, Utrecht etc., 1-56.
153. Waal, I. van der,
1982. Afwijkingen van het mondslijmvlies bij de oudere mens. *Ned. Tijdschr. Tandheelkd.* 89, 527-532.
154. Waal, I. van der, Snow, G.B.,
1984. Oral oncology. Nijhoff, The Hague.
155. Waldron, C.A., Shafer, W.G.,
1975. Leukoplakia revisited. A clinicopathologic study 3256 oral leukoplakias. *Cancer* 36, 1386-1392.
156. Waldron, C.A.,
1978. Oral lichen planus, leukoplakia and erythroplakia: some observations on diagnosis and clinical management. *J. Tenn. Dent. Assoc.* 58, 18-23.

157. Wright, V.C., Riopelle, M.A.,
1982. The management of cervical intraepithelial neoplasia: the use of the carbon dioxide laser. *Lasers Surg. Med.* 2, 59-63.
158. Wright, V.C.,
1984. Carbon dioxide laser surgery for cervical intraepithelial neoplasia. *Lasers Surg. Med.* 4, 145-152.
159. Yuki, K., Fukazawa, H., Segawa, A., Kirita, J., Sekiyama, S.,
1981. The use of CO₂ laser for surface lesions of oral mucosa. In: *Laser - Tokyo '81. The 4th congress of the International Society for Laser Surgery...* 1981. Edit. by K. Atsumi. Intergroup, Tokyo, 12.36-12.39.