

University of Groningen

Een patiënt met acute neurologische uitval

Lambert, Franka; Uyttenboogaart, Maarten; Tijssen, Marina A J; Rosmalen, Judith G M; Luijckx, Gert Jan R

Published in:
 Nederlands Tijdschrift voor Geneeskunde

IMPORTANT NOTE: You are advised to consult the publisher's version (publisher's PDF) if you wish to cite from it. Please check the document version below.

Document Version
 Publisher's PDF, also known as Version of record

Publication date:
 2021

[Link to publication in University of Groningen/UMCG research database](#)

Citation for published version (APA):

Lambert, F., Uyttenboogaart, M., Tijssen, M. A. J., Rosmalen, J. G. M., & Luijckx, G. J. R. (2021). Een patiënt met acute neurologische uitval: Is het wel een herseninfarct? *Nederlands Tijdschrift voor Geneeskunde*, 165(49), [D5918].

Copyright

Other than for strictly personal use, it is not permitted to download or to forward/distribute the text or part of it without the consent of the author(s) and/or copyright holder(s), unless the work is under an open content license (like Creative Commons).

The publication may also be distributed here under the terms of Article 25fa of the Dutch Copyright Act, indicated by the "Taverne" license. More information can be found on the University of Groningen website: <https://www.rug.nl/library/open-access/self-archiving-pure/taverne-amendment>.

Take-down policy

If you believe that this document breaches copyright please contact us providing details, and we will remove access to the work immediately and investigate your claim.

Downloaded from the University of Groningen/UMCG research database (Pure): <http://www.rug.nl/research/portal>. For technical reasons the number of authors shown on this cover page is limited to 10 maximum.

DISCLAIMER



Onafhankelijke informatie is niet gratis. Het NTvG investeert veel geld om het hoge niveau van haar artikelen te waarborgen, door een proces van peer-review en redactievoering. Het NTvG kan alleen bestaan als er voldoende betaalde abonnementen zijn. Het is niet de bedoeling dat onze artikelen worden verspreid zonder betaling. Wij rekenen op uw medewerking.

Een patiënt met acute neurologische uitval

Is het wel een herseninfarct?

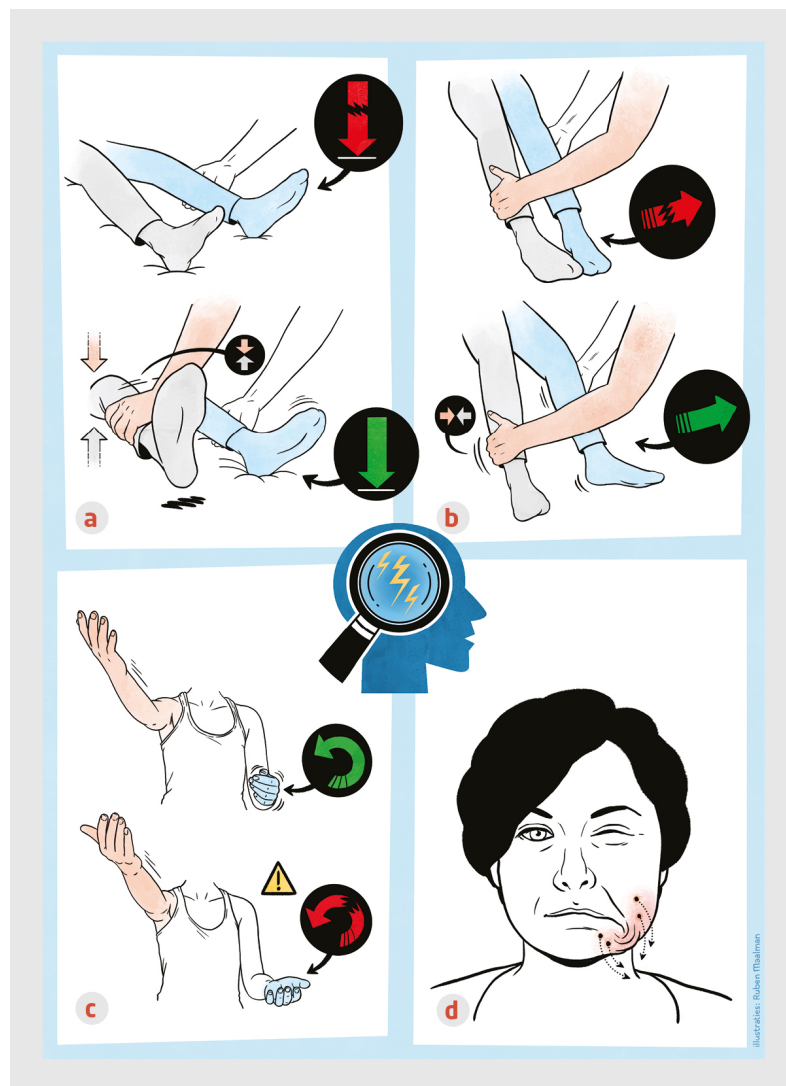
Franka Lambert, Maarten Uyttenboogaart, Marina A.J. Tijssen, Judith G.M. Rosmalen en Gert Jan R. Luijckx

Dames en Heren,

Bij een patiënt met acute neurologische uitval wordt vaak gedacht aan een herseninfarct, terwijl een functionele neurologische stoornis (FNS) ook acuut kan optreden, met verschijnselen die sterk lijken op een herseninfarct. Vroeger noemde men dit psychogene of lichamelijk onverklaarde klachten. Vanwege een nieuwe kijk op het ziektebeeld is de term FNS geïntroduceerd. Een acute FNS is, naast epilepsie en migraine, een van de meest voorkomende vormen van acute neurologische uitval die niet wordt veroorzaakt door een herseninfarct. Het kan lastig zijn om snel en betrouwbaar onderscheid te maken tussen een acuut herseninfarct en een FNS. Aan de hand van twee casussen illustreren wij hoe dit onderscheid kan worden gemaakt.

Patiënt A, een 34-jarige man, werd met spoed naar de SEH verwezen vanwege verminderde kracht in de rechter arm en het rechter been. Daarbij kon hij moeilijker op woorden komen en liep hij onzeker. De klachten waren 4 uur eerder begonnen. De voorgeschiedenis vermeldde spierspanningshoofdpijn en recentelijk een folliculitis op de hoofdhuid. Patiënt had geen vasculaire risicofactoren.

Bij onderzoek op de SEH zagen wij een wisselend aanspanningspatroon van rechter arm en been. Bij de proef van Barré kon patiënt de rechter arm met de ogen open in de lucht houden, bij het sluiten van de ogen zakte zijn rechter arm uit, zonder pronatie. Bij onderzoek van het rechter been was het teken van Hoover (figuur) positief. Verder neurologisch onderzoek liet geen afwijkingen zien. De bloeddruk was 129/73 mmHg.



Figuur
Kenmerken van een functionele stoornis bij neurologisch onderzoek

Weergave van specifieke verschijnselen bij neurologisch onderzoek die wijzen op de diagnose 'functionele neurologische stoornis'. (a) teken van Hoover. De onderzoeker legt de hand onder het been met de parestese (blauw). De patiënt wordt gevraagd het paretische been in het bed te drukken, zonder effect. Hierna wordt gevraagd het andere been op te tillen tegen weerstand. Bij een functionele verlamming voelt de onderzoeker druk aan de aangedane zijde wanneer het andere been wordt opgetild. Bij een organische verlamming wordt deze druk niet gevoeld. (b) Heup-abductieteken. De patiënt wordt gevraagd om de aangedane heup naar buiten te bewegen. Dit lukt willekeurig niet, maar wel wanneer de patiënt het andere been tegen weerstand naar buiten beweegt. (c) Proef van Barré. Wanneer de arm uitzakt zonder pronatie wijst dit op een functionele neurologische stoornis. (d) De patiënt trekt de mondhoek actief naar beneden door de spieren in de hals aan te spannen. Beeld: Ruben Maalman.

Een CT-scan van het cerebrum met CT-angiografie en CT-perfusie liet geen aanwijzingen zien voor acute ischemie of occlusie van de grote cerebrale arteriën. Wij namen patiënt op ter observatie. De volgende dag maakten wij een MRI-scan van het cerebrum; op de diffusiegewogen opnamen waren geen tekenen van recente ischemie zichtbaar. Tijdens opname verbeterden de motorische klachten vlot; tegelijkertijd ontstonden er gevoelsstoornissen aan de rechterzijde. Wij stelden de diagnose 'FNS' waarna patiënt uit het ziekenhuis kon worden ontslagen.

Bij poliklinische controle 6 weken na het ontslag waren de uitvalverschijnselen verdwenen. Patiënt klaagde over vermoeidheid en stemmingsstoornissen, waarvoor hij psychologische begeleiding vanuit de eerste lijn kreeg. Een jaar later waren deze stemmingsstoornissen hersteld.

Patiënt B, een 51-jarige man werd wakker met pijn achter het rechter oog en moeite met bewegen van de linker arm. Sinds een eerdere whiplash had patiënt wel eens vaker pijn achter het oog. Vanwege het vermoeden van een acuut herseninfarct werd hij met spoed naar het dichtstbijzijnde ziekenhuis verwezen.

Op de SEH had patiënt een iets te trage spraak. Bij lichamelijk onderzoek was de proef van Barré positief aan de linker arm en bij de top-neusproef was er sprake van ataxie van de linker arm. Omdat er bij CT-angiografie van het cerebrum mogelijk een arteriële occlusie zichtbaar was, werd patiënt naar ons centrum overgeplaatst.

Bij aankomst waren de klachten grotendeels hersteld. Bij de proef van Barré zakte de linker arm niet meer uit en bij de top-neusproef plaatste patiënt de vinger in een vloeiende beweging op het voorhoofd. Wanneer wij patiënt afleidden was de coördinatie ongestoord. De bloeddruk was 167/92 mmHg.

Op een CT-scan van het cerebrum met CT-angiografie en CT-perfusie die 3 uur na het begin van de klachten was gemaakt zagen wij geen afwijkingen; bij herbeoordeling van de CT-angiografie was er geen arteriële occlusie zichtbaar. Aangezien de klachten reageerden op afleiding dachten wij aan een FNS en kon patiënt naar huis worden ontslagen.

Drie dagen na ontslag uit het ziekenhuis liet een MRI-scan van het cerebrum een gebied met subcorticale diffusierestrictie zien in de rechter hemisfeer, passend bij recente ischemie. Hierdoor duiden wij de klachten toch als herseninfarct van de rechter hemisfeer.

Wij behandelden patiënt met een trombocytenaggregatieremmer als secundaire preventie.

Bij poliklinische controle 6 weken later was patiënt volledig hersteld en klachtenvrij. Bij cardiale analyse bleek hij een patent foramen ovale te hebben. Patiënt wordt voorbereid op een operatieve sluiting van het foramen.

Beschouwing

Vanwege de toegenomen therapeutische mogelijkheden bij een acuut herseninfarct worden steeds meer patiënten met spoed verwezen vanwege acute neurologische uitvalsverschijnselen.¹ Hierdoor stijgt ook het aantal patiënten dat wordt verwezen met een FNS. Vanwege het belang van een snelle reperfusiebehandeling bij patiënten met een acuut herseninfarct, staat er grote tijdsdruk op het diagnostisch proces. Hoe sneller een reperfusiebehandeling wordt toegepast, hoe beter het herstel. Het is daarom van belang om in de acute fase zo snel mogelijk onderscheid te kunnen maken tussen een FNS en een acuut herseninfarct. Het onderscheid kan lastig zijn. Vanwege de tijdsdruk kan de eerste beoordeling het beste op de SEH plaatsvinden en niet in huisartsenpraktijk, temeer omdat FNS ook gesuperponeerd op een somatische aandoening kan voorkomen.

Een nieuwe kijk op FNS

De afgelopen jaren is de benadering van FNS sterk veranderd. Het gaat niet meer om een diagnose per exclusionem waarbij stress een voorwaarde is. In het verleden werd gedacht dat FNS wordt veroorzaakt door psychische klachten; inmiddels weten we dat deze klachten maar bij een derde van de patiënten aanwezig zijn.² Ook kunnen er psychische klachten of stressvolle gebeurtenissen voorafgaan aan een herseninfarct. FNS wordt tegenwoordig beschouwd als een diagnose die wordt gesteld op basis van positieve symptomen. Het is een multifactoriële aandoening waarbij biologische, psychologische en sociale factoren meespelen. Bij patiënten met FNS is er sprake van een functiestoornis in de hersenen, zonder een onderliggende structurele oorzaak.

Vergeleken met een acuut herseninfarct treft FNS meestal jongere patiënten en vaker vrouwen. Deze verschillen hebben geen voorspellende waarde voor een individuele patiënt.³

Positieve symptomen

Voor het stellen van de diagnose FNS moet worden gelet op algemene positieve symptomen die bij FNS passen. Een FNS kan ook acuut beginnen en kan dus niet van een herseninfarct worden onderscheiden op basis van een acuut begin van de klachten.

Vermoeidheid is een veel gehoorde klacht bij FNS, maar komt ook in het algemeen vaak voor; in de acute situatie kan daarom moeilijk onderscheid worden gemaakt op basis vermoeidheidsklachten.⁴

Bij neurologisch onderzoek is een positief symptoom voor FNS dat de uitval in wisselende mate aanwezig is. Bij patiënten met FNS is de uitval vaak niet goed te verklaren volgens een bekend pathofysiologisch patroon. Een ander positief kenmerk voor FNS is het verdwijnen of verminderen van de klachten wanneer de patiënt wordt afgeleid.

Specifieke kenmerken van FNS

Naast de hierboven genoemde meer algemene positieve kenmerken van FNS zijn er een aantal specifieke symptomen bij het neurologisch onderzoek. Opvallend vaak is er een discrepantie tussen moeizame willekeurige bewegingen, zoals repetitief tappen van de vingers, en vlotte automatische bewegingen, zoals het strikken van de schoenveter. Bij motorische uitval kan er plots een tonusverlies van de aangedane ledemaat optreden. Bij functionele zwakte van de arm kan tijdens de proef van Barré worden gezien dat de arm uitzakt zonder pronatie en bij functionele zwakte van het been kan het teken van Hoover positief zijn (zie figuur).

Daarnaast kan bij zwakte in het been ook het heup-abductiesymptoom worden onderzocht (zie figuur). Bij FNS met uitval in het gelaat wordt vaak de mondhoek actief naar beneden getrokken. Door de spieren in de hals aan te spannen wordt het gelaat dan

asymmetrisch, terwijl bij organische faciale uitval verlamming van een gelaatshelft wordt gezien (zie figuur). Wanneer een patiënt met FNS de tong uitsteekt wijst die richting de niet aangedane zijde.

Sensore klachten kunnen vanwege hun subjectieve aard lastig te duiden zijn. Bij patiënten met FNS kan de sensore uitval vreemd verdeeld zijn, zoals een gebied met verminderd gevoel in de vorm van een handschoen bij patiënten met motore uitval in dezelfde arm. Wanneer de begrenzing van de gebieden met sensore uitval precies door de middenlijn van de romp loopt, wijst dat ook op FNS.⁵ Er zijn verschillende klinische scores ontwikkeld die gebruikt kunnen worden om in de acute fase van de neurologische uitval te bepalen of de patiënt wel of geen herseninfarct heeft. Er zijn geen specifieke scores voor een acute FNS. Toch kunnen klinische scores een goed hulpmiddel zijn om de arts alert te maken op de andere mogelijke diagnoses naast een acuut herseninfarct. Een van deze scores is de FABS-score (FABS staat voor 'absence of Facial droop, negative history of Atrial fibrillation, Age < 50 years, systolic Blood pressure < 150 mm Hg at presentation, history of Seizures, and isolated sensory symptoms without weakness at presentation'). Deze score bestaat uit 6 symptomen (tabel), waarbij voor elk aanwezig symptoom 1 punt wordt toegekend. Een score > 3 voorspelt dat er géén sprake is van een herseninfarct, met een sensitiviteit van 90% en een specificiteit van 91%.⁶ Patiënt A had functionele klachten en een FABS-score van 4. Patiënt B had een herseninfarct en een FABS-score van 2; deze score had kunnen bijdragen aan het stellen van de juiste diagnose. De FABS-score is alleen een hulpmiddel; op basis van de score kan niet worden geconcludeerd of er sprake is van een herseninfarct.

geen aangezichtsverlamming
geen voorgeschiedenis van atriumfibrilleren
leeftijd < 50 jaar
systolische bloeddruk < 150 mmHg bij presentatie
epilepsie in de voorgeschiedenis
alleen sensore symptomen zonder motorische uitval

* Klinische score op een schaal van 0-6. Per aanwezig symptoom wordt 1 punt toegekend. Een score ≥ 3 wijst op een andere oorzaak dan een herseninfarct.

Tabel
FABS-score voor de waarschijnlijkheid van een herseninfarct*

Beeldvormend onderzoek

De diagnose 'herseninfarct' wordt voor een belangrijk deel gesteld op basis van beeldvormend onderzoek. In de acute fase kan de diagnose worden gesteld op basis van een blanco CT-scan van het cerebrum, gecombineerd met CT-angiografie en CT-perfusie, hoewel een niet afwijkende scan een herseninfarct niet geheel uitsluit. Een MRI-scan met diffusie-gewogen opname is de gevoeligste techniek om acute ischemie op te sporen, met een negatief voorspellende waarde van 97%.⁷ Een MRI-scan is niet strikt noodzakelijk, maar een niet-afwijkend MRI-beeld kan de diagnose 'FNS' wel ondersteunen.⁵ Zeker bij patiënten, zoals patiënt B (FABS-score: < 3), bij wie de klachten wisselen in ernst en er twijfel is over de diagnose, kan een MRI-scan bijdragend zijn.

Bij elk aanvullend onderzoek is het van belang om de toegevoegde waarde ervan goed te wegen. In de diagnostiek naar FNS worden veel kosten gemaakt, terwijl het lichamelijk onderzoek de hoeksteen van de diagnose is. Aan de behandeling van FNS wordt in verhouding weinig uitgegeven, terwijl de juiste behandeling de klachten sterk kan verbeteren.⁸

Behandeling

Bij twijfel over de diagnose 'acuut herseninfarct' is het zaak om snel te beslissen of er wel of niet een reperfusiebehandeling gegeven moet worden. Trombolysie bij patiënten zonder herseninfarct lijkt veilig; bloedingscomplicaties komen voor bij circa 1,5% van de patiënten.⁹ Slechts een fractie (0,5%) van de patiënten die met trombolysie behandeld worden blijkt FNS te hebben. Het bloedingsrisico bij de patiënten die achteraf onterecht behandeld blijken te zijn weegt niet op tegen de behaalde gezondheidswinst bij alle patiënten.⁹

Bij ongeveer een derde van de patiënten met FNS treedt volledig herstel op en bij ongeveer nog een derde verbeteren de klachten.¹⁰ Hierbij is het van groot belang om de diagnose vroegtijdig te stellen en de juiste behandeling in te zetten. Voor de behandeling kunnen verschillende stappen worden doorlopen.¹¹ De eerste is een goede uitleg, waarbij de volgende punten benadrukt moeten worden. Ten eerste: het is geen uitsluitingsdiagnose, maar een diagnose gesteld op de hierboven genoemde positieve symptomen.

Ten tweede: er is sprake van een (tijdelijk) functieprobleem van de hersenen, zonder dat er blijvende schade is opgetreden. Ten derde: de klachten zijn niet nagebootst en moeten serieus worden genomen.¹⁰

Als uitleg alleen niet voldoende is, kan worden begonnen met behandeling gericht op specifieke factoren, die het natuurlijk herstel belemmeren. Bij motore klachten kan verwijzing naar een gespecialiseerde fysiotherapeut plaatsvinden. Als psychische symptomen aanwezig zijn, kan verwijzing naar een psycholoog zinvol zijn.⁵ Het is goed om in gedachten te houden dat psychische klachten pas later naar voren kunnen komen, zoals bij patiënt A. Mocht dit alles niet baten, dan kan worden verwezen naar een gespecialiseerde kliniek.¹¹ In Nederland zijn er revalidatiecentra, GGZ-centra en academische ziekenhuizen die patiënten met FNS behandelen.

Dames en Heren, bij patiënten met acute neurologische uitval kan het moeilijk zijn om een acuut herseninfarct en FNS te onderscheiden. Hierbij zijn de specifieke kenmerken van functionele klachten in de anamnese en bij neurologisch onderzoek van groot belang en kan de FABS-score worden gebruikt als hulpmiddel.

- Online artikel en reageren op ntvg.nl/D5918
- UMCG, Groningen: Afd. Neurologie: F. Lambert, MSc, promovenda; dr. M. Uyttenboogaart, prof.dr. M.A.J. Tijssen en dr. G.J.R. Luijckx, neurologen. Afd. Psychiatrie en Interne Geneeskunde: prof.dr. J.G.M. Rosmalen, medisch bioloog en psycholoog.
- Contact: F. Lambert (f.lambert@umcg.nl)
- Belangenconflict en financiële ondersteuning: er zijn mogelijke belangen gemeld bij dit artikel. ICMJE-formulieren met de belangenverklaring van de auteurs zijn online beschikbaar bij dit artikel.
- Aanvaard op 26 mei 2021
- Citeer als: Ned Tijdschr Geneeskd. 2021;165:D5918

Literatuur

1. Prabhakaran S, O'Neill K, Stein-Spencer L, Walter J, Alberts MJ. Prehospital triage to primary stroke centers and rate of stroke thrombolysis. *JAMA Neurol.* 2013;70:1126-32. [doi:10.1001/jamaneurol.2013.293](https://doi.org/10.1001/jamaneurol.2013.293). [Medline](#)
2. Jones A, Smakowski A, O'Connell N, Chalder T, David AS. Functional stroke symptoms: A prospective observational case series. *J Psychosom Res.* 2020;132:109972.
3. Gargalas S, Weeks R, Khan-Bourne N, et al. Incidence and outcome of functional stroke mimics admitted to a hyperacute stroke unit. *J Neurol Neurosurg Psychiatry.* 2017;88:2-6. [doi:10.1136/jnnp-2015-311114](https://doi.org/10.1136/jnnp-2015-311114). [Medline](#)
4. Gelauff JM, Kingma EM, Kalkman JS, et al. Fatigue, not self-rated motor symptom severity, affects quality of life in functional motor disorders. *J Neurol.* 2018;265:1803-9. [doi:10.1007/s00415-018-8915-7](https://doi.org/10.1007/s00415-018-8915-7). [Medline](#)
5. Popkirov S, Stone J, Buchan AM. Functional neurological disorder: a common and treatable stroke mimic. *Stroke.* 2020;51:1629-35. [doi:10.1161/STROKEAHA.120.029076](https://doi.org/10.1161/STROKEAHA.120.029076). [Medline](#)
6. Goyal N, Tsvigoulis G, Male S, et al. FABS: an intuitive tool for screening of stroke mimics in the emergency department. *Stroke.* 2016;47(9):2216-2220. [doi:10.1161/STROKEAHA.116.013842](https://doi.org/10.1161/STROKEAHA.116.013842). [Medline](#)
7. Zhang X-H, Liang H-M. Systematic review with network meta-analysis: diagnostic values of ultrasonography, computed tomography, and magnetic resonance imaging in patients with ischemic stroke. *Medicine.* 2019;98:e16360. [doi:10.1097/MD.00000000000016360](https://doi.org/10.1097/MD.00000000000016360). [Medline](#)
8. Stephen CD, Fung V, Lungu CI, Espay AJ. Assessment of emergency department and inpatient use and costs in adult and pediatric functional neurological disorders. *JAMA Neurol.* 2021;78:88-101. [doi:10.1001/jamaneurol.2020.3753](https://doi.org/10.1001/jamaneurol.2020.3753). [Medline](#)
9. Ali-Ahmed F, Federspiel JJ, Liang L, et al. Intravenous tissue plasminogen activator in stroke mimics. *Circ Cardiovasc Qual Outcomes.* 2019;12:e005609. [doi:10.1161/CIRCOUTCOMES.119.005609](https://doi.org/10.1161/CIRCOUTCOMES.119.005609). [Medline](#)
10. Gelauff J, Stone J, Edwards M, Carson A. The prognosis of functional (psychogenic) motor symptoms: a systematic review. *J Neurol Neurosurg Psychiatry.* 2014;85:220-6. [doi:10.1136/jnnp-2013-305321](https://doi.org/10.1136/jnnp-2013-305321). [Medline](#)
11. Jones A, O'Connell N, David AS, Chalder T. Functional stroke symptoms: A narrative review and conceptual model. *J Neuropsychiatry Clin Neurosci.* 2020;32:14-23. [doi:10.1176/appi.neuropsych.19030075](https://doi.org/10.1176/appi.neuropsych.19030075). [Medline](#)

Kernpunten

- Een functionele neurologische stoornis kan lastig te onderscheiden zijn van een acuut herseninfarct.
- In de acute fase heeft het belangrijke behandelconsequenties om deze 2 ziektebeelden van elkaar te onderscheiden.
- Er zijn verschillende specifieke kenmerken in de anamnese en bij het neurologisch onderzoek die duiden op een functionele neurologische stoornis.