

University of Groningen

## Sympathicotomie bij medicatieresistent fenomeen van Raynaud

van Roon, Anniek M; Abdulle, Amaal Eman; Zhang, Dan; Stel, Alja J; Kuijpers, Michiel; Mulder, D J

*Published in:*  
Nederlands Tijdschrift voor Geneeskunde

**IMPORTANT NOTE: You are advised to consult the publisher's version (publisher's PDF) if you wish to cite from it. Please check the document version below.**

*Document Version*  
Publisher's PDF, also known as Version of record

*Publication date:*  
2021

[Link to publication in University of Groningen/UMCG research database](#)

*Citation for published version (APA):*

van Roon, A. M., Abdulle, A. E., Zhang, D., Stel, A. J., Kuijpers, M., & Mulder, D. J. (2021). Sympathicotomie bij medicatieresistent fenomeen van Raynaud. *Nederlands Tijdschrift voor Geneeskunde*, 165, [D5630]. <https://www.ntvg.nl/artikelen/sympathicotomie-bij-medicatieresistent-fenomeen-van-raynaud>

### Copyright

Other than for strictly personal use, it is not permitted to download or to forward/distribute the text or part of it without the consent of the author(s) and/or copyright holder(s), unless the work is under an open content license (like Creative Commons).

The publication may also be distributed here under the terms of Article 25fa of the Dutch Copyright Act, indicated by the "Taverne" license. More information can be found on the University of Groningen website: <https://www.rug.nl/library/open-access/self-archiving-pure/taverne-amendment>.

### Take-down policy

If you believe that this document breaches copyright please contact us providing details, and we will remove access to the work immediately and investigate your claim.

*Downloaded from the University of Groningen/UMCG research database (Pure): <http://www.rug.nl/research/portal>. For technical reasons the number of authors shown on this cover page is limited to 10 maximum.*

## DISCLAIMER



Onafhankelijke informatie is niet gratis. Het NTvG investeert veel geld om het hoge niveau van haar artikelen te waarborgen, door een proces van peer-review en redactievoering. Het NTvG kan alleen bestaan als er voldoende betaalde abonnementen zijn. Het is niet de bedoeling dat onze artikelen worden verspreid zonder betaling. Wij rekenen op uw medewerking.

## Sympathicotomie bij medicatieresistent fenomeen van Raynaud

Annik M. van Roon, Amaal Eman Abdulle, Dan Zhang, Alja J. Stel, Michiel Kuijpers en D.J. (Udo) Mulder

### Dames en Heren,

**Het fenomeen van Raynaud is een frequent voorkomende vasospastische aandoening, gekenmerkt door aanvalsgewijze pijnlijke verkleuring van de acra. Niet zelden zijn klachten zo hevig dat conservatieve behandeling ontoereikend is. In deze klinische les bespreken wij de behandelopties aan de hand van drie patiënten en introduceren wij de ‘single-port’ thoracale sympathicotomie als nieuwe potentiële behandeling voor patiënten met een medicatieresistent fenomeen van Raynaud.**

**Patiënt A**, een 51-jarige man, werd verwezen naar ons ziekenhuis vanwege slecht te behandelen fenomeen van Raynaud. In het dagelijks leven had hij bij geringe afkoeling al klachten van pijn en verminderde handfunctie. Dit beperkte hem in zijn beroep als conducteur. Toen hij op onze polikliniek kwam, gebruikte hij zilvergaren handschoenen en nifedipine ‘retard’ 30 mg. Hij had nooit gerookt. Een hogere dosering nifedipine verdroeg hij niet, evenmin als ketanserine en olmesartan.

Er waren geen aanwijzingen voor een onderliggende reumatische aandoening. Wij concludeerden dat er sprake was van een medicatieresistent primair fenomeen van Raynaud. Een proefbehandeling iloprost gedurende 5 dagen gaf enige verlichting, maar de patiënt had veel last van de bijwerkingen, ondanks aanpassingen in het protocol, waarna werd afgezien van verdere infusen. Hij bleef uiteindelijk nifedipine in een lage dosering gebruiken, met onbevredigend effect.

Vier jaar na zijn eerste bezoek aan onze polikliniek nam patiënt deel aan een onderzoek waarbij het effect van ‘single-port’ thoracale sympathicotomie (SPTS) bij patiënten met Raynaud werd onderzocht.<sup>1</sup> Bij deze ingreep wordt de truncus sympathicus tussen twee ganglia doorgenomen; dat is een verschil met de sympathectomie, waarbij een segment van de truncus sympathicus over de lengte van een aantal tussenribsecties wordt weggenomen. Patiënt onderging de procedure eerst linkszijdig, en een jaar later ook rechtszijdig. De klachten verdwenen vrijwel volledig. Dit effect werd bevestigd met afkoelingsonderzoek, waarbij duidelijk verbetering van de vingerperfusie 1 en 12 maanden na de operatie werd gezien. Als neveneffect had hij compensatoir zweten op de rug, maar dit was niet hinderlijk. Dit effect was 2 jaar na de operatie iets afgenomen, en de patiënt voelde zich nog altijd beter dan vóór de operatie.

**Patiënt B**, een 39-jarige vrouw met het fenomeen van Raynaud ten gevolge van gelimiteerde cutane systemische sclerose (SSc), werd verwezen naar ons ziekenhuis vanwege persisterende ulcera aan de vingers en ‘pitting scars’. Ze had nooit gerookt. Nifedipine had matig effect en gaf ernstig enkeloedeem. Zij kreeg iloprost per infuus, wat gepaard ging met hinderlijke misselijkheid en hoofdpijn, ondanks verlagen van de inloopsnelheid. Ook kreeg zij bosentan om nieuwe ulcera aan de vingers te voorkómen, maar ‘s winters kwamen deze toch terug. Naast uitgebreide conservatieve maatregelen, gebruikte zij in de daaropvolgende jaren barnidipine en losartan in hoge doseringen. Hiermee kwamen de ulcera uiteindelijk redelijk onder controle, maar zij ervoer de Raynaud-gerelateerde klachten nog wel als hinderlijk.

Omdat zij nog steeds deze klachten had, nam patiënte 7 jaar na haar eerste bezoek aan onze polikliniek deel aan de SPTS-studie.<sup>1</sup> Zij verdroeg de sympathicotomie goed; de ingreep was effectief en gaf een sterke verbetering van zowel de klachten als de objectief gemeten middels afkoelingsonderzoek. Deze meting vond 2 jaar na de operatie aan de linkerzijde en 1 jaar na de operatie aan de rechterzijde plaats. In de loop der jaren nam het effect geleidelijk af, maar de toestand bleef duidelijk beter dan vóór de operatie.

**Patiënt C**, een 65-jarige vrouw, werd verwezen naar ons ziekenhuis vanwege persisterende pijn bij het fenomeen van Raynaud. Uit de anamnese bleek dat zij deze klachten al ruim 30 jaar had, zonder onderliggende reumatische ziekte. Verder was zij bekend met fibromyalgie en therapieresistente postherpetische pijn, waarvoor zij een pijncentrum bezocht. Zij had nooit gerookt. Voor de Raynaud-gerelateerde klachten had zij achtereenvolgens nifedipine, losartan, doxazosine, fluoxetine en ketanserine geprobeerd, zonder bevredigend effect. Wij bespraken met haar de mogelijkheid van iloprost, maar hiervan zag zij af vanwege de mogelijke bijwerkingen.

Aangezien de klachten patiënte sterk beperkten in het dagelijks leven, verrichtten wij beiderzijds SPTS – buiten het kader van eerdergenoemde studie. Patiënte verdroeg de sympathicotomie goed. Na 3 maanden ervoer zij slechts 25% verbetering ten

opzichte van de situatie vóór de ingreep, en na 6 maanden waren haar klachten weer terug op het oude niveau.

### Beschouwing

Bovenstaande casuïstiek laat zien dat een gestandaardiseerde behandeling van het fenomeen van Raynaud ontbreekt. Hoewel met conservatieve maatregelen en medicatie de klachten bij het merendeel van de patiënten onder controle komen, blijken deze bij een substantieel deel van de patiënten onvoldoende effect te hebben. In deze beschouwing bespreken wij de behandeling van het fenomeen van Raynaud aan de hand van de pathofysiologie en gaan wij nader in op de rol van sympathicusmodulatie als een potentiële therapeutische optie voor patiënten bij wie de standaardbehandeling faalt.

### Diagnostiek en pathofysiologie

In de algemene bevolking komt het fenomeen van Raynaud bij circa 4% van de mensen voor, oplopend tot 10% bij adolescente vrouwen.<sup>2</sup> Met een zorgvuldige anamnese en lichamelijk onderzoek is het fenomeen van Raynaud te diagnosticeren. Het is echter een grotere uitdaging om een onderliggende oorzaak te identificeren. Daarbij moet onderscheid gemaakt worden tussen primair en secundair fenomeen van Raynaud.

Oorzaken van de secundaire vorm variëren van auto-immuunziekten, zoals systemische sclerose, tot hematologische ziektebeelden, medicatie en werkgerelateerde oorzaken. Ook is het essentieel om het fenomeen van Raynaud te onderscheiden van vergelijkbare aandoeningen, zoals acrocyanose, erytromelalgie, winterhanden en livedo reticularis, gezien de onderliggende differentiaaldiagnose en de verschillen in behandeling. De bespreking hiervan valt buiten het bestek van deze klinische les en wij verwijzen u hiervoor naar recente literatuur.<sup>3,4</sup>

De pathogenese van het fenomeen van Raynaud kent verschillende hypothesen. Gesuggereerd wordt dat ontregeling van neuro-endotheliale controlemechanismen resulteren in disbalans tussen vasoconstrictie en vasodilatatie. Hierbij spelen afwijkingen in het endotheel, de neurale controle en circulerende mediators een rol. Het primair fenomeen van Raynaud berust voornamelijk op een primair functioneel probleem. Bij het secundair fenomeen van Raynaud worden frequenter structurele vasculaire afwijkingen van zowel de microvasculatuur als digitale arteriën gezien.

De oorzaak van vasospasmen variëren van verminderde endotheel-afhankelijke vasodilatatie tot verminderde productie van vasodilatatoire mediators en toename van mediators die vasoconstrictie bevorderen. Tevens speelt het autonome zenuwstelsel een belangrijke rol. Deze verhoogde sympathische overactiviteit, als reactie op systemische afkoeling, zorgt voor vasoconstrictie via de  $\alpha$ 1- en  $\alpha$ 2-adrenoceptoren, waarbij in de cutane arteriën met name  $\alpha$ 2-adrenoceptoren aanwezig zijn.<sup>5</sup> Bij patiënten met het fenomeen van Raynaud zijn meer  $\alpha$ 2-adrenoceptoren aanwezig ter plaatse van de anastomosen alsook in de proximale arterie, arteriole en vene. Hierdoor zal sympathische activiteit tot meer vasoconstrictie leiden. Gedacht wordt dat dit bij primair Raynaud-fenomeen een grotere rol speelt dan bij secundair Raynaud-fenomeen.

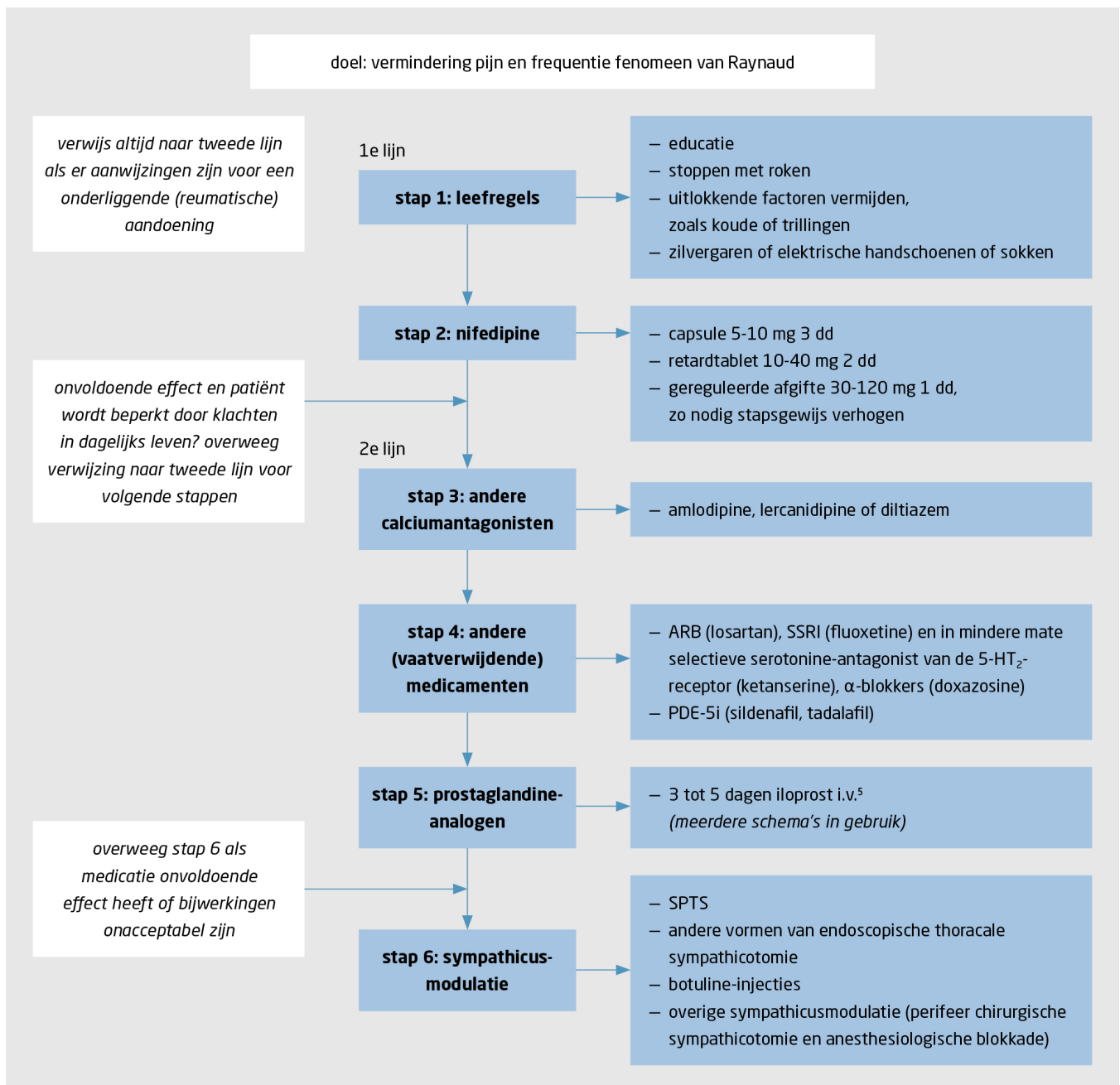
### Behandeling

Lichte klachten kunnen gewoonlijk goed in de eerste lijn worden behandeld op basis van de NHG-behandelrichtlijn 'Fenomeen van Raynaud'. Behandeling is in eerste instantie niet-medicamenteus en bestaat uit maatregelen om daling van de lichaamstemperatuur te voorkomen, juist ook buiten de aangedane acra.

### Medicamenteuze behandeling

Wanneer niet-medicamenteuze adviezen onvoldoende effectief blijken, kan een proefbehandeling met de calciumantagonist nifedipine worden overwogen. Andere vaatverwijdende geneesmiddelen worden afgeraden in de eerste lijn, omdat de effectiviteit hiervan onvoldoende is aangetoond.<sup>6</sup>

Als de behandeling in de eerste lijn onvoldoende resultaat heeft gehad, is het arsenaal aan behandel mogelijkheden beperkt. In de tweede lijn geven de 'EULAR recommendations for the treatment of SSc' en het NVR-zorgpad SSc aanbevelingen voor patiënten met SSc; op Europees niveau heeft de European Society of Vascular Medicine een systematische review uitgebracht. In Nederland bestaat tot nu toe echter geen specifieke richtlijn voor de behandeling van Raynaud in de tweede lijn. Figuur 1 geeft een stapsgewijs overzicht van de behandel mogelijkheden en de voor- en nadelen van de diverse behandelingen. Een uitgebreide versie van deze figuur is beschikbaar als supplement 1 bij dit artikel.



**Figuur 1**  
**Stappenplan voor de behandeling van het fenomeen van Raynaud**

Het doel van dit stappenplan is vermindering van pijn bij het fenomeen van Raynaud, dus niet de behandeling of preventie van ulcera of kritische ischemie. Het is gebaseerd op de ESVM-richtlijn en de review van Pauling et al., tenzij er een andere bron wordt vermeld.<sup>4,7</sup> Supplement 1 bij dit artikel is een uitgebreide versie van deze figuur die de voor- en nadelen van de verschillende behandelingen laat zien. ARB = angiotensinereceptorantagonist; SSRI = selectieve serotonineheropnameremmers; PDE-5i = fosfodiësterase-5-remmers; SPTS = 'single port' thoracale sympathicotomie; SSc = systemische sclerose; ESVM = European Society of Vascular Medicine; RCT = randomized controlled trial.

Patiënten bij wie nifedipine onvoldoende resultaat heeft, krijgen vaak proefbehandelingen met verschillende andere vaatverwijdende middelen, maar meestal zonder bevredigend effect. De wetenschappelijke onderbouwing hiervan is ook beperkt.<sup>4,6,7</sup> Incidenteel kunnen patiënten met veel klachten worden behandeld met intermitterend intraveneus toegediende prostacyclineanaloga, zoals iloprost, maar deze behandeling is met name voorbehouden aan patiënten met aanhoudende ischemie die leidt tot digitale ulcera en necrose. Een korte kuur van 3 tot 5 dagen iloprost vermindert het aantal Raynaud-aanvallen, maar dit effect is na 3 maanden uitgewerkt.<sup>8</sup>

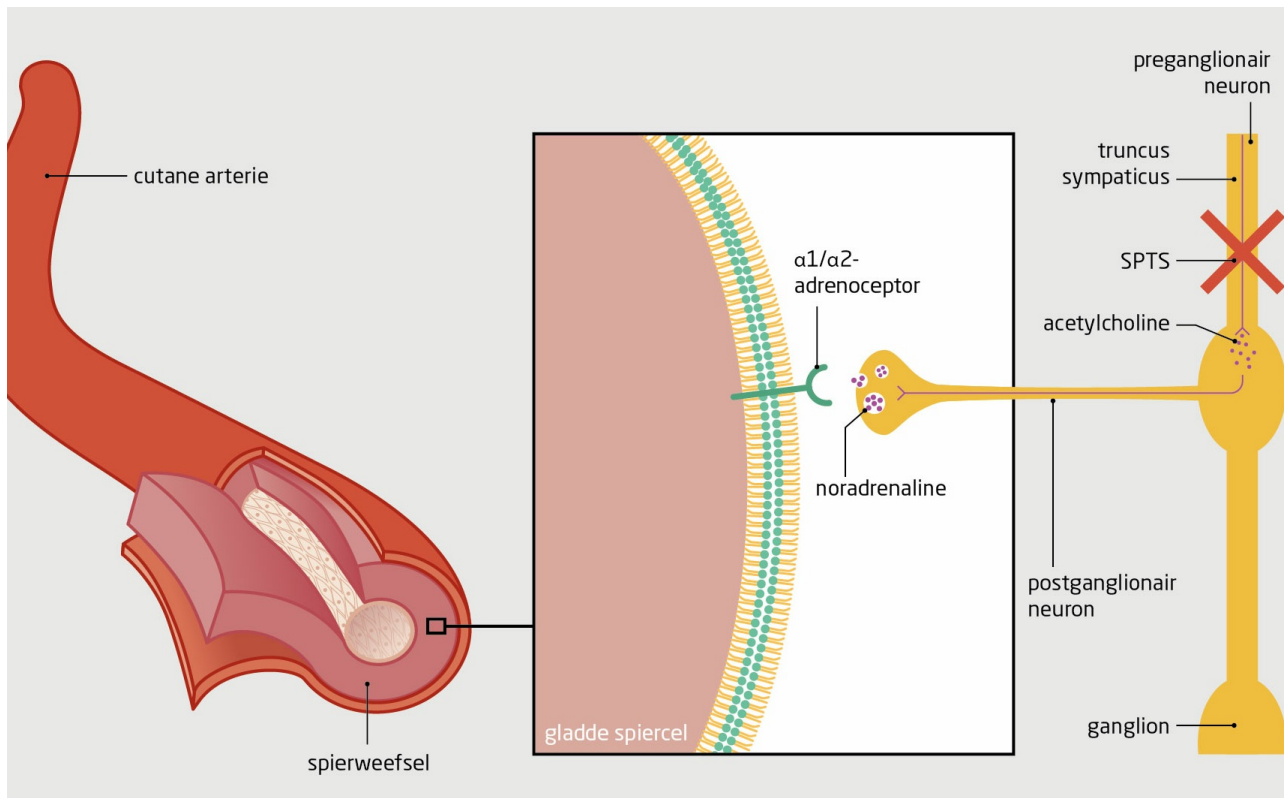
In de praktijk worden veel patiënten in het begin van de winter preventief met iloprost behandeld. Bij patiënten met secundair Raynaud-fenomeen wordt ter preventie van digitale ulcera de endothelineblokker bosentan voorgeschreven. Dit middel heeft echter weinig effect op de vasospastische component. Ook is er plaats voor fosfodiësterase-5-remmers (sildenafil, tadalafil) bij patiënten met SSc,<sup>4</sup> al worden deze middelen in Nederland vooralsnog beperkt vergoed. De aangrijpingspunten van de genoemde

middelen staan afgebeeld in supplement 2 bij dit artikel.

Enkele centra in Nederland hebben ervaring met botuline-injecties, maar de plaats hiervan is nog onduidelijk.<sup>7</sup>

### Chirurgische denervatie

Gezien de rol van de  $\alpha_2$ -adrenoceptoren in de pathofysiologie van Raynaud-fenomeen is vermindering van sympathicusactiviteit een rationele therapeutische optie (figuur 2). Al sinds de jaren 60 worden chirurgische denervaties verricht. Aanvankelijk werd dit gedaan door een cervicale, cervicothoracale of thoracale sympathicotomie, waarbij resectie van de sympathicus met bijbehorende ganglia R1 tot en met R4 plaatsvond. Dit gaf bij bijna alle patiënten direct verbetering van klachten, maar frequent complicaties. Daarnaast kwamen de klachten bij veel patiënten op de lange termijn terug, hoewel vaak in mindere mate dan voorheen. Tegenwoordig wordt de thoracale sympathicotomie endoscopisch uitgevoerd, meestal via een 3-poorts kijkoperatie. Hierdoor is de procedure minder invasief en veiliger.



**Figuur 2**  
Effect van sympathicotomie op de vaatwand van cutane arteriën

Schematische weergave van het mechanisme achter de 'single-port' thoracale sympathicotomie (SPTS). Bij activatie van de sympathicus komt acetylcholine vrij uit het preganglionaire neuron. Dit stimuleert de afgifte van noradrenaline door het postganglionaire neuron. Door binding van noradrenaline aan de  $\alpha_1$ - en  $\alpha_2$ -adrenoceptoren op gladde spiercellen in de bloedwand contraheren de spiercellen en treedt vasoconstrictie op. SPTS doorbreekt dit proces.

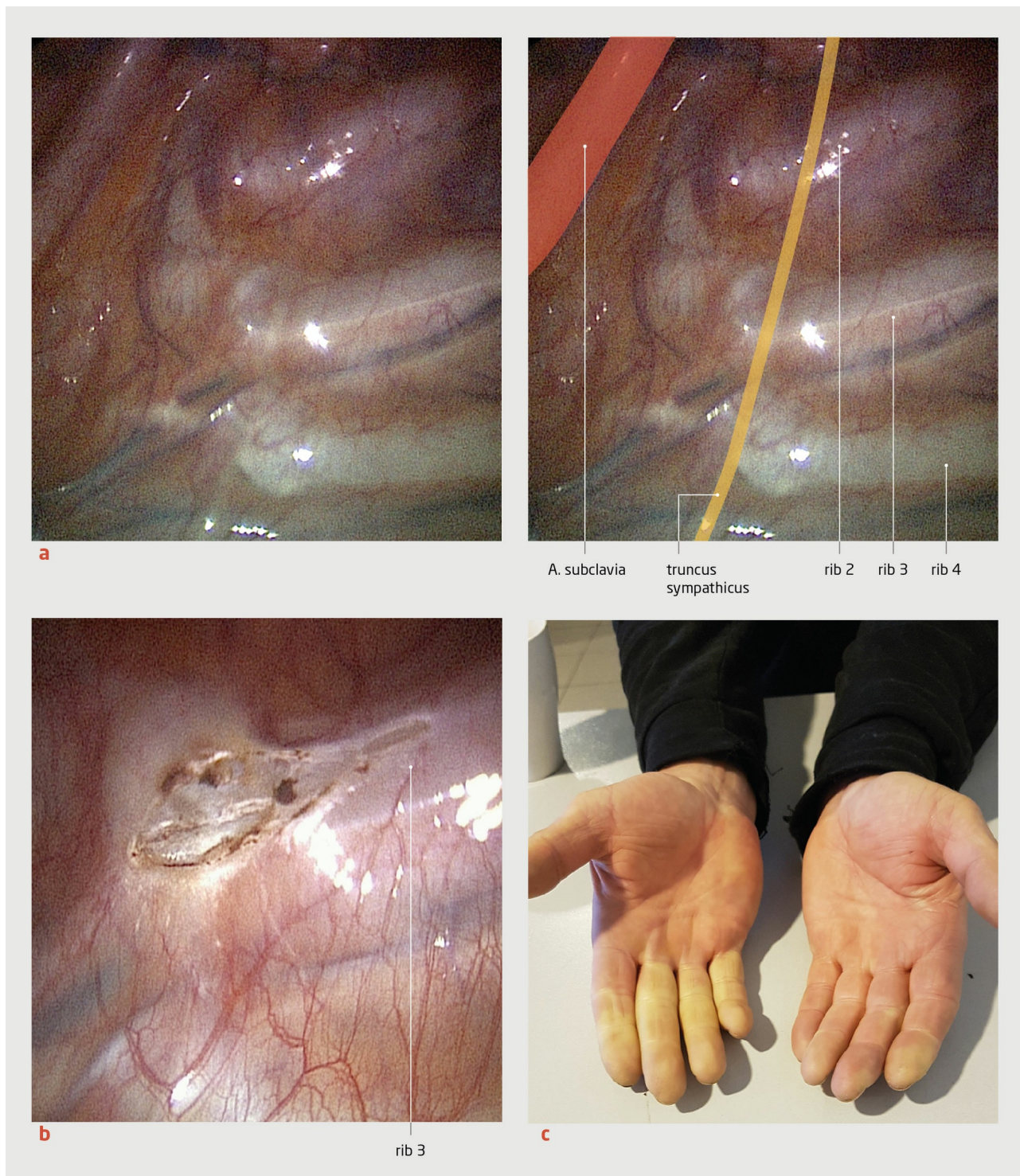
Uit een recente systematische review bleek dat na endoscopisch benadering 2,5% van de patiënten permanente neurologische schade ondervond, zoals het syndroom van Horner of neuralgie, vergeleken met 17,6% bij de open procedure.<sup>9</sup> Bij endoscopische benadering ontstaan ook duidelijk minder vaak andere complicaties, zoals een pneumothorax, en deze kunnen conservatief worden behandeld. De langetermijnresultaten zijn wisselend, mogelijk door verschillen in operatietechniek, ervaring van de operateur en de patiëntenpopulatie.

Vanwege het hoge recidiefpercentage en de potentiële complicaties werd sympathicotomie lange tijd niet als reële behandeloptie gezien voor het fenomeen van Raynaud. Sympathicusblokkade kan tegenwoordig veilig onder CT- of echogeleiding worden uitgevoerd, op thoracaal niveau of zelfs nog distaler. De ervaring hiermee en de wetenschappelijke onderbouwing is echter nog te beperkt.

### 'Single-port' thoracale sympathicotomie

Recente ontwikkelingen in operatietechniek en apparatuur leiden tot een minimalisatie van de chirurgische risico's van sympathicotomie. Het is nu mogelijk deze ingreep, de SPTS, uit te voeren via één trans-axillaire poort met een diameter van 7 mm

(figuur 3).<sup>1</sup> SPTS leidt tot minder postoperatieve pijn en vrijwel alle patiënten kunnen daags na de ingreep naar huis. Sympathicotomie ter hoogte van R3, waarbij de truncus sympathicus tussen twee ganglia diathermisch wordt doorgenomen, blijkt voldoende om de sympathische activiteit van de hand te beperken. Bij een groot aantal patiënten met hyperhidrosis is deze techniek veilig gebleken. Als bijwerking werd compensatoir zweten gezien.<sup>10</sup>



**Figuur 3**  
**'Single port' thoracale sympathectomie**

Peroperatieve foto van 'single port' thoracale sympathectomie bij patiënt A (a) Dorsale zijde van de thoraxwand. De truncus sympathicus loopt van boven naar beneden, lateraal van de costovertebrale kruispunten. Linksboven loopt de A. subclavia, zoals aangegeven in de verklarende tekening naast figuur a. (b) Detailopname van de derde rib na sympathectomie op dit niveau. De laesie die ontstaan is door diathermie, is goed zichtbaar. (c) Foto van de linker- en rechterhand van een patiënt tijdens een Raynaud-aanval, één maand na linkszijdige sympathectomie ter hoogte van de derde rib. Er is een duidelijk verschil tussen de vingers van de linker- en de rechterhand.

Patiënt A en B laten zien dat deze procedure bij zowel primair als secundair Raynaud-fenomeen effectief kan zijn (figuur 3c).

Subjectief is er een bevredigend en blijvend effect bij beide patiënten, al lijkt dit na twee jaar bij objectief afkoelingsonderzoek wel af te nemen. Ook bij de andere patiënten in de studie was er een vergelijkbaar effect.<sup>1</sup> Grotere trials of langere observationele data ontbreken nog.

Mogelijk is er een verschil in effectiviteit bij primair en secundair Raynaud-fenomeen, aangezien de sympathicusactiviteit met name bij primair Raynaud-fenomeen een grote rol speelt. Bij patiënten met secundair Raynaud-fenomeen is echter meer winst te behalen. De toegenomen perfusie kan er immers voor zorgen dat minder weefschade optreedt. De procedure is uiteraard alleen potentieel effectief voor klachten aan de handen; op de voeten heeft de ingreep geen invloed. Daarom kan medicamenteuze behandeling noodzakelijk blijven. In de eerdergenoemde studie was dit bij één patiënt het geval.<sup>1</sup>

De casus van patiënt C toont aan dat de ingreep niet bij iedere patiënt effectief is. In de literatuur worden verschillende mogelijke oorzaken hiervoor genoemd. Zo kan het om een incomplete ablatie gaan. Bij de meeste patiënten echter, ook bij patiënt C, is er direct na de operatie wel een tijdelijk effect. Een andere verklaring is dat zenuwherstel optreedt, maar dit werd in eerdere studies niet bevestigd. Ook kan het fenomeen van Raynaud onderdeel zijn van een uitgebreider pijnsyndroom.

Vervolgstudies zullen helpen om steeds beter te selecteren welke patiënten voor SPTS in aanmerking komen. Hoewel de ingreep gezien zijn minimaal invasieve karakter in de toekomst wellicht eerder in het ziekteproces kan worden overwogen, moet eerst meer wetenschappelijk onderzoek worden verricht om de hoopgevende bevindingen beter te onderbouwen. Tot die tijd blijft de SPTS voorbehouden aan patiënten met ernstige klachten bij wie meer conventionele therapeutische opties onvoldoende effect sorteren.

**Dames en Heren**, de behandeling van het fenomeen van Raynaud is complex en onvoldoende gestandaardiseerd, wat leidt tot een grote variatie in benadering. Ogenscheinlijk triviale klachten kunnen in het dagelijks leven leiden tot forse beperkingen en chronische pijn. De eerste stap is het geven van leefstijladviezen, de tweede stap medicamenteuze behandeling, met nifedipine als eerste keus. De beschikbare medicamenteuze interventies richten zich echter op de lokale vaattonus, terwijl de sympathicusactiviteit niet wordt geremd.

In deze klinische les laten wij zien dat chirurgische modulatie van deze sympathische tonus in de vorm van 'single-port' thoracale sympathicotomie een veilige en potentieel effectieve behandeling is bij patiënten bij wie leefstijladviezen en medicatie onvoldoende effect hebben. Hoewel het effect van SPTS op de korte termijn veelbelovend is, moet lopend onderzoek de effectiviteit op de langere termijn bepalen en laten zien welke patiëntencategorieën het meeste baat hebben bij deze ingreep.

- Online artikel en reageren op [nvtg.nl/D5630](https://nvtg.nl/D5630)
- Universitair Medisch Centrum Groningen, Groningen, afd. Reumatologie en Klinische Immunologie: dr. A.M. van Roon, aios reumatologie (tevens: afd. Interne Geneeskunde); dr. A.J. Stel, reumatoloog; dr. D.J. Mulder, internist vasculaire geneeskunde; afd. Interne Geneeskunde: drs. A.E. Abdulle, aios interne geneeskunde; afd. Cardiothoracale Chirurgie: drs. M. Kuijpers, cardiothoracaal chirurg. Medisch Centrum Leeuwarden, afd. Reumatologie, Leeuwarden: drs. D. Zhang, reumatoloog.
- Contact: A.M. van Roon ([a.m.van.roon01@umcg.nl](mailto:a.m.van.roon01@umcg.nl))
- Belangenconflict en financiële ondersteuning: geen gemeld.
- Aanvaard op 18 maart 2021
- Citeer als: Ned Tijdschr Geneesk. 2021;165:D5630

## Literatuur

1. Van Roon AM, Kuijpers M, van de Zande SC, et al. Treatment of resistant Raynaud's phenomenon with single-port thoracoscopic sympathicotomy: a novel minimally invasive endoscopic technique. *Rheumatology (Oxford)*. 2020;59:1021-5. [doi:10.1093/rheumatology/kez386](https://doi.org/10.1093/rheumatology/kez386). [Medline](#)
2. Abdulle AE, Arends S, van Goor H, et al. Low body weight and involuntary weight loss are associated with Raynaud's phenomenon in both men and women. *Scand J Rheumatol*. 2020;16:1-8. [doi:10.1080/03009742.2020.1780310](https://doi.org/10.1080/03009742.2020.1780310). [Medline](#)
3. Hofstee HM, Voskuyl AE, Serné EH, Smulders YM. Het fenomeen van Raynaud: diagnostiek en behandeling. *Ned Tijdschr Geneesk.* 2009;153:B216. [Medline](#).
4. Belch J, Carlizza A, Carpentier PH, et al. ESVM guidelines - the diagnosis and management of Raynaud's phenomenon. *Vasa*. 2017;46:413-23. [doi:10.1024/0301-1526/a000661](https://doi.org/10.1024/0301-1526/a000661). [Medline](#)
5. Flavahan NA. A vascular mechanistic approach to understanding Raynaud phenomenon. *Nat Rev Rheumatol*. 2015;11:146-58. [doi:10.1038/nrrheum.2014.195](https://doi.org/10.1038/nrrheum.2014.195). [Medline](#)
6. Stewart M, Morling JR. Oral vasodilators for primary Raynaud's phenomenon. *Cochrane Database Syst Rev*. 2012;(7):CD006687. [Medline](#).
7. Pauling JD, Hughes M, Pope JE. Raynaud's phenomenon-an update on diagnosis, classification and management. *Clin Rheumatol*. 2019;38:3317-30. [doi:10.1007/s10067-019-04745-5](https://doi.org/10.1007/s10067-019-04745-5). [Medline](#)

8. Wigley FM, Wise RA, Seibold JR, et al. Intravenous iloprost infusion in patients with Raynaud phenomenon secondary to systemic sclerosis. A multicenter, placebo-controlled, double-blind study. *Ann Intern Med.* 1994;120:199-206. [doi:10.7326/0003-4819-120-3-199402010-00004](https://doi.org/10.7326/0003-4819-120-3-199402010-00004). [Medline](#)
9. Hoexum F, Coveliers HM, Lu JJ, Jongkind V, Yeung KK, Wisselink W. Thoracic sympathectomy for upper extremity ischemia. *Minerva Cardioangiol.* 2016;64:676-85. [Medline](#).
10. Kuijpers M, Klinkenberg TJ, Bouma W, DeJongste MJ, Mariani MA. Single-port one-stage bilateral thoracoscopic sympathectomy for severe hyperhidrosis: prospective analysis of a standardized approach. *J Cardiothorac Surg.* 2013;8:216. [doi:10.1186/1749-8090-8-216](https://doi.org/10.1186/1749-8090-8-216). [Medline](#)

### Kernpunten

- Het fenomeen van Raynaud is vaak moeilijk medicamenteus te behandelen.
- Bij patiënten met medicatieresistent Raynaud-fenomeen is chirurgische sympathicusmodulatie een optie die vaker overwogen moet worden.
- 'Single-port' thoracale sympathectomie is een nieuwe, potentieel effectieve, minimaal invasieve vorm van chirurgische sympathicusmodulatie.