

University of Groningen

Tracheotomie op de intensive care is maatwerk

Fikkers, Bernard G.; Delwig, Hans

Published in:
 Nederlands Tijdschrift voor Geneeskunde

IMPORTANT NOTE: You are advised to consult the publisher's version (publisher's PDF) if you wish to cite from it. Please check the document version below.

Document Version
 Publisher's PDF, also known as Version of record

Publication date:
 2017

[Link to publication in University of Groningen/UMCG research database](#)

Citation for published version (APA):

Fikkers, B. G., & Delwig, H. (2017). Tracheotomie op de intensive care is maatwerk. *Nederlands Tijdschrift voor Geneeskunde*, 161(26), 257-268. <https://www.ntvg.nl/artikelen/tracheotomie-op-de-intensive-care-maatwerk/icmje>

Copyright

Other than for strictly personal use, it is not permitted to download or to forward/distribute the text or part of it without the consent of the author(s) and/or copyright holder(s), unless the work is under an open content license (like Creative Commons).

The publication may also be distributed here under the terms of Article 25fa of the Dutch Copyright Act, indicated by the "Taverne" license. More information can be found on the University of Groningen website: <https://www.rug.nl/library/open-access/self-archiving-pure/taverne-amendment>.

Take-down policy

If you believe that this document breaches copyright please contact us providing details, and we will remove access to the work immediately and investigate your claim.

Downloaded from the University of Groningen/UMCG research database (Pure): <http://www.rug.nl/research/portal>. For technical reasons the number of authors shown on this cover page is limited to 10 maximum.

Tracheotomie op de intensive care is maatwerk

Bernard G. Fikkers en Hans Delwig

DAMES EN HEREN,

De tracheotomie is een van de oudste ingrepen in de geneeskunde. Bij patiënten die zijn opgenomen op de Intensive Care (IC) wordt deze procedure regelmatig toegepast. De laatste jaren lijkt de frequentie van deze ingreep toe te nemen en is het indicatiegebied op de IC verschoven van het opheffen van een acute luchtwegobstructie naar het ontwennen van mechanische beademing en het bevorderen van patiëntencomfort. Wanneer dient men tot tracheotomie over te gaan?

Sinds het einde van de vorige eeuw wordt bij tracheotomie gebruikgemaakt van de zogenoemde dilatatie-techniek (figuur). Het beste moment om een tracheostoma te plaatsen dient in onze ogen per patiënt beoordeeld te worden. Daarbij zal altijd een afweging gemaakt moeten worden tussen de noodzaak van een tracheostoma en de risico's die een ingreep aan de luchtweg met zich meebrengt. Dit illustreren wij aan de hand van de volgende 4 patiënten.

Patiënt A, een 36-jarige man zonder relevante medische voorgeschiedenis, wordt opgenomen op de IC met snel progressieve spierzwakte, slikstoornissen en problemen met ophoesten. Een lumbaalpunctie toont een hoog eiwitgehalte in de liquor, waarmee de diagnose 'syndroom van Guillain-Barré' wordt bevestigd. Ondanks behandeling met intraveneuze immuunglobulines en plasmaferese gaat zijn respiratoire toestand verder achteruit; dit uit zich in een versnelde ademhaling, lage zuurstofwaarden bij de bloedgasbepaling en gebrekkige hoestkracht. Hierop besluiten wij tot intubatie en mechanische beademing. Op de derde dag na intubatie besluiten wij bij deze wakere patiënt een percutane dilaterende tracheotomie (PDT) te verrichten. De ingreep verloopt ongecompliceerd en na enkele weken kan de beademingsondersteuning geleidelijk worden verminderd. Na 2 maanden wordt hij overgeplaatst naar de afdeling Medium Care, waar kort na overplaatsing de canule kan worden verwijderd; 6 maanden later heeft patiënt nog steeds last van enige spierzwakte.

Patiënt B, een 76-jarige man die bekend is wegens COPD (Gold-klasse II), diabetes mellitus type 2 en alcoholabusus, wordt opgenomen met een ernstige necrotiserende pancreatitis. Gedurende de eerste dagen van opname op de IC is sprake van progressief multiorgaanfalen met respiratoire insufficiëntie op basis van 'acute respiratory

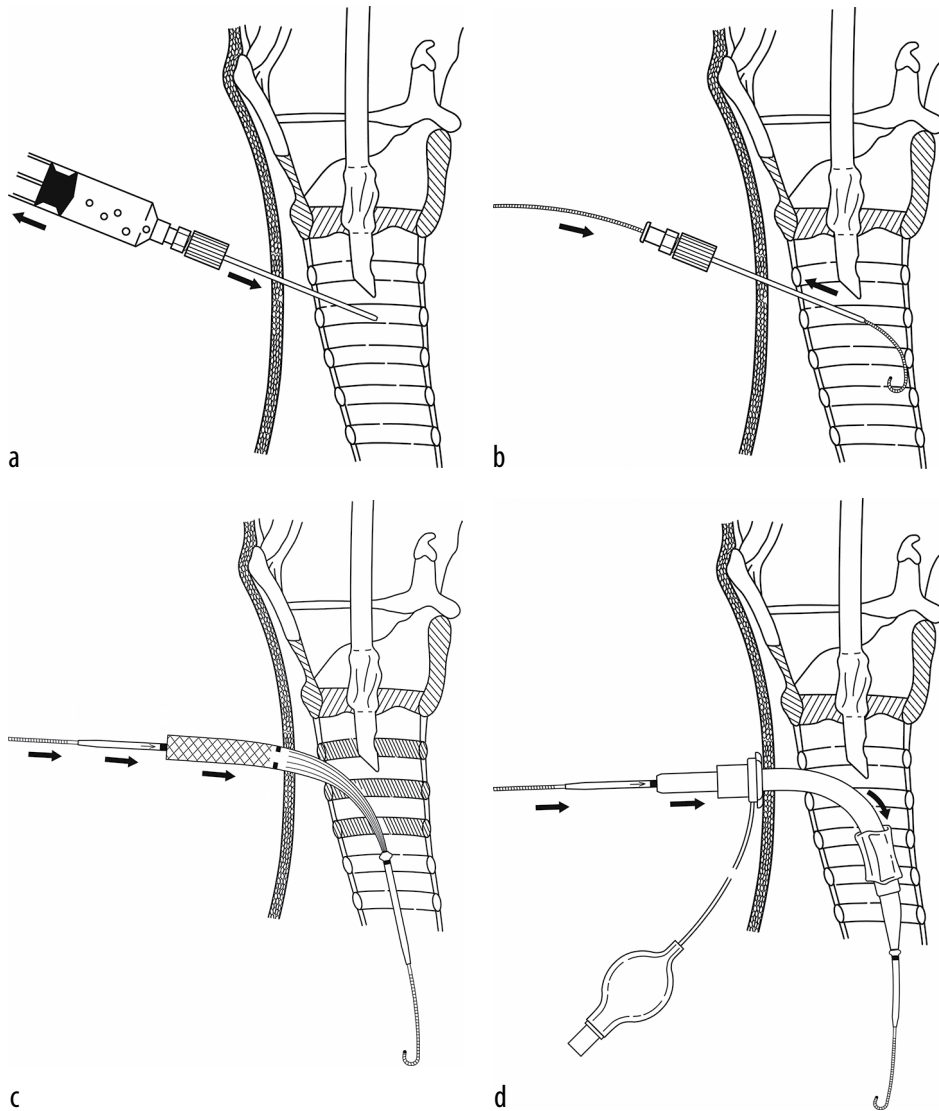
Radboudumc, afd. Intensive Care, Nijmegen.

Dr. B.G. Fikkers, intensivist.

UMC Groningen, afd. Intensive Care Volwassenen, Groningen.

Drs. H. Delwig, intensivist.

Contactpersoon: dr. B.G. Fikkers (bernard.fikkers@radboudumc.nl).



FIGUUR Vier essentiële stappen bij het aanleggen van een percutaan dilaterend tracheostoma. (a) De endotracheale beademingstube is iets teruggetrokken; daarna wordt de trachea in de middenlijn aangeprikt met een met vloeistof gevulde spuit. (b) Nadat lucht is aangezogen wordt de spuit verwijderd en een voerdraad ingebracht. (c) Over de voerdraad wordt een conische dilatator ingebracht. (d) Over de dilatator wordt de canule ingebracht met een zogenaamde obturator, een stijve voerder. Ten slotte worden de voerdraad, dilatator en obturator verwijderd en wordt de ballon ('cuff') rond de canule opgeblazen. (Bron: CookMedical.com).

distress syndrome', hypotensie en acuut nierfalen. Patiënt wordt beademd met hoge eind-expiratoire drukken (PEEP). Na ruime intraveneuze vulling is ondersteuning van de circulatie met noradrenaline noodzakelijk. Wegens anurie beginnen wij met continue veno-veneuze hemofiltratie (CVVH).

In de daaropvolgende weken worden diverse percutane abcesdrainages uitgevoerd. Patiënt knapt heel langzaam op. De toediening van noradrenaline kan afgebouwd worden en uiteindelijk worden gestopt. Omdat hij spon-

taan kan ademen met minimale ondersteuning van de beademingsmachine, weinig sputum produceert en een adequate hoestkracht heeft, wordt patiënt een maand na opname op de IC gedetubeerd. Aanvankelijk lijkt dit goed te gaan, maar in de loop van de volgende dag neemt de ademhalingsfrequentie toe en daalt de zuurstofsaturatie tot kritiek lage waarden van minder dan 85%, ondanks supplementaire zuurstoftoediening. Patiënt wordt toenemend vermoeid, vertoont spierzwakte en heeft problemen met ophoesten, vermoedelijk

als uiting van ‘critical illness’-myopathie. Daarom gaan wij opnieuw over tot intubatie van patiënt. Aansluitend verrichten wij een PDT. Patiënt wordt hierna gemobiliseerd en geleidelijk ontwend van de beademing. Na 5 weken IC-opname wordt hij naar de afdeling Medium Care ontslagen. Zijn toestand verbetert geleidelijk, zodat wij de tracheaanule 2 weken later kunnen verwijderen.

Patiënt C, een 78-jarige, voorheen vitale vrouw, wordt met spoed opgenomen wegens een acute ileus. Deze blijkt te berusten op een stenoserende tumor in het sigmoid. Zij wordt met spoed geopereerd, waarbij de tumor in toto verwijderd kan worden en de darmnaden ‘end-to-end’ worden gesloten.

In de dagen daarna verslechtert haar toestand echter. Dat blijkt te berusten op een naadlekkage, waarvoor een spoedoperatie noodzakelijk is. Zij krijgt een devieërend stoma, maar het postoperatieve beloop is langdurig, met tweemaal een relaparotomie, trombotische problemen en een ernstige ‘critical illness’-myopathie. In dit stadium overwegen wij regelmatig een PDT aan te leggen, maar omdat patiënte progressief herstel vertoont – al gaat dat langzaam – en een goede klinische Ausgangssituatie had, zien wij hiervan af. Uiteindelijk kan zij na 8 weken met succes gedetubeerd worden.

In totaal verblijft patiënte 4 maanden in het ziekenhuis. De revalidatie in een verpleeghuis duurt nogmaals 4 maanden. Uiteindelijk kan zij met succes naar huis ontslagen worden. Een tracheostoma is niet noodzakelijk geweest.

Patiënt D, een 18-jarige jongeman die op zijn fiets is aangereden door een vrachtwagen, wordt op de Eerste Hulp van het ziekenhuis binnengebracht met een ernstig schedel-hersenletsel. Aanvankelijk is zijn EMV-score 3 en hij heeft multipale ribfracturen. Na het plaatsen van een intracranieële-drukmeter (ICP-meter) wordt patiënt opgenomen op de IC. Hij wordt gesedeerd en beademd. De dag na opname verslechtert zijn pulmonale situatie waardoor beademing met hogere drukken noodzakelijk is. De thoraxfoto toont het beeld van een longcontusie beiderzijds. Na een week opname op de IC staken wij de sedatie en kan de beademingsondersteuning worden verminderd. Zijn neurologische situatie verbetert echter langzaam. Hij heeft 2 weken na opname een EMV-score van slechts 6, op een maximum van 15. De MRI van het brein laat multipale focale laesies zien die passen bij diffuse axonale schade, wat prognostisch ongunstig is.

In de derde week na opname op de IC wordt een PDT geplaatst om een veilige luchtweg te creëren bij de verlaagde EMV-score en om neurorevalidatie mogelijk te maken. Patiënt kan na een maand worden overgeplaatst naar een neurorevalidatie-instelling met de tracheaanule nog steeds in situ.

BESCHOUWING

Bij patiënt A was direct duidelijk dat een langdurige beademing noodzakelijk was. Het plaatsen van een tracheostoma was bij hem gericht op het bevorderen van comfort en de sputumevacuatie. Bij patiënt B was het lastiger om tevoren in te schatten hoe lang de beademing nodig zou zijn. Bovendien was de hemodynamische en respiratoire instabiliteit een relatieve contra-indicatie voor het plaatsen van een tracheaanule gedurende de eerste periode van de IC-opname. Toen de beademing na de derde week geleidelijk kon worden verminderd, kozen wij ervoor om eerst een detubatiepoging te wagen. Soms blijkt pas achteraf, na detubatie, dat een patiënt onvoldoende in staat is om het sputum op te hoesten, zoals we patiënt B zagen.

Bij patiënt C maakten wij, mede vanwege de risico's die de ingreep aan de luchtweg met zich meebracht, de keuze om juist geen tracheostoma te plaatsen. In principe zou patiënt D in aanmerking komen voor plaatsing van een tracheaanule in de eerste week van de IC-opname, mits de intracranieële druk niet belangrijk verhoogd zou zijn. Gezien de strengere voorwaarden om tot beademing over te gaan en de slechte neurologische Ausgangssituatie is te verdedigen dat deze ingreep werd uitgesteld.

ONTWIKKELING VAN DE TRACHEOTOMIE

Waar de tracheotomie in de oudheid een wanhoopsdaad was, is deze rond het begin van de 19e eeuw een chirurgische handeling geworden die vrijwel uitsluitend werd uitgevoerd bij patiënten met een bovensteluchtwegobstructie. De Franse arts Trousseau publiceerde in 1855 een monografie over de tracheotomie, waarin hij een serie beschreef van 216 kinderen met difterie die allen een tracheotomie hadden gekregen in het Hôpital des Enfants-Malades in Parijs. Van deze kinderen overleefde 22%, wat in die tijd als een groot succes werd gezien.¹

In de jaren 50 van de vorige eeuw steeg het aantal tracheotomieën met sprongen tijdens de polio-epidemieën in met name de VS en Denemarken. Deze periode wordt ook gezien als de ontstaanstijd van de intensive care.

In 1985 werd de percutane dilaterende tracheotomie (PDT) met multipale dilatatoren voor het eerst succesvol geïntroduceerd door Ciaglia, een Amerikaanse thoraxchirurg.² Hij had deze techniek afgekeken van de percutane nefrostomie. Later werd de techniek verfijnd door de zogenoemde ‘single dilator’-techniek (zie figuur c), waarmee in een beperkt aantal stappen toegang tot de luchtweg kon worden verkregen. Met de dilatatietechniek hebben de intensivisten de mogelijkheid gekregen om een tracheotomie te kunnen uitvoeren op de IC, zodat de patiënt niet meer naar de operatiekamer hoeft te worden getransporteerd, met alle risico's, tijd en kosten van dien.

LEERPUNTEN

- **Het juiste moment voor het plaatsen van een tracheostoma dient per patiënt beoordeeld te worden.**
- **Vóór plaatsing van een tracheostoma dient men altijd het beoogde effect af te wegen tegen de risico's van een ingreep aan de luchtweg.**
- **Dankzij de percutane dilatatietechniek hoeft de patiënt voor tracheotomie niet meer naar de operatiekamer te worden getransporteerd.**
- **Deze percutane dilatatietechniek biedt veel voordelen boven de chirurgische methode voor tracheotomie.**
- **Percutane dilaterende tracheotomie dient gestandaardiseerd uitgevoerd te worden door een vast en ervaren team.**

PERCUTANE DILATERENDE TRACHEOTOMIE

Meerdere onderzoeken hebben aangetoond dat de dilatatietechniek vele voordelen biedt boven de chirurgische methode.³ Absolute contra-indicaties zijn: niet te corrigeren stollingsproblemen, een korte hals met een afstand tussen cartilago thyroidea (thyroïd) en het manubrium sterni kleiner dan 3 cm, of een groot struma. Relatieve contra-indicaties zijn: cardiopulmonale instabiliteit, verhoogde intracraniale druk, een spoedsituatie, leeftijd onder de 16 jaar, een gewicht lager dan 40 kg of bestraling in het halsgebied. Ook is voorzichtigheid geboden als de patiënt in het verleden een operatie in het halsgebied heeft ondergaan, omdat dan het gevaar bestaat op een afwijkende ligging van bloedvaten. Bij deze patiënten dient echografie van de halsregio overwogen te worden om aberrante vaten in kaart te brengen.

Tot het begin van de 21e eeuw nam het aantal tracheotomieën steeds verder toe, waarbij steeds vaker gebruik werd gemaakt van de percutane techniek ten nadele van de chirurgische tracheotomie. Het indicatiegebied heeft zich ook verschoven van een bovensteluchtwegobstructie naar het faciliteren van langdurige ontwenning van de beademing en bevordering van het comfort voor de patiënt. Een aparte subgroep, patiënten die onvoldoende in staat zijn om sputum adequaat op te hoesten, kunnen soms profiteren van een variant op de PDT, de zogenaamde minitracheotomie ('minitrach'). De ingreep is iets eenvoudiger en de canule iets kleiner dan bij de PDT, maar de ingreep heeft een vergelijkbaar risicoprofiel. De minitrach is vanwege de kleine diameter en het ontbreken van een cuff niet geschikt om over te beademen.

WANNEER IS HET JUISTE MOMENT?

Een belangrijke stimulans om over te gaan tot het vroeg – binnen een week – plaatsen van een PDT was een dubbelblind, gerandomiseerd onderzoek uit 2004 waarin

werd aangetoond dat een vroege tracheotomie leidde tot een kortere opnameduur en een betere overleving.⁴ Dit onderzoek werd uitgevoerd in één centrum in Florida. Deze studie is nadien herhaald in multicentrisch verband, maar door grote problemen met de inclusie is deze studie voortijdig beëindigd zonder dat een definitieve conclusie kon worden getrokken.

In een systematische review over de timing van een tracheotomie bij IC-patiënten staat dat de mortaliteit op lange termijn lager is bij patiënten die een vroege tracheotomie hebben ondergaan.^{5,6} Andere onderzoeken spreken de gunstige resultaten op de mortaliteit juist tegen, waardoor de vertaling van de resultaten naar de individuele patiënt lastig is.⁷

Bij patiënten met een ernstig neurotrauma is de timing van een tracheotomie ook om andere redenen een lastig probleem. Een te vroege plaatsing – binnen 4-5 dagen – zou kunnen betekenen dat een onnodige procedure wordt uitgevoerd, gezien de grote kans op overlijden door de ernst van de onderliggende ziekte. Bovendien is een verhoogde intracraniale druk een contra-indicatie voor PDT, omdat bij de tijdelijk verminderde ventilatie tijdens de procedure de P_{CO_2} stijgt, met toename van de intracraniale druk als gevolg. Onderzoekers hebben echter aangetoond dat het vroeg plaatsen – binnen een week na opname – van een tracheacanule bij patiënten met een neurotrauma leidt tot een kortere beademingsduur, een korter verblijf op de IC en zelfs tot een kortere ziekenhuisopname. Zij zagen echter geen effect op de mortaliteit.⁸

Het probleem met de interpretatie van alle tracheotomiestudies is de beperkte externe validatie door de relatief kleine en heterogene populaties en daarmee samenhangende publicatie-bias.⁹

Dames en Heren, onze 4 patiënten laten zien dat de indicatie voor percutane dilaterende tracheotomie en het bepalen van het juiste moment voor de ingreep maatwerk is. Wat betreft de timing van een tracheotomie biedt de literatuur onvoldoende en tegenstrijdige informatie. Daarom is PDT telkens weer een afweging tussen de voor- en nadelen, waarbij de voordelen vooral bestaan uit het makkelijker kunnen mobiliseren van de patiënt, meer comfort waardoor minder sedatie noodzakelijk is, en een intacte glottisfunctie, zodat de patiënt met een speciaal spreekventiel kan leren spreken.

Zeker bij patiënten die ogenschijnlijk veel last hebben van de endotracheale tube kan PDT een verlichting zijn. De nadelen zijn die van iedere invasieve procedure, zoals bloedingen, infecties, maar ook een – weliswaar klein – risico op overlijden (< 0,05%).¹⁰ De procedure dient op een gestandaardiseerde manier met een vast en ervaren team uitgevoerd te worden. De dilatatie en de plaatsing van de

canule moeten altijd onder endoscopische controle worden uitgevoerd. Uiteraard gelden ook hier de principes van 'crew resource management', inclusief het gebruik van een preoperatieve checklist.

De PDT is op de IC niet weg te denken. Een duidelijke richtlijn over de juiste indicaties en het juiste moment voor de ingreep is echter niet te geven. Iedere keer zal op individuele basis een afweging gemaakt moeten worden.

Belangenconflict en financiële ondersteuning: geen gemeld.

Aanvaard op 22 maart 2017

Citeer als: Ned Tijdschr Geneeskd. 2017;161:D1248

 **KIJK OOK OP WWW.NTVG.NL/D1248**

LITERATUUR

- 1 Trousseau A. De la trachéotomie dans la période extrême du croup, et des moyens plus propres à en assurer le succès. *Archives Générales Médecine*. 1855;1:257-68.
- 2 Ciaglia P, Firsching R, Syniec C. Elective percutaneous dilatational tracheostomy. A new simple bedside procedure; preliminary report. *Chest*. 1985;87:715-9.
- 3 Brass P, Hellmich M, Ladra A, Ladra J, Wrzosek A. Percutaneous techniques versus surgical techniques for tracheostomy. *Cochrane Database Syst Rev*. 2016;(7):CD008045.
- 4 Rumbak MJ, Newton M, Truncale T, Schwartz SW, Adams JW, Hazard PB. A prospective, randomized, study comparing early percutaneous dilatational tracheostomy to prolonged translaryngeal intubation (delayed tracheostomy) in critically ill medical patients. *Crit Care Med*. 2004;32:1689-94.
- 5 Young D, Harrison DA, Cuthbertson BH, Rowan K, TracMan Collaborators; TracMan Collaborators. Effect of early vs late tracheostomy placement on survival in patients receiving mechanical ventilation: the TracMan randomized trial. *JAMA*. 2013;309:2121-9.
- 6 Hosokawa K, Nishimura M, Egi M, Vincent JL. Timing of tracheostomy in ICU patients: a systematic review of randomized controlled trials. *Crit Care*. 2015;19:424.
- 7 Siempos II, Ntaidou TK, Filippidis FT, Choi AM. Effect of early versus late or no tracheostomy on mortality and pneumonia of critically ill patients receiving mechanical ventilation: a systematic review and meta-analysis. *Lancet Respir Med*. 2015;3:150-8.
- 8 Alali AS, Scales DC, Fowler RA, et al. Tracheostomy timing in traumatic brain injury: a propensity-matched cohort study. *J Trauma Acute Care Surg*. 2014;76:70-6.
- 9 Scales DC, Kahn JM. Tracheostomy timing, enrollment and power in ICU clinical trials. *Intensive Care Med*. 2008;34:1743-5.
- 10 Hoiting O, van der Brule JMD, van Zwam PH, Hulsbergen-van de Kaa CA, Fikkers BG. Late fatal bleeding after percutaneous tracheostomy. *Neth J Crit Care*. 2010;14:335-7.