

University of Groningen

Spoechografie bij patienten met shock

Doff-Holman, M.; Azizi, Nasim; Ligtenberg, Jakobus; ter Maaten, Jan Cornelis

Published in:
Ned Tijdschr Geneeskd

IMPORTANT NOTE: You are advised to consult the publisher's version (publisher's PDF) if you wish to cite from it. Please check the document version below.

Document Version
Publisher's PDF, also known as Version of record

Publication date:
2014

[Link to publication in University of Groningen/UMCG research database](#)

Citation for published version (APA):

Doff-Holman, M., Azizi, N., Ligtenberg, J., & ter Maaten, J. C. (2014). Spoechografie bij patienten met shock. *Ned Tijdschr Geneeskd*, 158, 286-290. <https://www.ntvg.nl/artikelen/spoechografie-bij-pati%C3%ABnten-met-shock>

Copyright

Other than for strictly personal use, it is not permitted to download or to forward/distribute the text or part of it without the consent of the author(s) and/or copyright holder(s), unless the work is under an open content license (like Creative Commons).

The publication may also be distributed here under the terms of Article 25fa of the Dutch Copyright Act, indicated by the "Taverne" license. More information can be found on the University of Groningen website: <https://www.rug.nl/library/open-access/self-archiving-pure/taverne-amendment>.

Take-down policy

If you believe that this document breaches copyright please contact us providing details, and we will remove access to the work immediately and investigate your claim.

Downloaded from the University of Groningen/UMCG research database (Pure): <http://www.rug.nl/research/portal>. For technical reasons the number of authors shown on this cover page is limited to 10 maximum.

Spoedechografie bij patiënten met shock

Mirjam Holman, Nasim Azizi, Jack J.M. Ligtenberg en Jan C. ter Maaten

DAMES EN HEREN,

Op de Spoedeisende Hulp (SEH) komen regelmatig patiënten die tekenen van shock vertonen zonder direct aanwijsbare oorzaak. Voor een adequate behandeling is het belangrijk snel tot een werkdiagnose en behandelplan te komen. Het is immers bekend dat vroege behandeling van shock de mortaliteit verlaagt.¹ Tijd en middelen zijn echter beperkt bij acuut zieke patiënten. Spoedechografie kan dan waardevolle aanvullende informatie geven.

Patiënt A, een 80-jarige vrouw, wordt met de ambulance naar de SEH gebracht omdat zij 's ochtends wakker is geworden met een drukkend gevoel op de borst. Hierbij is ze misselijk, dyspnoïsch en transpireert zij. Haar voorgeschiedenis vermeldt hypercholesterolemie en hypertensie, waarvoor zij een onbekend diureticum gebruikt.

De ambulanceverpleegkundige vermoedt myocardiale ischemie met hartfalen en start behandeling met zuurstof, nitroglycerinespray sublinguaal, acetylsalicylzuur en furosemide. Na de behandeling met nitroglycerinespray is patiënte pijnvrij.

Bij aankomst op de SEH is patiënte onrustig. Zij heeft een tachypneu van 34/min en een saturatie van 96% bij zuurstoftoediening via een 'non-rebreathing'-masker. Bij auscultatie zijn geen crepitaties hoorbaar. Zij heeft een tachycardie van 110/min en de bloeddruk is 80/50 mmHg. Het ecg laat een sinustachycardie zien zonder ST-elevaties. Ze is aanspreekbaar maar iets verward. Ze heeft geen koorts, haar kuitzen zijn soepel en ze heeft een spoor enkeloedeem.

Patiënte is in korte tijd verslechterd; zij vertoont tekenen van shock, terwijl dat voordat ze in het ziekenhuis aankwam niet het geval was. Daarom verricht de behandelend arts een spoedechografie. Hierbij is te zien dat de rechter ventrikel groter is dan de linker ventrikel (figuur 1 en video). De V. cava inferior is wijd met een diameter van bijna 3 cm en collabeert niet (figuur 2 en video).

Door deze bevindingen wordt de werkdiagnose 'massale longembolie' het waarschijnlijkst. Patiënte wordt hemodynamisch gestabiliseerd met inotrope medicatie en kan een CT-scan van de thorax volgens het longembolieprotocol ondergaan. Deze CT-scan laat een massale longembolie zien. Er wordt gestart met een trombolytische behandeling die wordt voortgezet op de intensievecareafdeling, waarna patiënte opknapt.

Patiënt B, een 76-jarige man, wordt na een collaps in zijn badkamer met een ambulance naar het ziekenhuis

Universitair Medisch Centrum Groningen, Groningen.

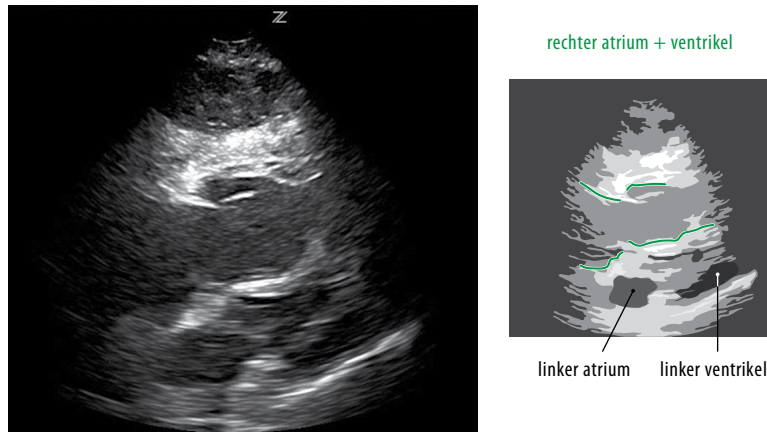
Centrale Spoedopvang:

drs. M. Holman en drs. N. Azizi, SEH-artsen KNMG.

Afd. Interne Geneeskunde: dr. J.J.M. Ligtenberg en

dr. J. C. ter Maaten, internisten acute geneeskunde.

Contactpersoon: drs. M. Holman (m.holman@umcg.nl).



FIGUUR 1 Afbeelding van transthoracaal echografisch onderzoek van het hart van patiënt A, een 80-jarige vrouw. De rechter kant van het hart is groter dan de linker kant.

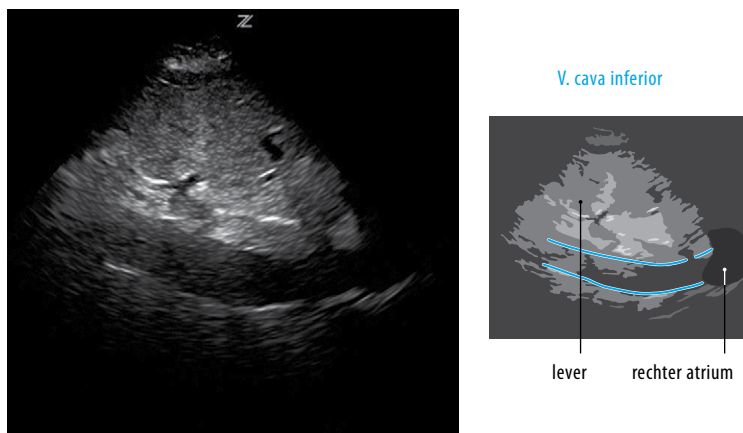
gebracht. Zijn medische voorgeschiedenis vermeldt hypertensie. Hij gebruikt carbasalaatcalcium, atenolol en enalapril. Hoewel patiënt geen pijnklachten heeft, laat het ecg een myocardinfarct met ST-elevatie zien. In overleg met de cardioloog wordt in de ambulance acetylsalicylzuur en heparine toegediend. Omdat patiënt tijdens het vervoer opnieuw collabeert en onverklaard hypotensief is, wordt niet direct voor hartkatheterisatie gegaan, maar wordt hij opgevangen op de SEH.

Bij aankomst op de SEH geeft patiënt aan zich benauwd te voelen. Hij heeft geen pijn op de borst, in de buik of in de rug. Hij is bleek en maakt een zeer zieke indruk. Over de longen is symmetrisch ademgeruis met voortgeleide rhonchi te horen. De zuurstofsaturatie is niet meetbaar bij zeer koude acra. De bloeddruk is aanvankelijk niet te

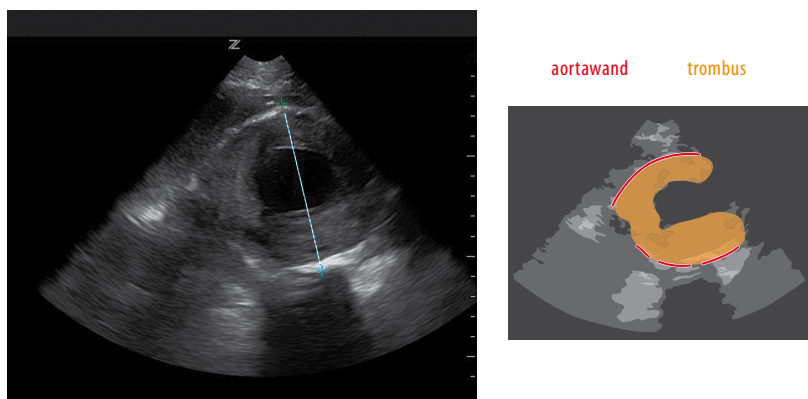
meten, maar aan de A. radialis zijn pulsaties voelbaar met een frequentie van 60/min. Na infusie therapie met 500 ml NaCl-oplossing 0,9% is zijn bloeddruk 110/60 mmHg. Het ecg laat een niet-afwijkend sinusritme zien, nu zonder ST-elevaties of -depressies. De buik is soepel en pijnloos en voor zover te beoordelen bij adipositas zijn er geen abnormale weerstanden palpabel.

Omdat het klinisch beeld onduidelijk is wordt een spoedechografie verricht. Bij beoordeling van de aorta abdominalis valt meteen een aneurysma met een diameter van bijna 8 cm op (figuur 3).

De werkdiagnose is een 'acuut aneurysma van de aorta abdominalis' en het AAAA-protocol wordt in werking gesteld. Op verzoek van de vaatchirurg wordt aanvullend een CT-scan verricht om het exacte chirurgische beleid



FIGUUR 2 Afbeelding van echografisch onderzoek van de V. cava inferior van patiënt A. De V. cava is verwijd met een diameter van bijna 3 cm en collabeert niet.



FIGUUR 3 Afbeelding van echografisch onderzoek van de abdominale aorta van patiënt B, een 76-jarige man. Er is een aneurysma van de aorta met een diameter van bijna 8 cm. In de aorta zit een wandstanding trombus.

te bepalen. Het aneurysma blijkt inderdaad geruptureerd en patiënt wordt met spoed naar de operatiekamer vervoerd. Hij moet peroperatief gereanimeerd worden en overlijdt in de operatiekamer.

BESCHOUWING

SPOEDECHOGRAFIE

Steeds meer niet-radiologen maken gebruik van echografie bij de diagnostiek en behandeling van patiënten. Hierbij kan het gaan om het beantwoorden van een simpele ja-nee-vraag, het echogeleid uitvoeren van procedures of het vervolgen van een ingestelde therapie. Een nieuwe ontwikkeling in de spoedeisende geneeskunde is de integratie van echografie in de opvang van patiënten. Een vergelijkbare werkwijze wordt al jaren gebruikt bij bijvoorbeeld traumapatiënten die tijdens opvang een 'focused assesment with sonography in trauma' (FAST) ondergaan.

Spoedechografie is wezenlijk anders dan de welbekende orgaanspecifieke en gedetailleerde echografie. Spoedechografie kan steeds vaker gebruikt worden als verlengde van het lichamelijk onderzoek, vergelijkbaar met een stethoscoop. Deze manier van echografie is vaak niet orgaangericht maar symptoomgericht en wordt tijdens opvang van de patiënt verricht door de behandelend arts zelf. Er zijn verschillende termen om deze vorm van echografie aan te duiden, zoals 'spoed-', 'binaire', 'point-of-care-', 'problem-based', 'focused', 'limited' of 'goal-directed' echografie.

HET RUSH-PROTOCOL

Bij patiënten met tekenen van shock zonder voorafgaand trauma en zonder duidelijke aanwijzingen voor een oor-

zaak, kan spoedechografie al tijdens opvang meer informatie geven over de etiologie van shock. Er zijn de afgelopen decennia verschillende echografieprotocollen opgesteld om patiënten met shock te benaderen bij wie de oorzaak van de shock nog niet achterhaald is. Deze protocollen bevatten verschillende onderdelen die informatie over de oorzaak van shock kunnen geven.² De beelden worden in wisselende volgorde gemaakt, meestal aan de hand van een acroniem, bijvoorbeeld volgens het 'rapid ultrasound in shock'(RUSH)-protocol. Bij dit protocol wordt volgens het 'pump-tank-pipes'-model informatie verzameld over het hart, de V. cava inferior, de peritoneale ruimte en pleuraholte, de aorta en het diepveneuze systeem.

Pump De eerste stap is het visualiseren van het hart, de 'pump', waarbij de volgende 3 vragen worden beantwoord:

- 'Is er een pericardeffusie?' Een pericardeffusie kan in combinatie met de klinische context wijzen op een tamponnade.
- 'Is de pompfunctie van het hart afwijkend?' De globale contractiliteit van het hart kan worden geschat door het beoordelen van de wandbewegingen van de linker ventrikel, de volumeverandering van diastole tot systole en de bewegingen van het voorste blad van de mitralisklep.^{2,3}
- 'Is de rechter ventrikel vergroot?' Dilatatie van de rechter ventrikel kan passen bij een massale longembolie.⁴

Tank Met 'tank' wordt bedoeld op het intravasculaire volume en eventueel het extravasculaire vrije vocht. Om een indruk van de volumestatus te krijgen, wordt de V. cava inferior beoordeeld. De diameter en de mate van collaps bij de inademing van spontaan ademende patiënten kan een indruk geven van de centraalvenieuze druk.

Hoewel wetenschappelijk onderzoek wisselende resultaten laat zien, kunnen extreme waarden wel klinisch relevante informatie opleveren. Bij een patiënt met obstructieve of cardiogene shock verwacht je een wijde, niet-collaberende V. cava inferior.⁵ Heeft de patiënt een distributieve of hypovolemische shock, dan verwacht je een slanke V. cava inferior die collabeert bij inademing.⁶ Bij beoordeling van de 'tank' wordt op verschillende plaatsten in het abdomen en in de thorax beoordeeld of er vrij vocht is. Dit kan afhankelijk van het klinische beeld passen bij inwendig bloedverlies, bijvoorbeeld door trauma of een geruptureerde extra-uteriene graviditeit. Daarnaast kan vrij vocht wijzen op bijvoorbeeld empyeem, ascites of darminhoud na perforatie van de maag of de darmen.

Omdat de longen gevuld zijn met lucht, zijn deze slecht toegankelijk voor echografie. De pleurabladen zijn wel goed te zien en onder andere door te beoordelen of er 'lung sliding' is, kan een pneumothorax worden uitgesloten. Met 'lung sliding' wordt bedoeld het ten opzichte van elkaar bewegen van de pleurabladen bij de ademhaling, zoals te zien met echografie. Bovendien ontstaan er verschillende artefacten die informatie over de longen kunnen geven. Zo kan een toename van verticale artefacten, de zogenaamde 'B-lines', in beide longen passen bij longoedeem. Geconsolideerd longweefsel, atelectase en pleuravocht zijn door afname van luchthoudendheid ook te zien bij echografie.⁷

Pipes Met 'pipes' worden de grote bloedvaten bedoeld. De diameter van de aorta wordt beoordeeld. De vraag is of er een aneurysma is dat geruptureerd kan zijn en mogelijk de oorzaak voor de shock is.⁸ Bij verdenking op

een massale longembolie kan aanvullend een echo van de V. femoralis en V. poplitea gemaakt worden om te zien of er een diepveneuze trombose is.

In de tabel wordt een aantal mogelijk afwijkende bevindingen bij spoedechografie per type shock uiteen gezet.

TOEPASSING VAN SPOEDECHOGRAFIE IN NEDERLAND

Spoedechografie volgens het RUSH-protocol is een van de mogelijke manieren om symptoomgericht echografisch onderzoek te verrichten bij patiënten met een shock met een nog onbekende oorzaak. De laatste decennia zijn er vele protocollen voor echografie voorgesteld.² Een gerandomiseerd onderzoek liet zien dat het gebruik van een dergelijk protocol het aantal mogelijke diagnoses bij opvang van een patiënt met een shock met nog onbekende oorzaak vermindert, en de kans op het stellen van de juiste diagnose bij opvang vergroot.⁹

Spoedechografie is een nieuwe toepassing. Het is daarom belangrijk duidelijk te omschrijven bij welke patiënten spoedechografie kan worden toegepast. Tevens moet worden omschreven wat wordt gedaan met de bevindingen van het onderzoek en welke training en ervaring nodig is om spoedeisende echografie uit te mogen voeren.

Op dit moment wordt spoedechografie in Nederland op verschillende plaatsen toegepast of aangeleerd. Het is essentieel een formeel trainingscurriculum te ontwikkelen met aandacht voor certificering en kwaliteitsbewaking. Dit curriculum zal moeten bestaan uit cursussen, educatieve sessies, het bestuderen van literatuur en het verrichten van echografie onder supervisie.

Bij het maken van de beelden moet niet alleen aandacht

TABEL Mogelijk afwijkende bevindingen per type shock bij spoedechografie volgens het RUSH-protocol, onderverdeeld tussen 'pump', 'tank' en 'pipes'

type shock	pump	tank	pipes
hypovolemisch	hypercontractiel hart klein hart	smalle V. cava inferior, wel collaps vrij vocht peritoneaal pleuravocht	aneurysma van aorta abdominalis
cardiogeen	hypocontractiel hart gedilateerd hart	wijde V. cava inferior, weinig-geen collaps toegenomen 'B-lines' (wijst op longoedeem) ascites pleura-effusie	
obstructief	pericard effusie hypercontractiel hart vergroot rechter ventrikel	wijde V. cava inferior, weinig-geen collaps afwezige 'lung-sliding' (wijst op pneumothorax)	diepveneuze trombose
distributief	hypercontractiel hart hypocontractiel hart	smalle V. cava inferior, wel collaps pleuravocht (wijst op empyeem) vrij vocht peritoneaal (wijst op peritonitis)	

zijn voor het verkrijgen van de beelden, maar ook voor de juiste indicatiestelling, de interpretatie van de beelden en het integreren van de bevindingen in de klinische praktijk. The American College of Emergency Physicians adviseert een minimum van 25 gesuperviseerde echo's per indicatiegebied en een minimum van 10 echo's voor echogeleide procedures te verrichten, voordat iemand bekwaam is. Dit advies is gebaseerd op jarenlange ervaring.¹⁰ Hoewel er nog niet veel wetenschappelijke onderbouwing bestaat, lijkt een curriculum gebaseerd op korte trainingen en een beperkt aantal gesuperviseerde echo's adequaat om spoedechografie op een betrouwbare manier toe te kunnen passen.

We willen benadrukken dat we te maken hebben met een nieuwe manier van echografie die complementair is aan echografie door experts zoals radiologen of cardiologen. Het is belangrijk de eigen grenzen te erkennen en optimaal gebruik te maken van elkaars expertise.

Dames en Heren, spoedechografie is een veelbelovende beeldvormende techniek die in de toekomst als verlengde van het lichamelijk onderzoek gebruikt kan worden. We verwachten met de techniek sneller diagnoses aan het bed te stellen en de zorg vooral voor patiënten met een shock waarvan de oorzaak nog niet achterhaald is te verbeteren. Spoedechografie zal daarom worden ingebed in de opleiding tot SEH-arts door de Nederlandse Vereniging van Spoedeisende Hulpartsen (NVSHA).

- **Echografie is een veilige en goedkope beeldvormende techniek.**
- **Spoedechografie kan aan het bed worden gebruikt als verlengstuk van het lichamelijk onderzoek om een simpele vraag te beantwoorden.**
- **Spoedechografie kan bij patiënten met een shock met een nog onbekende oorzaak al tijdens de spoedopvang meer duidelijkheid geven over de oorzaak van de shock.**
- **Spoedechografie is geen vervanging van de reguliere echografie, maar moet als complementair en richtinggevend worden beschouwd.**
- **Voor het gebruiken van spoedechografie is het vereist dat artsen een trainingscurriculum met aandacht voor certificering en kwaliteitsbewaking doorlopen.**

Belangenconflict en financiële ondersteuning: geen gemeld.

Aanvaard op 12 november 2013

Citeer als: Ned Tijdschr Geneeskd. 2013;157:A6695

 **KIJK OOK OP WWW.NTVG.NL/KLINISCHEPRAKTIJK**

LITERATUUR

- 1 Sebat F, Musthafa AA, Johnson D, et al. Effect of a rapid response system for patients in shock on time to treatment and mortality during 5 years. *Crit Care Med.* 2007;35:2568-75.
- 2 Seif D, Perera P, Mailhot T, Riley D, Mandavia D. Bedside ultrasound in resuscitation and the rapid ultrasound in shock protocol. *Crit Care Res Pract.* 2012;2012:503254.
- 3 Moore CL, Rose GA, Tayal VS, Sullivan DM, Arrowood JA, Kline JA. Determination of left ventricular function by emergency physician echocardiography of hypotensive patients. *Acad Emerg Med.* 2002;9:186-93.
- 4 Kaul S, Stratienco AA, Pollock SG, Marieb MA, Keller MW, Sabia PJ. Value of two-dimensional echocardiography for determining the basis of hemodynamic compromise in critically ill patients: a prospective study. *J Am Soc Echocardiogr.* 1994;7:598-606.
- 5 Nabavizadeh SA, Meshksar A. Ultrasonographic diagnosis of cardiac tamponade in trauma patients using collapsibility index of inferior vena cava. *Acad Radiol.* 2007;14:505-6.
- 6 Kircher BJ, Himelman RB, Schiller NB. Noninvasive estimation of right atrial pressure from the inspiratory collapse of the inferior vena cava. *Am J Cardiol.* 1990;66:493-6.
- 7 Volpicelli G, Elbarbary M, Blaivas M, et al. International evidence-based recommendations for point-of-care lung ultrasound. *Intensive Care Med.* 2012;38:577-91.
- 8 Costantino TG, Bruno EC, Handly N, Dean AJ. Accuracy of emergency medicine ultrasound in the evaluation of abdominal aortic aneurysm. *J Emerg Med.* 2005;29:455-60.
- 9 Jones AE, Tayal VS, Sullivan DM, Kline JA. Randomized, controlled trial of immediate versus delayed goal-directed ultrasound to identify the cause of nontraumatic hypotension in emergency department patients. *Crit Care Med.* 2004;32:1703-8.
- 10 American College of Emergency Physicians. Emergency ultrasound guidelines. *Ann Emerg Med.* 2009;53:550-70.