

University of Groningen

Vismodegib voor gevorderd basaalcelcarcinoom

Reinders, M G H C; Terra, Jorrit; Reyners, An K.L.; Aarts, M J; de Haas, E R M; Mosterd, Klara

Published in:
 Nederlands Tijdschrift voor Geneeskunde

IMPORTANT NOTE: You are advised to consult the publisher's version (publisher's PDF) if you wish to cite from it. Please check the document version below.

Document Version
 Publisher's PDF, also known as Version of record

Publication date:
 2016

[Link to publication in University of Groningen/UMCG research database](#)

Citation for published version (APA):

Reinders, M. G. H. C., Terra, J., Reyners, A. K. L., Aarts, M. J., de Haas, E. R. M., & Mosterd, K. (2016). Vismodegib voor gevorderd basaalcelcarcinoom: Doelgerichte behandeling bij lokaal uitgebreide of gemetastaseerde tumoren. *Nederlands Tijdschrift voor Geneeskunde*.
<https://www.ntvg.nl/artikelen/vismodegib-voor-gevorderd-basaalcelcarcinoom/icmje>

Copyright

Other than for strictly personal use, it is not permitted to download or to forward/distribute the text or part of it without the consent of the author(s) and/or copyright holder(s), unless the work is under an open content license (like Creative Commons).

The publication may also be distributed here under the terms of Article 25fa of the Dutch Copyright Act, indicated by the "Taverne" license. More information can be found on the University of Groningen website: <https://www.rug.nl/library/open-access/self-archiving-pure/taverne-amendment>.

Take-down policy

If you believe that this document breaches copyright please contact us providing details, and we will remove access to the work immediately and investigate your claim.

Downloaded from the University of Groningen/UMCG research database (Pure): <http://www.rug.nl/research/portal>. For technical reasons the number of authors shown on this cover page is limited to 10 maximum.

KLINISCHE LES

Vismodegib voor gevorderd basaalcelcarcinoom

DOELGERICHTE BEHANDELING BIJ LOKAAL UITGEBREIDE OF GEMETASTASEERDE TUMOREN

M.G.H.C. (Marieke) Reinders, Jorrit B. Terra, An K.L. Reyners, Maureen J. Aarts, Ellen R.M. de Haas en Klara Mosterd

DAMES EN HEREN,

Het overgrote deel van de patiënten met een basaalcelcarcinoom is eenvoudig curatief te behandelen. Bij lokaal uitgebreide of gemetastaseerde basaalcelcarcinomen is dit echter niet altijd meer mogelijk. Dan is doelgerichte systemische therapie ('targeted therapy') een optie. In deze klinische les presenteren wij 3 patiënten met een of meer basaalcelcarcinomen die met succes behandeld werden met vismodegib.

Het basaalcelcarcinoom is de meest voorkomende vorm van kanker in Nederland, met 37.500 nieuwe patiënten in 2014, en de incidentie stijgt nog steeds.¹ De voorkeursbehandeling is excisie. Voor oppervlakkig groeiende basaalcelcarcinomen zijn daarnaast niet-invasieve therapieën, zoals 5-fluorouracilcrème, imiquimodcrème en fotodynamische therapie, beschikbaar. Voor specifieke patiënten is radiotherapie geïndiceerd.

Langer bestaande onbehandelde tumoren kunnen leiden tot een zogenoemd lokaal uitgebreid basaalcelcarcinoom. Curatieve behandeling met chirurgie of radiotherapie is bij deze tumoren soms technisch niet meer mogelijk of heeft grote functionele gevolgen. Metastasering is uiterst zeldzaam (0,003-0,55%) en komt voornamelijk voor bij lokaal uitgebreide basaalcelcarcinomen in het hoofd-halsgebied of genitale gebied. De mediane overleving bij gemetastaseerde ziekte is 8-14 maanden.³ De meerwaarde van radiotherapie of conventionele chemotherapie bij gemetastaseerd basaalcelcarcinoom is tot nu toe niet aangetoond.

De komst van doelgerichte systemische therapie met 'hedgehog'(Hh)-signaaltransductieremmers heeft gezorgd voor nieuwe mogelijkheden in de behandeling van deze vergevorderde en gemetastaseerde basaalcelcarcinomen. In Nederland is nu 4 jaar ervaring met de Hh-remmer vismodegib. In eerste instantie werd deze behandeling enkel gegeven in studieverband, maar sinds 2014 is vismodegib in Nederland geregistreerd voor volwassen patiënten met lokaal uitgebreid of gemetastaseerd basaalcelcarcinoom, of een combinatie van beide, dat ongeschikt is voor operatief ingrijpen of radiotherapie. Het middel wordt in de reguliere patiëntenzorg voorgeschreven in een aantal academische centra.

Basaalcelcarcinomen bevinden zich vaak in het hoofd-halsgebied en de indicatiestelling voor systemische therapie vindt dan ook bij voorkeur plaats door een multi-

MUMC+, Maastricht.

Afd. Dermatologie: drs. M.G.H.C. Reinders en dr. K. Mosterd, dermatologen (beiden tevens: MUMC+, GROW-School for Oncology and Developmental Biology).

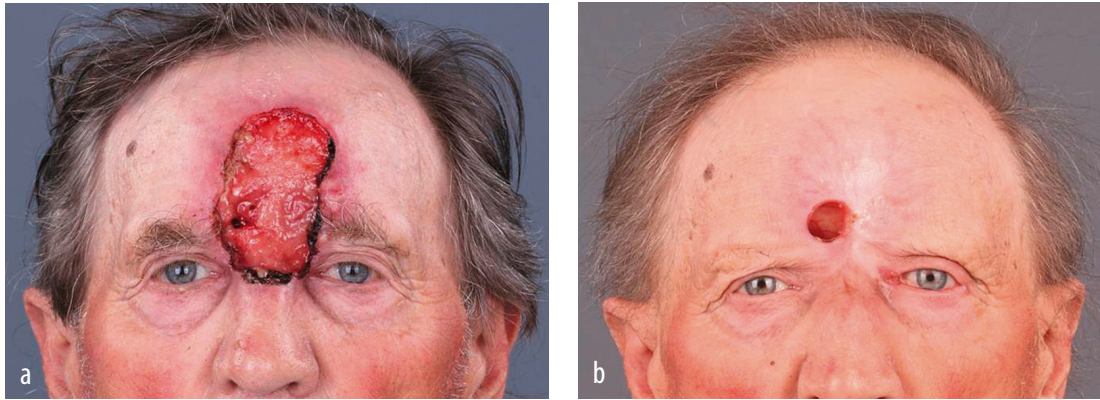
Afd. Oncologie: dr. M.J. Aarts, internist-oncoloog (tevens: MUMC+, GROW-School for Oncology and Developmental Biology).
UMCG, Groningen.

Afd. Dermatologie: dr. J.B. Terra, dermatoloog.

Afd. Medische Oncologie: dr. A.K.L. Reyners, internist-oncoloog.
Erasmus MC, afd. Dermatologie, Rotterdam.

Dr. E.R.M. de Haas, dermatoloog.

Contactpersoon: drs. M.G.H.C. Reinders
(marieke.reinders@mumc.nl).



FIGUUR 1 (a) Aangezicht van patiënt A met een lokaal uitgebreid basaalcelcarcinoom op zijn voorhoofd. Centraal is een defect van de voorwand van de sinus frontalis zichtbaar. (b) Aanhoudende complete klinische respons na 1 jaar behandeling met vismodegib. (Afdrukt met toestemming van belanghebbende.)

disciplinair hoofd-hals-team, waarin onder andere een dermatoloog, hoofd-halschirurg, radiotherapeut en internist-oncoloog participeren. Het aantal patiënten dat in ons land jaarlijks in aanmerking komt voor behandeling met een Hh-remmer is klein. Centralisatie van zorg lijkt dan ook wenselijk. In 2015 werden in Nederland 25 patiënten behandeld, van wie een groot deel slechts kortdurend of in studieverband. De kosten van behandeling met vismodegib bedragen ongeveer 60.000 euro per jaar. Vanuit de Nederlandse Vereniging van Dermatologie en Venereologie is een landelijke stuurgroep opgericht, met het doel een platform te creëren voor overleg en kwaliteitsbewaking bij alle patiënten die in Nederland worden behandeld.

Wij beschrijven 3 patiënten die met vismodegib behandeld werden voor respectievelijk een lokaal uitgebreid basaalcelcarcinoom, een gemetastaseerd basaalcelcarcinoom, en multipole basaalcelcarcinomen in het kader van het basaalcelnaevussyndroom. Aan de hand van deze casuïstiek bespreken wij de werking en bijwerkingen van vismodegib en de nieuwe ontwikkelingen rond dit geneesmiddel.

Patiënt A, een 73-jarige man, met een blanco voorgeschiedenis wordt verwezen vanwege een sinds 15 jaar bestaand basaalcelcarcinoom op zijn voorhoofd (figuur 1a), waarvoor hij nooit eerder medische hulp had gezocht. Een CT- en MRI-scan laten destructie van de voorwand van de sinus frontalis zien en uitbreiding van de tumor in beide mediale ooghoeken. Curatieve chirurgie of radiotherapie zouden blindheid tot gevolg kunnen hebben. Vanwege wondverzorgingsproblemen en dreigend visusverlies door tumorprogressie kiezen we voor behandeling met vismodegib 150 mg per dag. Na een behandelduur

van 5 maanden zien we een complete klinische respons. Patiënt wordt inmiddels ruim 1 jaar continu behandeld met vismodegib, met een aanhoudende complete respons (figuur 1b). Zijn voornaamste bijwerkingen zijn spierkrampen, haaruitval en gewichtsverlies van ongeveer 5 kg.

Patiënt B, een 82-jarige man, komt op ons spreekuur met een sinds 12 jaar bestaand ulcererend en makkelijk bloedend basaalcelcarcinoom op de scalp (figuur 2a). Uit angst zocht patiënt niet eerder medische hulp.

CT-onderzoek van het hoofd-halsgebied laat een uitgebreid weke-delenproces van de hoofdhuid zien, dat loopt van de kruin rechts tot retro-auriculair met lokale bot-aantasting tot en met de tabula interna. Daarnaast zijn op een CT-scan van de thorax uitgebreide nodulaire afwijkingen in de longen zichtbaar, tot ruim 2 cm groot, die verdacht zijn voor pulmonale metastasen (figuur 2b). Anamnestic, bij lichamelijk onderzoek, bij laboratoriumonderzoek en op basis van het eerder beeldvormend onderzoek zijn er geen aanwijzingen voor een andere primaire tumor. Gezien de lokale uitgebreidheid en het vermoeden pulmonale metastasen behandelen we patiënt met vismodegib 150 mg per dag.

Na een behandelduur van 9 maanden zien we duidelijke regressie van de tumor op de scalp (figuur 2c). Wat betreft de pulmonale metastasen is er sprake van stabiele ziekte volgens de RECIST 1.1-criteria; de gemiddelde diameter van de metastasen is afgenomen met 19%. De voornaamste bijwerkingen zijn smaak- en eetlustverlies, partieel haarverlies en gewichtsverlies van 5 kg.

Patiënt C is een 42-jarige man met het basaalcelnaevussyndroom, die regelmatig op de polikliniek Dermatologie komt voor oncologische controle. In het kader van dit

syndroom is hij bekend met hydrocefalus, hypoplasie van het corpus callosum, mentale retardatie, skeletdeformaties aan handen en voeten, cheilognathopalatoschisis, odontogene keratocysten en multipele basaalcelcarcinomen. Patiënt woont in een instelling en wordt vertegenwoordigd door zijn zus.

Hij heeft al een honderdtal basaalcelcarcinomen gehad, die meestal operatief verwijderd werden onder algehele anesthesie. Daarnaast werd herhaaldelijk niet-invasieve topische behandeling toegepast met 5-fluorouracil- en imiquimodcrème. De behandelingen waren belastend voor patiënt en na chirurgie ontstonden jeukende keloïden. Nadat er in 3 maanden tijd meer dan 20 nieuwe basaalcelcarcinomen zijn ontstaan, behandelen we patiënt met vismodegib 150 mg per dag. Met het oog op de bijwerkingen kiezen we hierbij voor intermitterende behandeling.

Tijdens een behandelperiode van 3 maanden treedt er een snelle en complete respons op van alle aanwezige tumoren. Behalve gewichtsverlies van 5 kg heeft patiënt geen bijwerkingen. Inmiddels is de behandeling met vismodegib 6 maanden gestaakt en komen de tumoren langzaam terug.

BESCHOUWING

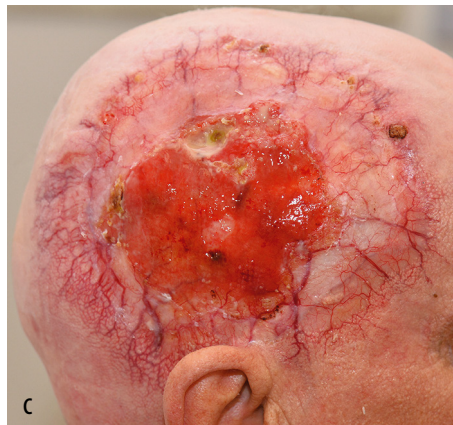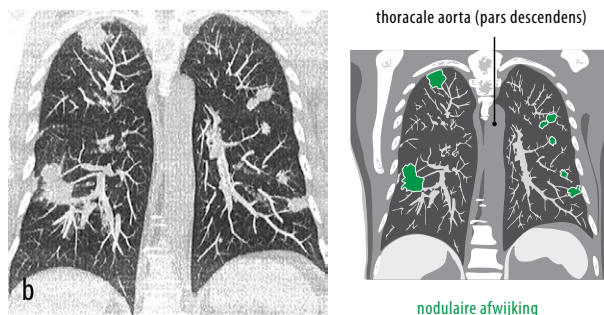
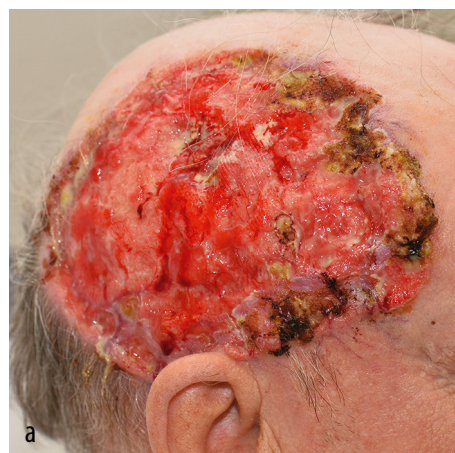De hedgehog-sigtaaltransductieroute is van belang in de embryogenese en is daarna betrokken bij stamcelonderhoud en weefselhomeostase. Extracellulaire Hh-eiwitten fungeren als ligand voor het Patched₁(PTCH₁)-transmembraaneiwit, een tumorsuppressoreiwit dat het oncogene 'Smoothened'(SMO)-eiwit remt.

Ongeveer 90% van de sporadische basaalcelcarcinomen heeft identificeerbare mutaties in het *PTCH1*-gen en 10% heeft activerende mutaties in *SMO*, die beide leiden tot een verhoogde activiteit van de Hh-sigtaaltransductieroute. Dit resulteert in een toename van de celproliferatie en tumorvorming.

De werking van vismodegib berust op binding aan het SMO-eiwit, waardoor de Hh-sigtaaltransductieroute geremd wordt.³

EFFECTIVITEIT VAN VISMODEGIB

Recent zijn de interim-resultaten van de STEVIE-studie gepubliceerd.⁴ Dit is het grootste onderzoek naar de veiligheid en effectiviteit van vismodegib, waarin 1277 patiënten met lokaal uitgebreid of gemetastaseerd basaalcelcarcinoom behandeld werden. Op het moment van analyse waren 499 patiënten 1 jaar gevolgd. Van de patiënten met lokaal uitgebreid basaalcelcarcinoom hadden 153 (34%) een complete respons, 149 (33%) een partiële respons en bij 118 (27%) was de ziekte stabiel. Bij 2% van de patiënten was sprake van progressieve ziekte. De



FIGUUR 2 (a) Aangezicht van patiënt B met een lokaal uitgebreid basaalcelcarcinoom van de hoofdhuid met doorgroei in het schedelbot. (b) Axiale CT-opname met 'maximum intensity projection' van de thorax met multipele nodulaire afwijkingen, die passen bij pulmonale metastasen. (c) Regressie van de hoofdhuidtumor na 9 maanden behandeling met vismodegib. (Afdrukt met toestemming van belanghebbende.)

mediane progressievrije ziekte duur was 24 maanden.⁴ Bij patiënten met gemetastaseerd basaalcelcarcinoom was de effectiviteit lager. In de STEVIE-studie hadden

2 patiënten met metastasen (7%) een complete respons, 9 (31%) een partiële respons en 10 (34%) stabiele ziekte.⁴ Bij 4% was de ziekte progressief. De mediane progressievrije ziekteduur was 13 maanden.⁴

BIJWERKINGEN

Vrijwel alle patiënten die behandeld worden met vismodegib, ervaren ten minste 1 bijwerking. De meest voorkomende bijwerkingen (ongeveer 50% van de patiënten) zijn spierspasmen, haar- en smaakverlies. Gewichtsverlies komt bij 33% van de patiënten voor en zou gerelateerd kunnen zijn aan de smaakverandering, maar is waarschijnlijk ook te wijten aan een probleem in de vetopslag door de medicatie. Diarree, misselijkheid en vermoeidheid zijn andere veelvoorkomende bijwerkingen.

Daarnaast wordt de ontwikkeling van cutane plaveiselcelcarcinomen, zowel in het tumorgebied als daarbuiten, gerapporteerd.⁵ Daarom is frequente dermatologische controle geïndiceerd en dient laagdrempelig histologisch onderzoek plaats te vinden bij verdachte huidafwijkingen. In de STEVIE-studie werden ernstige bijwerkingen gezien bij 22% van de patiënten, waaronder pneumonie, algehele gezondheidsachteruitgang en dehydratie.⁴ Ongeveer 40% van de patiënten was gestopt met de behandeling vanwege bijwerkingen. De gemiddelde behandelduur was 8,5 maanden.⁴

Goede begeleiding van de patiënt is dan ook essentieel. Soms is consultatie van een diëtiste nodig om gewichtsverlies te voorkomen.

RESISTENTIE

Een deel van de basaalcelcarcinomen reageert niet of slechts gedeeltelijk op behandeling met vismodegib. Deze basaalcelcarcinomen hebben mogelijk een ander genetisch profiel dan de tumoren met een goede klinische respons. De tumoren die wel reageren hebben een gemiddelde responsduur van 24 maanden.⁴

Activerende *SMO*-mutaties in de tumor, die voorkomen dat vismodegib kan binden, liggen ten grondslag aan deze zogenoemde secundaire resistentie.^{6,7} Deze mutaties zouden pre-existent aanwezig kunnen zijn; cellen met deze mutaties 'overleven' de behandeling en groeien uit tot al dan niet nieuwe resistente tumoren.

Een andere mogelijkheid is dat de mutaties ontstaan tijdens de behandeling. Om resistentie te voorkomen biedt intermitterend gebruik van vismodegib of een combinatiebehandeling met andere middelen mogelijk een uitkomst.

NEOADJUVANTE BEHANDELING

Het is nog onduidelijk of neoadjuvante behandeling van basaalcelcarcinomen met vismodegib zinvol is. Terughoudendheid is gewenst, aangezien de behandeling

ervoor kan zorgen dat de tumor niet meer per continuïtat groeit, waardoor snijrandonderzoek naar radicaliteit onbetrouwbaar wordt.⁸

Daarnaast zijn er sterke aanwijzingen dat tijdens behandeling met vismodegib indolente tumorcellen achterblijven, die na behandeling weer klinisch manifest worden.^{6,7} Dit betekent dat voor radicale resectie het gehele gebied dat in eerste instantie is aangedaan, moet worden verwijderd. Een andere behandelingsmogelijkheid is de combinatie van radiotherapie en vismodegib. Dit lijkt effectief en goed te worden verdragen door patiënten, maar de resultaten van een fase 2-studie volgen nog.

BASAALCELNAEVUSSYNDROOM

Het basaalcelnaevussyndroom, ook wel bekend als het Gorlin-syndroom, is een autosomaal dominant overervende aandoening met een incidentie van 1:57.000 personen. Een kiembaanmutatie in het *PTCH1*-gen ligt ten grondslag aan dit syndroom. De belangrijkste klinische verschijnselen zijn multipele basaalcelcarcinomen op jonge leeftijd, palmoplantaire huidputjes, odontogene keratocysten van de kaak, calcificatie van de falx cerebri, ribafwijkingen, medulloblastoom op de kinderleeftijd en typische uiterlijke kenmerken, zoals macrocefalie en frontale schedelknobbels ('frontal bossing').⁹ Het aantal nieuwe basaalcelcarcinomen en de frequentie van het optreden hiervan wisselen sterk per individu.

De meeste tumoren zijn goed te verwijderen met excisie of niet-invasieve therapie. De behandeling kan echter complex zijn en de multipele, soms mutilerende littekens kunnen een grote psychische belasting geven. Radiotherapie is bij deze aandoening gecontra-indiceerd, aangezien röntgenstraling de vorming van nieuwe tumoren induceert.

Omdat de oorzaak van het basaalcelnaevussyndroom gelegen is in een *PTCH1*-mutatie, reageren de basaalcelcarcinomen goed op behandeling met Hh-remmers en wordt de ontwikkeling van nieuwe tumoren geremd.¹⁰ Op dit moment is vismodegib niet geregistreerd voor onderhoudstherapie bij patiënten met het basaalcelnaevussyndroom. Maar voor een selecte groep van patiënten met dit syndroom is er zeker plaats voor behandeling met een Hh-remmer; deze mening wordt gedeeld door de landelijke stuurgroep.

Momenteel worden patiënten met multipele basaalcelcarcinomen die wel of geen basaalcelnaevussyndroom hebben in studieverband behandeld met vismodegib volgens verschillende doseringsschema's. Intermitterend doseren zou de toxiciteit verminderen, waardoor de behandeling beter verdragen wordt.

Dames en Heren, de komst van hedgehog-siginaaltransductieremmers, zoals vismodegib, heeft gezorgd voor

nieuwe mogelijkheden in de behandeling van patiënten met lokaal uitgebreid of gemetastaseerd basaalcelcarcinoom of een combinatie van beide dat ongeschikt is voor chirurgie of radiotherapie. Voor bepaalde patiënten met het basaalcelnaevussyndroom is onderhoudstherapie met een Hh-remmer een optie.

Bijwerkingen komen relatief frequent voor en zijn vaak een reden om de therapie te staken. Aandacht voor deze bijwerkingen en een goede begeleiding van de patiënt zijn belangrijk. Daarnaast treedt regelmatig resistentie tegen de Hh-remmer op. Intermitterende behandeling kan zowel de toxiciteit als het risico op resistentie verminderen.

Behandeling met een Hh-remmer vindt bij voorkeur plaats door een multidisciplinair hoofd-hals-team. Gezien het kleine aantal patiënten dat in aanmerking komt voor deze behandeling is centralisatie van zorg wenselijk.

Belangenconflict en financiële ondersteuning: het instituut waar M.G.H.C. Reinders en K. Mosterd werkzaam zijn (MUMC+, afd. Dermatologie), het instituut waar J.B. Terra werkzaam is (UMCG, afd. Dermatologie) en het instituut waar A.K.L. Reyners werkzaam is (UMCG, afd. Medische Oncologie) ontvingen gelden van Roche voor het includeren van patiënten in de MIKIE- en STEVIE-studie; het instituut waar E.R.M. de Haas werkzaam is (Erasmus MC, afd. Dermatologie) nam deel aan de STEVIE-studie; K. Mosterd ontving persoonlijke gelden van Roche als lid van de adviesraad en van Novartis als lid van de adviesraad; E.R.M. de Haas was lid van de adviesraad van Roche en ze was betrokken bij de organisatie van een masterclass in 2014 en 2015.

- **Doelgerichte systemische therapie ('targeted therapy') met 'hedgehog'(Hh)-signaaltransductieremmers heeft gezorgd voor nieuwe mogelijkheden in de behandeling van patiënten met gemetastaseerd of lokaal uitgebreid basaalcelcarcinoom dat ongeschikt is voor chirurgie of radiotherapie.**
- **Ondanks de hoge en stijgende incidentie van het basaalcelcarcinoom is het aantal patiënten dat in aanmerking komt voor behandeling met Hh-remmers klein.**
- **De bijwerkingen van Hh-remmers lijken in beginsel niet ernstig, maar zijn cumulatief en leiden frequent tot het staken van de behandeling.**
- **De ontwikkeling van tumorresistentie tijdens behandeling met Hh-remmers is een regelmatig voorkomend probleem.**
- **De behandeling met een Hh-remmer bij patiënten met een basaalcelcarcinoom wordt bij voorkeur gegeven door een multidisciplinair team, en centralisatie van zorg is wenselijk.**

Aanvaard op 14 september 2016

Citeer als: Ned Tijdschr Geneeskd. 2016;160:D187

 **KIJK OOK OP WWW.NTVG.NL/D187**

LITERATUUR

- 1 Flohij SC, Seubring I, van Rossum MM, Coebergh JW, de Vries E, Nijsten T. Trends in Basal cell carcinoma incidence rates: a 37-year Dutch observational study. *J Invest Dermatol.* 2013;133:913-8.
- 2 Walling HW, Fosko SW, Geraminejad PA, Whitaker DC, Arpey CJ. Aggressive basal cell carcinoma: presentation, pathogenesis, and management. *Cancer Metastasis Rev.* 2004;23:389-402.
- 3 Epstein EH. Basal cell carcinomas: attack of the hedgehog. *Nat Rev Cancer.* 2008;8:743-54.
- 4 Basset-Seguín N, Hauschild A, Grob JJ, et al. Vismodegib in patients with advanced basal cell carcinoma (STEVIE): a pre-planned interim analysis of an international, open-label trial. *Lancet Oncol.* 2015;16:729-36.
- 5 Mohan SV, Chang J, Li S, Henry AS, Wood DJ, Chang AL. Increased risk of cutaneous squamous cell carcinoma after vismodegib therapy for basal cell carcinoma. *JAMA Dermatol.* 2016;152:527-32.
- 6 Brinkhuizen T, Reinders MG, van Geel M, et al. Acquired resistance to the Hedgehog pathway inhibitor vismodegib due to smoothed mutations in treatment of locally advanced basal cell carcinoma. *J Am Acad Dermatol.* 2014;71:1005-8.
- 7 Atwood SX, Sarin KY, Whitson RJ, et al. Smoothed variants explain the majority of drug resistance in basal cell carcinoma. *Cancer Cell.* 2015;27:342-53.
- 8 Aldabagh B, Yu J, Perkocho LA, Arron S. Histologic changes in basal cell carcinoma after treatment with vismodegib. *Dermatol Surg.* 2013;39:1703-5.
- 9 De Meij TG, Baars MJ, Gille JJ, Hack WW, Haasnoot K, van Hagen JM. Van gen naar ziekte; basaalcelnaevussyndroom. *Ned Tijdschr Geneeskd.* 2005;149:78-81.
- 10 Tang JY, Mackay-Wiggan JM, Aszterbaum M, et al. Inhibiting the hedgehog pathway in patients with the basal-cell nevus syndrome. *N Engl J Med.* 2012;366:2180-8.