

University of Groningen

Bronchografie bij kinderen

van Weering, IJ.F.

IMPORTANT NOTE: You are advised to consult the publisher's version (publisher's PDF) if you wish to cite from it. Please check the document version below.

Document Version

Publisher's PDF, also known as Version of record

Publication date:

1963

[Link to publication in University of Groningen/UMCG research database](#)

Citation for published version (APA):

van Weering, IJ. F. (1963). *Bronchografie bij kinderen*. [S.n.].

Copyright

Other than for strictly personal use, it is not permitted to download or to forward/distribute the text or part of it without the consent of the author(s) and/or copyright holder(s), unless the work is under an open content license (like Creative Commons).

The publication may also be distributed here under the terms of Article 25fa of the Dutch Copyright Act, indicated by the "Taverne" license. More information can be found on the University of Groningen website: <https://www.rug.nl/library/open-access/self-archiving-pure/taverne-amendment>.

Take-down policy

If you believe that this document breaches copyright please contact us providing details, and we will remove access to the work immediately and investigate your claim.

Downloaded from the University of Groningen/UMCG research database (Pure): <http://www.rug.nl/research/portal>. For technical reasons the number of authors shown on this cover page is limited to 10 maximum.

**BRONCHOGRAPHIE
BIJ KINDEREN**

IJ. F. VAN WEERING

BRONCHOGRAPHIE BIJ KINDEREN

STELLINGEN.

I.

Het is mogelijk vitamine-D gebrek bij jonge, te vroeg geboren, zuigelingen te onderkennen met een fosfaatbelasting per os.

Maandschr. Kindergeneeskunde (1961), 29, 325.

II.

Atmosferische verontreiniging (air pollution) alleen veroorzaakt geen chronische bronchitis (chronische aspecifieke respiratoire aandoeningen).

III

Bij het toedienen van hypertone vloeistoffen ter bestrijding van verhoogde intracraniele druk verdient de ureumoplossing de voorkeur.

IV.

Kinderen met een allergische constitutie zijn gepraedisponeerd voor het krijgen van longcomplicaties bij het doormaken van pertussis of morbilli.

V.

Mucinosi follicularis is een vorm van eczeem van de haarfollikel.


VI.

Bij de behandeling van metabole acidose moet het gebruik van intraveneuze natrium-lactaatoplossingen worden vermeden.

Amer. J. Med. (1962) 32, 831.

VII.

Bij de stereotactische operaties bij de ziekte van Parkinson dient de ventrolaterale kern van de thalamus te worden gecoaguleerd.



VIII.

Bij de behandeling van choanaalatresie verdient de endonasale operatie de voorkeur.

IX.

De woorden octaaf audiometrie en continu audiometrie geven het principiële verschil tussen deze methoden van drempelaudiometrie onvoldoende weer.

X.

In een modern ziekenhuis mag een goed geoutilleerde recreatieruimte voor de patienten niet ontbreken.

Stellingen behorende bij
IJ. F. VAN WEERING
Bronchografie bij kinderen
Groningen 1963.

RIJKSUNIVERSITEIT TE GRONINGEN

BRONCHOGRAPHIE BIJ KINDEREN

PROEFSCHRIFT

TER VERKRIJGING VAN DE GRAAD VAN DOCTOR IN DE GENEESKUNDE
AAN DE RIJKSUNIVERSITEIT TE GRONINGEN
OP GEZAG VAN DE RECTOR MAGNIFICUS DR F. H. L. VAN OS,
HOGLERAAR IN DE FACULTEIT DER WISKUNDE EN NATUURWETENSCHAPPEN,
TEGEN DE BEDENKINGEN VAN DE FACULTEIT DER GENEESKUNDE
TE VERDEDIGEN OP WOENSDAG 27 FEBRUARI 1963
DES NAMIDDAGS TE 4 UUR

DOOR

IJSBRAND FRANS VAN WEERING

GEBOREN TE GRONINGEN

1963

DRUKKERIJ VAN DENDEREN
GRONINGEN

PROMOTOR: PROF. DR. EELCO HUIZINGA

Aan mijn Ouders

Aan Joke en Ginelleke

VOORWOORD.

Het verschijnen van dit proefschrift biedt mij een welkome gelegenheid U, Hoogleraren, oud-Hoogleraren en Docenten van de Faculteit der Geneeskunde van de Rijksuniversiteit te Groningen te danken voor het van U genoten onderricht.

Hooggeleerde HUIZINGA, hooggeachte promotor, steeds heb ik het als een bijzonder voorrecht beschouwd dit onderzoek onder Uw bezielende leiding te mogen verrichten. De bronchografie heeft altijd Uw warme belangstelling gehad. Gij waart hierin een pionier en tot op de huidige dag is Uw enthousiasme onblusbaar gebleven.

De vele gesprekken, die ik met U mocht hebben, zijn niet alleen voor mijn medische opleiding, maar tevens voor mijn gehele vorming van grote betekenis geweest. Dat ik U mijn leermeester in de keel-, neus- en oorheelkunde mag noemen vervult mij met trots.

Hooggeleerde JONXIS, ik ben U zeer erkentelijk, dat U mij in de gelegenheid heeft gesteld van Uw archieven gebruik te maken. Doordat mijn vrouw enige jaren onder Uw stimulerende leiding mocht werken, heeft de paediatric in mijn medisch denken een speciale plaats ingenomen.

Hooggeleerde KRAAN, voor het feit dat ik over de bronchogrammen kon beschikken, die bij kinderen in het Sanatorium „Beatrixoord” waren gemaakt, ben ik U veel dank verschuldigd.

Hooggeleerde BLICKMAN, de medewerking die ik van U mocht ontvangen bij de voorbereiding van dit proefschrift, heb ik zeer op prijs gesteld.

Zeergeleerde BERG, voor je hulp bij het bewerken van de bronchogrammen uit „Beatrixoord”, ben ik je bijzonder dankbaar.

Zeergeleerde BOSSINA, je gezaghebbend oordeel over de beide cardiologische patienten heb ik zeer gewaardeerd.

Geleerde KNOL, de samenwerking die ik met je mocht hebben en de waardevolle adviezen die je mij als kinderarts met je speciale inte-

resse voor de longpathologie kon geven, zijn van veel belang geweest voor het tot stand komen van dit proefschrift.

Geleerde POLMAN, beste Albert, ik dank je zeer voor je steun bij het pathologisch anatomische onderzoek van een resectiepraeparaat

Geleerde WACHTERS, voor het vervaardigen van de voortreffelijke microfoto's zeg ik je hartelijk dank.

Zeer geachte Mejuffrouw DE GROOT en Mejuffrouw MARTINI, steeds zal ik een plezierige herinnering bewaren aan de hulp, die ik van U mocht ontvangen.

Zeer geachte VOLCKMANN, KUITERT en PRINS, Uw technische vaardigheid was van onschatbare waarde bij het reproduceren van de figuren.

Voorts dank ik allen, die mij op enige wijze behulpzaam waren bij het samenstellen van dit proefschrift, voor hun medewerking.

INHOUD.

Inleiding	1
HOOFDSTUK I	
Beknopt historisch overzicht	3
HOOFDSTUK II	
Contrastmiddelen	7
HOOFDSTUK III	
Techniek	10
HOOFDSTUK IV	
Indicaties en contra-indicaties	14
Algemene beschouwing	14
Indicaties	15
Contra-indicaties	16
HOOFDSTUK V	
Anatomie	18
HOOFDSTUK VI	
Het bronchogram	23
Algemene beschouwing	23
Afwijkingen op het bronchogram	24
A. Abnormale anatomie	25
B. Veranderingen van de bronchi	28
C. Veranderingen in het perifere vullingsbeeld	32
HOOFDSTUK VII	
Overzicht van de bronchografie bij 400 kinderen	37
Indeling patienten naar leeftijd en indicatie	38
Afwijkingen bij verschillende groepen patienten	40
HOOFDSTUK VIII	
Het bronchogram bij kinderen met chronische aspecifieke respiratoire aandoeningen (C.A.R.A.)	43
Algemene beschouwing	43
Overzicht van de afwijkingen bij 208 patienten	43
1. Spasme	44
2. Segmentose	47
3. Pijpjes	48
4. Branches cassées	52
5. Bronchiectasie	54
6. Franje	59
7. Pools	61
8. Bloemetjes	61
Verschillen tussen de afwijkingen bij de C.A.R.A. patienten en die bij de overige patienten	62

HOOFDSTUK IX	
Tuberculose	64
HOOFDSTUK X	
Pertussis en morbilli	67
Overzicht van de afwijkingen	69
HOOFDSTUK XI	
Corpora aliena	71
HOOFDSTUK XII	
Congenitale afwijkingen	78
1. Afwijkingen van de kwabben	78
2. Afwijkingen van het parenchym en de bronchusboom	78
3. Afwijkingen van de bronchi	85
Samenvatting	94
Summary	98
Résumé	101
Literatuur	105

INLEIDING.

Voor de bewerking van dit proefschrift werden de bronchogrammen bestudeerd, welke bij 400 kinderen beneden de leeftijd van 14 jaar zijn gemaakt.

62 Bronchogrammen werden in het Sanatorium „Beatrixoord” (Prof. Dr J. K. KRAAN) gemaakt bij aldaar verpleegde kinderen. De overige bronchografieën werden verricht in het Radiologisch Instituut (Prof. Dr J. R. BLICKMAN).

Meestal vond het bronchografische onderzoek plaats op verzoek van de Kinderkliniek (Prof. Dr J. H. P. JONXIS), enkele kinderen kwamen van de Heelkundige afdeling (Prof. Dr L. D. EERLAND), de overige kinderen werden behandeld in de kliniek voor Keel-, Neus- en Oorheelkunde (Prof. Dr EELCO HUIZINGA).

Na een beknopt historisch overzicht, waarin de verschillende methodieken worden vermeld, volgt een korte beschrijving van de contrastmiddelen.

De in Groningen reeds bijna 40 jaar in zwang zijnde techniek voor het maken van een bronchogram bij zeer jonge zowel als bij oudere kinderen wordt uitgebreid besproken. De indicatiestelling wordt aangegeven.

Na een overzicht van de normale anatomie, volgt een beschrijving van de afwijkingen, welke op het bronchogram kunnen worden gezien.

Enige tabellen maken duidelijk welke pathologische veranderingen werden gevonden in het bewerkte foto-materiaal.

In het bijzonder werd gelet op de afwijkingen, zoals die door o.a. ISRAËLS c.s., DI RIENZO, VAN EXTER, DUINKER en LYNNE REID werden beschreven.

Voor het eerst werd een bijzondere aandacht gewijd aan het voorkomen van deze afwijkingen bij kinderen met chronische aspecifieke respiratoire aandoeningen (ORIE, SLUITER, DE VRIES en TAMMELING). Hierover gaat het uitvoerige hoofdstuk VIII.

In de volgende hoofdstukken worden de afwijkingen op het bronchogram besproken bij tuberculose, pertussis en morbilli, corpora aliena en enige congenitale anomalieën. Aan de hand van een aantal ziektegeschiedenissen worden in deze hoofdstukken de bronchogrammen beschreven van enige kinderen, bij wie de bronchografie van bijzondere betekenis bleek te zijn.

Hoofdstuk I

BEKNOPT HISTORISCH OVERZICHT

De eerste vullingen van de bronchusboom met een röntgencontrastmiddel ontstonden door aspiratie bij patienten, bij wie met behulp van een stralenabsorberende stof een röntgendiagnostisch onderzoek van de tractus digestivus werd verricht. Zo beschreef WEINGÄRTNER reeds in 1914 een dergelijk vullingsbeeld, dat was ontstaan door regurgitatie bij een patient met een carcinoma oesophagi. Uit dezelfde tijd dateren vele onderzoekingen om een geschikt contrastmiddel te vinden voor de bronchusboom. Dit mocht niet toxisch zijn en moest gemakkelijk worden geresorbeerd.

In 1917 deden WATERS, BAYNE JONES en ROWNTREE proeven met honden, waarbij gebruik werd gemaakt van een jodoform emulsie, doch de toxische verschijnselen waren van dien aard, dat deze methode voor de mens niet kon worden gebruikt. In 1918 blies CHEVALIER JACKSON bismuthpoeder in de bronchusboom via de bronchoscoop. Het bezwaar van deze methode was, dat dit poeder niet werd geresorbeerd, het gaf daardoor ongewenste nevenreacties. In 1920 trachtten LYNAH en STEWART dit te ondervangen door de bismuth in olie te suspenderen, hetgeen echter evenmin voldeed. WEINGÄRTNER gebruikte in 1919 thorium oxydatum anhydricum. Andere onderzoekers probeerden nog collargol en natriumbromide, maar ook met weinig resultaat.

Wij kunnen gerust zeggen, dat de bronchografie eerst belangrijk werd na de toepassing van lipiodol, dat reeds in 1901 door LAFAY voor therapeutische doeleinden in de geneeskunde was ingevoerd. Het is de grote verdienste van SICARD en FORESTIER, dat zij voor het eerst in 1921 het lipiodol hebben beschreven voor de diagnostiek. De beroemde internist SICARD had 's winters de medewerking van de badarts-rheumatoloog FORESTIER. Deze wist SICARD te bewegen het lipiodol in te spuiten in de epidurale ruimte bij patienten met "low back pain", zoals men dit tegenwoordig noemt.

Aangemoedigd door de hier bereikte resultaten stelde FORESTIER aan zijn vriend de laryngoloog LEROUX voor eens na te gaan of er ook een toepassing mogelijk was voor het onderzoek van de diepere luchtweg. En zo vond in 1922 de eerste bronchografie plaats in het Hôpital Necker te Parijs. De ingreep geschiedde onder localanaesthesie met cocaïne en novocaïne, het contrastmiddel werd via een larynxcanule door de glottis ingebracht.

Naast de diagnostische mogelijkheden werd door deze onderzoekers tevens de therapeutische waarde hiervan bekeken, immers lipiodol werd oorspronkelijk door LAFAY geïntroduceerd voor de behandeling van o.a. chronische aandoeningen van de luchtwegen.

Door FORESTIER en LEROUX werd de methodiek verder uitgewerkt, waarbij de takken selectief werden gevuld bij de liggende patient door middel van houdingsveranderingen.

De eerste bronchografie in Nederland werd in Groningen in 1923 verricht door KEYSER in samenwerking met HUIZINGA op dezelfde wijze als door FORESTIER en LEROUX werd aangegeven.

AIMÉ, BRODIN en WOLF brachten een dikke naald in het lumen van de trachea via een punctie door de membrana crico-thyreoïdeale. Door de naald werd eerst een kleine hoeveelheid anaestheticum ingebracht, waarna injectie van het contrastmiddel plaats vond.

Aan deze subglottische of intercricothyreoïdale methode, welke ook door verschillende andere onderzoekers werd gebruikt, o.a. SERGENT en COTTENOT, zijn echter ernstige gevaren verbonden. Er is herhaaldelijk een fausse route gemaakt, waarbij lipiodol in het tracheo-oesophageale weefsel werd gespoten, ook subcutaan emfyseem, infecties en zelfs cervicaal gangraen zijn beschreven.

In 1924 deden ARMAND-DELILLE, DUHAMEL en MARTY e.a. de eerste mededeling over hun ervaringen bij kinderen, waarbij eveneens gebruik werd gemaakt van de intercricothyreoïdale methode. Het contrast werd ingebracht via een op een tracheacanule gelijkende trocart, welke in de hals gefixeerd kon worden.

NATHER en SGALITZER (1925) lieten de patienten het contrastmiddel drinken, nadat de larynx was verdoofd, de z.g. verslikmethode.

Nadat in 1927 van ITTERSON en STEENHUIS reeds een transglottische methode bij kinderen hadden aangegeven, ging in 1930 ook ARMAND-DELILLE in samenwerking met LEUNDA tot deze techniek

over. Men verrichtte de ingreep met behulp van een gebogen laryncanule, waarmede de contrastmassa werd ingebracht, nadat de larynx met een verstuiver anaesthetisch was gemaakt.

Een transnasale methode werd onafhankelijk van elkaar aangegeven door KANONY, HASLINGER, ROSSEL en HENNEBERT (1934), ook LEROUX deed hierover nog een mededeling in 1935, doch was van mening, dat deze werkwijze alleen maar te gebruiken was voor kinderen boven de 10 jaar. Immers bij het inbrengen van het contrastmiddel, evenals bij de voorbereidende locaalanaesthesie, dient de tong naar buiten gehouden en gefixeerd te worden, opdat het anaestheticum c.q. contrastmiddel, dat via de neus wordt ingebracht, inderdaad de glottis passeert en niet door de oesophagus naar de maag gaat.

Jonge kinderen zullen vaak weigeren hun tong uit te steken en onvoldoende medewerking verlenen bij de ingreep, ook is het vaak bezwaarlijk de kleine kindertong naar buiten te fixeren.

CHEVALIER JACKSON in samenwerking met BONNIER maakte in 1937 eveneens gebruik van een transnasale methode, doch deed dit met behulp van een slappe catheter. GANN (1948) werkte ongeveer op dezelfde wijze.

Ook wordt door verschillende schrijvers mededeling gedaan over het maken van bronchogrammen, waarbij eveneens van een catheter gebruik wordt gemaakt voor het inbrengen van het contrastmiddel, doch deze wordt dan na anaesthetisch maken van de oropharynx, eventueel ook van de lagere luchtwegen, via de mond ingebracht. Aldus wordt o.a. gewerkt door CANTONNET, SATO en CANTONNET (1933), RAFINSKY (1952), BERAUD (1949), SCHMIDT (1953), SCHMIDT-ROHR (1956).

Naast de hier genoemde methodieken, waarbij onder lokaal anaesthesie wordt gewerkt, bestaat er voornamelijk in de Angelsaksische landen en ook in Zuid-Amerika een duidelijke voorkeur de ingreep onder algemene narcose te verrichten.

Uit een mededeling van WISHART (1952) blijkt, dat deze reeds sedert 1930 bronchogrammen onder algemene narcose maakte, waarbij het contrastmiddel via de bronchoscoop wordt ingebracht. Het inbrengen van het contrast geschiedt onder röntgencontrole. PRIEST beschrijft in 1952 een dergelijke methodiek, doch maakt gebruik van plastic catheters, welke via de bronchoscoop naar het te

vullen gedeelte van de bronchusboom worden geschoven. Na verwijdering van de bronchoscoop vindt de selectieve vulling plaats.

Ook EEMAN (1951), HARRILL (1951), HARTUNG (1951), COELLO (1952) LOVE en MORROW (1954), SIGHART en KÖNIG (1956), MORKANE en PRYOR (1957), BOVORNKITTIE en ZABRISKIE (1957), VAGO (1957), alsmede MAYIAS Y CARMEN en GUBIERREZ (1959) prefereren het vullen van de bronchusboom met een contrastmiddel onder algemene narcose.

In tegenstelling met deze auteurs doen DE TONI, BORI en PAPIO (1949) mededeling van een techniek, waarbij locale noch algemene anaesthesie wordt gegeven. De bronchografie wordt hier uitgevoerd met behulp van een metalen catheter. RIVERO (1951) werkt eveneens met een catheter, die voorbij de glottis wordt geschoven, nadat de epiglottis met de wijsvinger naar voren is getrokken.

HUIZINGA en SMELT (1949) vermelden voor kinderen een vullingsmethode, waarbij slechts weinig of geen locaalanaesthesie wordt gegeven. In hoofdstuk III zal deze techniek, welke reeds bijna 40 jaren in zwang is in de Groninger kliniek, uitvoerig worden besproken.

Hoofdstuk II

CONTRASTMIDDELEN

Sedert de invoering van lipiodol (Lafay) in 1922 als röntgen-contrastmiddel voor de bronchografie zijn er vele onderzoeken gedaan, teneinde een ideaal praeparaat te verkrijgen.

Een dergelijk contrastmiddel zou moeten voldoen aan de volgende eisen. Het moet in de eerste plaats in staat zijn voldoende röntgenstralen te absorberen om een contrastrijk beeld te krijgen. De viscositeit dient zodanig te zijn, dat niet onmiddellijk de gehele periferie is gevuld, maar ook mag de viscositeit niet zo groot zijn, dat slechts de bronchi van de 2e of 3e orde worden gevuld. Het moet zich goed aan de wand van de bronchi hechten, maar moet ook gemakkelijk worden uitgescheiden met zo weinig mogelijk locale reactie van het bronchusslijmvlies, terwijl de toxiciteit zo gering mogelijk moet zijn.

Reeds in 1850 werd een gejodeerde olie als therapeuticum geïntroduceerd door de apotheker PERSONNE, die gebruik maakte van olie van zoete amandelen, waaraan slechts een geringe hoeveelheid jodium gebonden kan worden, namelijk 5 procent. In Duitsland kwam in 1896 jodipine, een jodiumhoudende olie, waarbij sesamolie als grondstof werd gebruikt.

Door LAFAY werd in 1901 het lipiodol als gejodeerde olie aangegeven. Als röntgencontrastmiddel voor de bronchografie bij kinderen dient dit nog steeds als het meest geschikte te worden beschouwd, zoals ook blijkt uit een publicatie van MANNES, PRIEST, NYS en DERRICKX, indien er althans geen selectieve vulling met een métrassonde plaats heeft, daar er dan gevaar bestaat voor langdurige infarcering van een subsegment.

PECK, NEERKEN en SALZMAN menen, dat het gebruik van lipiodol een hoger percentage goede resultaten zou geven dan in water oplosbare contrastmiddelen.

BOVORNKITTIE en ZABRISKIE zijn van mening, dat er een te sterke

acineuze vulling optreedt met lipiodol, terwijl de uitscheiding slecht zou zijn en het gevaar voor jodisme groot.

Naast andere mededelingen over acute reacties na bronchografie met lipiodol tengevolge van mechanische overvulling, anaphylactische reacties of jodisme, welke complicaties alle te wijten zijn aan onvoldoende voorbereiding van de patient of foutieve technieken, beschrijven STORRS, MACDONALD en GOOD een lipoid granuloma, dat bij thoracotomie 3 weken na het inbrengen van het contrastmiddel werd aangetroffen.

RABINOWITCH en LEDERER in 1934, WRIGHT in 1935, BRODY in 1943 en FORTNER en MILES in 1950 schrijven eveneens over lipoid granulomata, die werden gevonden na het gebruik van geïodeerde olie als röntgendiagnosticum.

Er werd veel experimenteel werk verricht teneinde het gedrag van lipiodol te bestuderen. BALLON en BALLON zagen bij katten geen veranderingen optreden. PINKERTON zag bij plantaardige oliën, zoals die als basis voor het lipiodol worden gebruikt, eveneens geen reactie, doch wel bij dierlijke en minerale oliën, waaruit hij de conclusie trok, dat de reactie afhankelijk is van het gehalte aan vrije vetzuren.

BROWN, BELTMAN, KELLY en CROWN, BEZANÇON, DELARUE en VALET-BELLOT zagen eveneens weinig tot geen weefselreactie. GOWAR en GILMOUR, evenals CHESTERMAN, vonden bij hun proefdieren omschreven gebieden met pathologische weefselveranderingen.

FELTON onderzocht 37 praeparaten verkregen door resectie van bronchiectatische longgebieden, waarbij praecooperatief bronchografisch onderzoek was verricht. Schrijver maakte hierbij gebruik van een speciale kleurmethode, specifiek voor lipiodol. In 14 gevallen werd microscopisch geen lipiodol gezien, in 10 praeparaten bevond zich lipiodol vrij in het lumen van bronchi en alveoli, 7 maal zag hij een fagocytair weefselreactie, in zes praeparaten werd een lipoid granuloma gezien. Er dient uiteraard bij het resultaat van dit onderzoek te worden overwogen, dat het gebruikte materiaal pathologische longgebieden betrof, waarin zoals de ervaring leert het contrast langer aanwezig blijft, waarschijnlijk ten gevolge van een verminderde ventilatie.

Bij het gebruik van lipiodol is het derhalve klinisch van belang, dat het contrastmiddel zo spoedig mogelijk na de ingreep uitgehoest

wordt, hetgeen alleen goed kan geschieden bij die patienten, bij wie de ingreep niet onder algehele narcose plaats heeft.

Door DORMER, FRIEDLÄNDER en WILES (1945) werd sulfa aan lipiodol toegevoegd, teneinde aldus de viscositeit te verhogen om een minder sterke acineuze vulling te verkrijgen.

In 1948 verscheen een publicatie van MORALES en HEIWINKEL in Zweden over een in water oplosbaar contrastmiddel, het zogenaamde umbradil astra, dat tot voordeel had, dat het snel werd uitgescheiden. FISCHER verbeterde dit praeparaat en bracht joduron-B uit.

Varianten op deze praeparaten zijn bronchoselectan en dionosil. Dit laatste wordt nu bij voorkeur in Groningen bij volwassenen gebruikt.

Een belangrijke verbetering van deze praeparaten ten opzichte van het lipiodol is, dat ze snel uitgescheiden worden en minder locale of algemene reacties geven.

Blijkens een mededeling van HESS (1954) wordt ook bij het gebruik van dionosil granuloomvorming gezien.

Wij menen, dat het gebruik van deze moderne praeparaten bij de kinderbrongrafie belangrijke nadelen heeft: het contrast is minder scherp en het bronchusslijmvlies wordt meer geprikkeld. Bij de techniek, waarbij geen anaesthesie wordt gegeven, is het contrastmiddel grotendeels uitgehoest, voordat de röntgenopnamen zijn gemaakt.

Hoofdstuk III

TECHNIEK

Vulling van de bronchusboom met een röntgencontrastmiddel geschiedt in de Groninger kliniek reeds sedert bijna 40 jaar. In wezen is de methodiek gedurende deze jaren onveranderd gebleven. Zoals blijkt uit hoofdstuk VII is het aantal goede resultaten bij kinderen zeer groot. Bij volwassenen is dit percentage nog hoger, doordat deze patienten beter meewerken.

Er dient natuurlijk voor te worden gezorgd dat een kind, bij wie de bronchografie moet worden verricht in een zo goed mogelijke algemene toestand verkeert. Bij temperatuursverhoging wordt de ingreep als regel uitgesteld.

Teneinde een optimale vulling te verkrijgen is het van belang dat gedurende enige dagen voor het onderzoek een goede expectoratie plaats heeft, zonedig met behulp van houdingsdrainage. In bepaalde gevallen kan ademgymnastiek worden toegepast.

Onverwachte overgevoelighedsreacties moeten worden voorkomen door voor de ingreep allergiehidtesten te verrichten met het contrastmiddel en het anaestheticum, respectievelijk jodium en tetracaïne.

Om aspiratie van maaginhoud tijdens het onderzoek tegen te gaan, moet het kind gedurende minstens 6 uren voordat de ingreep zal plaats vinden nuchter worden gehouden.

Als praemedicatie wordt 30 minuten voor het onderzoek 25-50 mgr. phenobarbital per intramusculaire injectie toegediend. De dosering van het barbituraat is uiteraard afhankelijk van de leeftijd. Wij geven de patientjes deze praemedicatie om de kinderen tot rust te brengen, doch tevens dient luminal als antidotum van het anaestheticum tetracaïne.

Patienten, bij wie op grond van het allergische onderzoek overgevoelighedsreacties kunnen worden verwacht, moeten hiertegen worden beschermd met antihistaminica, c.q. corticosteroiden.

Nadat alle voorzorgsmaatregelen zijn getroffen, welke een eventueel risico van het onderzoek uitschakelen of verminderen, wordt het kind naar het Radiologisch Instituut (Prof. Dr. J. R. Blickman) vervoerd, waar de bronchografie wordt verricht.

Bij zuigelingen en kleuters vindt de ingreep plaats zonder locale of algemene anaesthesie, bij grotere kinderen wordt slechts een weinig tetracaïne $1/2^0/0$ met een spray verstoven over de tongbasis en larynxingang.

Kinderen van 10 jaar en ouder kunnen op dezelfde wijze als volwassenen worden behandeld, indien zij althans bereid zijn hun medewerking aan het onderzoek te verlenen. Ook bij deze oudere kinderen wordt door middel van een verstuiver het slijmvlies van de pharynx en tongbasis anaesthetisch gemaakt met tetracaïne $1/2^0/0$. Vervolgens wordt het anaestheticum in contact gebracht met het slijmvlies van de larynx, trachea en bronchi door dit met behulp van een gebogen larynxcanule, welke is bevestigd op een recordspuit van 2 cc op geleide van een larynxspiegel in de glottis te druppelen. Maximaal wordt hiervoor een hoeveelheid van 5 cc tetracaïne gebruikt.

Als röntgencontrastmiddel gebruiken wij bij de jongere kinderen lipiodol, de oudere kinderen krijgen evenals de volwassenen dionosil.

Lipiodol geeft het fraaiste contrast. Het bronchusslijmvlies wordt door dit klassieke praeparaat het minst geprikkeld, hetgeen bij de door ons toegepaste vullingstechniek, waarbij weinig of geen anaestheticum wordt gegeven, natuurlijk van veel belang is.

Door het contrastmiddel op lichaamstemperatuur te brengen wordt het optreden van hoestprikkels nog verminderd.

In het algemeen is - afhankelijk van lengte en leeftijd - een hoeveelheid contrastolie van 6-12 cc voldoende voor een dubbelzijdige vulling.

Het gebruik van dionosil stuit bij de jonge kinderen op bezwaren door de sterke prikkeling van het slijmvlies, waardoor het contrastmiddel is uitgehoeft, voordat de röntgenopnamen zijn gemaakt. Bij de oudere kinderen, die op dezelfde wijze als volwassenen worden behandeld, vervalt dit bezwaar echter, doordat het bronchusslijmvlies hier anaesthetisch is gemaakt. Voor deze groep patienten prefereren wij dionosil, daar dit middel gemakkelijker wordt uitgescheiden. De hoeveelheid dionosil, die nodig is voor een vulling

van de bronchusboom, bedraagt 10-15 cc per zijde. De omvang van de thorax is hier bepalend voor de te nemen hoeveelheid.

In het algemeen wordt een dubbelzijdige vulling in één tempo verricht.

Het inbrengen van het röntgencontrastmiddel geschiedt bij jonge kinderen met behulp van een halfvaste catheter, welke tot even voorbij de stembanden wordt geschoven. De catheter wordt ter plaatse gebracht via een directe laryngoscopie met de spatel volgens KILLIAN bij de liggende patient. De catheter dient goed gefixeerd te worden, daar deze bij het oprichten van het kind gemakkelijk kan verschuiven, waardoor al het in te spuiten contrastmiddel via de oesophagus in de maag terecht komt. Ook voor te ver doorschuiven van de catheter moet worden gewaakt, omdat dan het gevaar bestaat, dat de gehele hoeveelheid contrastolie in één segment belandt en aldus aanleiding kan geven tot langdurige infarcering van een segment of subsegment. Nadat de catheter is ingevoerd, wordt het kind in zittende houding gebracht, waarna de vulling een aanvang kan nemen.

Eerst wordt het kind naar rechts gehouden voor de vulling van de rechter bronchusboom, de linker kant wordt gevuld door een houdingsverandering naar links. De houdingsverandering wordt het langst naar die zijde bewaard, waar de afwijking op de gewone röntgenfoto werd gezien.

Patient wordt vervolgens voor het röntgenapparaat geplaatst, waarna drie opnamen worden gemaakt, een dorsoventrale foto, een schuine met de linker zijde tegen de plaat en een met de rechter zijde voor. Onmiddellijk hierna mag het contrastmiddel worden uitgehoest.

Oudere kinderen nemen, evenals volwassenen, plaats op de röntgentafel. Het contrastmiddel wordt ingebracht bij de zittende patient, die iets naar de te vullen zijde dient over te hellen. Eerst wordt die zijde gevuld, waar de afwijking wordt vermoed. Als instrumentarium worden een larynxspiegel en een gebogen larynxcanule gebruikt, welke laatste is bevestigd aan een spuit van 20 cc waarin zich de contrastolie bevindt. Met de larynxcanule wordt de epiglottis aangehaakt, waarna ongeveer $\frac{3}{5}$ van de te gebruiken hoeveelheid contrastmiddel wordt ingebracht. Patient wordt nu in zijligging op de tafel gelegd, waarbij hij op de zojuist gevulde

zijde ligt. Door de tafel nu in anti Trendelenburg stand te plaatsen, wordt het contrastmiddel door de zwaartekracht in de boven- en middenkwabstakken, resp. de lingula, gebracht waar het zich mede door de inspiratoire aanzuiging (STUTZ) als een dunne film over de bronchuswand verspreidt. Nadat ook het resterende deel van de dionosil is ingebracht, worden de basale takken gevuld door de zittende patient gedurende enige tijd iets voorover en iets achterover te houden. Door de radioloog worden hierna op geleide van het doorlichtingsbeeld röntgenfoto's in drie richtingen gemaakt, n.l. een dorsoventrale opname, een schuine en een dwarse foto.

De andere zijde wordt vervolgens op dezelfde wijze gevuld. Een nadeel van de dubbelzijdige vulling in één tempo is, dat van de zijde welke het laatst wordt gevuld geen dwarse foto kan worden gemaakt. Het vullingsbeeld van deze dwarse opname kan niet geïnterpreteerd worden, doordat dit onduidelijk wordt door de contrastmassa, welke zich nog in de andere thoraxhelft bevindt. Dit is de reden, waarom de zieke zijde het eerst gevuld dient te worden.

Wij zijn ons bewust, dat ook onze methodiek niet ideaal is en als bezwaar dient het psychotrauma voor de patient te worden genoemd. Een goede voorbereiding van het kind en een goed beheersen van de techniek zullen dit echter tot een minimum reduceren.

De voordelen van onze werkwijze zijn echter vele. Belangrijk is, dat het kind, dat geen anaestheticum krijgt toegediend, in staat is meteen na de ingreep het contrastmiddel vrijwel volledig uit te hoesten.

Eveneens wordt een normale respiratie behouden, waardoor een goede perifere vulling kan worden verkregen, terwijl het in de regel mogelijk is de opnamen in de inspiratiefase en eventueel ook bij expiratie te maken.

Het risico van een algemene narcose, dat ondanks de zeer goede moderne techniek toch altijd nog aanwezig blijft, wordt vermeden door de hier beschreven vullingsmethode.

Wij menen dan ook, dat het maken van een bronchogram op de aldus beschreven wijze beslist een kleine ingreep kan worden genoemd. Ook op de kinderleeftijd dient het bronchografische onderzoek echter slechts op strenge indicatie te worden verricht, daar elk onnodig onderzoek schade voor de patient kan betekenen.

Hoofdstuk IV

INDICATIES EN CONTRA-INDICATIES

In het algemeen kan men zeggen dat een bronchografisch onderzoek geïndiceerd is voor alle patienten, bij wie het normale röntgenonderzoek, doorlichting, thoraxfoto's en eventueel de planigrammen, onvoldoende gegevens verschaffen omtrent localisatie en uitbreiding van een longafwijking. Het bronchogram is derhalve meestal het sluitstuk van het röntgenologische onderzoek van de thorax.

In vele gevallen zal bronchoscopie noodzakelijk zijn om het pathologisch substraat te leren kennen van de afwijking, welke door het bronchogram wordt aangetoond en gelocaliseerd. De bronchografie biedt het grote voordeel dat ook afwijkingen van de periferie van de bronchusboom, waarop de laatste jaren zozeer de aandacht wordt gevestigd (LYNNE REID, SIMON en GALBRAITH, DUINKER) kunnen worden aangetoond. Deze kunnen uiteraard niet met de bronchoscoop worden bekeken. Interpretatie van deze beelden is pas mogelijk geworden door het pathologisch anatomische onderzoek van resectiepraeparaten.

Het aantal bronchogrammen, dat bij kinderen wordt gemaakt, is veel kleiner dan dat bij volwassenen. Dit is niet verwonderlijk, daar er meer volwassenen dan kinderen zijn. Ook wordt nog vaak gedacht, dat het maken van een bronchogram bij kinderen technisch moeilijk zou zijn (ENGEL). In ieder geval komt men er in de praktijk niet zo spoedig toe bij een kind bronchografie te verrichten. Dit is geheel ten onrechte. Een derde oorzaak moet worden gezocht in de longpathologie, welke bij de volwassene anders is dan bij de jeugdige patient. Tumoren komen bij het kind slechts sporadisch voor, de chronische specifieke respiratoire aandoeningen geven bij de volwassen patient veelal ernstiger en meer uitgebreide afwijkingen, welke een bronchografisch onderzoek eerder noodzakelijk maken.

Voor de bronchoscopist is het bronchogram van veel betekenis. Dit stelt hem immers in staat zich reeds voor de ingreep te oriënteren over eventuele pathologische veranderingen van de betreffende bronchusboom. In het bijzonder geldt dit voor volwassen patienten, bij wie tumoren en specifieke processen de belangrijkste indicatie voor een bronchoscopie zijn. Bij kinderen daarentegen wordt vaak bronchoscopie verricht om slijmvliesveranderingen bij ontstekingen op te sporen en eventueel secreet af te zuigen. Deze bronchoscopie zou ten zeerste worden bemoeilijkt door achtergebleven lipiodolresten en slijmvliesprikkeling door het contrastmiddel, indien eerst een bronchogram zou zijn gemaakt.

INDICATIES

Zoals blijkt uit tabel I (hoofdstuk VII) bestaat het grootste deel van de patientjes, bij wie een bronchogram werd gemaakt, uit kinderen met chronische aspecifieke respiratoire aandoeningen. Steeds moet bij chronische hoesters of patienten met recidiverende pneumonieën aan de mogelijkheid van bronchiectasie worden gedacht. Meestal kan dit slechts met zekerheid worden aangetoond door een bronchografie. Dit is dan ook de belangrijkste indicatie voor een bronchografisch onderzoek bij het kind.

Zeer belangrijk is ook het bronchogram voor de localisatie bij de diagnostiek van een bronchusstenose of afsluiting. Dit is ook het geval bij de zeldzame tumoren op de kinderleeftijd. De bronchografie dient hier steeds door een bronchoscopie te worden gevolgd.

Het corpus alienum neemt een zeer aparte plaats in de longpathologie in. De vroegdiagnose kan de patient voor uitgebreide longafwijkingen behoeden. Gelukkig wordt die diagnose dikwijls spoedig gesteld door de typische anamnese: het kind wordt plotseling benauwd en begint hevig te hoesten. In deze „acute” gevallen is een bronchogram niet noodzakelijk voor de localisatie. Het fysieke onderzoek en de thoraxfoto's in in- en expiratiestand geven gewoonlijk voldoende inlichtingen. Bij deze patienten wordt na het gewone röntgenonderzoek bronchoscopie verricht om het corpus alienum te verwijderen.

Bronchografie is echter wel aangewezen, indien zich moeilijkheden bij de extractie voordoen door een bijzondere localisatie of door een reeds langdurige aanwezigheid in de long.

Indien het corpus alienum reeds langere tijd in de bronchus aanwezig was, dient ongeveer een week nadat het is verwijderd bronchografisch onderzoek te worden verricht om aldus eventuele beschadigingen aan te tonen. Blijken er inderdaad veranderingen in de vorm van bronchiectasie of pijpjes te zijn ontstaan, dan moet dit onderzoek na drie maanden nog eens worden herhaald.

Indien ook deze tweede serie bronchogrammen afwijkingen vertoont, dan is het noodzakelijk nog enige malen contrastfoto's te maken met intervallen van 3-6 maanden. Vaak blijken deze bronchusverwijdingen op de kinderleeftijd nog reversibel.

Operatieve behandeling van een bronchiectasie, welke perifeer van een obstructie is ontstaan, dient alleen te worden overwogen, indien deze na geruime tijd onveranderd aanwezig blijft.

Bij de longtuberculose geven de contrastfoto's een duidelijk beeld van de opgetreden veranderingen van de bronchusboom. Speciaal indien resectietherapie wordt overwogen, is het bronchogram onontbeerlijk.

In principe behoort de thoraxchirurg bij elke longoperatie de beschikking te hebben over contrastfoto's, teneinde zo goed mogelijk te zijn ingelicht over de localisatie en de uitbreiding van het ziekteproces en over de anatomische variaties.

Ook congenitale afwijkingen kunnen door een bronchografisch onderzoek aan het licht worden gebracht.

Bij zuigelingen kan het inbrengen van contrastolie in de trachea nuttig zijn voor de differentiële diagnostiek van een congenitale inspiratoire stridor. De stenose kan worden veroorzaakt door een slap larynxskelet, maar vernauwing van de trachea door een vaatring zal eenzelfde klinisch beeld geven. Het tracheogram zal kunnen uitmaken of chirurgische therapie noodzakelijk is.

Indien men twijfelt of een schaduw op de thoraxfoto al of niet met de bronchusboom samenhangt, dan zal het bronchogram meestal de oplossing brengen. Voor de differentiatie tussen bijvoorbeeld een longabsces, een bronchiectasie en een congenitale cyste is dit zeer belangrijk.

CONTRA-INDICATIES

Bij het kind zijn de contra-indicaties voor de ingreep in principe

dezelfde als bij volwassenen. Voor kinderen met een slechte longfunctie zal het onderzoek een ernstige belasting zijn.

In het algemeen maakt men liever geen bronchogram bij patienten met een actief longproces, al dan niet van specifieke aard. Door gebruik te maken van antibiotica en chemotherapeutica is echter een goede bescherming mogelijk, er worden weinig complicaties gezien.

Overgevoeligheid voor het contrastmiddel kan niet meer als een strikte contra-indicatie worden beschouwd sinds wij de beschikking hebben over corticosteroiden.

Daar gedurende geruime tijd na een bronchografie het aan eiwit gebonden jodiumgehalte sterk verhoogd wordt, is het van belang dat bij patienten bij wie tevens een aandoening van de glandula thyreoïdea bestaat, het functieonderzoek van de schildklier aan het bronchografische onderzoek vooraf gaat.

Hoofdstuk V

ANATOMIE

Reeds vroeg in het embryonale leven wordt een aanduiding van de longaanleg gezien. Bij een foetus van ± 3 mm, wat overeenkomt met een leeftijd van ongeveer 26 dagen, is reeds een peervormig longknopje zichtbaar, dat spoedig in 2 richtingen uitgroeit, de rechter voornamelijk in caudale richting, terwijl de linker meer naar lateraal gaat. De longen zijn van entodermale oorsprong en worden omgeven door een dicht mesenchym, waaruit later het vasculaire gedeelte van de long en de pleurabladen ontstaan.

Belangrijk zijn de onderzoeken van MARCUS en HILBER. Men heeft vroeger bij de ontwikkeling van de long vooral gelet op de uitgroeï van het epitheel; de ingroeï van mesenchymale elementen is van evenveel belang. Bij de amfibieën is de long een luchtzak. Bij de reptielen ontstaan hierin schotten, door een behoefte aan een vergroting van het ademoppervlak. Deze schotten worden gevormd door ingroeï van het mesenchym. Dit is het begin van de later zo gecompliceerde bouw van de long bij de zoogdieren en de mens.

Er zij vermeld, dat deze opvatting, maar met een geheel andere terminologie ook wordt gepropageerd door POLICARD. De long is in aanleg een klier en werd vroeger in de verdere ontwikkeling steeds uitsluitend als zodanig beschouwd. Maar deze „glande au début de l'embryogénèse” is een „organe conjonctivovasculaire” bij de geboorte.

Omstreeks de 33ste dag wordt al een verdeling in kwabben gezien met rechts drie en links twee uitlopers. Na deze periode volgt een verdere uitgroeï van de primaire longkwabben, waarbij de grondslag voor de segmentatie wordt gelegd en dus ook de anatomische variaties ontstaan (WELLS en BOYDEN, HEISS). Bij een embryo van 17-20 mm, dat ongeveer 40 dagen oud is, zouden alle subsegmentale bronchi al in aanleg aanwezig zijn.

ANDO onderzocht foetale longen van eeneiige tweelingen en kwam tot de conclusie, dat zelfs hier verschillen bestaan in het patroon van segmentatie en subsegmentatie.

In de zesde maand van de graviditeit ontstaan de eerste alveoli.

DUBREUIL, LACOSTE en RAYMOND onderscheiden drie fasen in de ontwikkeling van de long. De periode gedurende welke de bronchusboom wordt gevormd en waarin respiratie onmogelijk is, noemen zij de glandulaire periode, deze duurt zes maanden. In de daaropvolgende canaliculaire periode wordt het respiratoire gedeelte van de long gevormd, terwijl in de alveolaire periode, welke gedurende enige weken na de geboorte komt, de alveoli haar definitieve vorm krijgen.

Door de Amerikaanse onderzoekers LOOSLI en POTTER werd het bestaan van deze fasen histologisch bevestigd, doch zij verplaatsten de canaliculaire periode naar de 4e-6e maand en de alveolaire periode naar de laatste maanden van de graviditeit.

Het vergelijkend anatomisch onderzoek van de Zwitserse anatoom AEBY (1880) toonde de onjuistheid aan van de oude theorie van de dichotomie van CRUVEILHIER (1852), waarbij men aannam, dat de luchtpijp zich in tweeën deelde, voor elke long één bronchus, welke tweedeling een groot aantal malen werd voortgezet. AEBY ziet bij alle zoogdieren een zelfde grondplan voor de bronchusboom: de hoofdbronchus loopt door tot in de nis tussen diafragma en columna vertebralis en wordt onder het afgeven van zijtakken steeds nauwer, dit is de stambronchus. Van bijzondere betekenis is de zogenaamde eparteriële bronchus, welke ontspringt boven de plaats, waar de arteria pulmonalis de stambronchus kruist. Alle bronchi, die meer caudaal ontspringen, worden hyperarteriëel genoemd. De eparteriële bronchus speelt bij het ontstaan van het longtype een beslissende rol. Het eparteriële systeem, dat in een volledig ontwikkelde long aan beide zijden voorkomt, kan aan één of beide zijden verloren gaan. Hieruit kunnen volgens AEBY alle andere vormen van de bronchusboom worden afgeleid door uitval van bepaalde zijtakken, d.i. de zogenaamde reductie theorie.

Latere onderzoekers gingen uit van een dubbelzijdig hyperarteriëel systeem, waaruit na uitbreiding craniaalwaarts de verschillende typen zouden ontstaan: extensie theorie.

Het begrip longsegment werd het eerst door EWART (1889) be-

schreven in een uitgebreide studie over de anatomie van bronchi en longvaten, waarin hij tevens een nomenclatuur voor de bronchusboom aangaf.

Door NARATH (1901) werden de onderzoeken van AEBY grotendeels bevestigd. Deze schrijver meende echter, dat er geen onderscheid moet worden gemaakt tussen eparteriële en hyperarteriële bronchi.

Tegenover de reductie theorie stelde hij de migratie theorie, welke reeds door WILLACH (1888) was geponeerd. Volgens deze theorie zouden er oorspronkelijk slechts ventrale zijtakken van de stambronchus zijn geweest, de dorsale takken zouden zijn ontstaan door verplaatsing van laterale zijtakken van de ventrale bronchi.

HUNTINGTON (1920) meende, dat er een adaptatie van de primitieve long plaats had, waarbij deze werd aangepast aan de voor de verschillende zoogdieren zo uiteenlopende omstandigheden: selectie theorie.

HILBER (1932) is de mening toegedaan, dat de anatomie van de bronchusboom wordt bepaald door aerodynamische wetten, afhankelijk van de vorm van de thorax en de ademhaling, waardoor de lucht met de minst mogelijke weerstand ook de periferie van de long kan bereiken.

De belangstelling voor de anatomie van de bronchusboom nam zeer toe door de ontwikkeling van de longchirurgie. Door het grote klinische belang voor longartsen, radiologen, chirurgen en bronchologen namen vele clinici zelf het onderzoek ter hand: KRAMER en GLAS, HUIZINGA, HUIZINGA en BEHR, POTHOVEN, RAP, HARDIE-NEIL, GILMOUR en GWYNNE, JACKSON en HUBER, CHURCHILL en BELSEY, BROCK, WESTERMARK, HERRNHEISER, TWINING, STUTZ, terwijl in de laatste jaren door de anatoom BOYDEN belangrijk werk werd verricht, teneinde tot een systematisch anatomisch overzicht te geraken van de bronchi en longvaten.

De Engelse paediatr STEFAN ENGEL publiceerde in 1947 een uitgebreid onderzoek over de anatomie van de kinderlong in de verschillende stadia van ontwikkeling. Hij onderzocht de longen van 400 kinderen in serie-coupees. Uit zijn onderzoeken blijkt, dat de groei van de trachea en hoofdbronchi tot het 3e-4e jaar vrij sterk is, waarbij de diameter snel toeneemt. Tot het 12e jaar zou de groei van weinig betekenis zijn, doch daarna begint in de puberteit weer een snelle expansie.

De trachea ligt bij het kind relatief ver naar rechts in het losmazige weefsel van het mediastinum, terwijl de bifurcatie bij het jonge kind hoger ligt, n.l. Th 3-4, bij het oudere kind ter hoogte van Th 5-6. Tevens valt op, dat het mediastinum breder is (MARESCH en WASHBURN) en de diaphragma-koepel hoger staat en wel bij Th 9, deze zakt later tot Th 11. Verder blijkt, dat bij het pasgeboren kind de antero-posterior afmeting ongeveer gelijk is aan de breedte van de thorax. De omvang in de breedte wordt in verhouding tot die in de diepte eerst in de puberteit groter. De groei van de thorax zou relatief het sterkst zijn in de eerste twaalf levensmaanden.

Over de groei van de long zelf bestaan verschillende theorieën. Volgens KÖLLIKER (1881) zou de long van het jonge kind een volwassen long in miniatuur zijn. BROMAN (1923) stelde hiertegenover, dat ook na de geboorte nieuwe elementen worden gevormd. ENGEL (1947) zocht een compromis tussen deze theorieën door aan te nemen dat er twee levensperiodes zijn, tot de leeftijd van 4 of 5 jaar vindt er een opbouw plaats in de acini, waarvan veel nieuwe zouden worden gevormd, terwijl in de tweede periode de aanwezige elementen slechts groter worden. BREMER (1935) meende, dat er in de periferie een uitbreiding plaats heeft van het epitheel der bronchioli, waarbij ductus alveolares zouden worden omgebouwd tot bronchioli. Andere onderzoekers zijn van mening, dat slechts de ductus alveolares langer en dunner worden, terwijl de alveoli zelf groter worden.

Ondanks de vele theorieën is het tot op de huidige dag niet duidelijk hoe de groei van de long bij de zuigeling en het jonge kind tot stand komt.

Daar er behoefte bestond aan een algemeen aanvaarde nomenclatuur van de bronchusboom werd in 1949 op het International Congress of Oto-Rhino-Laryngology in Londen door HUIZINGA voorgesteld een internationale commissie in te stellen, die de mogelijkheid hiervan moest onderzoeken. Als basis van discussie diende een rapport uitgebracht voor de Thoracic Society of Great Britain door NEGUS, BROCK, FOSTER-CARTER en APPLETON. De commissie bestaande uit CLERF, HOLINGER, CHEVALIER JACKSON, TUCKER, APPLETON, BROCK, NEGUS, NICOLS, LEMOINE, SOULAS, BARRETTO, EEMAN, HUIZINGA, KJAER en LEEGAARD kwam na een discussie van 4 uren tot overeenstemming over de onderstaande nomenclatuur en nummering van de bronchi.

Rechter long:

Bovenkwab

1. apicale
2. posterior
3. anterior

Middenkwab

4. laterale
5. mediale

Onderkwab

6. apicale
7. cardiale
8. antero-basale
9. latero-basale
10. postero-basale

Linker long:

Bovenkwab

- 1 + 2. apico-posterior
3. anterior
4. lingula superior
5. lingula inferior

Onderkwab

6. apicale
8. antero-basale
9. latero-basale
10. postero-basale

De linker bovenkwab wordt verder nog onderverdeeld in een upper division, bestaande uit apico-posterior en anterior takken en een lower division, welke door de lingula wordt gevormd.

De bronchus cardiacus van de rechter onderkwab kreeg nog een tweede naam, n.l. medio-basale bronchus.

Er werd tevens overeengekomen de bronchi te nummeren, ten-einde aldus in de literatuur een bronchogram op duidelijke wijze te kunnen bespreken.

De wens, die HUIZINGA en SMELT in „Bronchography” uitspraken: „it is sincerely hoped that this new nomenclature will be universally adopted” is grotendeels bewaarheid. In practisch de gehele wereld wordt deze nomenclatuur thans gebruikt, in de U.S.A. wordt door een aantal anatomen de terminologie volgens JACKSON en HUBER geprefereerd, welke slechts op enige punten van de bovengenoemde afwijkt (BOYDEN, GRAY, CUNNINGHAM, MORRIS).

HET BRONCHOGRAM

Het bronchogram dient zeer systematisch te worden bestudeerd. Het verdient aanbeveling de serie foto's naast elkaar voor een lichtkast te hangen, opdat deze als één geheel kan worden bekeken. Op deze wijze krijgt de onderzoeker als het ware een stereoscopisch beeld van de bronchusboom.

In principe mag een afwijking slechts worden genoteerd, indien deze op meer dan één projectie wordt aangetroffen. Om aan te tonen hoe bedriegelijk het beeld van één foto kan zijn, geven wij de geschiedenis van patient A., ♂ 5 jaar, P. K. 99951.

Patient maakte na een pertussis op 3 jarige leeftijd voor de eerste maal een pneumonie door. Daarna heeft hij nog 8 maal een longontsteking gehad. Sedert \pm 2 weken hoest hij weer, hij is daarbij niet benauwd. Bij auscultatie worden links-achter crepiterende rhonchi gehoord, terwijl het ademgeruis links voor-onder is opgeheven. Op de thoraxfoto wordt een versterkte tekening van het linker onderveld gezien.

Op het dorsoventrale bronchogram (fig. 1) zien wij rechts een normale anatomie, alle takken zijn goed gevuld. In de rechter onderkwab ontbreekt de acineuze tekening.

Bij het bestuderen van de rechter schuine foto (fig. 2) krijgt men de stellige indruk, dat er een anatomische variatie van de rechter bovenkwab aanwezig is, n.l. een tweedeling. De apicale segmentbronchus lijkt apart af te gaan, de anterior en posterior takken splitsen zich gezamenlijk af. De voorachterwaartse foto toont duidelijk aan, dat dit slechts schijn is. De rechter bovenkwab vertoont een normale driedeling.

Het is dan ook nooit aan te bevelen een conclusie te trekken uit een enkele projectie.

Een diagnose mag in het algemeen niet worden gesteld op het bronchografische beeld alleen. Het bronchogram moet worden be-

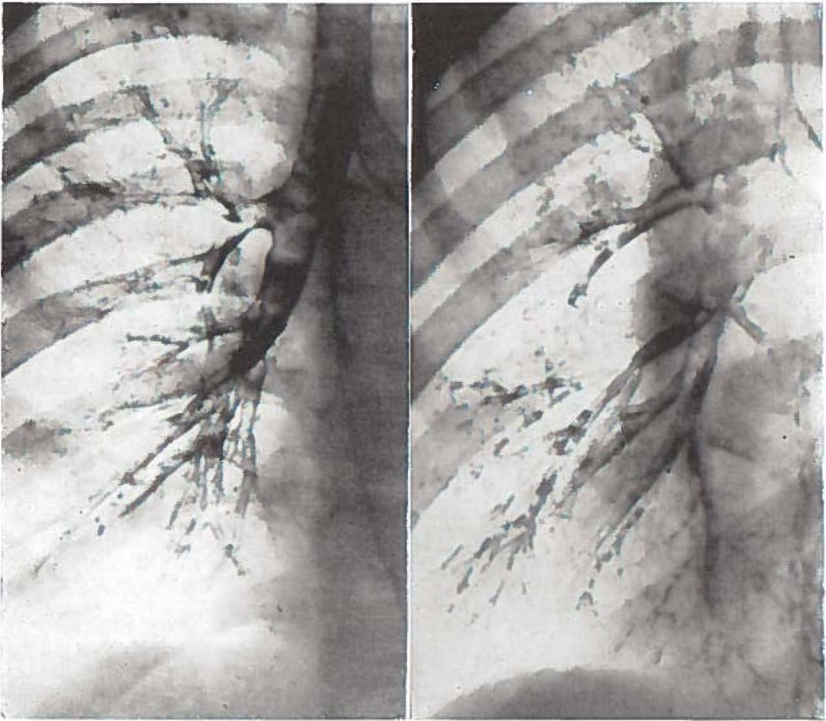


Fig. 1

Fig. 2

schouwd als een belangrijke aanvulling van de röntgendiagnostiek. De juiste localisatie van een afwijking kan men met deze serie foto's bepalen. Verschillende afwijkingen van de bronchi, zoals een verwijding, worden aangetoond. Men krijgt een juist inzicht omtrent de individuele anatomie van de bronchusboom. De meer subtiele afwijkingen, zoals die bij de asthmapatient en de chronische hoester worden gezien, kunnen slechts met behulp van een bronchogram worden aangetoond.

De afwijkingen, die men bij het bestuderen van de foto's kan vinden, kunnen in drie hoofdgroepen worden verdeeld, welke hier nader zullen worden besproken.

- A. Abnormale anatomie.
- B. Veranderingen van de bronchi.
- C. Veranderingen in het perifere vullingsbeeld.

A. ABNORMALE ANATOMIE.

Dit kan het gevolg zijn van een min of meer ernstige stoornis in de ontwikkeling van de long, zoals een longagenesie en een long-sequestratie. Hier is een duidelijke pathologie, die als een aparte groep zal worden besproken. In de praktijk is de afgrenzing van deze groep echter niet zo gemakkelijk als men misschien zou verwachten. Naast de bovengenoemde voorbeelden bestaan ook afwijkingen van de normale anatomie, die op zichzelf niet direct pathologisch kunnen worden genoemd, maar die door een verandering in de aerodynamische verhoudingen, door het ontbreken van de mogelijkheid van het optreden van een collaterale ventilatie of het gemakkelijker optreden van een infectie de indirecte oorzaak kunnen zijn van een pathologische toestand. Een voorbeeld hiervan is een afzonderlijke lobus cardiacus. Er bestaat de opvatting, dat hierin eerder pathologische veranderingen zouden ontstaan dan in andere longgedeelten. Bij de oorspronkelijke beschrijving van het syndroom van KARTAGENER werd een bronchiectasie verondersteld in een lobus cardiacus. In Groningen werden ook dergelijke patienten gezien, maar hier kon juist door de bronchografie gemakkelijk worden aangetoond, dat de schaduw in werkelijkheid bestond uit de sterk verkleinde onderkwab.

Verreweg de grootste groep wordt gevormd door afwijkingen van de normale anatomie, die worden samengevat als: anatomische variaties. Ze zijn zeer talrijk, op zichzelf bepaald niet pathologisch, maar door een abnormale anatomie kan de pathologie zeker worden beïnvloed. Ze betreffen vooral de plaats van oorsprong en het verloop van de zogenaamde segmentale bronchi, dit zijn dus de bronchi van de 3e orde. Bij de gecompliceerde bouw en ontwikkeling van de long zullen anatomische variaties verder naar de periferie waarschijnlijk nog frequenter zijn, maar, althans voorlopig, hebben deze nog geen klinische betekenis. Door een anatomische variatie wordt soms de localisatie van een longproces duidelijk. De variaties zijn belangrijk voor de bronchoscopist, maar vooral ook voor de chirurg bij het verrichten van partiële resecties.

Het begrip anatomische variatie houdt in, dat voor de bronchusboom een bepaalde anatomie als normaal wordt aangenomen. Deze normale anatomie is echter niets anders dan een kunstproduct. Het is het resultaat van zeer veel werk van een groot aantal onderzoe-

kers. Het is een kwestie van statistiek, welke wijze van vertakking in een groot aantal longen de meest frequente is. Het heeft zelfs veel moeite gekost om tot een compromis te komen, zoals is beschreven in hoofdstuk V. Een ieder met ervaring weet echter, dat afwijkingen van deze standaard-anatomie zeer veelvuldig zijn. Nu is het zo, dat men toch in de praktijk over het geheel wel een onderscheid maakt tussen veel voorkomende anatomische variaties als een vertraagde dieldeling van de rechter bovenkwab en meer bijzondere als het afzonderlijk afgaan van de apicale tak van de bovenkwab. Deze laatste zou men kunnen noemen de variaties in engere zin. Deze zijn veel zeldzamer, ze worden door verschillende onderzoekers beschreven in een frequentie van 2-4‰ (LEMOINE, FISCHER, HILBRAND). FRANCHINI zag ze bij een onderzoek van 1200 brochogrammen in 6‰ van de gevallen.

De Hongaren KERTES en RADICS en SÉRÉNYI vermelden op een totaal van 14000 bronchogrammen eveneens een percentage van 3‰ delingsanomalieën, waarbij de meest frequente afwijking de afsplitsing van een segmentbronchus uit de trachea bleek te zijn. Tevens werd enige malen het ontspringen van een segmentbronchus uit de linker hoofdbronchus gezien, terwijl in 0.8‰ der gevallen de ingang van de rechter bovenkwabbronchus naar het onderste deel van de trachea was verplaatst.

Door o.a. APPLETON, BOYDEN en SCANELL, BROCK, FOSTER-CARTER, HERRNHEISER, HOLINGER, HUIZINGA en SMELT werden de meest voorkomende afwijkingen gedetailleerd beschreven.

HERRNHEISER deelde de anatomische variaties van de bronchi in vier groepen in, n.l. de abnormale oorsprong van een bronchus, variaties in het aantal bronchi en de meestal van beide eerste vormen afhankelijke veranderingen in grootte en richting van de bronchi. Ook STUTZ en VIETEN gebruiken deze indeling. Volgens KERTES en RADICS en SÉRÉNYI kan de veranderde anatomie van de bronchi worden teruggebracht tot drie principes, n.l. vroege deling, late deling en transpositie. BERNARD en GAMAIN, evenals HUIZINGA en SMELT, gaven een samenvatting van de bronchusafwijkingen in schematische vorm, waardoor de variaties aanschouwelijk worden voorgesteld.

De verschillende indelingen hebben alle hun eigen voordelen, zodat getracht moest worden tot een synthese te geraken. Daarbij

is het belangrijk een indeling te maken, die alle afwijkingen van de normale anatomie omvat. FOSTER-CARTER onderscheidde zo tussen afwijkingen in de anatomie van de kwabben, van het parenchym en van de bronchi.

Wij menen, dat de algemene indeling van FOSTER-CARTER zeer goed voldoet; voor de afwijkingen van de bronchusboom zelf geven wij de voorkeur aan het onderscheid, dat KERTES en RADICS en SÉRÉNYI hiervoor maakten.

Het volgende schema wordt als een compromis voorgesteld.

I. *Afwijkingen van de kwabben*

1. extra fissuren
2. te weinig fissuren
3. fissuren t.g.v. abnormaal verlopende bloedvaten, b.v. lobus vena azygos.

II. *Afwijkingen van het parenchym en de bronchusboom*

1. agenesie van een long
2. hypoplasie
3. longsequestratie

III. *Afwijkingen van de bronchi*

1. congenitale bronchiectasie
2. congenitale cyste long

IV. *Afwijkingen in de normale bouw van de bronchusboom, de z.g. anatomische variaties*

1. vroege deling
2. late deling
3. transpositie a. proximaal
 b. distaal

De afwijkingen in de normale bouw van de bronchusboom dienen met enige voorbeelden verduidelijkt te worden. Een vroege deling wordt gezien bij de vrij frequent voorkomende driedeling van de linker bovenkwab, omgekeerd is een tweedeling van de rechter bovenkwab dikwijls een voorbeeld van late deling.

Bij een proximale transpositie ontspringt een bronchus van lagere orde proximaal van de bronchus, waaruit hij normaal stamt, zoals wij dit zien bij het afgaan van de apicale tak van de rechter bovenkwab uit de trachea.

Men spreekt van een distale transpositie, indien b.v. de anterior tak van de linker bovenkwab afgaat van de superior van de lingula.

B. VERANDERINGEN VAN DE BRONCHI.

HUIZINGA en SMELT onderscheiden de drie volgende groepen:

1. Verwijding en holtevorming.
2. Stenose en stop.
3. Verplaatsing.

1. *De verwijding*, de bronchiectasie. Voor de diagnose levert de ampullaire en sacculaire ectasie geen moeilijkheden op, doch bij de lichte cilindrische ectasie is een zeer grote ervaring vereist om tot een juiste interpretatie te geraken.

De differentiatie met de zogenaamde „pijpjes” en „branches cassées” kan zeer lastig zijn, deze afwijkingen zullen bij de beschrijving van de periferie van het bronchogram nader worden besproken.

Naast de cilindrische, ampullaire en sacculaire bronchiectasieën dient nog te worden gewezen op het bestaan van twee andere vormen van bronchiectasie. Vooral bij tuberculeuze aandoeningen ziet men soms een bepaalde vorm van verwijde bronchi, de zogenaamde „rozenkrans” ectasieën. Het beeld van de „harmonica” bronchus ziet men vooral bij specifieke processen.

Holtevorming is slechts dan zichtbaar op het bronchogram, wanneer een aanvoerende bronchus in verbinding met de holte staat. Zo gelukt het slechts een enkele maal een tuberculeuze caverne via een toevoerende bronchus met het contrastmiddel te vullen, wat mede zijn oorzaak vindt in het feit, dat deze tuberculeuze afwijkingen voornamelijk in de bovenkwabben worden gezien.

2. Het beeld van een *stenose* kan worden veroorzaakt, doordat er zich iets in het lumen van de bronchus bevindt, bijvoorbeeld een corpus alienum. Het lumen kan eveneens worden vernauwd door aandoeningen van de wand, bijvoorbeeld door tuberculeus of banaal granulatieweefsel. De derde mogelijkheid, waardoor een vernauwing kan ontstaan, is door compressie van de bronchus door bijvoorbeeld een tuberculeuze klier (VON SCHRÖTTER). De bronchoscopie is hier het aanvullende diagnostische onderzoek, dat nood-

zakelijk is om de aard van de stenose te bepalen. Ook bij de stop op het bronchogram is dit het geval.

Onder een *stop* verstaan wij een complete afsluiting van een bronchus. Er bestaat dus slechts een gradueel verschil met de stenose.

Het ontstaan van een atelectatisch longdeel achter de stop is afhankelijk van het al of niet bestaan van een collaterale ventilatie (VAN ALLEN, BAARMA EN DIRKEN EN HUIZINGA). Volledige afsluiting van een hoofdbronchus of kwabbronchus veroorzaakt steeds atelectase van het hierlangs geventileerde longgedeelte. Dit is niet het geval, indien de stop zich meer perifeer bevindt (fig. 24).

De stop op het bronchogram dient gedifferentieerd te worden van de pseudo-stop, welke kan ontstaan door secreetophoping in een bronchus. In het algemeen geeft een vergelijking tussen de eerste en de laatst gemaakte foto van de serie hier wel opheldering, soms is echter het maken van een restfoto noodzakelijk om tot een definitief oordeel te komen. Op de restfoto blijkt de vermeende stop dan toch verdwenen, de contrastmassa is door de inspiratoire zuigkracht en vermenging met het secreet naar de periferie doorgelopen. Een duidelijk voorbeeld van een dergelijke pseudo-stop wordt gezien op fig. 3.

Patient B, ♂ 8 jaar, P.K. 97569, heeft sedert zijn geboorte veel gehoest en „zit altijd erg vol”. Hij heeft enige malen een pneumonie doorgemaakt. 5 jaar geleden had hij een atelectatisch proces van de rechter bovenkwab. Patient werd weer in de Kinderkliniek opgenomen, daar zijn klachten zouden toenemen. Bij opname waren de tuberculine reacties negatief, de B.S.E. bedroeg 7 mm na 1 uur.

De thoraxfoto vertoonde vermeerderde streeptekening van de beide thoraxhelften met een aanduiding van atelectase van de rechter bovenkwab.

Bij het bestuderen van het dorsoventrale bronchogram (fig. 3.) blijkt de linker bronchusboom fraai gevuld, er is een normale anatomie. In de basale takken worden enkele branches cassées en pijpjes gezien.

De rechter bronchusboom is niet voldoende gevuld om een inzicht van de periferie te krijgen. Wij zien het beeld van de „branches creuses”. Er bevindt zich een stop in de rechter bovenkwabbronchus, de middenkwab en de apicale tak van de onderkwab zijn naar boven verplaatst. De basale takken van de onderkwab nemen een relatief groot gebied in.

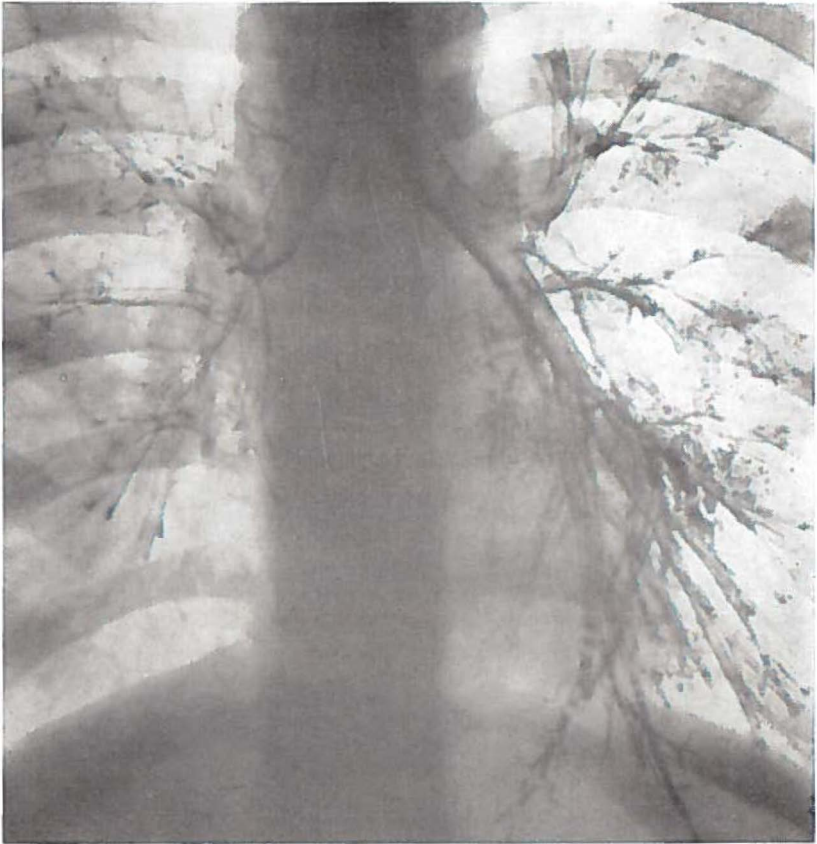


Fig. 3

De stop in de bovenkwabbronchus blijkt echter een pseudo-stop te zijn. De schuine projectie van rechts (fig. 4), welke opname na de dorsoventrale foto wordt gemaakt, laat zien, dat de bovenkwab weliswaar klein is, maar dat alle takken toch aanwezig zijn. De compensatoire verplaatsing van de takken van de midden- en onderkwab is duidelijk te zien.

3. *Verplaatsing* van longgedeelten kan worden veroorzaakt door verkleining of vergroting van een kwab of door druk bij ruimteinnemende processen.

Verkleining van een kwab ontstaat zeer dikwijls door afsluiting

van een bronchus, waardoor de lucht wordt geresorbeerd. Ook na genezing van het oorzakelijke lijden, waarbij de atelectase weer is opgeheven, blijft de betreffende kwab vaak te klein (fig. 4).

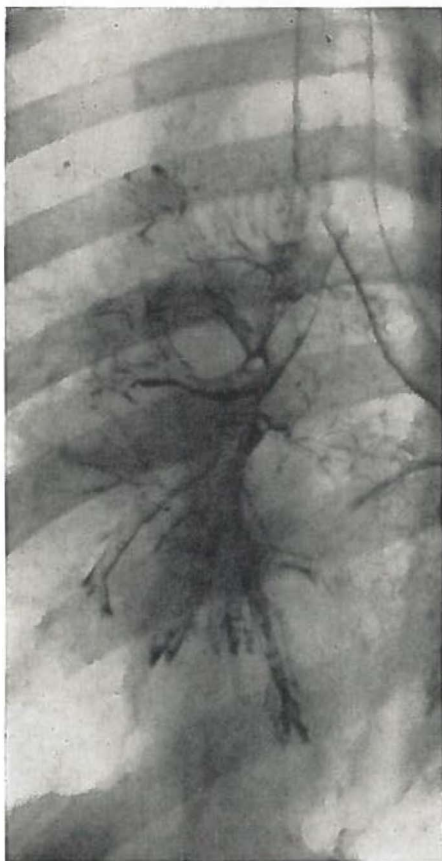


Fig. 4

Een pleuritisch exsudaat is een goed voorbeeld van verplaatsing van longgedeelten door druk, de bronchi behouden hierbij hun normale contouren, maar het lumen kan belangrijk kleiner worden.

Naast de hier beschreven pathologische veranderingen van de bronchi dient nog de aandacht te worden gevestigd op een beeld, dat bij chronische hoesters wordt gezien. De wand van enige

grote bronchi vertoont bij deze patienten namelijk vaak kleine uitstulpingen, welke worden veroorzaakt door een verwijding van de uitvoergangen van de seromuceuse klieren. SMELT vestigde reeds in 1947 de aandacht op dit beeld, hij sprak van een „franje-achtige” begrenzing van de wand van de bronchi (fig. 5). Reeds vele jaren

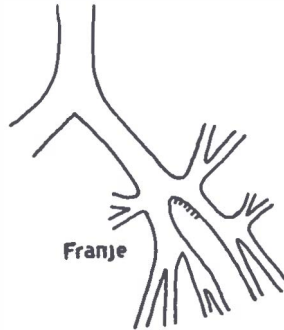


Fig. 5.

wordt deze karakteristieke afwijking in Groningen „franje” genoemd. STUTZ meent, dat de aanwezigheid van deze franje op het bronchogram een aanwijzing is voor een uitgebreid ontstekingsproces van de gehele bronchuswand.

C. VERANDERINGEN IN HET PERIFERE VULLINGSBEELD.

Het valt op, dat deze afwijkingen gedeeltelijk een overgangsgroep vormen met de bronchusafwijkingen. De reden, dat deze vullingsbeelden als groep apart worden genomen is, dat ze in het algemeen worden gezien bij chronische niet specifieke aandoeningen van de luchtwegen.

1. In die gevallen, waar te weinig contrastmiddel in de bronchusboom komt door een verkeerde techniek of een hoeststoot van de patient, ontstaat het beeld van de *branches creuses*. De vulling wordt naar de periferie steeds ijler. Door de zwaartekracht en respiratie wordt er nog een dunne film van het contrastmiddel over de wand van de grotere bronchi gelegd, doch verder komt dit niet. De periferie is in het geheel niet gevuld. In tegenstelling met opvattingen in de oude literatuur kan hieraan geen pathologische betekenis worden gehecht.

2. De branches creuses moeten wel worden gedifferentieerd van de zogenaamde *pijpjes*, die het aspect geven van een kale of naakte vulling. Ook hierbij ontbreekt de acineuze structuur, doch de grote bronchi zijn goed gevuld, het zijn de kleinere vertakkingen die ontbreken. Mogelijk wordt dit vullingsbeeld veroorzaakt door een spasme van de kleinere bronchi of slijmvlieszwelling.

BRONKHORST en SWIERENGA menen, dat bronchiolitis obliterans de oorzaak is. Zij behandelden een groot aantal patienten, bij wie een dergelijk beeld op het bronchogram werd aangetoond, met antibiotica. De behandeling werd voortgezet zolang de patienten purulent sputum opgaven. Hierna werd een tweede bronchogram gemaakt. Bij een deel van de patienten bleek thans een fraaie perifere vulling te worden verkregen, de bronchioli vulden zich normaal. In een aantal gevallen was het proces niet meer reversibel, op de tweede serie foto's werden weer pijpjes gezien, ook het longsegment bleek te klein. Dit werd het „syndrome bronchiectasique sans bronchiectasies” genoemd.

3. Bij de *branches cassées* ontbreekt eveneens de perifere vulling, doch hier ziet men een abrupt eindigen van de lipiodolkolom in een overigens zeer goed gevulde bronchus. De oorzaak hiervan dient te worden gezocht in secreetstagnatie.

4. Dit beeld gaat vaak gepaard met dat van de *branches fragmentées*, waarbij de lipiodolkolom in de kleinere bronchi door secreetbolletjes wordt onderbroken.

Ook luchtbelletjes kunnen echter een fragmentatie van het contrastmiddel veroorzaken.

5. *Spasme* van de bronchusboom wordt gezien bij patienten lijdende aan asthma bronchiale (DI RIENZO, ISRAËLS, VAN EXTER), doch ook bij vegetatief labiele personen komt dit beeld voor (STUTZ en VIETEN). Het meestal zeer typische beeld kan zowel worden veroorzaakt door een kramp van de bronchusspieren als door een zwelling van het slijmvlies. Zeer opvallend is de omschreven spasme met soms puntige stoppen zoals door DI RIENZO is beschreven. Moeilijkheden bestaan alleen bij een diffuse spasme, verwarring is mogelijk, indien de foto toevallig in diepe expiratie is genomen. Een dadelijk opvallend verschil is, dat de spasme zelden of nooit wordt gezien in de bovenkwabben.

6. Een opvallende afwijking zijn de *bloemetjes* op het broncho-

gram. In omschreven kleine gebieden is een sterke ophoping van contrastmassa in de acini, in andere gebieden daar vlak bij ontbreekt elke acineuze vulling. ISRAËLS meent, dat het beeld typisch is voor asthma en wordt veroorzaakt door ongelijkmatige ventilatie door lokaal emfyseem (DI RIENZO). DUINKER kon door microscopisch onderzoek van een resectiepraeparaat aantonen, dat hierin een emphysema bronchiolectaticum aanwezig was met verwijding van bronchioli terminales.

7. Door de Engelse onderzoekers SIMON en GALBRAITH alsmede door LYNNE REID werd veel microscopisch onderzoek verricht van de perifere longstructuur. Naast de bloemetjes wezen zij op het bestaan van *pools* (fig. 6). Onder een pool verstaat men een $\pm 3-5$ mm lange ietwat ovale ophoping van het contrastmiddel, welke uitgaat van een ± 1 mm lange bronchiolus. Anatomisch zou dit een verwijde bronchiolus zijn (LYNNE REID).

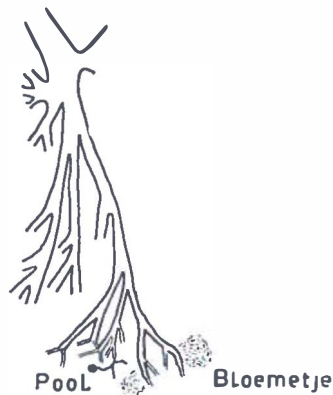


Fig. 6.

Belangrijk is, dat men bij het bestuderen van een bronchogram niet uit het oog verliest, dat dit slechts een momentopname is, welke door verschillende omstandigheden kan zijn beïnvloed. Niet alleen het pathologische substraat kan na korte tijd zijn veranderd, doch ook psychische invloeden kunnen zich doen gelden.

Het bronchogram van het asthmatische kind kan door de ingreep een sterke spasme van de gehele bronchusboom vertonen, welke in een rustiger fase niet aanwezig is. Toevallig aanwezig taai sereet kan een stop veroorzaken, terwijl door een hoeststoot

elke perifere vulling kan ontbreken, daar het voor de periferie bestemde contrast zich reeds in de maag bevindt.

Wij menen dan ook, dat vooral aan de meer subtiele afwijkingen op het bronchogram slechts dan waarde gehecht mag worden, indien deze op meer dan één opname kunnen worden aangetoond. Voor een beter inzicht zou zelfs een herhaling van het onderzoek na ongeveer een maand gewenst zijn. Klinisch is dit echter van te weinig belang om de patienten hieraan als regel te onderwerpen. Voor bepaalde gevallen kan het inderdaad geïndiceerd zijn en dan

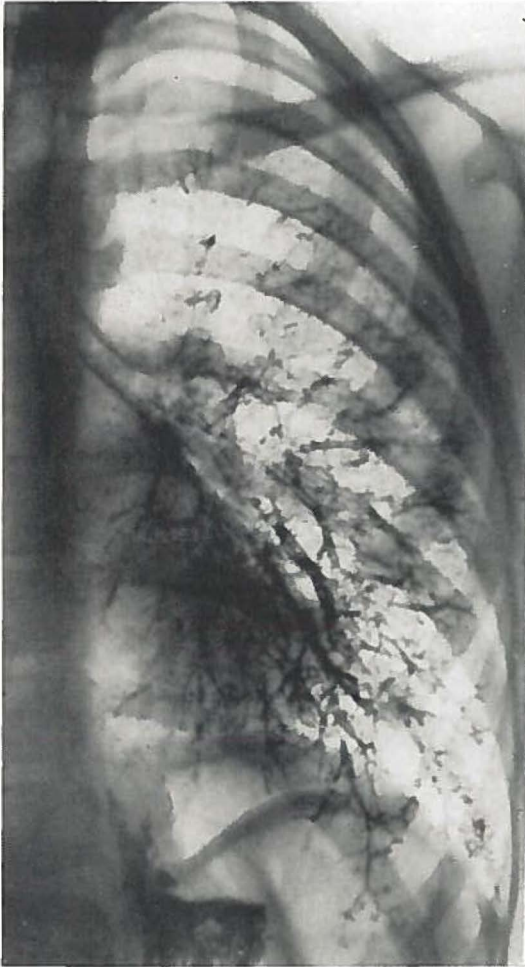

Fig. 7.

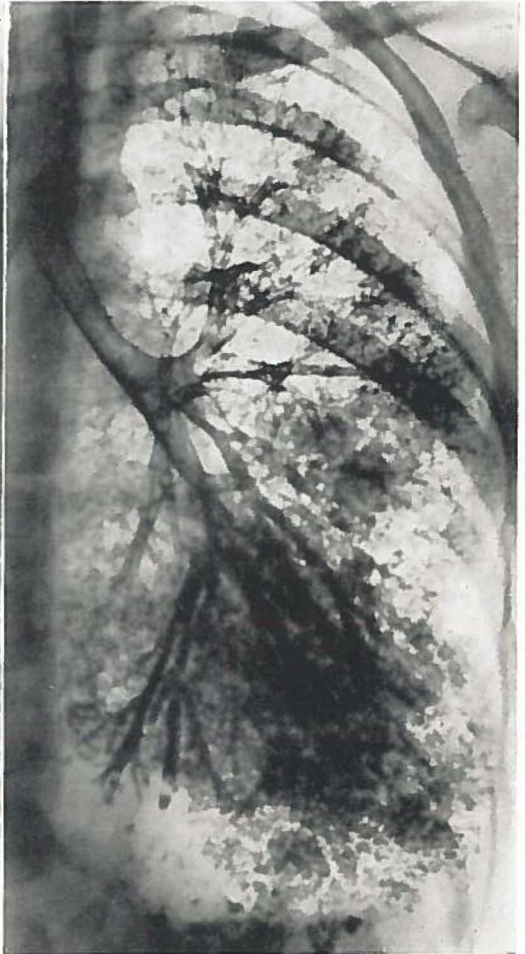

Fig. 8.

wel speciaal in die gevallen, waar de eerste vulling niet optimaal is geweest.

Hoe belangrijk een herhaling van het bronchografische onderzoek bij dergelijke patienten kan zijn, blijkt duidelijk uit de bronchogrammen, welke bij de volgende patiente werden gemaakt.

Patiente C., ♀ 5 jaar, P.K. 80971, hoest sedert een jaar. De hoestbuien gaan soms met een lichte benauwdheid gepaard. Patiente heeft herhaaldelijk een bronchitis doorgemaakt. Het bloedbeeld is normaal, de reactie van Pirquet is zwak positief.

Bij auscultatie worden beiderzijds veel piepende en vochtige rhonchi gehoord. De thoraxfoto vertoont een lichte beschaduwing van de beide ondervelden.

Op de dorsoventrale foto van het bronchogram (fig. 7) worden nauwe bronchi gezien, waarschijnlijk werd de foto in de expiratiefase genomen. Het is echter ook mogelijk, dat hier wel van spasme sprake is. Er is een goede perifere vulling opgetreden. De antero- en laterobasale takken vertonen een fraaie acineuze structuur, dit in tegenstelling tot de posterobasale tak, waar geen acineuze vulling is.

Drie maanden later werd nogmaals een bronchografie verricht. Op de dorsoventrale projectie (fig. 8) worden thans zeer duidelijke cilindervormige bronchiectasieën in het posterobasale segment van de linker onderkwab gezien.

De bedoeling van deze twee afdrukken naast elkaar is aan te tonen, dat het ontbreken van acineuze structuur in een bepaald segment zeker pathologische betekenis kan hebben. Het verdient dan ook aanbeveling in dergelijke gevallen na 3-6 maanden de bronchografie nog eens te herhalen. Dit is natuurlijk niet noodzakelijk, indien de klachten geheel zijn verdwenen en bij het routine röntgenonderzoek en de physische diagnostiek geen afwijkingen meer worden gevonden.

Hoofdstuk VII

OVERZICHT VAN DE BRONCHOGRAFIE BIJ 400 KINDEREN

Zoals reeds in de inleiding tot dit proefschrift werd vermeld, zijn voor dit onderzoek de bronchogrammen bestudeerd van 400 kinderen, die de leeftijd van 14 jaar nog niet hadden bereikt. Deze leeftijdsgrens werd genomen in overeenstemming met die van de Kinderkliniek te Groningen.

In het algemeen had een dubbelzijdige vulling plaats, slechts in 32 gevallen was één zijde gevuld.

Bij het zeer jonge kind is het met de door ons toegepaste vullings-techniek moeilijk één zijde van de bronchusboom te vullen. Wij menen, dat de bezwaren van de dubbelzijdige vulling voldoende ondervangen kunnen worden door de foto's snel te maken en het kind daarna meteen te laten uithoesten. Complicaties werden met deze methodiek nooit gezien.

Wij zijn zeer tevreden over de resultaten van de bronchografie bij kinderen. Van deze 400 bronchografieën was 90% fraai en nog 6% goed. Slechts in 16 gevallen was de serie van foto's niet in zijn geheel te beoordelen en was er reden de bronchografie over te doen.

Er is gesproken van fraai, inderdaad geven de bronchogrammen bij kinderen een opvallend mooi beeld. De vulling van alle segmentale bronchi ook in de bovenkwabben gaat blijkbaar gemakkelijker dan bij volwassenen.

Voor de kinderen is het ondergaan van het bronchografische onderzoek geen ernstig belastende ingreep. De reacties hierop zijn gering, blijvende schadelijke gevolgen van de bronchografie werden, voor zover bekend, bij geen van deze kinderen waargenomen.

Bij 80 kinderen, bij wie bronchografie was verricht, werd nog eens nagegaan of zij hierop hadden gereageerd. Dit bleek bij 59 in het geheel niet het geval te zijn, bij 5 werd slechts een stijging van de polsversnelling tot ± 100 gezien, 12 kinderen reageerden de volgende dag met een temperatuursverhoging tot 38°C. Bij 3 kinderen

steeg de temperatuur de volgende dag tot 39°, bij één patientje liep deze op tot 39.8° C. Het waren steeds temperatuurstoppen van slechts één dag.

Niet alleen uit fototechnisch oogpunt, doch ook in het belang van de patient menen wij derhalve, dat de door ons toegepaste methode voor het verrichten van een bronchografisch onderzoek nog steeds aanbevolen dient te worden.

In tabel I zijn de patienten ingedeeld naar de leeftijd, tevens kan hieruit de indicatie voor het bronchografische onderzoek worden gelezen. De meeste bronchogrammen blijken te zijn gemaakt in de

TABEL I

Leeftijd	0	1	2	3	4	5	6	7	8	9	10	11	12	13	Totaal
C.A.R.A.	6	7	8	13	24	21	27	24	17	11	16	11	14	9	208
Tuberculose	—	—	—	2	6	7	6	11	14	12	5	6	11	7	87
Pertussis + Mazelen	—	—	1	2	6	4	3	10	3	6	3	4	2	1	45
Corpus alinum	—	6	10	3	3	4	1	—	1	—	—	2	1	—	31
Congenitale afwijking: Longcyste	—	—	—	—	1	2	—	—	—	—	—	1	1	—	5
Longsequestratie	—	1	1	—	—	—	—	—	—	—	—	—	1	—	3
Angenesie	—	—	1	—	—	—	—	—	—	—	—	—	—	—	1
Lobair emfyseem	—	1	—	—	—	—	—	—	—	—	—	—	—	—	1
Oesophagus atresie	1	—	1	—	—	—	—	—	—	—	—	—	—	—	2
Hernia diaphragmatica	—	1	—	—	—	—	—	—	—	—	—	—	—	—	1
Situs inversus	—	1	—	—	—	—	—	—	—	—	—	—	—	—	1
Stridor laryngis	1	—	1	—	—	—	—	—	—	—	—	—	—	—	2
Tumor mediastini	—	—	—	—	—	1	—	—	—	—	1	—	—	—	2
Actinomycose	—	—	—	—	—	1	—	—	—	—	—	—	—	—	1
Bronchusruptuur	—	—	—	—	—	—	—	1	—	1	—	—	—	—	2
Diversen	—	1	1	—	2	—	2	1	—	1	—	—	—	—	8
Totaal	8	18	24	20	42	40	39	47	35	31	25	24	30	17	400

leeftijdsgroep van 4 tot en met 8 jaar. Het verschil met de andere leeftijden is echter niet zo groot dat hier een aparte betekenis aan gehecht kan worden.

Het is zeer begrijpelijk, dat de paediatr bij een kind dat vaak hoest niet dadelijk tot bronchografie overgaat, doch dit eerst zal doen, nadat het patientje enige malen een recidief heeft gehad van een acuut longinfect. Hierover verloopt enige tijd, dikwijls zelfs enige jaren. Zeer duidelijk valt dit op bij de groep pertussis en mazelen.

Bij de tuberculose werd in het algemeen geen bronchografie verricht zolang het proces actief was, derhalve vallen in onze series jonge kinderen weer uit. Momenteel worden ook in de actieve fase van het longproces wel bronchogrammen gemaakt onder bescherming van tuberculostatica en chemotherapie.

Opvallend is, dat het aantal corpora aliena beneden de leeftijd van 4 jaar groter is dan het totaal van de andere jaren. Dit kan gemakkelijk worden verklaard, de kleine peuter stopt immers alles in zijn mond wat hij te pakken kan krijgen. Het blijkt, dat vooral gladde voorwerpen als pinda's en koffiebonen geaspireerd worden.

Verreweg de meeste bronchogrammen werden gemaakt bij kinderen met chronische specifieke respiratoire aandoeningen (C.A.R.A.).

Het begrip C.A.R.A. werd door ORIE c.s. in de literatuur ingevoerd om een groep van longziekten aan te duiden, waarbij de aetiologie, in tegenstelling met vele andere longziekten, niet duidelijk is. Er bestaat veel verschil van mening ten aanzien van de pathogenese en de aetiologie. De verschillende ziektebeelden zijn onderling moeilijk af te grenzen. Het gaat hier om de grote groep patienten, die lijden aan asthma bronchiale, asthmatische bronchitis, chronische bronchitis, emfyseem en bronchiectasie. Deze aandoeningen worden alle gekenmerkt door hoesten, dyspnoe en sputumproductie.

ORIE c.s. menen, dat hier sprake is van verschijnselen op basis van een allergische constitutie. Deze allergische constitutie kan worden herkend door de anamnese van de patient zelf, die dikwijls klaagt over verschijnselen van rhinitis vasomotorica of aanvallen van benauwdheid, terwijl hij als zuigeling reeds constitutioneel eczeem doormaakte. Ook de gegevens van de naaste familie zijn belangrijk: vader, moeder, broer of zuster.

Patienten hebben een eosinophilie van bloed, sputum en neussceet, terwijl er een positieve reactie kan zijn bij de allergie-huidtests

TABEL II C.A.R.A.

Leeftijd	0	1	2	3	4	5	6	7	8	9	10	11	12	13
Franje	—	—	—	—	—	—	1	1	1	—	1	1	—	—
Franje + ectasie	—	—	—	—	—	—	1	3	1	2	4	2	4	1
Spasme	—	—	—	—	1	1	—	—	1	1	1	3	—	4
Pijpjes (enkelz.)	—	—	—	1	5	3	3	1	—	1	1	—	—	1
Branches cassées	—	—	—	1	2	6	3	6	2	2	—	1	2	—
Cylindrische ectasie (enkelz.)	—	2	2	4	6	5	8	2	3	—	2	2	3	—
Cylindrische ectasie (dubbelz.)	—	—	—	—	—	—	1	1	3	2	1	—	1	2
Ampullaire ectasie (enkelz.)	—	—	2	—	1	1	—	1	1	1	1	1	1	—
Ampullaire ectasie (dubbelz.)	—	1	—	—	—	—	—	1	1	—	1	—	1	—
Harmonica	—	—	—	—	—	—	—	—	—	—	1	1	1	—
Bloemetjes	—	—	—	—	—	—	—	—	—	—	1	—	1	—
Totaal aantal patienten ingedeeld naar de leeftijd	6	7	8	13	24	21	27	24	17	11	16	11	14	9

TABEL III TUBERCULOSE

Leeftijd	0	1	2	3	4	5	6	7	8	9	10	11	12	13
Franje	—	—	—	—	—	—	—	—	—	—	—	—	—	—
Franje + ectasie	—	—	—	—	—	—	—	1	—	—	—	—	—	—
Spasme	—	—	—	—	—	—	—	—	—	—	1	—	—	—
Pijpjes (enkelz.)	—	—	—	—	—	—	—	—	—	1	—	—	—	—
Branches cassées	—	—	—	—	—	—	—	—	—	—	—	—	—	—
Cylindrische ectasie (enkelz.)	—	—	—	—	1	2	—	1	5	4	1	3	6	—
Cylindrische ectasie (dubbelz.)	—	—	—	—	—	—	—	—	—	—	—	—	—	—
Ampullaire ectasie (enkelz.)	—	—	—	—	—	1	1	1	1	1	—	—	—	—
Ampullaire ectasie (dubbelz.)	—	—	—	—	—	—	—	—	—	—	—	—	—	—
Harmonica	—	—	—	—	—	—	—	—	—	—	—	—	—	—
Bloemetjes	—	—	—	—	—	—	—	—	—	—	—	—	—	—
Totaal aantal patienten ingedeeld naar de leeftijd	—	—	—	2	6	7	6	11	14	12	5	6	11	7

TABEL IV PERTUSSIS + MAZELEN

Leeftijd	0	1	2	3	4	5	6	7	8	9	10	11	12	13
Franje	—	—	—	—	—	—	—	—	—	—	—	—	—	—
Franje + ectasie	—	—	—	—	—	—	—	3	—	—	1	2	—	—
Spasme	—	—	—	—	—	—	—	—	—	1	—	—	—	—
Pijpjes (enkelz.)	—	—	—	—	1	1	—	—	2	1	1	—	—	—
Branches cassées	—	—	—	—	—	1	—	2	—	—	—	—	—	—
Cylindrische ectasie (enkelz.)	—	—	—	1	1	2	1	—	—	1	1	1	—	1
Cylindrische ectasie (dubbelz.)	—	—	—	—	—	—	1	2	—	1	—	1	—	—
Ampullaire ectasie (enkelz.)	—	—	1	—	—	—	—	1	—	—	—	—	2	—
Ampullaire ectasie (dubbelz.)	—	—	—	—	1	—	—	—	—	—	—	—	—	—
Harmonica	—	—	—	—	—	—	—	—	—	—	—	—	—	—
Bloemetjes	—	—	—	—	—	—	—	—	—	—	—	—	—	—
Totaal aantal patienten ingedeeld naar de leeftijd	—	—	1	2	6	4	3	10	3	6	3	4	2	1

TABEL V. DIVERSEN

Leeftijd	0	1	2	3	4	5	6	7	8	9	10	11	12	13
Franje	—	—	—	—	—	—	—	—	—	—	—	—	—	—
Franje + ectasie	—	—	—	—	—	—	—	—	—	—	—	—	—	—
Spasme	—	—	—	—	—	—	—	—	—	—	—	—	—	—
Pijpjes (enkelz.)	—	—	—	—	—	—	—	—	—	—	—	—	—	—
Branches cassées	—	—	—	—	—	—	—	—	—	—	—	—	—	—
Cylindrische ectasie (enkelz.)	—	2	5	1	1	3	—	—	—	—	—	2	1	—
Cylindrische ectasie (dubbelz.)	—	—	—	—	—	—	—	—	—	—	—	—	—	—
Ampullaire ectasie (enkelz.)	—	1	2	1	—	—	—	—	—	—	—	—	—	—
Ampullaire ectasie (dubbelz.)	—	—	—	—	—	—	—	—	—	—	—	—	—	—
Harmonica	—	—	—	—	—	—	—	—	—	—	—	—	—	—
Bloemetjes	—	—	—	—	—	—	—	—	—	—	—	—	—	—
Totaal aantal patienten ingedeeld naar de leeftijd	2	11	15	3	6	8	3	2	1	2	1	3	3	—

c.q. de inhalatieproeven met specifieke allergenen. Dikwijls wordt een typisch allergisch neusslijmvlies gezien met poliepen en sinusitis.

Bij het longfunctie-onderzoek vertonen deze patienten een duidelijke reactie op toediening van multergan en histamine.

Het aantal kinderen, dat klachten kreeg na het doormaken van pertussis en morbilli is relatief groot. Aan deze groep zal evenals aan de C.A.R.A. bijzondere aandacht worden besteed.

Bij onze eigen patienten beschikten wij slechts over de bronchogrammen van 25 kinderen met tuberculose. Om een vergelijkbaar aantal kinderen tegenover de C.A.R.A. groep te kunnen stellen, werd de serie uitgebreid met 62 bronchogrammen, welke in het Sanatorium „Beatrixoord” (Prof. Dr J. K. KRAAN) waren gemaakt bij kinderen met tuberculeuze afwijkingen. Deze foto's werden bewerkt in samenwerking met Dr W. C. BERG.

Teneinde een inzicht te verkrijgen omtrent de aard van de afwijkingen bij de verschillende longaandoeningen werden de patienten in vier groepen verdeeld.

De patientjes met chronische aspecifieke respiratoire aandoeningen vormen één groep. De tweede groep in getalsterkte zijn de kinderen met tuberculose. De derde groep omvat de kinderen, bij wie de longklachten begonnen na het doormaken van pertussis of mazen, de typische infectieziekten op jonge leeftijd. De overige in tabel I vermelde indicaties worden tot een grote groep diversen samengevoegd.

De afwijkingen, welke op de bronchogrammen werden gezien, zijn onder elkaar geplaatst (zie tabel II, III, IV en V), de frequentie van voorkomen werd naar de leeftijd gerangschikt.

Het totaal aantal kinderen uit elke leeftijdsgroep, bij wie een bronchogram werd gemaakt op grond van de betreffende longaandoening werd apart vermeld.

Aan de hand van deze tabellen zullen de verschillende groepen in de volgende hoofdstukken worden besproken.

Aparte hoofdstukken werden gewijd aan de corpora aliena en de congenitale anomalieën.

Hoofdstuk VIII

HET BRONCHOGRAM BIJ KINDEREN MET CHRONISCHE ASPECIFIEKE RESPIRATOIRE AANDOENINGEN (C.A.R.A.)

In hoofdstuk VII werd vermeld wat onder patientjes met C.A.R.A. wordt verstaan. Het is wel zeker, dat hier een bepaalde constitutie van grote betekenis is, die nauwe betrekkingen heeft met allergie. In de literatuur is nergens iets te vinden van een systematische studie van de bronchografie bij kinderen met C.A.R.A. Wel is er een zich steeds uitbreidende literatuur over de bronchografie bij asthma bij volwassenen. Opmerkelijk is, dat al deze auteurs niet de bronchografie bij asthma beschreven, maar bij C.A.R.A. Dit is een nieuw argument om deze aandoeningen te beschouwen als één groep.

Door de onderzoekingen o.a. van ISRAËLS c.s., VAN EXTER, LYNNE REID, DI RIENZO en DUINKER meestal bij asthma, kunnen bepaalde afwijkingen op het bronchogram als typisch voor C.A.R.A. worden beschouwd.

De pathologische veranderingen, welke op het bronchogram van deze patienten worden gezien, zijn:

1. Spasme
2. Segmentose
3. Pijpjes of kale vulling.
4. Branches cassées.
5. Bronchiectasie.
6. Franje.
7. Pools.
8. Bloemetjes.

Bij het bestuderen van de bronchogrammen, welke zijn gemaakt bij kinderen met chronische aspecifieke respiratoire aandoeningen, werd onderzocht of de hier genoemde afwijkingen ook bij kinderen voorkomen (tabel II). Er werd nagegaan op welke leeftijd en in welke frequentie deze veranderingen worden gezien. Ten slotte

werd onderzocht of deze afwijkingen meer bij C.A.R.A. patientjes voorkomen dan bij kinderen, die lijden aan longaandoeningen met een bekende aetiologie.

1. *Spasme.*

Klassiek voor asthma is spasme van de bronchusboom. Op het bronchogram ziet men zeer nauwe bronchi, de acineuze structuur ontbreekt. Het beeld kan, behalve door spasme, ook worden veroorzaakt door slijmvliezswelling. Een duidelijk voorbeeld van een spastische bronchusboom is het bronchogram van de volgende patient.

Patient D., ♂ 12 jaar, P.K. 84829, heeft van zijn eerste levensjaar af veel gehoest en was daarbij vaak benauwd. Het hoesten is de laatste tijd verergerd. 's Morgens bij het opstaan is hij benauwd. Het kind heeft een infiltraat in de linker onderkwab gehad, dat abcedeerde.

Bij fysisch onderzoek werden laagstaande longgrenzen gevonden, die matig verschoven. Over beide longen werden veel droge piepende rhonchi gehoord bij auscultatie. Het expirium was verlengd. Op de thoraxfoto werd een grote ringschaduw in het linker onderveld gezien, hierin bevond zich geen vloeistofspiegel.

De linker schuine foto van het bronchogram (fig. 9) is zeer imponerend. Er is een zeer goede acineuze vulling opgetreden van de upper division van de linker bovenkwab. In de lingula en onderkwabtakken daarentegen wordt practisch geen acineuze structuur gezien. Wel zijn er vele spastische takken en vreemde spitse takken.

DI RIENZO beschrijft dit laatste als zeer karakteristiek voor asthma bronchiale. Ook ISRAËLS en VAN EXTER vermelden dat deze spasme van de lingula en onderkwabtakken bij een goede acineuze vulling van de bovenkwabtakken het typische beeld is van de bronchusboom bij een patient met asthma bronchiale.

Bij het vaststellen van een diffuus spasme moet goed worden getoet op de fase van de respiratie. Bij diepe uitademing worden de bronchi veel nauwer, het beeld gelijkt op spasme. Voor de differentiaal diagnose is het van gewicht eventueel een vergelijking te maken met de foto bij inademing. Verder is belangrijk dat spasme zeldzaam is in de bovenkwabben. Een voorbeeld van diffuus spasme is: Patient E., ♂ 13 jaar, P.K. A.9844, met aanvallen van benauwdheid

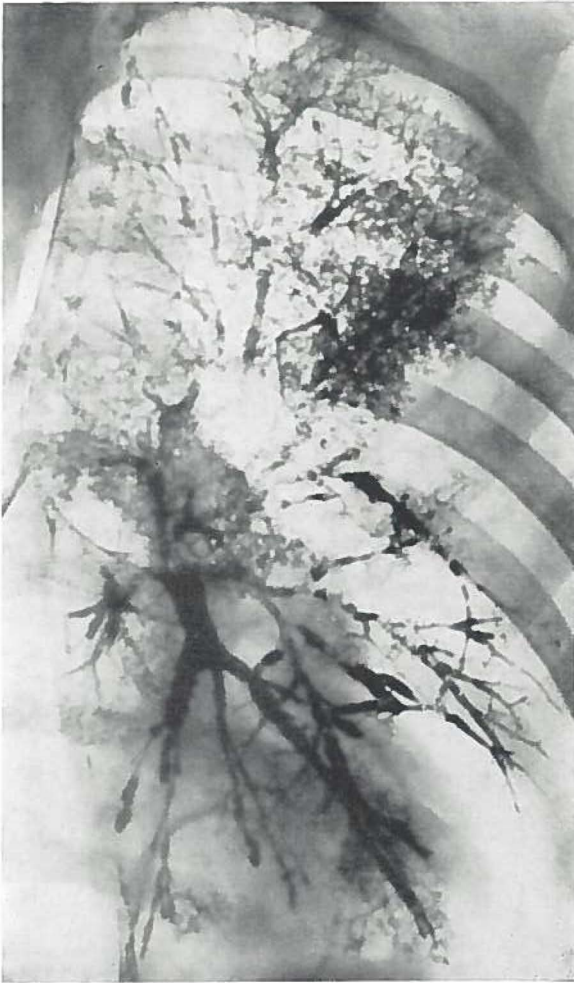


Fig. 9

gedurende de laatste 5 jaar. De frequentie van de aanvallen neemt toe en de benauwdheid zou de laatste tijd ernstiger zijn.

Als baby heeft hij eczeem gehad. Een allergisch onderzoek werd niet verricht.

Op de thoraxfoto werd een streperige tekening van het rechter onderveld gezien.

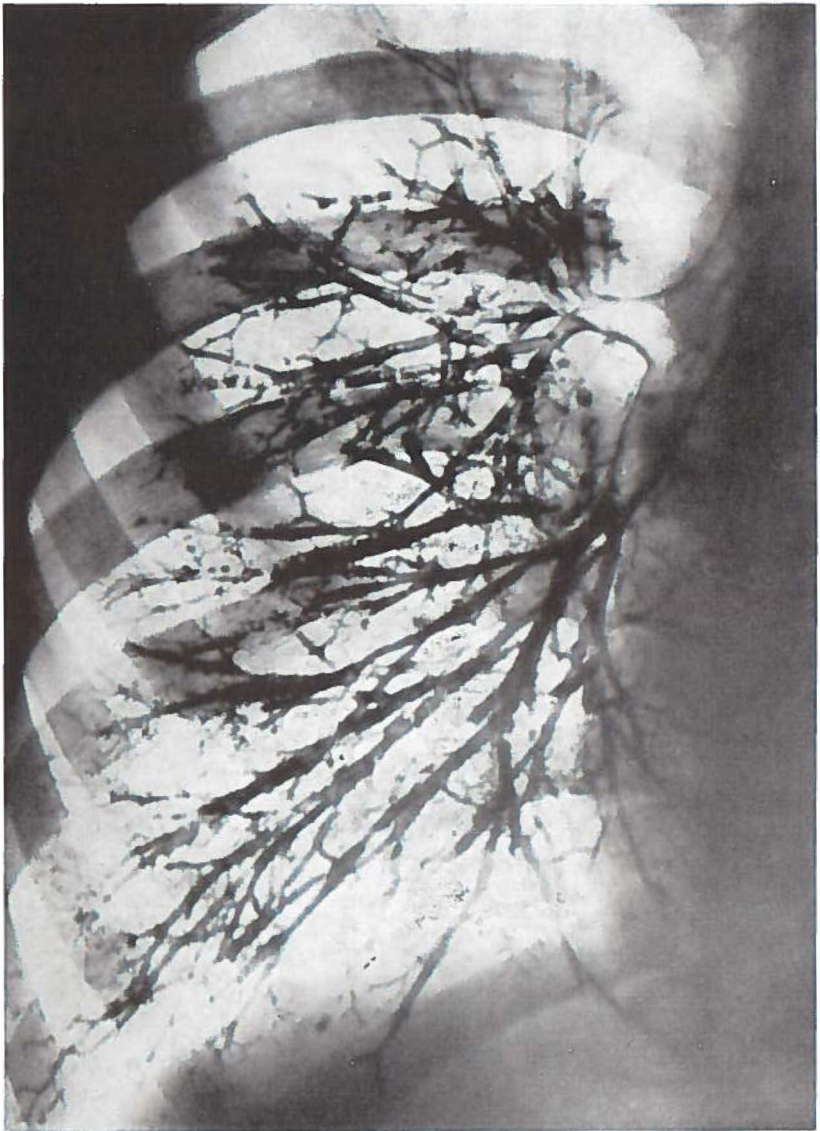


Fig. 10

De dorsoventrale foto van het bronchogram (fig. 10) laat een diffuus spasme zien van voornamelijk de basale takken. Een tak

van het posterobasale segment vertoont zelfs een draadvormige onderbreking. In de middenkwab en het anterobasale segment wordt een fraai millimetre pattern (LYNNE REID) gezien.

Ook enkele takken van de bovenkwab lijken iewat aan de nauwe kant. Dit is een uitzondering en wordt in het algemeen bij asthma bronchiale niet aangetroffen. Het is mogelijk, dat de respiratiefase hier een rol speelt.

In de takken van het anterior en posterior segment van de bovenkwab bevinden zich enige secreetbolletjes, de takken van het apicale segment vertonen het beeld van „branches creuses”, een vullingsdefect, dat veel in de bovenkwabben wordt gezien, doordat het contrastmiddel terugvloeit bij de rechtop voor het röntgenscherf staande patient.

Het is merkwaardig, dat spasme bij kinderen slechts weinig voorkomt. In onze C.A.R.A. groep kon bij de 34 kinderen beneden de 4 jaar geen enkele maal een spastische bronchusboom worden aangetoond.

Het jongste kind, bij wie spasme werd gezien, is 4 jaar, het is een diffuus spasme. Evenals bij volwassen patienten zijn ook hier de bovenkwabben vrij.

Bij 208 kinderen uit de C.A.R.A. groep werden 12 maal spastische bronchi aangetroffen. Het beeld was relatief frequenter bij kinderen van 10 jaar en ouder. Mogelijk houdt dit verband met het feit, dat ook de allergie eerst later manifest wordt.

Uit tabel VII blijkt, dat spasme toch wel een typisch bronchografisch beeld is bij de chronische aspecificke respiratoire aandoeningen (blz. 63).

2. Segmentose.

Met segmentose wordt het ontbreken van perifere vulling in een segment of kwab bedoeld, terwijl de grotere bronchi van het betreffende longgedeelte goed zijn gevuld. Het beeld wordt waarschijnlijk veroorzaakt door secreetophoping in de kleinere bronchi of slijmvlieszwellung.

Op de bronchogrammen van 400 kinderen werd het beeld geen enkele maal gezien.

3. *Pijpjes.*

De kale vulling of „pijpjes” is een vullingsbeeld, waarbij de kleinere bronchi niet zijn gevuld en elke acineuze structuur ontbreekt. De grotere bronchi zijn goed gevuld, door secretophoping wordt het contrastmiddel echter onvoldoende naar de periferie aange-

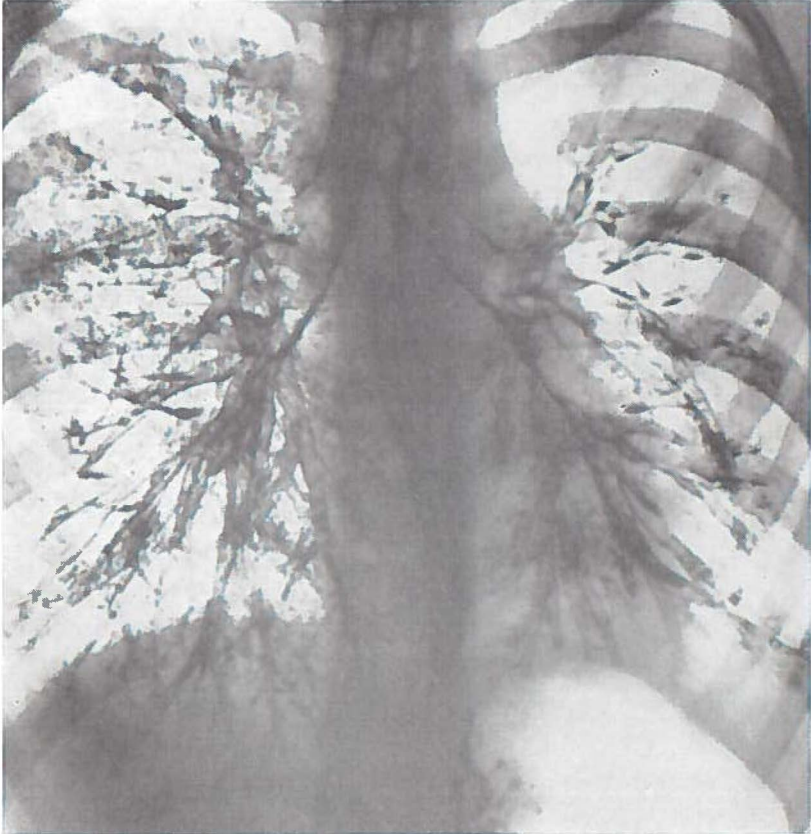


Fig. 11

zogen. Mogelijk speelt slijmvlieszwelling hierbij ook een rol of in sommige gevallen zelfs een bronchiolitis obliterans. De afgrenzing van een cilindervormige bronchiectasie is niet altijd duidelijk, er is een geleidelijke overgang.

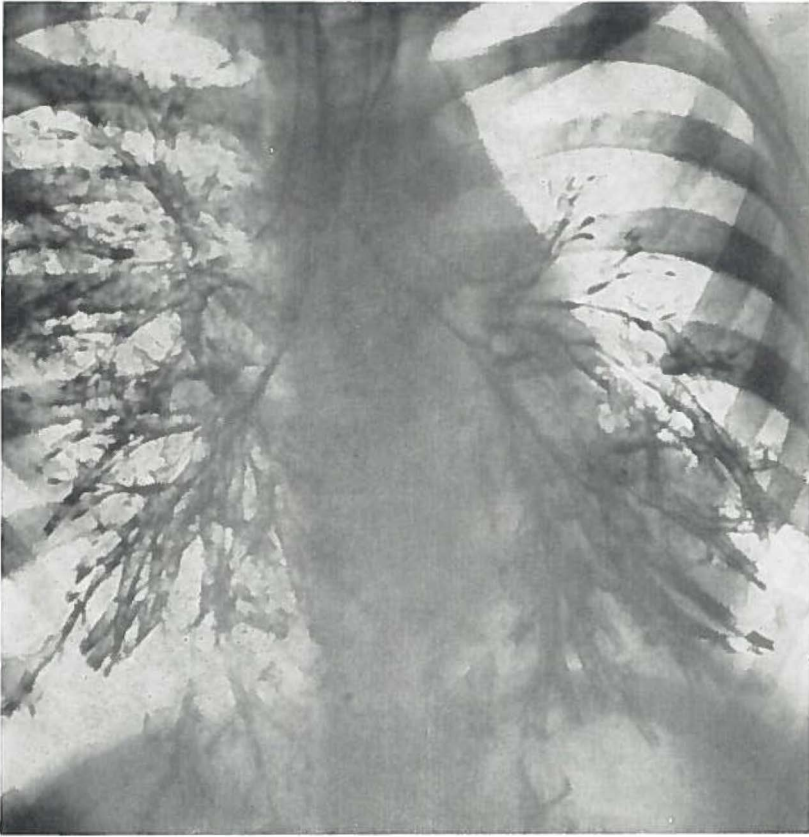


Fig. 12

Bij 16 patientjes werden pijpjes aan één zijde aangetroffen. Het jongste kind was 3 jaar, 21 kinderen beneden deze leeftijd vertoonden de afwijking niet. Bij 109 kinderen van 3 tot en met 7 jaar zagen wij 13 maal pijpjes, terwijl de frequentie van de oudere leeftijdsgroepen weer lager lag, n.l. 3 bij 78 patienten.

De interpretatie van dit beeld is moeilijk. Het kan ook worden veroorzaakt door een fout in de techniek, door een onvoldoende vulling (maar dan zien wij meestal het beeld van de holle bronchi), door te vroeg fotograferen en vooral door een te visceuze contrastmassa. Belangrijk is te letten op het beeld in verschillende gedeelten van beide longen. Het beeld kan als pathologisch worden

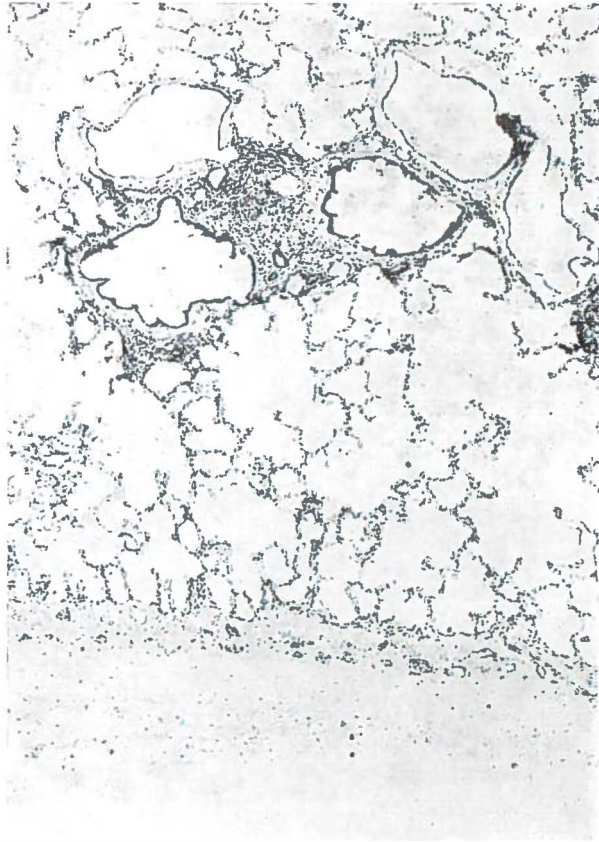


Fig. 13a: Vergroting 53x. Tot vlak onder de pleura worden verwijde bronchi aangetroffen.

geduid, indien het bij herhaling van de bronchografie op dezelfde plaats wordt gevonden. Zo bijvoorbeeld bij:

Patiënte F., ♀ 6 jaar, P.K. 72625. Zij maakte 3 jaar geleden voor het eerst een pneumonie door. Enige malen kreeg zij een recidief. De laatste 3 jaar heeft het kind veel gehoest en is benauwd bij inspanning. Bij het fysieke onderzoek van de thorax werden links achter-onder veel vochtige rhonchi gehoord.

De dorsoventrale foto van het bronchogram (fig. 11) vertoont rechts een fraaie normale bronchusboom. Alle takken zijn aanwezig. Pathologische veranderingen worden niet gezien. Er is een normale anatomie.

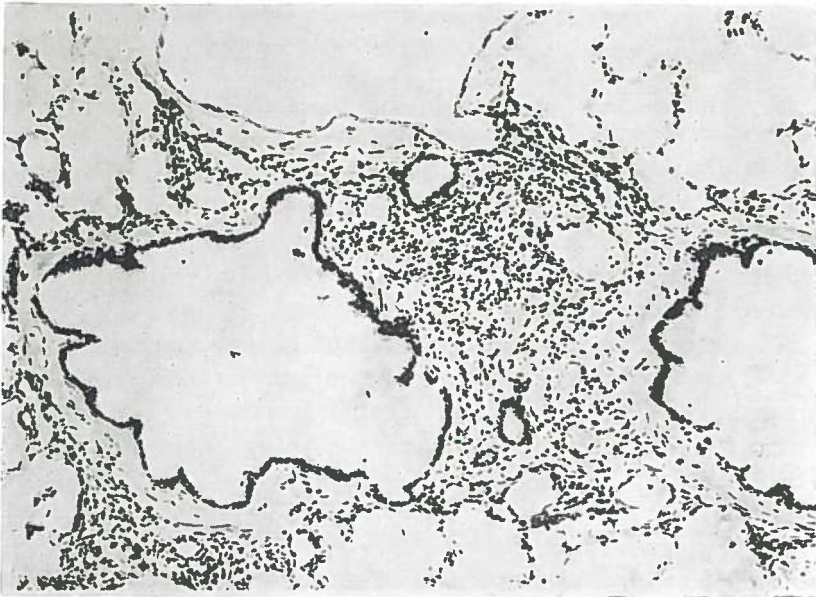


Fig. 13b: Detail, vergroting 127x.

Ook links is een goede vulling verkregen. Het valt op, dat er een anatomische variatie is van de linker bovenkwab, er is een 3-deling. De bronchus voor het anteriorsegment splitst zich apart af, tegelijk met de lingula en de apicoposteriortak.

De linker onderkwab is duidelijk pathologisch. De anterobasale tak vertoont een lichte cilindervormige bronchiectasie. In de overige basale takken zien wij het beeld van pijpjes, hier ontbreekt de acineuze structuur. Het lumen van deze bronchi lijkt iets te wijd, maar wij moeten hier voorzichtig zijn, deze indruk wordt steeds verkregen indien alleen de grotere bronchi zijn gevuld.

De pathologische betekenis blijkt wel duidelijk uit de tweede foto (fig. 12) van dit kind, welke precies een jaar later werd gemaakt. Deze foto vertoont hetzelfde beeld, ook hier ontbreekt in de linker onderkwab elke acineuze structuur. De cilindervormige bronchiectasie van de anterobasale tak is ook hier goed te zien, er is een opvallende overeenkomst met fig. 11.

Bij het bronchoscopische onderzoek viel op, dat slechts secreet kwam uit de linker onderkwab.

Er moest dus worden aangenomen, dat er irreversibele veranderingen waren in de linker onderkwab, daarom werd deze op de afdeling Heelkunde (Prof. Dr L. D. EERLAND) geresecerd.

De linker onderkwab was normaal van grootte en goed luchthoudend. Het pathologisch-anatomische onderzoek (Prof. Dr J. J. Th. Vos) leverde op: het longweefsel is donzig en vertoont zowel macroscopisch als microscopisch geen bijzonderheden. De bronchustakken in het anterobasale segment zijn duidelijk te wijden. Microscopie: de wanden van deze bronchi tonen chronische ontstekingsinfiltraten.

Wij hebben het Pathologisch Anatomisch Laboratorium (Prof. Dr A. ARENDS) gevraagd het resectiepraeparaat nog eens na te kijken. Er werden verschillende coupes gemaakt uit het centrale en perifere gedeelte van de linker onderkwab. Zowel centraal als perifeer werd rond de verwijde bronchi rondcelinfiltraat en een toename van bindweefsel gezien. Het slijmvlies toont vooral in de periferie enige metaplastische veranderingen, er zijn veel slijmproducerende cellen aanwezig. Het longweefsel is emfysemateus, doch toont vrijwel geen tekenen van ontsteking of fibrose. Er zijn geen aanwijzingen voor het beeld van een bronchiolitis obliterans (fig. 13).

De patholoog-anatoom stelde op dit beeld de diagnose: bronchiectasieën.

In verband met dit onderzoek was er natuurlijk grote belangstelling voor de pathologie van de pijpjes. Deze worden zeer veel bij C.A.R.A. gezien. Met het oog op de belangrijke mededelingen van BRONKHORST en SWIERENGA over de naakte vulling bij volwassenen interesseerde ons dit bijzonder, met name of er ook bronchiolitis obliterans aanwezig was, zoals ook door WARRINGA is beschreven.

Indien de pijpjes aan beide zijden worden gezien, kunnen ze eveneens een aanwijzing zijn voor beginnende pathologische veranderingen, doch hier bestaat te veel kans op verwarring met een minder goede vulling. Wij hebben dit beeld dan ook gewoonlijk niet als pathologisch genoteerd.

4. *Branches cassées.*

De oorzaak van dit beeld is de aanwezigheid van secreet in de

grotere bronchi van een kwab of segment. Het contrastmiddel kan hierdoor niet doordringen tot in de kleinere bronchi en bronchioli. Op het bronchogram ziet men bronchi, waarin een kolom lipiodol staat, welke niet doorloopt naar de periferie. Elke acineuze structuur ontbreekt.

Evenals de pijpjes blijken de branches cassées voornamelijk voor te komen bij kinderen van 3 tot en met 7 jaar. Ook hier zagen wij de afwijking nooit bij de 21 kinderen beneden de drie jaar. 18 maal werden branches cassées gezien bij 109 kinderen van 3 tot en met 7 jaar. Bij de 78 kinderen van 8 tot en met 13 jaar werd het beeld 7 keer aangetroffen.

Pijpjes en branches cassées worden vaak naast elkaar gezien in het zieke longgedeelte. Het verdient aanbeveling bij patienten met deze afwijking op het bronchogram dit onderzoek te herhalen, vooral indien het klinische beeld niet verbetert. Soms blijken de afwijkingen reversibel te zijn en zijn de pijpjes en de branches cassées verdwenen, vaak blijft het beeld hetzelfde zoals bij het vorige meisje. Een enkele maal kan worden vastgesteld, dat de afwijking is toegenomen zoals bij:

Patient G., ♂ 5 jaar, P.K. A.11730, die sedert 7 maanden hoest. De reactie van Mantoux is dubieus positief. Het onderzoek van het sputum volgens Löwenstein is negatief. De pancreasfunctie is normaal.

Uit het fysische en röntgenologische onderzoek blijkt er een recidiverende atelectase van de rechter middenkwab te bestaan.

Het schuine bronchogram (fig. 14) vertoont het beeld van een middenkwabsyndroom. De middenkwab is te klein, de takken zijn gebundeld en lijken iets verwijd. In de onderkwab worden pijpjes gezien met een enkele branche cassée.

Fig. 15 is een opname, welke 20 maanden later werd gemaakt. De pathologie is duidelijk toegenomen. De takken van de middenkwab vertonen cilindervormige bronchiectasieën. In de laterobasale tak van de rechter onderkwab worden thans eveneens cilindervormige verwijdingen gezien.

De andere basale takken geven het beeld van een naakte vulling, de zogenaamde pijpjes. Het beeld van de naakte vulling is vaak zeer moeilijk te differentiëren van een vullingsdefect door te weinig contrastmassa, de „branches creuses”.

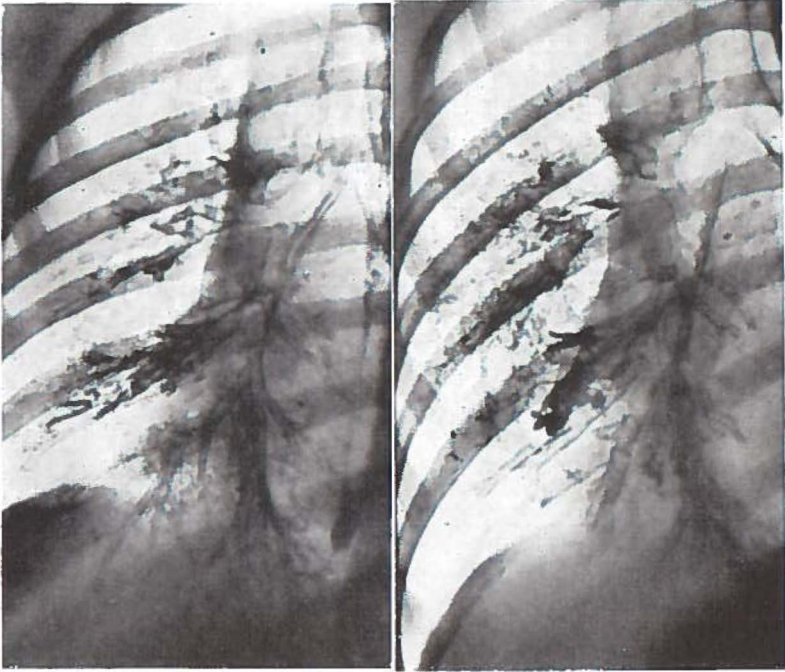


Fig. 14.

Fig. 15.

Indien de bovenkwabtakken en de middenkwab goed gevuld zijn, doch alleen de basale takken geen perifere vulling vertonen, dan kan hieraan zeker pathologische betekenis worden gehecht. Het niet goed doorlopen van de contrastmassa wordt hier waarschijnlijk voornamelijk veroorzaakt door een slecht aanzuigen, terwijl ook secreetstase hierbij nog een rol kan spelen.

Er is een geleidelijke overgang naar de branches cassées. Het verschil is, dat de pijpjes verder naar de periferie doorlopen. De afgeknotte lipiodolkolom van de branches cassées is kenmerkend voor deze afwijking.

5. *Bronchiectasie.*

Bij het bestuderen van tabel II valt op, dat bronchiectasie de enige afwijking is, die wordt gezien bij de 21 kinderen beneden 3 jaar uit de C.A.R.A. groep. Zeven van deze 21 kinderen hadden bronchiectasie, terwijl van de 13 drie-jarigen 4 bronchiectasie hadden en het

bronchogram van één kind het beeld van pijpjes vertoonde. Ook branches cassées werden slechts bij één drie-jarige gezien.

Uiteraard bestaat de mogelijkheid dat deze bronchiectasie congenitaal is, maar het is veel waarschijnlijker dat dit verkregen bronchiectasieën zijn, vooral omdat de verwijding in slechts drie gevallen ampullair was.

De bronchiectasie is derhalve de pathologische verandering op het bronchogram, welke bij de C.A.R.A. het vroegst wordt gezien. Dat deze afwijking het eerst ontstaat is begrijpelijk gezien onze ervaringen met de corpora aliena, waar reeds na een kortdurende afsluiting van een bronchus bronchiectatische veranderingen op het bronchogram kunnen worden aangetoond. Ook bij de C.A.R.A. patientjes kan zeer gemakkelijk een afsluiting van een bronchus optreden door slijmvlieszwelling en ophoping van taai secret.

In totaal werd bij 208 kinderen met C.A.R.A. 83 maal bronchiectasie gezien, welke 18 keer met franje gepaard ging.

De meer uitgesproken verwijdingen van de bronchusboom zullen in het algemeen geen moeilijkheden opleveren bij de duiding van het bronchogram.

Patiënte H., ♀ 12 jaar, P. K. 79593, heeft sedert de geboorte veel gehoest. Op de leeftijd van 3 jaar maakte zij mazelen en kinkhoest door. Bij het fysische onderzoek van de thorax worden rechts midden-achter enige vochtige rhonchi gehoord.

Op de voorachterwaartse projectie van het bronchogram (fig. 16) blijken alle takken aanwezig. Er is een goede perifere vulling opgetreden. Er zijn geen afwijkingen van de normale anatomie. Het cardiale segment van de rechter onderkwab is duidelijk pathologisch. Wij zien hier ampullaire tot sacculaire bronchiectasieën. In de middenkwab zijn enige branches cassées.

Deze vrijwel geïsoleerde pathologie is zeer geschikt voor operatieve behandeling. Het is echter van veel belang, dat in een dergelijk geval een dubbelzijdig lipiodolonderzoek plaats heeft, teneinde ook een beeld te verkrijgen over de toestand van de bronchusboom aan de andere zijde. Immers indien ook aan de andere zijde pathologische veranderingen aanwezig blijken te zijn in de vorm van bronchiectasieën, dan zal in het algemeen van een chirurgische ingreep moeten worden afgezien.

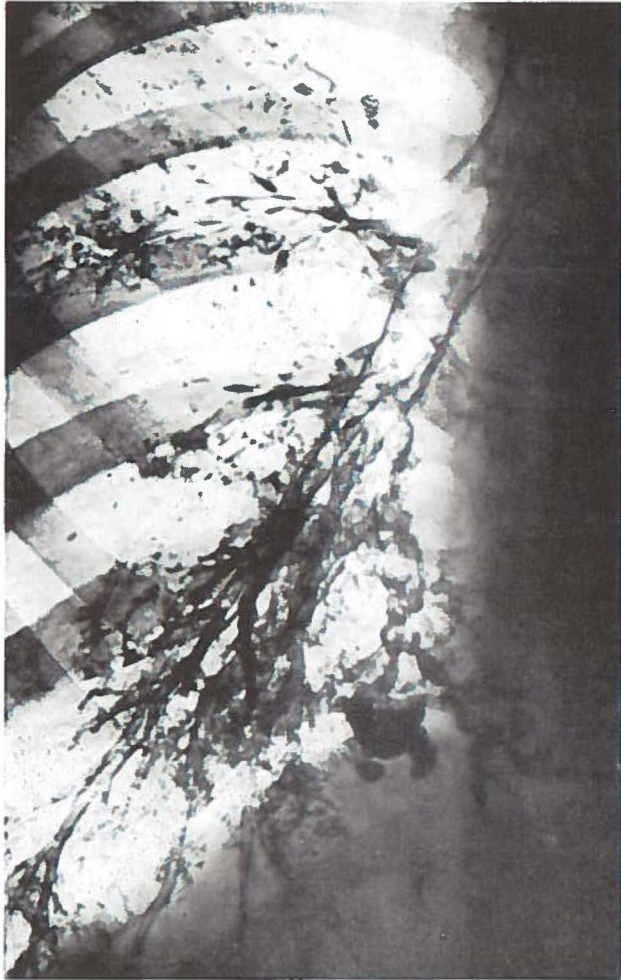

Fig. 16

Door de compensatoire vergroting van een kwab kan het soms zeer moeilijk zijn het bronchografische beeld in de normale projecties te interpreteren.

Patiënte I., ♀ 8 jaar, P.K. 80405, heeft van de geboorte af veel gehoest, het kind zit erg vol, doch is niet benauwd. De percussie-ton is rechts voor iets verkort, bij auscultatie worden bronchitische geruisen en enkele vochtige rhonchi gehoord. Op de thoraxfoto

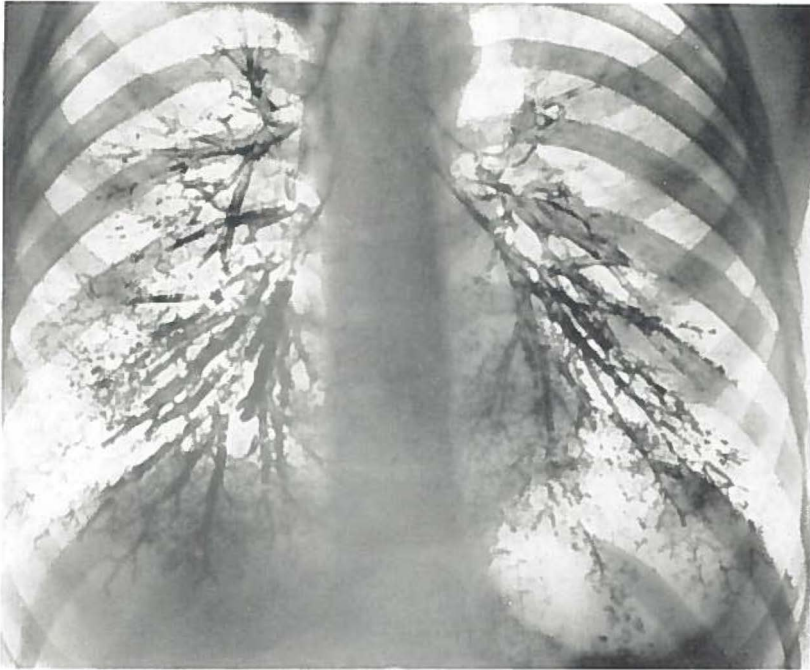

Fig. 17

wordt in het rechter onderveld te veel tekening gezien, de hili zijn fors. De tuberculine reacties zijn negatief.

Het bronchogram vertoont op de dorsoventrale foto (fig. 17) cilindervormige ectasieën in een te kleine middenkwab, welke naar voren is verplaatst. De rechter onderkwab is compensatoir sterk vergroot, waardoor het beeld moeilijk te beoordelen is.

SMELT (1947) wees op het belang van de linker schuine foto voor het beoordelen van de rechter middenkwab. Fig. 18 laat zien, dat deze projectie een zeer duidelijk beeld geeft van de middenkwab. Op beide foto's valt de fraaie acineuze vulling op van de beide onderkwabben.

LYNNE REID noemde deze vulling van de bronchioli het millimetre pattern in tegenstelling tot het centimetre pattern, dat gevormd wordt door de bronchi.

Welke belangrijke informatie uit het bronchogram kan worden verkregen bij wisselende en onduidelijke beelden op de gewone thoraxfoto, blijkt uit de volgende ziektegeschiedenis.

Patiënte J., ♂ 7 jaar, P.K. 95456, heeft van zijn geboorte af veel gehoest. Hij maakte enige malen een pneumonie door. Patientje geeft niets op, doch bij onderzoek van de nuchtere maaginhoud bleek deze veel sputum te bevatten. In het sputum werden geen zuurvaste staafjes gezien. De tuberculine reacties waren negatief.

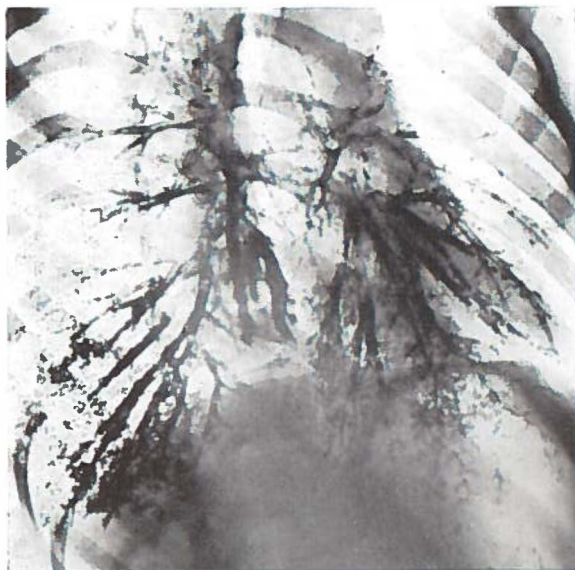


Fig. 18.

Bij het fysieke onderzoek blijkt het cor sterk naar links verplaatst. Auscultatoir wordt links achter-onder een verzwakt ademgeruis gehoord met diffuse vochtige rhonchi.

Enige malen werd een thoraxfoto gemaakt, welke een sterk wisselend beeld gaf, soms was de gehele linker thoraxhelft gesluierd, dan weer helder. In het linker onderveld was echter constant een opheldering aanwezig.

De dorsoventrale foto van het bronchogram (fig. 19) vertoont het typische beeld van een zogenaamde „destroyed lung”. In de onderkwab en in de lingula zijn alleen in het begin de segmentale takken gevuld, ze eindigen in ampullae. De takken van de bovenkwab zijn cilindrisch verwijd.

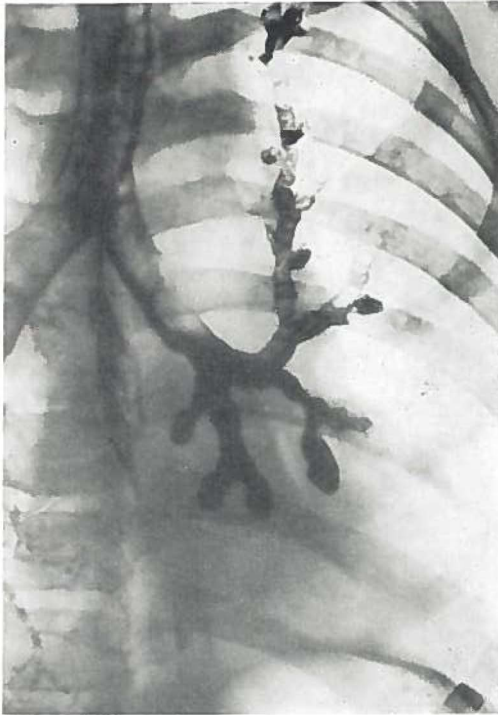


Fig. 19

6. *Franje.*

In tegenstelling tot de bronchiectasie, welke reeds bij het zeer jonge kind wordt gezien, doordat deze afwijking zich in korte tijd kan ontwikkelen, zagen wij het voor de chronische bronchitis zo karakteristieke beeld van de „franje” eerst later ontstaan. Het pathologisch anatomische substraat van deze afwijking zijn de uitgezette uitvoergangen van de sterk hypertrophische seromucoze klieren. Dit werd o.a. ook door WARRINGA aan resectiepraeparaten aangetoond. Dit kan niet in korte tijd ontstaan.

Bij de 79 kinderen uit de C.A.R.A. groep beneden de leeftijd van 6 jaar werd geen enkele maal franje aangetroffen. Slechts bij 2 van de 27 kinderen van 6 jaar werd franje gezien, dit zijn de jongste kinderen uit onze serie, bij wie deze afwijking kon worden aange-

toond. Bij de oudere kinderen komt franje regelmatig voor, zo zagen wij het reeds bij 4 van de 24 zeven-jarigen.

Patiënte K., ♀ 6 jaar en 11 maanden, P. K. A.16433, werd in de Kinderkliniek ter observatie opgenomen in verband met haar recidiverende bronchitis. De tuberculine reacties waren negatief. Een allergisch onderzoek werd niet verricht. Op de thoraxfoto werd vooral rechts veel streperige tekening gezien. Er was een versterkte perihilaire tekening.

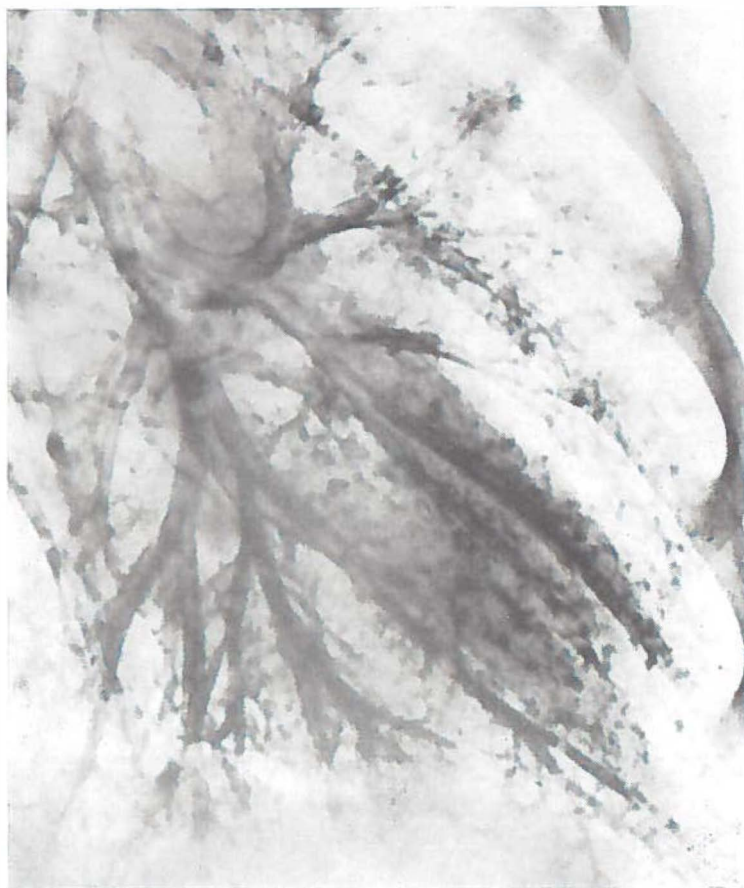


Fig. 20

Op de schuine linker foto van het bronchogram (fig. 20) springt meteen het karakteristieke beeld in het oog van de zogenaamde

franje. Zeer typisch is ook de localisatie, n.l. aan de onderrand van de linker bovenkwabbronchus en de lingula.

Waarom de franje voornamelijk op deze plaats wordt gezien, is niet geheel duidelijk. Het is mogelijk, dat door het horizontale verloop van deze bronchi een zekere secretstase ontstaat, waardoor ter plaatse eerder ontstekingsverschijnselen van de wand optreden. Hierdoor zouden dan tevens de uitvoergangen van de seromuuceuze klieren worden aangedaan.

In tegenstelling tot de mededeling van ISRAËLS c.s., dat franje niet bij kinderen wordt gezien, blijkt uit de door ons bewerkte bronchogrammen, dat dit niet geheel juist is. Op een totaal van 400 kinderen zagen wij 30 maal het beeld van franje. Het jongste kind, bij wie verwijde uitvoergangen van de seromuuceuze klieren werden gezien, is 6 jaar en 9 maanden, dus 2 maanden jonger dan patiente K.

Fig. 20 laat verder een normale anatomie zien, de bovenkwab is normaal. De anterobasale tak van de linker onderkwab verloopt sterk naar lateraal. De postero- en laterobasale takken bevatten secret en vertonen het beeld van de branches fragmentées. VAGO hecht veel waarde aan de aanwezigheid van branches fragmentées voor zijn indeling van de bronchitis in verschillende vormen. De branches fragmentées zouden passen in het beeld van de chronische purulente bronchitis.

Wij voelen weinig voor een dergelijke indeling op grond van het bronchografische beeld, daar dit zo sterk van wisselende omstandigheden kan afhangen.

7. Pools.

Deze verwijding van een bronchiolus werd geen enkele maal gevonden op de bronchogrammen van 400 kinderen. Het is waarschijnlijk, dat dit beeld bij kinderen weinig voorkomt, omdat voor het ontstaan langere tijd nodig is. Ook bij volwassen patienten zien wij in Groningen slechts sporadisch een „pool”. Het gebruikte contrastmiddel en de toegepaste vullingstechniek zouden hiervan de oorzaak kunnen zijn.

8. Bloemetjes.

De bloemetjes blijken bij het kind eveneens tot de sporadische

afwijkingen te behoren. In onze gehele serie zagen wij slechts éénmaal duidelijk bloemetjes en wel bij een kind van 12 jaar. Bij een tweede patient van 10 jaar was het beeld minder duidelijk, het werd genoteerd als: dubieuze bloemetjes.

Waarschijnlijk duiden de bloemetjes op het bestaan van emfyseem, dat bij volwassenen met C.A.R.A. wel, doch bij kinderen over het algemeen nog niet voorkomt. Het is derhalve duidelijk, dat het beeld van de bloemetjes bij kinderen zeldzaam is.

Teneinde de gegevens van tabel II met die van de tabellen III, IV en V te kunnen vergelijken worden in tabel VI de voor asthma bronchiale zeer typische afwijkingen van 208 C.A.R.A. kinderen tegenover die van 192 kinderen met andere aandoeningen geplaatst.

TABEL VI

- A. 208 kinderen met C.A.R.A.
Leeftijd jongste kind met spasme 4 jaar, totaal 12.
Leeftijd jongste kind met franje 6 jaar, totaal 23.
- B. 192 kinderen met andere aandoeningen (tuberculose, mazelen, kinkhoest etc.).
Leeftijd jongste kind met spasme 9 jaar, totaal 2.
Leeftijd jongste kind met franje 7 jaar, totaal 7.

Zeer duidelijk blijkt hieruit dat spasme en franje niet alleen reeds op jongere leeftijd bij de C.A.R.A. patienten wordt gezien, maar ook dat het voorkomen veel frequenter is.

Opgemerkt dient te worden, dat van de zeven kinderen met franje uit groep B zes tot de groep pertussis en morbilli behoort. In hoofdstuk X komen wij hier nader op terug.

Ook de pijpjes en de branches cassées worden bij de C.A.R.A. patienten vaker gezien dan bij de andere groepen.

Bij 208 kinderen met chronische specifieke respiratoire aandoeningen werden in totaal 16 maal pijpjes aan één zijde gezien en 25 maal branches cassées.

Echter slechts 7 maal pijpjes en 3 maal branches cassées bij de 192 overige patienten.

In tabel VII wordt de frequentie van voorkomen van de verschillende afwijkingen bij de beide groepen in percentages uitgedrukt.

TABEL VII

	C.A.R.A.	Overigen
Spasme	5,76 %	1,04 %
Franje	11,05 %	3,64 %
Pijpjes	7,69 %	3,12 %
Braches cassées	12,01 %	1,56 %

In het algemeen blijken de resultaten van het bronchografische onderzoek bij jeugdige C.A.R.A. patienten derhalve in overeenstemming met onze opvattingen over pathologie en kliniek van deze aandoening.

Hoofdstuk IX

TUBERCULOSE.

Het aantal patienten, bij wie bronchografie werd verricht op grond van tuberculeuze afwijkingen is in onze eigen serie betrekkelijk klein. De oorzaak hiervan is eigenlijk gelegen in het feit, dat de bronchogrammen bij kinderen met longtuberculose voornamelijk in de sanatoria worden gemaakt. Wij beschikten zelf slechts over de bronchogrammen van 25 van deze patientjes.

Met Dr W. C. BERG werden de bronchogrammen bewerkt van 62 kinderen, welke waren opgenomen in het Sanatorium „Beatrixoord” (Prof. Dr J. K. KRAAN). De indicatie van de bronchografie was bij alle kinderen: tuberculose. Meestal geschiedde dit om de gevolgen na te gaan van een bronchusafsluiting door hiluskliertuberculose. Hiervoor kan worden verwezen naar het proefschrift van SORGDRAGER. Bovendien is onlangs het proefschrift van BERG verschenen, zodat dit onderwerp slechts kort zal worden besproken, vooral ook omdat er geen nieuwe gezichtspunten naar voren zijn gekomen. Er is, zoals blijkt uit tabel III, weer bijzondere aandacht besteed aan de afwijkingen, die ook bij de C.A.R.A. worden gezien.

De afwijking, welke typisch is voor asthma, de spasme, werd gevonden bij slechts één van deze 87 patienten, het was ook weer een ouder kind van 10 jaar. Een kind van 7 jaar had franje. Relatief zijn deze getallen dus zeer klein.

Bij deze patienten zagen wij 29 maal een bronchiectasie (tabel III). Er waren vele afwijkingen, zoals een stop, stenose, verplaatsing en bronchitis deformans. Deze beelden, welke op het bronchogram bij tuberculose patienten worden gezien, zijn door BERG beschreven.

Door de samenwerking met Beatrixoord heeft de kliniek een grote ervaring over hiluskliertuberculose. Bij compressie of doorbraak in de bronchus dient herhaaldelijk bronchoscopie te worden verricht. Door het wegnemen van granulaties, wegzuigen van se-

creet en kaas en het aanstippen met adrenaline kan de bronchus weer doorgankelijk worden gemaakt. Op deze wijze wordt gewoonlijk een bronchostenose voorkomen. Dit lukt niet altijd, zoals bij het volgende ziektegeval.

Patient L., ♂ 3 jaar, P.K. 85234, kwam als kind van 9 maanden voor het eerst in de kliniek. Hij zou een stukje celluloid hebben doorgeslikt. Bij oesophagoscopie werd niets gevonden. Op een controle foto van de thorax werd een schaduw gezien naast de hilus rechts, die voor hiluskliertuberculose werd gehouden. Deze diagnose werd bevestigd in de Kinderkliniek. Ondanks een behandeling met P.A.S. en streptomycine ontstond een ventielstenose van de rechter bronchus. Hiervoor werd toen het kind 11 maanden oud was bronchoscopie verricht. Er werd een compressie gevonden. Bij een bronchoscopie 4 maanden later werd een perforatie gezien in de stambronchus. Er werd kaas weggezogen, de bronchus werd schoongemaakt en aangestipt met adrenaline. Dit werd nog éénmaal herhaald.

Wij zagen het kind terug toen het 3¹/₂ jaar was. Het leed aan telkens terugkerende atelectase rechts onder. Fig. 21 a en b geven

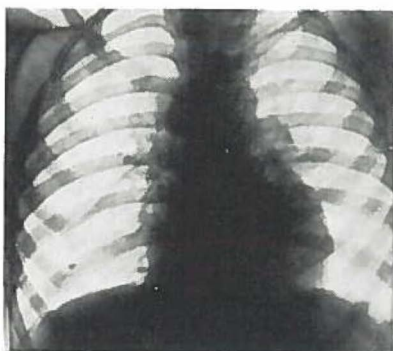


Fig. 21a

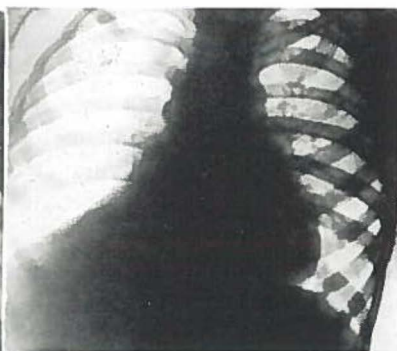


Fig. 21b

hiervan een duidelijke indruk. Op a is de long goed luchthoudend, er is een duidelijke kwabgrens te zien. Op b is atelectase opgetreden met een typische driehoek onder. Blijkbaar was er een bronchostenose ontstaan, hetgeen werd bevestigd door de bronchografie.

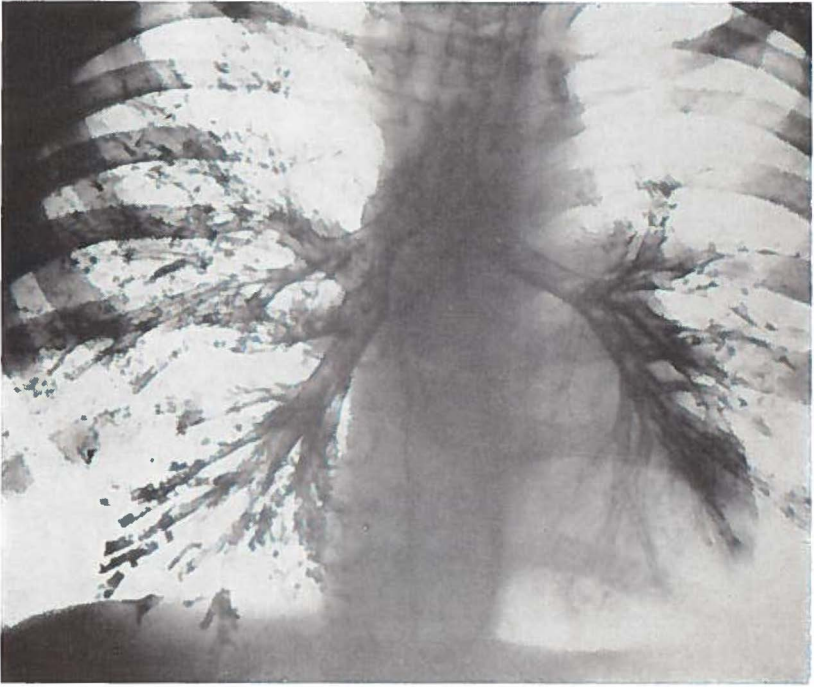


Fig. 22

Fig. 22 is het dorsoventrale bronchogram. Er is een sterke stenose van de stambronchus even onder de afgang van de bovenkwabbronchus. De bovenkwabbronchus loopt te veel naar beneden. De midden- en onderkwab nemen een te klein gebied in. In de te wijde basale takken worden secretestoppen gezien. Duidelijk ziet men de compensatoire verplaatsing van de rechter bovenkwab.

De linker bronchusboom heeft een normale anatomie, er is niet voldoende contrast aanwezig om ook de periferie te vullen, waardoor het beeld van branches creuses ontstaat. Pathologische veranderingen lijken links niet aanwezig.

Op grond van deze bronchografie en de telkens terugkerende klachten werd tot operatie besloten. Met succes werden rechter onder- en middenkwab verwijderd (Prof. Dr L. D. EERLAND).

PERTUSSIS EN MORBILLI.

Het is bij de bewerking van deze 400 ziektegeschiedenissen opgevallen, dat een groot aantal kinderen longklachten kreeg na het doormaken van pertussis of morbilli. Deze typische infectieziekten van het kind zijn tot een aparte groep samengevoegd (tabel IV).

Bij 25 van deze 45 kinderen werden bronchiectasieën gezien, bij 6 patienten was tevens franje aanwezig. Het percentage bronchiectasie is voor deze groep verreweg het hoogste van alle groepen, n.l. 55% der gevallen. Reeds LAENNEC (1819) beschreef de relatie tussen kinkhoest en bronchiectasie. Het is niet gemakkelijk te verklaren waarom zo vaak bronchiectasie wordt gezien na kinkhoest en mazelen. Het is mogelijk, dat het infect hier een bijzonder sterke beschadiging geeft van de bronchuswand. Dit is een essentiële factor voor het tot stand komen van bronchiectasie. Bij microscopie van resectiepraeparaten vindt men nooit een normale wand.

Men onderscheidt aangeboren en verkregen ectasie. De eerste is zeldzaam, er is een geleidelijke overgang naar de longcysten. Verreweg de meeste bronchiectasie is verkregen, het is, zoals ook weer uit dit onderzoek blijkt, een zeer frequente aandoening, die ontstaat door een groot aantal afwijkingen. Dit is de aetiologie van de bronchiectasie. Daarnaast bestaat de mechanica van het ontstaan van de bronchiectasie. Men kan zich niet anders voorstellen dan dat deze tot stand komt doordat een minderwaardige bronchuswand, hetzij door een ontsteking of door een trophische stoornis (DELARUE en ABELANET), meegeeft aan een druk van binnen of een tractie van buiten.

Wat de druk van binnen betreft, reeds LAENNEC dacht aan de invloed van stagnerend secreet. Tot op de huidige dag heeft de opvatting zich kunnen handhaven, dat dit kan bijdragen tot het ontstaan van ectasie. Als tweede factor noemde LAENNEC de intra-bronchiale drukverhoging bij het hoesten. Dit kan niet juist zijn,

want gedurende de hoest is de druk om de bronchus steeds groter dan in de bronchus.

Een tractie van buiten kan ontstaan, indien de negatieve pleura-druk sterker wordt zoals bij atelectase, waardoor als regel een verkleining van het longvolume optreedt (JACOBÆUS en WESTERMARK). Reeds zeer oud is de opvatting, dat door schrompeling van het longparenchym een radiaire tractie zou ontstaan (CORRIGAN, ROKITANSKI, TENDELOO). Deze schrompeling kan ook een gevolg zijn van tuberculose (o.a. VEENEKLAAS, SORGDRAGER).

De ervaring leert, dat achter een bronchusafsluiting zeer vaak bronchiectasie ontstaat. Er komt atelectase, maar hoewel dit een radiaire tractie geeft, is dit op zichzelf geen reden tot het ontstaan van bronchiectasie. Echter achter de afsluiting ontstaat in de praktijk steeds een ontsteking. Er komt stagnerend secreet. De ontsteking maakt de bronchuswand minderwaardig. Er kan bindweefsel-schrompeling komen in het atelectatische longgedeelte. Zo werken allerlei factoren samen voor het ontstaan van bronchiectasie. Dit is de ectasie door een locale oorzaak, daarnaast komt nog bronchiectasie voor waarvan de aetiologie niet duidelijk is en de verwijdingen difuus zijn en voornamelijk in de basale takken. Dit is de bronchiectasie dite primitive van de Fransen. SWIERENGA meent, dat de oorzaak ligt in een op de kinderleeftijd doorgemaakte viruspneumonie.

Modern is de opvatting van WATSON en KIBLER, ORIE en HUIZINGA c.s. waarbij de allergische diathese wordt beschouwd als constitutionele factor, op basis waarvan de bronchiectasie kan ontstaan.

Op grond van de ervaringen opgedaan bij onze 208 patienten met chronische aspecifieke respiratoire aandoeningen menen wij deze opvatting te kunnen delen. Bij deze groep kinderen werd zeer frequent bronchiectasie aangetroffen, n.l. bij 83 patienten, dit is bijna 40% der gevallen.

Bij het bestuderen van de afwijkingen bij de groep pertussis en morbilli (tabel IV) valt op, dat bij 6 patienten franje kon worden aangetoond. Een spastische bronchusboom werd éénmaal gezien. De pijpjes en branches cassées komen in deze groep frequenter voor dan in de tabellen III en V. 6 Kinderen hadden pijpjes aan één zijde, het beeld van branches cassées kwam 3 maal voor. De voor de C.A.R.A. typische afwijkingen blijken derhalve in deze groep veel vaker voor te komen dan in de andere groepen. De frequentie van

deze afwijkingen werd daarom in percentages uitgedrukt in tabel VIII naast elkaar geplaatst.

TABEL VIII

	C.A.R.A.	Pertussis + Morbilli	Overigen
Franje	11,05 %	13,33 %	0,67 %
Spasme	5,76 %	2,22 %	0,67 %
Pijpjes	7,69 %	13,33 %	0,67 %
Branches cassées	12,01 %	6,66 %	— %
Bronchiectasie	40 %	55 %	31,97 %

Het blijkt, dat deze percentages bij de groepen C.A.R.A., respectievelijk pertussis en morbilli ten opzichte van de overige patienten relatief vrij dicht bij elkaar liggen. Het hoge percentage bronchiectasieën in kolom III wordt voornamelijk gevormd door bronchusverwijdingen met een locale oorzaak bij de patienten met tuberculose of een corpus alienum. Wij menen dan ook, dat hieruit geconcludeerd kan worden, dat er een zeer grote overeenkomst bestaat in de aard van de afwijkingen op de bronchogrammen bij de C.A.R.A. patienten en de kinderen met een longlijden in aansluiting aan pertussis of morbilli.

De gedachte ligt voor de hand, dat de laatste groep patienten feitelijk bij de C.A.R.A. behoort. Om dit na te gaan werd de anamnese van de pertussis en morbilli patienten uitgezocht. Indien onvoldoende gegevens bekend waren, werd een eenvoudige vragenlijst naar de patient gezonden.

VRAGENLIJST

1. Heeft Uw zoon/dochter nog klachten van:
 - a. hoesten
 - b. benauwdheid
 - c. opgeven
 - d. niesbuien
 - e. neusverstopping
 - f. hooikoorts
 - g. eczeem
2. Zijn de klachten het gehele jaar aanwezig of hangt dit af van het jaargetijde.
3. Zijn de klachten in de loop der jaren erger geworden of is de toestand verbeterd.
4. Heeft hij/zij vroeger dauwworm gehad?
5. Is hij/zij overgevoelig voor bepaalde voedingsmiddelen, planten of dieren?
6. Komen er ziekten zoals bovenvermeld voor in de familie? Zo ja, kunt U dan vermelden welke ziekten en bij wie?

Inderdaad bleek, dat in ongeveer 75% van de gevallen de persoonlijke of de familie anamnese op allergie positief was. Dit komt overeen met wat gewoonlijk bij C.A.R.A. wordt gevonden, zoals door WARRINGA bij de bronchiectasie werd beschreven. Hierdoor wordt het wel haast zeker, dat deze kinderen dus feitelijk tot de C.A.R.A. groep moeten worden gerekend.

Dank zij de uitstekende prophylaxe komt kinkhoest heden ten dage weinig meer voor. Mazelen is echter een infectie ziekte, welke practisch elk kind doormaakt. Het is begrijpelijk, dat een longlijden voornamelijk als complicatie zal optreden bij die kinderen, die hier toe constitutioneel geprecedeerd zijn.

Hoofdstuk XI

CORPORA ALIENA

In het algemeen is het niet noodzakelijk een bronchografie te verrichten bij patienten met een corpus alienum in de tractus respiratorius. Het vreemde lichaam kan in de meeste gevallen voldoende worden gelocaliseerd door de gevolgen van de bronchostenose. Anamnese, physisch onderzoek en röntgendoorlichting geven voldoende informaties voor de diagnostiek en localisatie.

De verschijnselen van bronchostenose treden echter niet op, indien collaterale ventilatie mogelijk is. Dit kan alleen, indien de stenose zich perifeer van de eerste segmentale afsplitsing van de kwabronchus bevindt.

VAN ALLEN toonde deze collaterale ventilatie bij proefdieren aan, welke zeer belangrijk is voor de pathologie en de physiologie door de mogelijkheid van een snellere opheffing van grote drukverschillen in de long. BAARSMA en DIRKEN en HUIZINGA besteedden bijzondere aandacht aan dit phenomeen, juist naar aanleiding van waarnemingen, welke waren gedaan bij patienten met een corpus alienum in de bronchusboom.

De bronchi blijken geen eindvertakkingen te zijn, er bestaat een mogelijkheid tot communicatie door openingen in de schotten van de alveoli, de poriën van KOHN. Tevens zouden er anastomosen bestaan tussen de bronchioli van verschillende grotere bronchi.

Indien het corpus alienum zich in een segmentale bronchus of zelfs nog meer in de periferie bevindt, kan de localisatie zeer moeilijk zijn. In deze gevallen is een bronchografie meestal onontbeerlijk om na te kunnen gaan in welke segmentbronchus het vreemde lichaam gezocht dient te worden bij de bronchoscopie.

In de meerderheid van de gevallen, waarbij bronchografie werd verricht, geschiedde dit na de verwijdering van het corpus alienum om eventuele veranderingen aan het licht te brengen. Uiteraard behoeft dit slechts te worden gedaan, indien het corpus alienum zich

enige tijd in de bronchus heeft opgehouden. Een vreemd lichaam, dat meteen wordt verwijderd, zal geen pathologische veranderingen van de bronchi ten gevolge hebben.

Uit deze controle bronchogrammen hebben wij niet alleen geleerd, dat een bronchiectasie reeds in korte tijd kan ontstaan, maar ook dat er een vorm van verkregen bronchiectasie bestaat, welke reversibel is. Voor de patienten met chronische aspecifiche respiratoire aandoeningen is dit zeer belangrijk. Ook bij de C.A.R.A. patient immers kan een bronchus afgesloten worden door slijmvlieszwelling en taai secret. Gezien onze ervaringen met de corpora aliena zou het slijm afgezogen moeten worden met de bronchoscoop, indien conservatieve therapie, eventueel ondersteund door fysieke therapie, onvoldoende verbetering geeft. Hiermede dient niet te lang te worden gewacht daar anders irreversibele veranderingen van de bronchuswand zullen zijn opgetreden.

Wanneer bij controle-bronchografie na extractie van een corpus alienum blijkt dat pathologische veranderingen zijn opgetreden, dan wordt na 3 maanden het bronchografische onderzoek herhaald. Indien ook thans de normale toestand nog niet hersteld blijkt te zijn, worden met intervallen van 3-6 maanden nieuwe bronchogrammen gemaakt. Blijkt geen of onvoldoende verbetering in de pathologische toestand op te treden, dan dient interventie van de thoraxchirurg te worden overwogen.

Bij onze 31 patienten, bij wie bronchografie werd verricht in verband met een corpus alienum in de tractus respiratorius werden in totaal 55 maal bronchogrammen gemaakt. Het corpus alienum bevond zich bij 19 kinderen in de rechter en 12 maal in de linker bronchusboom, dus ook weer de klassieke voorkeur voor de rechterzijde, die gemakkelijk kan worden verklaard uit de anatomische verhouding.

Bij één van de 31 kinderen was thoracotomie nodig om het corpus alienum te verwijderen, deze patient zal nader worden besproken.

Herstel van de normale anatomische verhoudingen trad op bij 15 kinderen, de verbetering was bij 6 patienten van dien aard, dat zij geheel klachtenvrij waren en verder ingrijpen niet noodzakelijk was. Van 7 kinderen konden wij niet meer nagaan of er nog restverschijnselen bestonden. Bij 2 patienten werd een kwab- respec-

tievelijk een longresectie verricht daar er zeer uitgebreide bronchiectasieën van het ampullaire en sacculaire type aanwezig waren.

Patiënte M., ♀ 1½ jaar, P.K. 74785, werd tijdens haar spel plotseling erg benauwd, zag blauw en had hevige hoestbuien. De volgende dag kreeg het kind een „pneumonie”, welke door de huisarts werd behandeld. Daar na 3 weken nog geen verbetering was opgetreden, werd het kind door een kinderarts gezien. Het fysische onderzoek deed een atelectase van de linker onderkwab vermoeden, welke röntgenologisch kon worden bevestigd. Bij doorlichting bleken cor en mediastinum naar links verplaatst. Het symptoom van Holzknacht was positief.

Elders werd bronchoscopie gedaan, waarbij een corpus alienum in de linker onderkwabbronchus kon worden ingesteld, de extractie gelukte echter niet. Het kind werd naar onze kliniek verwezen, waar het in dyspnoeïsche toestand aankwam.

Er was een ernstige inspiratoire stridor, bij de inspiratie werden diepe intrekkingen gezien. Bij de directe laryngoscopie werd een sterke subglottische zwelling gevonden, er werd een tracheotomie verricht. Via bronchoscopia inferior kon daarna het corpus alienum - een halve koffieboon - worden geëxtraheerd uit de linker onderkwab.

Een maand later werd bronchografie gedaan, teneinde de gevolgen van het verblijf van het corpus alienum gedurende 3 weken in de linker bronchusboom na te gaan. Op de dorsoventrale foto (fig. 23) vertonen de basale takken links het beeld van pijpjes en lichte cilindervormige bronchiectasieën. Perifere vulling van dit gebied ontbreekt geheel. De linker onderkwab neemt een te klein gebied in. Ook de bovenkwab en de lingula laten een ontbreken van perifere vulling en enkele licht verwijde bronchi zien, zodat moet worden aangenomen, dat het corpus alienum zich enige tijd in de hoofdbronchus heeft opgehouden.

Er is een anatomische variatie van de linker bovenkwab, n.l. een driedeling.

De rechter bronchusboom vertoont een fraaie perifere vulling, alle takken zijn aanwezig. Als bijzonderheid dient te worden opgemerkt, dat de apicale segmentbronchus van de rechter bovenkwab apart afgaat. Dit is het beeld van een proximale transpositie (KERTES, RADICS, SÉRÉNYI).

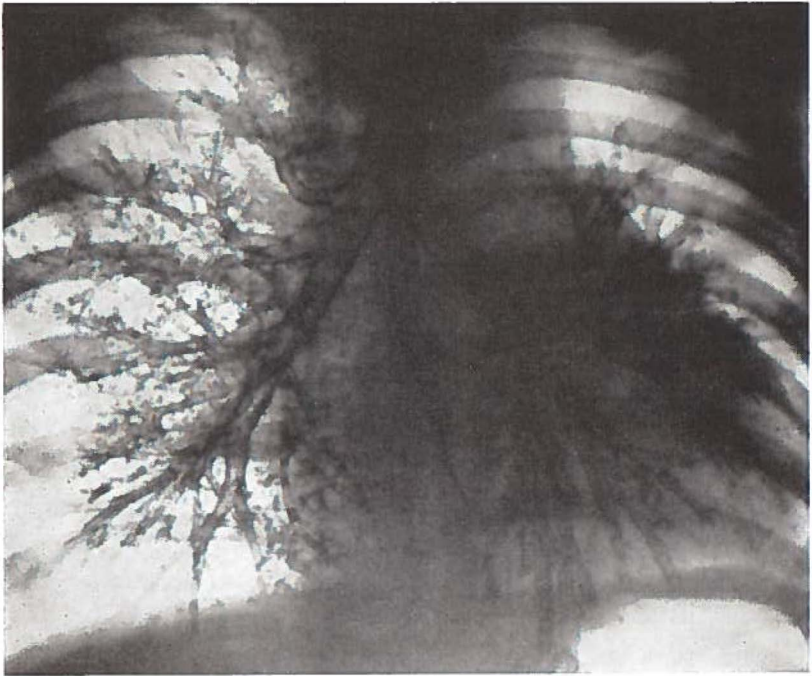

Fig. 23.

Patient N., ♂ 1 jaar, P.K. A.10183, kreeg tijdens zijn spel een hevige hoestbui. De moeder ontdekte, dat een halve kraal uit het speelgoed ontbrak. Bij het fysieke onderzoek werd door de huisarts een verzwakt ademgeruis links achter-onder gevonden. Percutoir waren er geen bijzonderheden. Elders werd na 4 dagen bronchoscopie verricht, waarbij een corpus alienum in de linker onderkwabbronchus werd aangetroffen, extractie gelukte echter niet. Na de ingreep ontwikkelde het kind een sterk subglottisch oedeem, zodat tracheotomie noodzakelijk was. Ook via bronchoscopia inferior mocht het bij een tweede poging niet gelukken het corpus alienum te verwijderen. Het kind werd vervolgens naar onze kliniek verwezen.

De bevindingen bij het fysieke onderzoek waren onveranderd. Röntgenologisch werd links obstructie emfyseem gezien bij de expiratie. Zoals bij moeilijke corpora aliena gebruikelijk is, werd besloten bronchografie te verrichten.

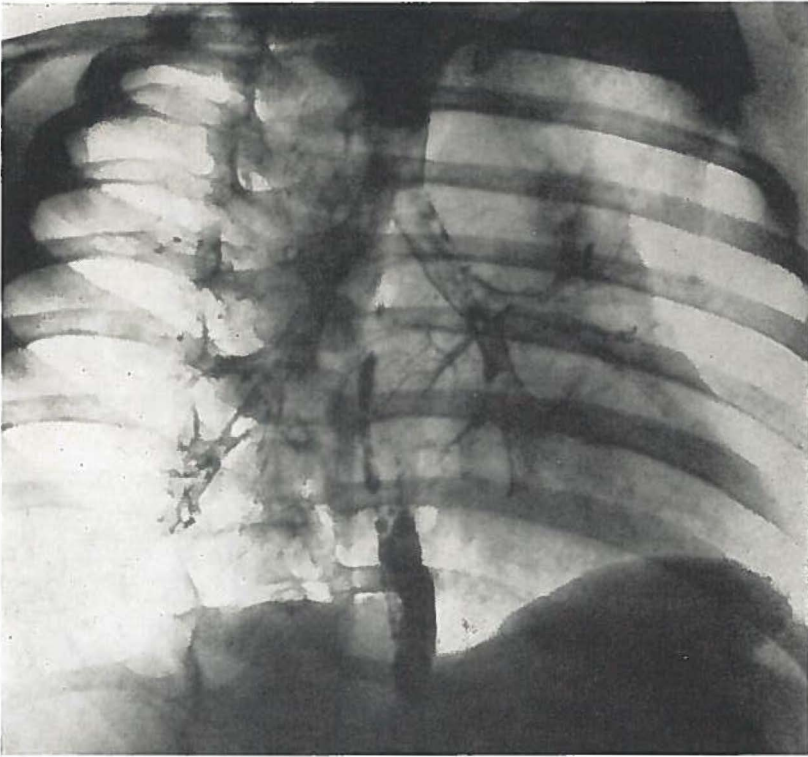


Fig. 24.

De schuine linker foto (fig. 24) geeft een duidelijk beeld omtrent de localisatie van het vreemde voorwerp. De linker onderkwab-bronchus blijkt hierdoor bijna geheel te worden afgesloten. Daar de stop zich perifeer van het niveau van de afgang van de apicale segmentbronchus bevindt, is collaterale ventilatie mogelijk, waardoor atelectase van de onderkwab wordt voorkomen.

In totaal werd vijfmaal een poging gedaan het kraaltje door middel van bronchoscopie te verwijderen. Alle pogingen mislukten, omdat het corpus alienum zeer vast zat. Aangezien verwijdering met behulp van een forceps door de bronchoscoop te gevaarlijk leek, daar dan vermoedelijk een perforatie van de bronchusboom zou ontstaan, werd besloten tot een chirurgisch ingrijpen.

Op de heelkundige afdeling (Prof. Dr L. D. EERLAND) werd thoracotomie verricht. Men bracht het corpus alienum à vue via een



Fig. 25.

incisie van de onderkwabbronchus. Ook nu was extractie niet mogelijk. Het corpus alienum werd derhalve naar beneden gedrukt, waarbij de bronchuswand werd geperforeerd. Uiteindelijk kon het vreemde lichaam worden verwijderd via een kleine incisie in de periferie van de onderkwab.

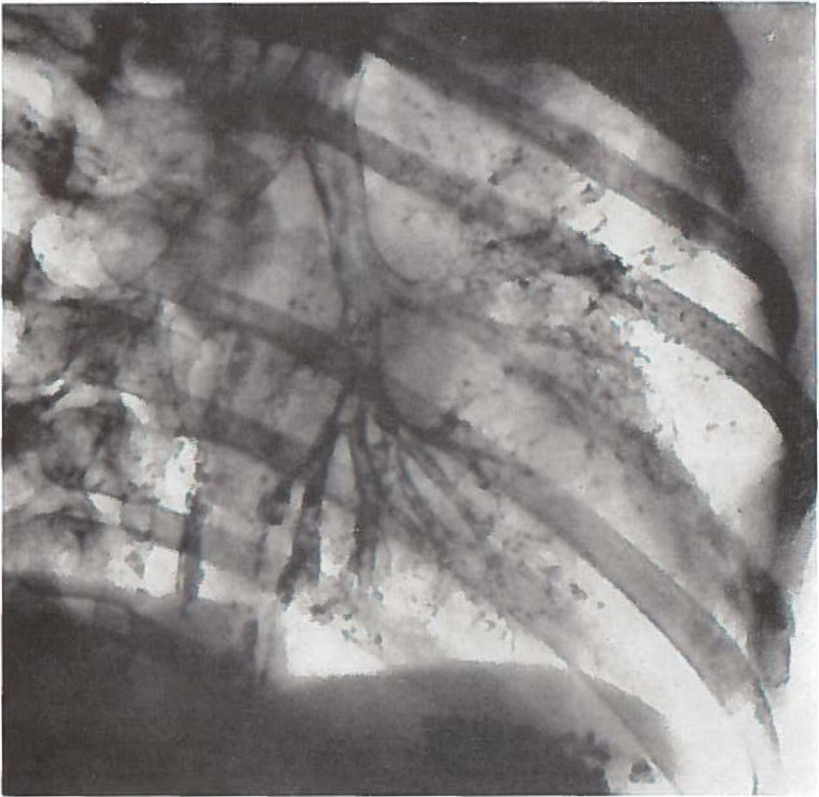


Fig. 26.

Fig. 25 laat zien, dat het corpus alienum een haak vertoont, waarmee het naar alle waarschijnlijkheid was verankerd in de laterobasale segmentbronchus.

Dat het verblijf van het corpus alienum in de linker bronchusboom niet zonder gevolgen is gebleven, blijkt uit fig. 26, een controle bronchogram, dat enige weken postoperatief werd gemaakt. De posterobasale tak is duidelijk cilindrisch verwijd. Het kind heeft hiervan geen blijvende lasten gehouden. Nu na acht jaren verkeert het in een uitstekende toestand.

Het blijkt slechts zelden nodig via thoracotomie een corpus alienum uit de bronchusboom te verwijderen. HUIZINGA beschreef op een totaal van 285 corpora aliena in de bronchusboom slechts tweemaal een ingrijpen van de thoraxchirurg.

Thoracotomie is in de eerste plaats noodzakelijk, indien extractie via de bronchoscoop onmogelijk of te gevaarlijk is. Ook indien er zodanige irreversibele veranderingen zijn opgetreden dat een chirurgische behandeling toch noodzakelijk is, dient het corpus alienum in één tempo door de chirurg te worden verwijderd.

CONGENITALE AFWIJINGEN

In hoofdstuk VI werden de afwijkingen van de normale anatomie verdeeld in twee groepen. Er werd onderscheid gemaakt tussen de duidelijke pathologische ontwikkelingsstoornissen en de op zichzelf niet pathologische anatomische variaties. Het is de eerste groep, welke in dit hoofdstuk zal worden besproken.

De afwijkingen werden verdeeld in:

1. Afwijkingen van de kwabben.
2. Afwijkingen van het parenchym en de bronchusboom.
3. Afwijkingen van de bronchi.

1. Afwijkingen van de kwabben

Wij bedoelen hiermee een afwijking in het aantal fissuren, ook ten gevolge van een abnormaal verlopend bloedvat, zoals een lobus vena azygos. In het algemeen zal een dergelijke afwijking niet door het bronchogram aan het licht gebracht kunnen worden.

2. Afwijkingen van het parenchym en de bronchusboom

Veelal zijn dit ernstige afwijkingen met voor de patient belangrijke consequenties. De agenesie, de hypoplasie en de longsequestratie werden reeds genoemd. Aan de hand van een drietal ziektegeschiedenissen zullen deze congenitale afwijkingen worden besproken.

Patient O., ♂ 2 jaar, P.K. A 20220, werd in de Kinderkliniek opgenomen, daar bij röntgendoorlichting een beeld werd gezien, dat deed denken aan een atelectase van de gehele linker long. Uit de anamnese bleek, dat het kind zich 5 maanden tevoren zou hebben verslikt in een stukje appel. Hij zou in deze periode tweemaal een pneumonie hebben doorgemaakt.

Het fysische onderzoek toonde aan, dat de linker thoraxhelft iets was afgevlakt, deze bleef achter bij de respiratie. Bij percussie werd

een demping over de gehele linker zijde waargenomen, het ademgeruis bleek hier te zijn opgeheven.

De thoraxfoto toonde een beschaduwing van de gehele linker thoraxhelft; cor en mediastinum waren sterk naar links verplaatst, er was een diafragmahoogstand links.

Bij bronchoscopie werd geen corpus alienum gezien, de trachea en de rechter bronchusboom waren normaal. Het was niet mogelijk de linker hoofdbronchus in te stellen. Een agenesie van de linker long werd vermoed, dit kon worden bevestigd door het zeer karakteristieke beeld op het bronchogram.

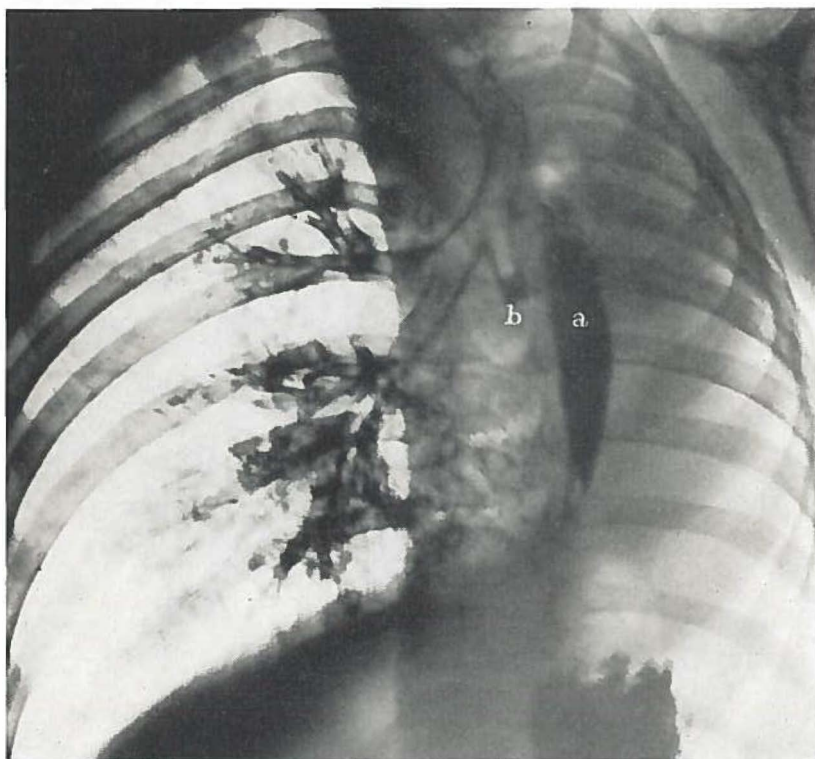


Fig. 27.

Op de rechter schuine foto (fig. 27) blijken trachea en oesophagus (a) sterk naar links verplaatst. De rechter bronchusboom geeft een normaal vullingsbeeld. De linker zijde bestaat slechts uit een op een operatiestomp gelijkend rudiment (b).

Bij arteriografie bleek alleen de rechter arteria pulmonalis aanwezig, waarmee de diagnose agenesie van de linker long nogmaals werd bevestigd.

Nadat de diagnose was gesteld, werd het kind in goede toestand naar huis ontslagen. Zeer tragisch is het feit, dat dit kind een maand later een stukje aardappel aspireerde in de enige long, waardoor het gestikt is. De bronchoscopie werd helaas te laat verricht, zo snel kon het kind niet naar het ziekenhuis worden gebracht.

Het sectieverslag (no. 12760) van het Pathologisch Anatomisch Laboratorium (destijds hoofd Prof. Dr J. J. Th. Vos) vermeldt over de thoraxorganen: de linker long ontbreekt geheel. Van de linker hoofdbronchus is ongeveer 1 cm. aanwezig. Dit blind eindigende stukje ligt in het verlengde van de trachea en loopt conisch toe (fig. 28). De rechter long is compensatoir hypertrophisch, normaal

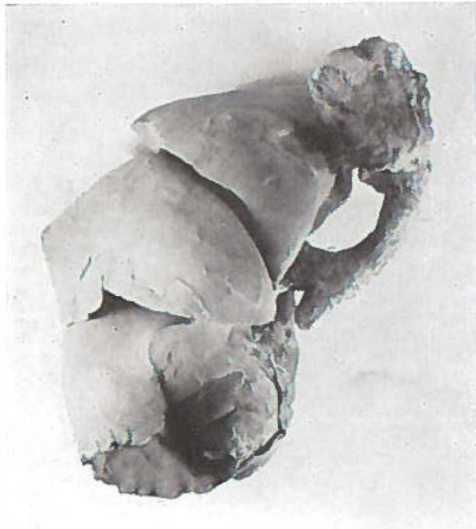

Fig. 28.

van vorm en kwabverdeling. Het hart is goed gecontraheerd, zonder bijzondere afwijkingen. De tak van de arteria pulmonalis naar de rechter long is wijd, practisch gelijk aan de hoofdstam. Daar de linker arteria pulmonalis ontbreekt, is er eigenlijk geen grens tussen hoofdstam en rechter tak te zien.

Een dergelijke longagenesie wordt slechts enkele malen in de lite-

ratuur beschreven. Blijkens een mededeling van PUTNEY en BALTZELL overlijdt 25% vóór het 5e levensjaar ten gevolge van longinfecties. VALLE en GRAHAM verzamelden 38 gevallen en zagen de afwijking 2 maal zo vaak links als rechts.

SCHNEIDER onderscheidde drie vormen, namelijk totale afwezigheid van een long, ten tweede een bronchus, welke slechts bestaat uit een kleine uitstulping van de trachea naar de andere kant. De laatste is een overgang naar de hypoplasie. Ook deze afwijking, welke wij bij de volgende patiente zien, komt slechts sporadisch voor.

Patiente P., ♀ 8 jaar, P.K. A 32514, is bij inspanning spoedig vermoeid. Zij zou nooit hoesten en heeft geen pneumonie doorgemaakt. Het bloedbeeld is normaal, de tuberculine reacties zijn negatief.

Bij het physische onderzoek valt op, dat de rechter thoraxhelft niet voldoende ontwikkeld is, deze is iets afgeplat. Rechts-onder is een verkorte percussietoon. Bij auscultatie wordt normaal vesiculair ademgeruis gehoord.

Op de thoraxfoto wordt een driehoekige schaduw naast het cor gezien in het rechter onderveld. Het cor is naar rechts verplaatst. Daar verondersteld werd, dat deze schaduw door een atelectase van de onderkwab werd veroorzaakt, besloot men een bronchografisch onderzoek te verrichten.

De voorachterwaartse foto (fig. 29) vertoont een zeer merkwaardig beeld, dat als een hypoplasie moet worden geduid. De gehele rechter bovenkwab ontbreekt, de middenkwab is zeer fors. In de onderkwab is een zeer bijzondere anatomie, er is één lange bronchus, die enkele zijtakken afgeeft. Men kan hier spreken van een stambronchus, deze anatomie is indertijd door AEBY beschreven als typisch voor de zoogdieren.

Tenslotte valt nog op, dat zich aan de onderzijde van de lange middenkwabbronchus enige verwijde uitvoergangen van seromucozeuze kliertjes bevinden. Dit is zeer bijzonder, daar dit kind geen chronische hoester is. Het feit, dat deze franje zich aan de onderzijde van een horizontaal verlopende bronchus bevindt, geeft steun aan de theorie, dat secretstase mogelijk een oorzaak is voor het ontstaan van de zogenaamde franje.

Als derde anatomische afwijking van het longparachym en de bronchusboom samen noemden wij de longsequestratie.

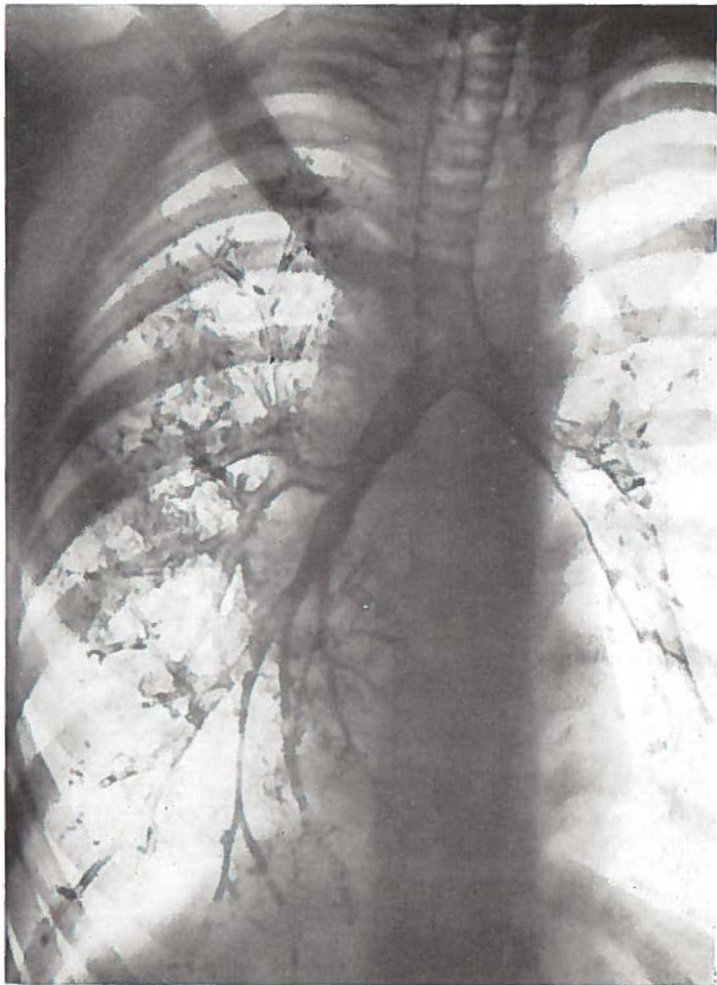


Fig. 29.

Het bronchogram van een patientje, die dit beeld vertoonde, is weliswaar minder illustratief dan dat van de vorige twee patienten, maar geeft toch een indruk over de omvang van de afwijking en de gevolgen hiervan voor de rest van de bronchusboom.

Patiente Q., ♀ 2 jaar, P.K. A 23340 heeft gedurende het laatste jaar tweemaal een pneumonie links doorgemaakt.

Op de thoraxfoto lijkt de gehele linker onderkwab naar boven

verplaatst. Links onder mediaal zijn twee grote ringvormige schaduwen, die voor grote cysten worden gehouden. Deze zijn ook duidelijk op het bronchogram (fig. 30) te zien. De verplaatsing van de

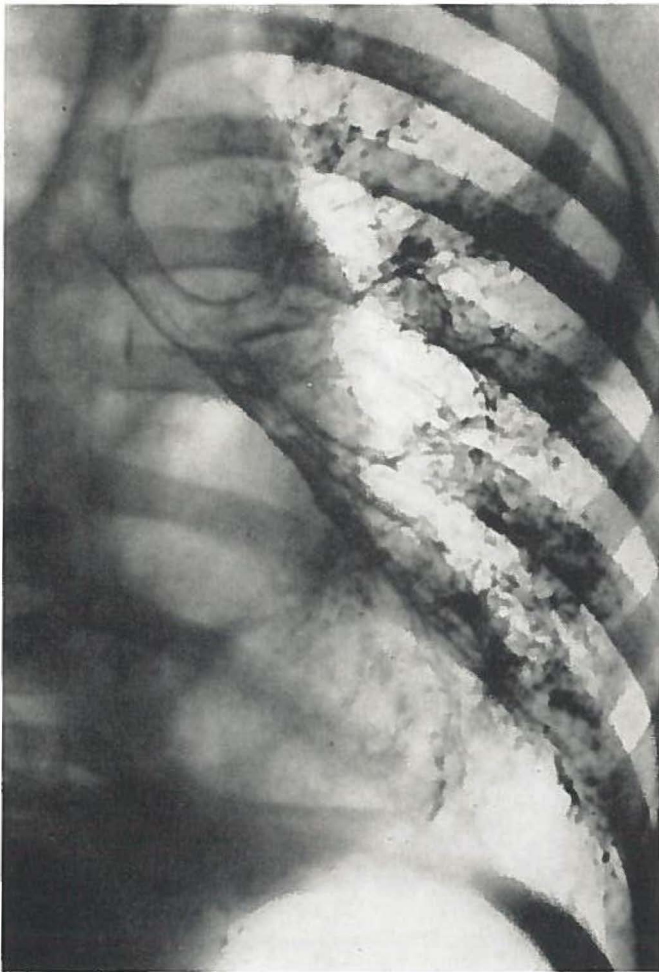

Fig. 30.

bronchusboom is hierop duidelijk. De apicale tak van de onderkwab ontbreekt, is althans niet gevuld. De drie basale takken van de linker onderkwab zijn goed gevuld, ze zijn naar lateraal verplaatst.

De diagnose werd gesteld op een cysteuze degeneratie van de linker onderkwab.

Op de Heelkundige afdeling (Prof. Dr L. D. EERLAND) werd thoracotomie verricht, waarbij de linker onderkwab werd verwijderd. Er dient te worden vermeld, dat een abnormale potlooddikke arterie naar de onderkwab liep. Dit is een zeer typische bevinding bij de longsequestratie. Het vat had zijn oorsprong in de aorta onder het diafragma.

De pathologisch anatomische diagnose (Prof. Dr. J. J. Th. Vos) no. 82336 luidde: longcyste met compensatoir emfyseem en chronisch oedeem van de linker onderkwab; bronchiectasie, sequestratie van longweefsel. Wij konden aan het praeparaat niet vaststellen of de sequestratie het apicale segment betrof.

Een voorwaarde voor de diagnose longsequestratie is een abnormaal verlopende arterie, welke direct uit de grote circulatie naar het betreffende longgedeelte loopt.

HUBER beschreef dit ziektebeeld reeds in 1777. Er werd eerst meer aandacht aan besteed door de ontwikkeling van de thoraxchirurgie.

HARRIS en LEWIS (1940) beschreven een patient, die bij een lobectomie van de onderkwab doodbloedde door een abnormaal verlopend vat. Ook andere auteurs vermelden grote bloedingen bij operatiepatienten, bij wie diagnoses als chronisch longabces, verweekte longtumoren e.d. waren gesteld.

SANTY vermeldt een serie van 12 patienten, EERLAND (1957) deed een mededeling over 5 door hem geopereerde patienten.

SWIERENGA verzamelde 20 patienten met een longsequestratie, waarvan 10 bij toeval werden ontdekt, deze hadden in het geheel geen klinische verschijnselen. De overige patienten waren chronische hoesters, sommigen hadden recidiverende pneumonieën.

Merkwaardig is, dat de afwijking bijna steeds in de onderkwabben wordt gevonden (BRUWER, EERLAND, SWIERENGA).

Over het ontstaan van longsequestratie bestaan verschillende theorieën. Een aantal onderzoekers meent dat het gesequestreerde longgedeelte van de oorspronkelijke longaanleg is afgescheiden (PRYCE, BRUWER).

BERT en FISCHER evenals BOLCK nemen aan, dat de afwijking wordt veroorzaakt door een tweede uitspruiting van de oorspronkelijke voordarm. Ook SWIERENGA voelt het meest voor deze theorie. De abnormale vaatvoorziening kan als bewijzend voor het aangeboren zijn van de afwijking worden beschouwd.

3. *Afwijkingen van de bronchi*

KARTAGENER beschreef bronchiectasie, welke samen met situs inversus en agenesie van de neusbijholten voorkwamen. Deze onderzoeker meent, dat bronchusverwijdingen zonder locale oorzaak vaak aangeboren zouden zijn. Zijn argumenten hiervoor zijn, dat bronchiectasie dikwijls wordt gezien bij patiënten met congenitale afwijkingen en familiair zou voorkomen. Men kan hier tegenover stellen, dat bij patiënten met aangeboren afwijkingen relatief meer longpathologie wordt gezien. Het familiair voorkomen zou kunnen worden verklaard door een allergische diathese. Ook het voorkomen van bronchiectasie bij de mucoviscidosis moet secundair worden gezien aan stagnatie van taai secreet.

De diagnose congenitale bronchiectasie kan ons inziens slechts zelden worden gesteld, indien het een verwijding van een enkele bronchus betreft.

Bij de meer diffuse afwijkingen dient zeker te worden gedacht aan een congenitale genese.

Patiënte R., ♀ 10 jaar, P.K. 77140, maakte 3 jaar geleden een pneumonie door. Sedertdien hoest zij veel en geeft foetide sputum op.

Het voorachterwaartse bronchogram (fig. 31) vertoont zeer uit-

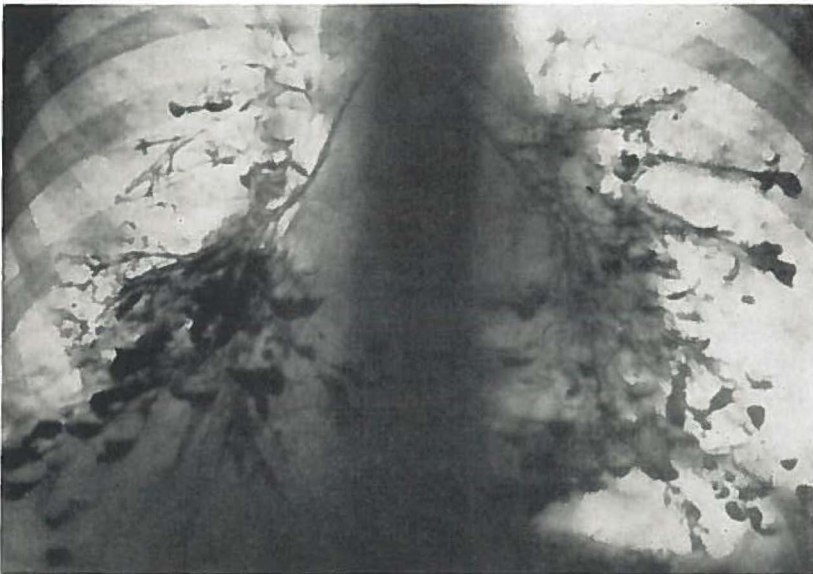


Fig. 31.

gebreide bronchiectasieën van het ampullaire tot sacculaire type.

In de linker onderkwab bestaan enorme diffuse bronchiectatische veranderingen, alle bronchi zijn ziek. Ook in de lingula en bovenkwab worden bronchiectasieën gezien.

De rechter onderkwab is eveneens sterk pathologisch. Merkwaardig is, dat een deel van het posterobasale segment, dat in het algemeen het eerst ziek is, nog enkele normale bronchi bevat. De laterale tak van de middenkwab is normaal, de mediale is eveneens bronchiectatisch. Ook de takken van de rechter bovenkwab zijn alle verwijd.

Het is niet geheel duidelijk of het beeld wordt veroorzaakt door diffuse bronchiectasieën dan wel door een cysteuze degeneratie STUTZ en VIETEN spreken hier van „Wabellunge”, welke volgens deze onderzoekers congenitaal zou zijn.

Het zeer uitgebreide dubbelzijdige proces doet een congenitale genese vermoeden, vooral ook, omdat de anatomische verhoudingen overigens normaal zijn, er zijn geen plaatsveranderingen opgetreden, dus geen schrompeling, zoals men bij een verkregen aandoening met een dergelijke grote uitbreiding zou verwachten.

Een zeer ernstige parenchymafwijking, welke eveneens door een congenitale anomalie van de bronchi kan ontstaan, is het lobair emfyseem. Deze aandoening kan in bepaalde gevallen worden veroorzaakt door een minderwaardigheid van de kraakbeenringen in een bronchus. BINET, NAZELOF en FREDET verzamelden 68 gevallen uit de literatuur, waarbij 32 maal bronchomalacie als aetiologie kon worden aangetoond.

De slappe bronchuswand zal bij de uitademing gedeeltelijk samenvallen, waardoor geen volledige expiratie wordt verkregen. Er ontstaat zo een ventielstenose, die een spanningsemfyseem ten gevolge heeft. Een dergelijk mechanisme kan ook ontstaan, doordat een aberrant vat de bronchus gedeeltelijk dichtdrukt (POTTS en HOLINGER en ROSENBLUM). Taai secreet of abnormale slijmvliesplooien kunnen eveneens de oorzaak zijn van een ventielstenose.

VAN EPPS en DAVIES meenden, dat het overmatig beademen na de geboorte mogelijk traumatiserend op het longepitheel zou werken, waardoor het emfyseem zou ontstaan.

Het regionaal spanningsemfyseem (BUSCH en SLOOFF) zou voor-

namelijk zijn gelocaliseerd in de linker bovenkwab, de rechter bovenkwab en de middenkwab.

Het klinische beeld is zeer imponerend. Een oorspronkelijk normaal kind krijgt een progressieve tachypnoe en dyspnoe. De expiratie is bemoeilijkt. Dit treedt voornamelijk op tijdens en na de voeding. Soms gaat dit met cyanose gepaard. In bepaalde gevallen wordt spontane genezing gezien, in het algemeen is snel operatief ingrijpen echter dringend geïndiceerd.

COTTORN en MEYERS beschreven 6 maal kinderen met lobair emfyseem. Bij 4 van deze patientjes bestond tevens een vitium cordis congenitum. Vermoedelijk heeft de volgende patient een dergelijke gecombineerde afwijking.

Patientje S., ♂ 13 maanden oud, P.K. A 29549, is dyspnoeisch sedert de 5e maand. Het kind heeft een expiratoire stridor, het cor is hyperactief, er is een voussure cardiaque naar links. Over de longen worden verspreid enige vochtige rhonchi gehoord. Lever en milt zijn even vergroot. Er is een sterke rechter ventrikel impuls, de

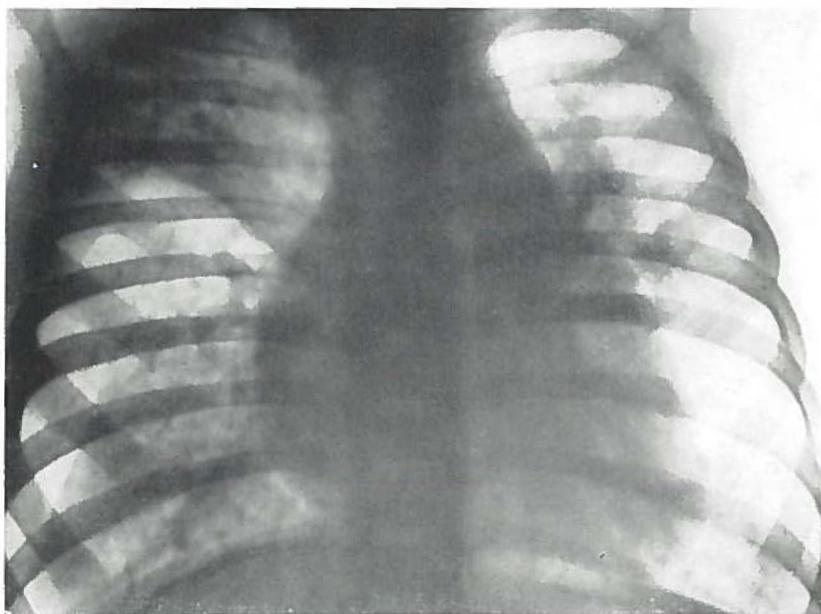


Fig. 32.

eerste toon is bij auscultatie versterkt, de tweede gespleten. Op de thoraxfoto (fig. 32) blijkt het rechter hart vergroot. In het rechter

longveld is de middenkwab versterkt luchthoudend, het weefsel van de onder- en bovenkwab is verdicht.

Het bronchogram (fig. 33) laat op de dorsoventrale foto zien,

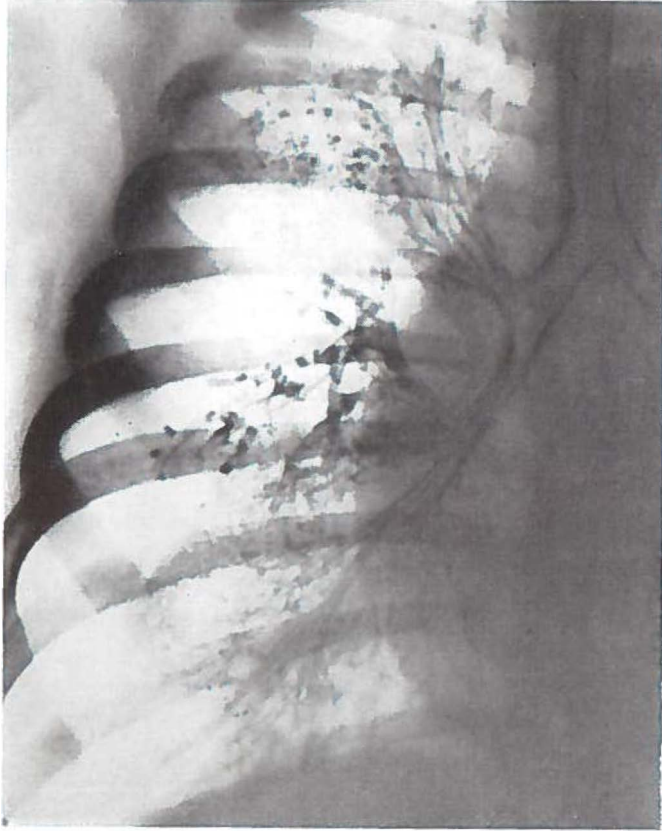


Fig. 33.

dat de middenkwab een te groot gebied inneemt, de bovenkwab is naar boven verplaatst, de takken zijn gebundeld. De onderkwab is eveneens verdrongen. Alle takken zijn aanwezig, de bronchi van onder- en bovenkwab zijn relatief vrij nauw.

Het cardiologische onderzoek toonde aan, dat een defect aanwezig was in het septum atriorum, waarvoor het kind onder controle bleef van de afdeling cardiologie (Dr K. K. BOSSINA) van de Kinderkliniek.

Bij een volgende doorlichting bleek de sterk luchthoudende middenkwab weer de normale proporties te hebben aangenomen. Er is nog geen operatie verricht. Hoewel hierdoor het zekere bewijs ontbreekt, menen wij toch dat hier sprake is geweest van een lobair emfyseem, dat spontaan is genezen.

De ziektegeschiedenis en de röntgenfoto's van patientje T., ♀ 13 maanden, vertonen veel overeenkomst met die van de vorige patient. Het longlijden is hier echter van andere aard.

Het kind werd in de Kinderkliniek opgenomen, nadat het reeds gedurende 3 maanden elders was verpleegd wegens een vitium cordis en recidiverende longinfecties, welke niet reageerden op antibiotische behandeling.

Het kind was ook in rust dyspnoeisch, er waren verschijnselen van decompensatio cordis. De cardiologische diagnose luidde: atrium septum defect.

Op de thoraxfoto (fig. 34) blijkt het cor sterk gedilateerd met

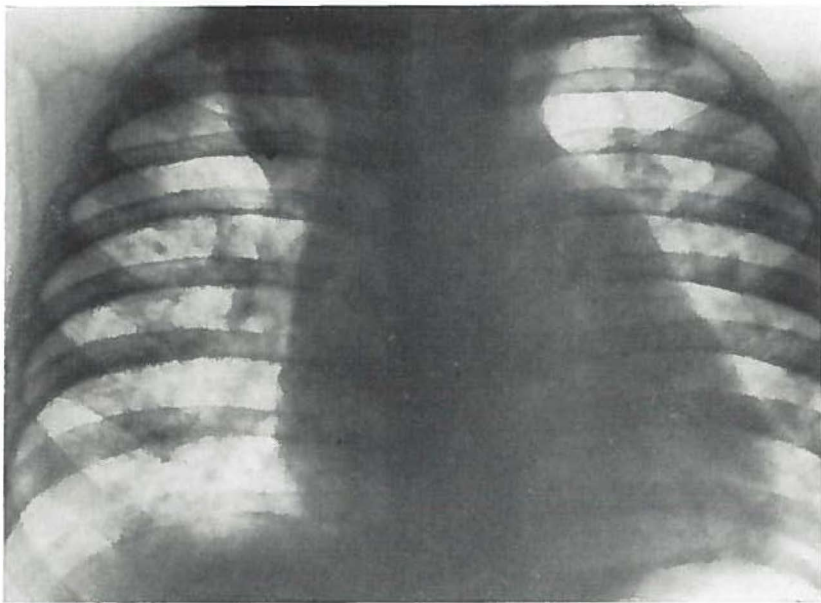


Fig. 34.

een prominierend arteria pulmonalis segment en toegenomen longvaattekening. Er bestaat een infiltraat van de rechter bovenkwab.

De dorsoventrale projectie van het bronchogram (fig. 35) laat zien, dat de rechter bovenkwab een te klein gebied inneemt en naar boven is verplaatst. Alle takken zijn aanwezig, doch ze zijn gebundeld.

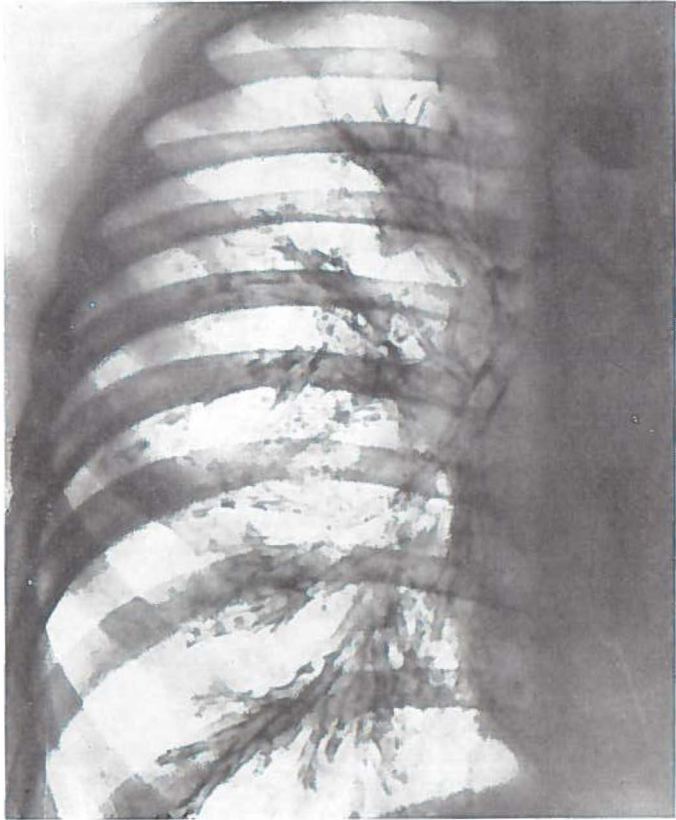


Fig. 35.

De middenkwab is compensatoir naar boven verplaatst, ook de onderkwab neemt relatief een groot gebied in.

Wij zien hier een fraai voorbeeld van compensatoire verplaatsing van twee kwabben ten gevolge van verkleining van de bovenkwab. Ook bij deze patient kunnen wij slechts gissen naar de oorzaak van deze abnormale toestand van de bronchusboom. Waarschijnlijk ligt de oorzaak in een bronchopneumonisch infiltraat ten gevolge van aspiratie van secret of voedsel.

TAUSSIG beschreef een dergelijk beeld, dat was ontstaan door infectie in een gebied, waar de afvloed van de longvene was belemmerd. Een dergelijke gestuwde longvene zou tevens van invloed kunnen zijn op de verplaatsing van een segment of kwab.

Ook extrapulmonale ontwikkelingsstoornissen kunnen de oorzaak zijn van belangrijke longafwijkingen, die de aanleiding zijn van uitgebreide veranderingen op het bronchogram.

Patient U., ♂ 4 maanden, P.K. A 13446, werd in de Kinderkliniek opgenomen, daar er moeilijkheden met de voeding waren. Het kind kon niet meer dan 80 cc per keer tot zich nemen. Het braakte niet, de defaecatie was normaal. Er waren geen longaandoeningen in de anamnese. Bij fysisch onderzoek werden geen duidelijke afwijkingen gevonden.

Bij doorlichting werd een grote ronde schaduw rechts onder in

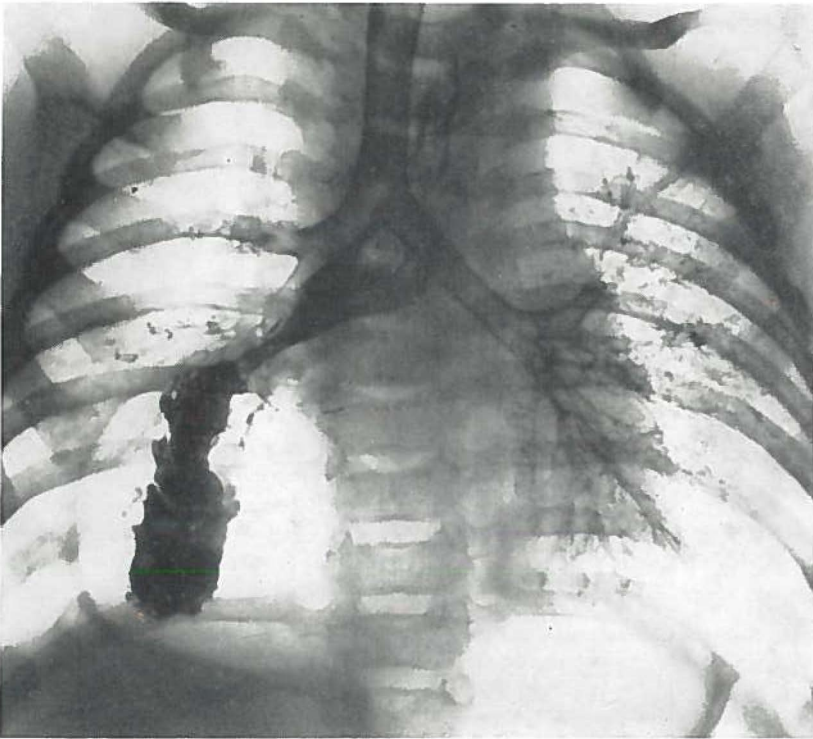


Fig. 36.

de thorax gezien, welke zich na toediening van bariumpap met het contrastmiddel vulde. De diagnose werd gesteld op een zeer grote hernia diaphragmatica, een groot deel van de maag bleek in de thorax te zitten.

Op de dorsoventrale foto van het bronchogram (fig. 36) blijkt de linker long fraai gevuld en geen afwijkingen te vertonen. Rechts worden alleen de bovenkwab en de middenkwab gevuld, de onderkwab vult zich in het geheel niet. Er is veel lipiodol in de maag, deze bevindt zich voor een groot gedeelte in de thorax.

Wij zien hier het beeld van een compressie atelectase van een gehele onderkwab ten gevolge van een congenitale afwijking.

Eveneens van congenitale aard, maar zonder ernstige consequenties voor de patient, is de volgende afwijking.

Patiënte V., ♀ 1 jaar, P. K. A 10702, is sedert de geboorte steeds erg „vol op de borst” geweest. Behandeling met antibiotica bracht geen verbetering in deze toestand.

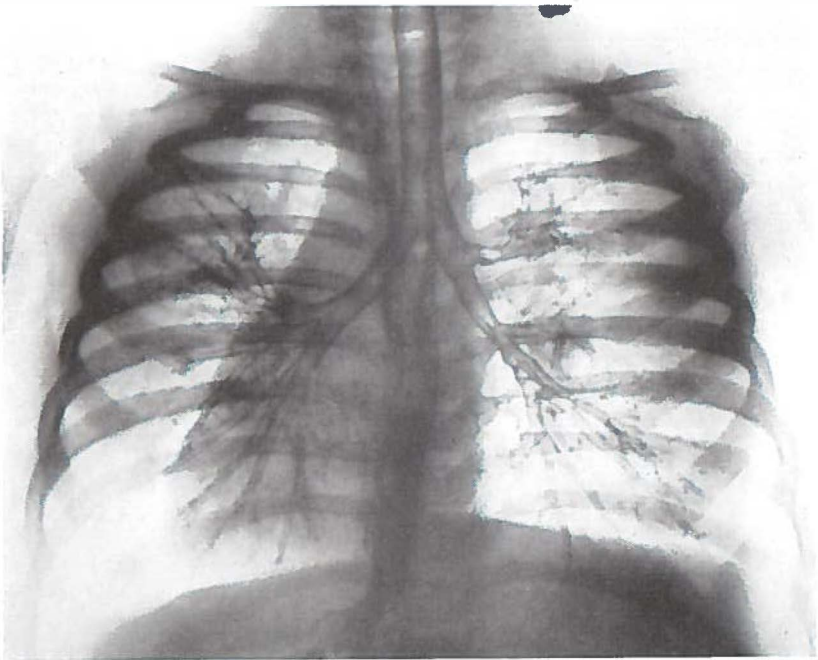


Fig. 37.

Bij fysische diagnostiek en röntgenonderzoek bleek het kind een dextrocardie te hebben. Het cor was volkomen normaal, er waren geen klepgebreken of defecten.

Het dorsoventrale bronchogram (fig. 37) laat zien, dat hier sprake is van een situs inversus totalis. Rechts blijkt een normale linker bronchusboom aanwezig, terwijl aan de linker zijde een normale rechter bronchusboom is.

Waarschijnlijk heeft het kind even gehoest, waarna zij lipiodol heeft doorgeslikt. Zeer duidelijk is te zien, dat de maag zich rechts in het abdomen bevindt.

SAMENVATTING.

De voorgeschiedenis van de bronchografie wordt kort besproken. Deze werd pas van betekenis toen SICARD en FORESTIER in 1921 lipiodol (LAFAY) als röntgencontrastmiddel hadden aangegeven. De laryngoloog LEROUX verrichtte met FORESTIER in 1922 de eerste bronchografie. De eerste bronchografie in Nederland werd in 1923 in Groningen verricht. Verschillende methoden voor dit onderzoek worden beschreven. Aanvankelijk werd de ingreep steeds onder lokaal anaesthesie verricht. De laatste jaren echter wordt er door velen de voorkeur aan gegeven de bronchografie bij kinderen onder algemene narcose te doen plaats hebben. Het contrastmiddel wordt gewoonlijk via de bronchoscoop ingebracht.

In hoofdstuk II worden de contrastmiddelen behandeld. De eisen, waaraan een ideaal contrastmiddel moet voldoen, worden vermeld. De voor- en nadelen van de in water oplosbare contrastmiddelen worden besproken. Verschillende onderzoekers beschreven lipiodol als het meest geschikte contrastmiddel voor het bronchografische onderzoek bij kinderen. Het wordt door ons nog steeds gebruikt bij het jonge kind.

De methode, welke in de Groninger kliniek wordt toegepast voor het verrichten van een bronchografisch onderzoek bij kinderen wordt uitgebreid besproken in hoofdstuk III.

Het kind dient in een goede algemene toestand te verkeren, terwijl enige dagen voor het onderzoek een goede expectoratie moet plaats vinden, zo nodig met behulp van houdingsdrainage en ademgymnastiek. Eveneens dient een onderzoek te worden ingesteld naar een eventuele overgevoeligheid voor het röntgencontrastmiddel of het anaestheticum.

Bij jongere kinderen geschiedt de ingreep met behulp van een spatel volgens KILLIAN na het verstuiven van een weinig tetracaïne $\frac{1}{2}$ pct. over de tongbasis en pharynxingang. De larynx wordt inge-

steld, waarbij een catheter tot voorbij de stemspleet in de trachea wordt geschoven. Afhankelijk van de leeftijd worden enkele cc lipiodol ingespoten, waarbij het kind afwisselend naar rechts en naar links wordt gehouden. Er wordt zeer snel, zonder doorlichting, een serie van 3 foto's gemaakt, de voorachterwaartse en de beide schuine.

Bij oudere kinderen wordt het onderzoek op dezelfde wijze als bij volwassenen verricht. Met behulp van tetracaïne 1/2 pct. worden de glottis en bronchusboom anaesthetisch gemaakt. In zittende houding wordt het contrastmiddel ingebracht, waarna de takken na houdingsverandering selectief worden gevuld. Voor deze patiënten maken wij gebruik van waterig dionosil als röntgencontrastmiddel. De voor- en nadelen van de door ons toegepaste vullings-techniek werden aangegeven.

In hoofdstuk IV worden de indicaties en contra-indicaties voor een bronchografisch onderzoek vermeld. De afwijkingen in de periferie van de bronchusboom, waarop de laatste jaren zozeer de aandacht wordt gevestigd, kunnen slechts met behulp van het bronchogram worden aangetoond. Bij kinderen wordt veel minder vaak een bronchogram gemaakt dan bij volwassenen. De redenen hiervoor worden vermeld.

De contra-indicaties voor de ingreep zijn bij het kind in principe dezelfde als bij volwassenen. Een slechte longfunctie wordt als belangrijkste contra-indicatie beschouwd.

De anatomie van de long wordt besproken na een korte beschouwing over de embryologie. De verschillen tussen de kinderlong en die van een volwassene worden behandeld naar aanleiding van een onderzoek van ENGEL.

In hoofdstuk VI volgt een bespreking van de afwijkingen, welke op het bronchogram kunnen worden aangetroffen. Er wordt op gewezen, dat de foto-serie steeds als een geheel moet worden bestudeerd. Een afwijking mag slechts als zodanig worden genoteerd, indien deze op meer dan één projectie kan worden aangetoond. De afwijkingen worden in drie groepen ingedeeld, de abnormale anatomie, de veranderingen van de bronchi en als derde de veranderingen in het perifere vullingsbeeld.

De abnormale anatomie wordt verdeeld in de duidelijk pathologische congenitale anomalieën en de op zichzelf niet pathologische anatomische variaties. Een schema voor de afwijkingen van de normale anatomie wordt aangegeven.

De pathologische veranderingen van de bronchi worden verdeeld in 3 groepen, n.l. verwijding en holtevorming, stenose en stop en ten derde de verplaatsing.

De beelden franje, branches creuses, branches cassées, pijpjes en spasme worden uitvoerig beschreven. Bijzondere aandacht wordt ook besteed aan de veranderingen in de periferie: bloemetjes en pools.

In hoofdstuk VII wordt een overzicht gegeven van de bronchografie bij 400 kinderen. In 96% van de gevallen bleek de serie foto's goed te beoordelen, slechts bij 16 patienten was er reden het onderzoek over te doen.

Bij 80 kinderen werd nagegaan hoe zij op de ingreep hadden gereageerd. De meesten vertoonden geen algemene verschijnselen, enkele kinderen kregen een lichte temperatuursverhoging of polsversnelling gedurende één dag.

De patienten werden ingedeeld naar leeftijd en indicatie (tabel I). Het grootste aantal kinderen blijkt te lijden aan chronische aspecifieke respiratoire aandoeningen. Er werd nagegaan of de uit de literatuur bekende afwijkingen op het bronchogram van de asthma-patient ook bij de kinderen uit de C.A.R.A. groep kon worden aangetoond. Tevens werd de leeftijd waarop de afwijkingen werden gezien genoteerd (tabel II).

Spasme wordt bij het kind weinig gezien en dan nog voornamelijk bij de oudere kinderen. Het op de latere kinderleeftijd manifest worden van de allergie is hiervoor mogelijk verantwoordelijk.

Pijpjes en branches cassées blijken relatief frequent te zijn. Bronchiectasie is de afwijking, welke bij C.A.R.A. kinderen beneden de drie jaar wel wordt aangetroffen in tegenstelling tot de andere afwijkingen. Dit wordt verklaard door onze ervaring bij de corpora aliena, een kortdurende afsluiting van een bronchus geeft reeds bronchiectasie.

Franje werd niet gezien bij kinderen jonger dan 6 jaar, waarschijnlijk is er dus vrij veel tijd nodig, voordat deze veranderingen van de seromuqueuze klieren optreden.

Bloemetjes komen in onze serie slechts sporadisch voor, emfyseem bij kinderen is zeldzaam.

In tabel VII werd de frequentie van voorkomen van deze afwijkingen bij de 208 C.A.R.A. patienten vergeleken met de overige

192 kinderen. Spasme, franje, pijpjes en branches cassées worden veel meer bij de C.A.R.A. gezien.

Opvallend is het weinig voorkomen van deze C.A.R.A. afwijkingen bij de kinderen met tuberculose.

Het bleek, dat veel van deze afwijkingen werden gezien na mazelen en kinkhoest (tabel VIII). Er werd nagegaan of deze patienten mogelijk eveneens allergische aanknopingspunten in de anamnese hadden. Bij 75 pct. van deze patienten bleek dit inderdaad het geval. Een longlijden als complicatie bij pertussis en morbilli zal dus voornamelijk optreden bij kinderen, die hiertoe constitutioneel gepreädisponeerd zijn.

De bronchografie bij het corpus alienum wordt apart besproken. Bij een localisatie meer naar de periferie van een kwabbronchus is dit onderzoek meestal onontbeerlijk. In dit verband wordt de collaterale ventilatie beschreven. Ook na extractie van een vreemd lichaam, dat zich enige tijd in de bronchusboom heeft opgehouden, is een bronchografisch onderzoek geïndiceerd. Dit onderzoek dient enige malen te worden herhaald, indien afwijkingen worden aangetoond. Interventie van de thoraxchirurg moet worden overwogen als de veranderingen irreversibel blijken te zijn. Bij slechts 2 van de 31 patienten bleek dit noodzakelijk.

In hoofdstuk XII volgt een bespreking van de congenitale anomalieën. Deze worden onderverdeeld in afwijkingen van de kwabben, afwijkingen van het parenchym en de bronchusboom en afwijkingen van de bronchi.

Aan de hand van enige ziektegeschiedenissen worden in de verschillende hoofdstukken een aantal karakteristieke bronchogrammen besproken.

SUMMARY.

A short history of bronchography is given. Bronchography could not be used for diagnostic purposes until SICARD and FORESTIER had started the use of lipiodol (LAFAY) as a contrastmedium in 1921. The first bronchography was performed in 1922 by the laryngologist LEROUX in collaboration with FORESTIER. In the Netherlands the first bronchogram was made in Groningen in 1923. Several techniques for the examination are given.

Chapter II deals with the contrastmediums. The advantages and disadvantages of water-soluble contrastmediums are given. We still use lipiodol for the younger child.

Chapter III gives a detailed record of the technique for bronchography in children as carried out at the Groningen University Hospital.

The child must be in a good general condition, during a few days before the examination expectoration must be optimal, if necessary through physiotherapy. A test should be made to prevent allergic reactions to the contrastmedium or the anaesthetic.

In younger children a KILLIAN spatula is used for the examination after nebulizing some tetracaïne $\frac{1}{2}$ pct. over the base of the tongue and the pharynx entrance. After the larynx is brought into view via direct laryngoscopy a catheter is inserted through the glottis into the trachea. Depending on the age some cc of lipiodol are instilled through the catheter. The child is first put in a leaning position to the right, then to the left to favour lipiodol progression. Very quickly without x-ray fluoroscopy a series of 3 photographs is made, the dorsoventral projection and two oblique projections.

In older children the same technique for the examination is used as in adults. The glottis and bronchial tree are anaesthetized with tetracaïne $\frac{1}{2}$ pct. In the sitting patient the contrastmedium is instilled, by positional changes the bronchi are filled selectively. Water-

soluble dionosil is used as a contrastmedium in these patients. The advantages and disadvantages of our technique are stated.

Indications and contra-indications for bronchography are given in chapter IV. Changes in the periphery of the bronchial tree can be shown only by bronchography. In children bronchography is performed less often than in adults. The reasons for this are given.

Contra-indications for the examination in children are the same as in adults. Bad results of functional tests of the lungs are the most important contra-indication.

The anatomy of the lung is dealt with after a short review of the embryology. Referring to ENGEL's experiments the differences between the child's lung and that of the adult are given.

The changes on the bronchogram are listed in chapter VI. The series of x-ray photographs should be studied as one. The anomalies are divided into three groups: an abnormal anatomy, pathological changes of the bronchi and changes in the periphery of the bronchogram.

The abnormal anatomy is subdivided into pathological congenital anomalies and mere anatomical variations. A scheme is given for the anomalies and variations in normal anatomy.

The pathological changes of the bronchi are subdivided into three groups: 1. dilatation and the formation of cavities in the lung, 2. stenosis and stop, 3. displacements.

The images fringe, branches creuses, branches cassées, tubes and spasm are extensively described. Special attention is given to changes in the periphery: flowers and pools.

In chapter VII there is a survey of the bronchography in 400 children. In 96 % of the cases the photographs could be read properly, only in 16 patients the examination had to be repeated.

We investigated the reaction to the examination in 80 children. In most cases there was no reaction at all, only a few children suffered from a slight rise in temperature or pulse rate during one day.

In table I the patients are classified according to age and indication. It appears that the largest number of children suffers from chronic aspecific (= non specific) respiratory affections (C.A.R.A.). An investigation was made wheter the changes on the bronchogram that are well-know in asthma could be found in children suffering

from C.A.R.A. The age in which the changes were seen was noted as well (table II).

Spasm is rather infrequent in children, it is mostly seen in older children. This may be in correlation with the fact that allergy does not manifest itself until later childhood.

Tubes and branches cassées are rather frequent. Bronchiectasis is the only change on the bronchogram seen in children under three years of age. Our experiences with foreign bodies give a good explanation: bronchiectasis can be seen after bronchial occlusion of a short duration.

There was no fringe in children under 6 years, it probably takes rather a long time before the seromucous glands are affected.

Flowers are sporadic, emphysema is rare in children.

The incidence of these changes on the bronchogram in 208 C.A.R.A. patients is compared with that in the 192 other children (table VII). Spasm, fringe, tubes and branches cassées are found in a much larger number of patients in the C.A.R.A. group.

The low incidence of these changes in tuberculous patients is striking.

These changes were very frequent in children that had suffered from measles or whooping cough (table VIII). We investigated the possibility of an allergic diathesis in these patients. This appeared to be the case in 75 pct. of these children. Whooping cough or measles will be complicated by a lungaffection especially in those children who are constitutionally predisposed.

A short review of bronchography and foreign bodies in the lung is given. If the foreign body is situated in the periphery of the lung a bronchogram usually is indispensable for the location. Collateral ventilation is dealt with. Bronchography should be performed upon a patient after extraction of a foreign body that has been in the air passage for some time. If pathological changes of the bronchial tree can be found the examination has to be repeated several times. Thoracic surgery may be necessary if the changes are irreversible. This had to be done in 2 of 31 cases only.

The congenital anomalies are given in chapter XII. These are subdivided into anomalies of the lobes, anomalies of the parenchyma and the bronchial tree and anomalies of the bronchi.

In the different chapters a few characteristic bronchograms are given with their case histories.

RÉSUMÉ

Il y a d'abord un bref aperçu historique de la bronchographie. Elle ne s'est fait valoir que lorsque SICARD et FORESTIER, en 1921, avaient indiqué le lipiodol (LAFAY) comme produit de contraste. Le laryngologue LEROUX, en collaboration avec FORESTIER, pratiquait la première bronchographie, en 1922. En Hollande, la première bronchographie a été effectuée en 1923, à Groningen. Suit la description de plusieurs méthodes d'examen.

Dans le chapitre II les produits de contraste sont discutés. On traite les avantages et les désavantages des substances hydrosolubles. Nous nous servons toujours de lipiodol pour les jeunes enfants.

Dans le chapitre III nous traitons en détail la méthode employée à l'Hôpital Universitaire de Groningen pour un examen bronchographique chez les enfants.

Il faut que l'enfant soit dans une bonne condition générale. Quelques jours avant l'examen il faut faire une expectoration sérieuse. Au besoin on fait appel à un drainage par position et à la gymnastique respiratoire. Il faut aussi examiner une éventuelle hyperesthésie pour les produits de contraste et d'anesthésie.

Chez les jeunes enfants l'examen s'effectue à l'aide d'une spatule d'après KILLIAN, après avoir vaporisé un peu de tetracaïne $1/2$ pct. sur la base de la langue et l'entrée du pharynx. Après avoir mis à vue le larynx par une laryngoscopie directe on introduit un catheter dans la trachée, au delà de la glotte. On fait une injection avec quelques cc de lipiodol - le dosage dépend de l'âge - puis on met l'enfant, qui est assis dans une position courbée, à droite, ensuite à gauche. Très vite, et sans examen sous l'écran, on fait une série de trois photos, celle d'avant-en-arrière et les deux obliques.

Chez les enfants plus âgés l'examen se fait de la même façon que chez les adultes. On anesthésie la glotte et l'arbre bronchique à l'aide de tetracaïne $1/2$ pct. On introduit le dionosil pendant que le malade

est assis. Ensuite les branches se remplissent sélectivement par des changements dans la position du malade. Pour ces malades-ci nous nous servons de dionosil aqueux. Nous avons indiqué les avantages et les désavantages de la technique de remplissage que nous avons employée.

Dans le chapitre IV nous avons mentionné les indications et les contre-indications pour un examen bronchographique. Quelques anomalies dans la périphérie de l'arbre bronchique, auxquels, ces dernières années, on attire si souvent l'attention, ne se laissent démontrer qu'à l'aide d'un bronchogramme. On fait beaucoup moins souvent des bronchogrammes pour les enfants que pour les adultes. La raison est expliquée.

Pour l'enfant, les contre-indications sont en principe les mêmes que pour l'adulte. Le mauvais fonctionnement des poumons est considéré comme la contre-indication la plus importante.

Après un aperçu de l'embryologie, on traite l'anatomie du poumon, ensuite les différences entre le poumon de l'enfant et le poumon de l'adulte, d'après une recherche faite par ENGEL.

Dans le chapitre VI on traite les anomalies qu'on trouve dans le bronchogramme. On souligne l'importance d'étudier toujours la série de photos comme une unité. Les anomalies se divisent en trois groupes: l'anatomie anormale, les changements dans les bronches, les changements dans la périphérie de l'arbre bronchique.

L'anatomie anormale se subdivise en anomalies manifestement pathologiques congénitales et en variations anatomiques qui, en soi, ne sont pas pathologiques.

Les changements dans les bronches se subdivisent en trois groupes: dilatation et formation de cavités, sténose et arrêt, déplacement.

Il y a une description dans le détail des images de frange, de branches creuses, de branches cassées, de tubes et de spasme. On fait aussi spécialement attention aux changements dans la périphérie: les fleurs et les „pools”.

Dans le chapitre VII il y a une vue d'ensemble de la bronchographie chez 400 enfants. Dans 96 % des cas de la série de photos s'est trouvée être bonne pour permettre une appréciation valable; pour 16 malades seulement il y a eu lieu de refaire l'examen.

Pour 80 enfants on a contrôlé les réactions sur l'examen. La plupart n'ont pas montré de symptômes généraux; quelques enfants

ont accusé une légère hausse de la température ou une accélération du pouls pendant une journée.

Les malades ont été classés selon l'âge et l'indication (tableau I). Le plus grand nombre des enfants se trouvent être souffrants d'affections respiratoires chroniques aspécifiques (A.R.C.A.). On a vérifié si les anomalies dans le bronchogramme de l'asthmatique telles qu'elles sont connues dans la littérature, pouvaient être démontrées chez les enfants du groupe A.R.C.A. On a noté aussi l'âge pour lequel on a commencé à constater ces anomalies (Tableau II).

Le spasme ne se trouve guère chez l'enfant, encore s'agit-il surtout d'enfants plus âgés. Le fait que l'allergie ne se manifeste, pour l'enfant, qu'à un âge plus avancé en est peut-être responsable.

Les tubes et les branches cassées se sont trouvées être relativement fréquentes. La bronchiectasie est une anomalie que l'on trouve chez les enfants A.R.C.A. au dessous de trois ans, ceci contrairement aux autres images pathologiques sur le bronchogramme. Nous expliquons ce phénomène par l'expérience que nous avons avec les corps étrangers: l'obstruction, même courte, d'une bronche cause déjà une bronchiectasie.

Nous n'avons pas vu de frange chez les enfants au dessous de 6 ans; il faut un temps considérable avant que ces changements se produisent dans les glandes séromuqueuses.

Les fleurs ne se présentent que sporadiquement dans notre série; l'emphysème est rare chez enfants.

Dans la figure VII nous avons comparé la fréquence de ces images chez les 208 malades du groupe A.R.C.A. avec les autres 192 enfants. Le spasme, la frange, les tubes, les branches cassées se rencontrent bien plus souvent chez le groupe A.R.C.A. que chez les autres.

Ce qui est frappant, c'est le fait que ces images caractéristiques pour le groupe A.R.C.A. ne se rencontrent quère chez les enfants souffrant de tuberculose.

Il s'est trouvé que beaucoup de ces images se présentent après la rougeole ou la coqueluche (Tableau VIII). On a vérifié si peut-être ces malades présentaient aussi une allergie dans l'anamnèse. Pour les trois quarts de ces malades cela s'est trouvé être le cas. Un trouble pulmonaire comme complication après la coqueluche ou la rougeole se présentera donc surtout chez les enfants constitutionnellement prédisposés. Cette constitution est probablement la même que chez A.R.C.A.

On traite à part la bronchographie pour les corps étrangers. Pour une localisation du côté de la périphérie de l'arbre bronchique cet examen est le plus souvent indispensable. Sous ce rapport on donne une description de la ventilation collatérale. Après extraction d'un corps étranger qui s'est trouvé pendant quelque temps dans l'arbre bronchique, un examen bronchographique est toujours indiqué. Si l'on a constaté un trouble il faut répéter cet examen. Si les changements se trouvent être irréversibles, il faut pendre en considération l'intervention par chirurgie. Chez nos malades cela a été nécessaire 2 fois sur 31.

Dans le chapitre XII on traite les anomalies congénitales. On les subdivise en anomalies des lobes, anomalies du parenchyme et de l'arbre bronchique, et anomalies des bronches.

A l'aide de quelques malades on discute, dans les différents chapitres, un certain nombre de bronchogrammes caractéristiques.

LITERATUUR.

- ADAMS, R., CHURCHILL, E. D. — J. Thorac. Surg. (1937) 7, 206.
- AEBY, C. — Der Bronchialbaum der Säugetiere und des Menschen (1880).
- AIME, BRODIN en WOLF, — J. de Radiol. et Electrol. (1923) 7, 236.
- ALLEN, C. M. VAN, LINDSKOG, G., RICHTER, H. — J. Clin. Invest. (1931) 10, 559.
- ANDO, T. — Folia Anat. Japonica (1951) 23, 167.
- APPLETON, A. B. — J. Anat. (1945) 79, 97.
- ARMAND-DELILLE, P. F., DUHAMEL, G., MARTY, P. — La Presse Médicale (1924) 32, 421.
- ARMAND-DELILLE, P. F., LEUNDA, J. — La Presse Médicale (1930) 38, 378.
- BAARSMA, P. R. — Collaterale ventilatie. Diss. Groningen (1943).
- BAARSMA, P. R., DIRKEN, M. N. J., HUIZINGA, E. — N.T.v.G. (1947) 91, 1852.
- BALLON, D. H., BALLON, H. C. — Canad. M. A. J. (1927) 17, 410.
- BELTMAN, R. B., KELLY, J., CROHN, L. — Arch. Surg. (1929) 19, 471.
- BERAUD, C. — Lyon Médical (1949) 406.
- BERG, W. C. — Bronchografie bij tuberculose. Diss. Groningen (1962).
- BERNARD, E., GAMAIN, B. — Bronchographie Clinique. Masson et Cie. (1961).
- BERT, O., FISCHER, D. — Frankfurt. Zeitschr. Path. (1911) 6, 27.
- BEZANÇON, F., DELARUE, J., VALET-BELLOT, M. — Ann. d'Anat. Path. (1935) 12, 229.
- BINET, J. P., NAZELOF, CH., FREDET, J. — Dis. of the Chest. (1962) 41, 126.
- BOLCK, F. — Virchow's Arch. Path. Anat. (1950) 319, 20.
- BONNAMOUR, S., BADOLLE, A., GAILLARD, R. — Le radiodiagnostic dans les affections broncho-pulmonaires par le lipiodol. Uitg.: L'expansion scientifique française (1929).
- BOVORNKITTIE, S., ZABRISKIE, J. — Dis. of the Chest (1957) 23, 389.
- BOYDEN, E. A. — The Anatomical Record (1951) 109, 272.
- BOYDEN, E. A. — Segmental anatomy of the lungs. Mc Craw-Hill Book Company Inc. New York (1955).
- BOYDEN, E. A., SCANNELL, J. G. — Amer. J. Anat. (1948) 82, 27.
- BREMER, J. L. — Carnegie Inst. of Washington (1935) Publ. 459.
- BROCK, R. C. — The anatomy of the bronchial tree. Oxford Medical Publications (1947).
- BRODY, M. — Arch. Path. (1943) 35, 744.
- BROMAN, J. — Anat. Anzeiger (1923), 57, 83.
- BROMAN, J. — Die Entwicklung des Menschen vor der Geburt (1927).
- BRONKHORST, W. — Les Bronches (1953) 3, 358.
- BROWN, A. L. — Surg., Gyn. and Obst. (1928) 46, 597.
- BRUNELLI, B., PERUCCI, N., BENGONZINI, R., CARDINALI, G. — Minerva Otorinolar. (1959) 9, 395.
- BRUWER, A., CLAGETT, O. T., MACDONALD Jr., C. — J. Thor. Surg. (1950) 19, 957.

- BUSCH, H. J., SLOOFF, J. P. — *Maandschr. Kindergeneesk.* (1962) **30**, 155.
 CANTONNET, P., SOTO, J. A., CANTONNET, H. — *Arch. Méd. Enfants* (1933) **36**, 674.
 CHESTERMAN, J. T. — *J. Path. Bact.* (1942) **54**, 385.
 CHURCHILL, E. D., BELSEY, R. — *Ann. Surg.* (1939) **109**, 481.
 COELLO, A. J. — *Medicina clinica* (1952) **19**, 43.
 CORRIGAN, D. J. — *Dublin J. Med. Science* (1838) **13**, 266.
 COTTORN, D. G., MYERS, N. A. — *Brit. Med. J.* (1957) **1**, 1394.
 DELARUE, J., ABELANET, R. M. — *Dis. of the Chest* (1959) **35**, 394.
 DIAMOND, S., LOON, E. VAN — *J.A.M.A.* (1942) **118**, 771.
 DOESEL, H. — *Thorax Chirurgie* (1958) **5**, 331.
 DORMER, B. A., FRIEDLANDER, J., WILES, F. J. — *Amer. Review of Tuberculosis* (1945) **51**, 62.
 DUBREUIL, G., LACOSTE, A., RAYMOND, R. — *Bull. d'Histol. Appl. à la Phys.* (1936) **13**, 235.
 DUINKER, N. W. — *N.T.v.G.* (1960) **104**, 1777.
 EEMAN, F. G. — *Ann. of Otol., Rhinol. and Laryngol.* (1951) **60**, 793.
 EERLAND, L. D. — *N.T.v.G.* (1957) **101**, 331.
 ENGEL, S. — *The child's lung.* Edward Arnold & Co., London (1947).
 EPPS, E. F. VAN, DAVIES, D. H. — *Amer. J. Roentgenol.* (1955) **73**, 375.
 EWART, W. — *The bronchi and pulmonary blood vessels.* London (1889).
 EXTER, P. VAN — *Het bronchographisch onderzoek bij asthmapatienten.* Diss. Amsterdam (1953).
 FELTON, W. L. — *J. Thorac. Surg.* (1953) **25**, 530.
 FISCHER, F. K. — *Schweiz. med. Wochenschr.* (1948) **78**, 1025.
 FISCHER, F. K. — *Schweiz. Med. Wochenschr.* (1950) **80**, 723.
 FORESTIER, J., LEROUX, L. — *Bull. et Mém. de la Soc. Méd. des Hôp. de Paris* (1923) **7**, 299.
 FORESTIER, J., LEROUX, L. — *J. de Radiol. et Electrol.* (1923) **7**, 351.
 FORESTIER, J., LEROUX, L. — *Le Progrès Médic.* (1923) **21**, 251.
 FORTNER, H. C., MILES, J. S. — *Arch. Path.* (1950) **49**, 447.
 FOSTER-CARTER, A. F. — *Brit. J. Tuberc. and Dis. of the Chest.* (1946) **60**, 101.
 FOUBERT, F., LEMOINE, J. M., DELIE, P. — *J. de Radiologie* (1950) **31**, 57.
 FRANCHINI, C., PALATRESI, R., CANEPARI, C. — *Les Bronches* (1956) **6**, 514.
 GANN, E. L. — *Ann. of Otol., Rhinol. and Laryngol.* (1948) **57**, 153.
 GERBEAUX, J. — *Revue du Praticien* (1957) **16**, 1774.
 GIRARD, J., GRILLIAT, J. P., SEZOT, R., FANCOMPRE, P. — *La Presse Médicale* (1953) **61**, 914.
 GOWAR, F. J. S., GILMOUR, J. R. — *Brit. J. Exper. Path.* (1941) **22**, 262.
 HARRILL, J. A., SALEM, WINSTON — *Ann. of Otol., Rhinol. and Laryngol.* (1951) **60**, 256.
 HARRIS en LEWIS — *J. Thor. Surg.* (1940) **9**, 666. *Cit. Eerland.*
 HARTUNG, L. — *J. Franç. méd. et chir. Thorac.* (1951) **5**, 185.
 HASLINGER, F. — *Wien. Med. Wochenschr.* (1931) **1571**, 1620.
 HEISS, R. — *Arch. f. Anat. und Entwickl. Gesch.* (1919) **1**, 129.
 HERRNHEISER, G. — *Fortschr. Röntgenstr.* (1936) **53**, 251.
 HERRNHEISER, G. — *Fortschr. Röntgenstr.* (1951) **74**, 623.
 HESS, R. — *Thorax Chirurgie* (1954) **1**, 499; *J.A.M.A.* (1954) **155**, 1117.
 HILBER, H. — *Morphol. Jahrbuch* (1932) **71**, 181.
 HIRDES, J. J. — *Acad. proefschrift, Utrecht* (1951).
 HOLINGER, P. H. — *The J. of Laryngol. and Otol.* (1961) **75**, 1.
 HUBER, J. J. — *Anat. Rec.* (1910) **4**, 291. *Cit. McCOTTER, R. E.*
 HUIZINGA, EELCO — *N.T.v.G.* (1925) **69**, 440.
 HUIZINGA, EELCO — *N.T.v.G.* (1933) **77**, 3351.
 HUIZINGA, EELCO — *Zeitschr. H. N. O. heilk.* (1937) **43**, 141
 HUIZINGA, EELCO — *N.T.v.G.* (1937) **81**, 576.

- HUIZINGA, EELCO — Acta Oto-Laryngol. (1938) 26, 182.
 HUIZINGA, EELCO — Acta Radiol. (1940) 21, 75.
 HUIZINGA, EELCO — N.T.v.G. (1948) 92, 1305.
 HUIZINGA, EELCO — N.T.v.G. (1948) 92, 1761.
 HUIZINGA, EELCO — Acta Oto-Laryngol. (1949) 37, 124.
 HUIZINGA, EELCO — Ann. d'Oto-laryngologie (1960) 77, 170.
 HUIZINGA, EELCO — N.T.v.G. (1961) 105, 516.
 HUIZINGA, EELCO, BEHR, E. — N.T.v.G. (1938) 82, 4271.
 HUIZINGA, EELCO, SMELT, G. J. — Bronchography. van Gorkum, Assen (1949).
 HUNTINGTON, G. S. — Amer. J. Anat. (1920) 27, 99.
 HUZLY, A., BÖHM, F. — Les Bronches (1956) 6, 540.
 ISRAËLS, A. A. — Asthma bronchiale, etterige (bacteriële) bronchitis en het endocriene systeem. Diss. Groningen (1952).
 ISRAËLS, A. A., ORIE, N. G. M., GEELEN, E. E. M., WARRINGA, R. J., HUIZINGA, E. — Les Bronches (1955) 5, 11.
 ITTERSON, C. J. A. VAN en STEENHUIS, D. J. — Arch. Intern. de Laryngol. (1927) 6, 399.
 JACKSON, C. L. — Amer. J. Roentgenol. (1918) 5, 454.
 JACKSON, C. L., BONNIER, M. — Ann. of Otol., Rhinol. and Laryngol. (1937) 46, 771.
 JACKSON, C. L., HUBER, J. F. — Dis. of the Chest (1943) 9, 319.
 JACOBÆUS, H. C., WESTERMARK, N. — Acta Radiol. (1930) 11, 545.
 JOHNSON PUTNEY, F., BALTZELL, W. H. — Ann. of Otol., Rhinol. and Laryngol. (1952) 61, 677.
 KANONY, J. — Bull. et Mém. de la Soc. Méd. de Passy (1932-'34) 1, 77.
 KARTAGENER, M. — Ergebn. inn. Medizin und Kinderheilk. (1935) 49, 378.
 KERTES, I., RADICS, J., SERÉNYI, P. — Les Bronches (1960) 10, 577.
 KEYSER, S. — N.T.v.G. (1925) 69, 1296.
 KÖLLIKER, A. — Mikr. Anat. oder Gewebelehre des Menschen V. Ed (1867).
 KRAMER, R., GLASS, A. — Ann. of Otol., Rhinol. and Laryngol. (1932) 41, 1210.
 LAENNEC, R. — Traité de l'auscultation médiante (1819).
 LEMOINE, J. M., GAGNON, A. — Les Bronches (1952) 2, 409.
 LEROUX, L. — Paris Médical (1935).
 LOOSLI, C. G. en POTTER — Proc. Amer. Ass. of Anatomists (1951). Cit. van BOYDEN, Segm. anatomy of the lungs.
 LOVE, S. H. en MORROW, W. F. — Anaesthesia (1954) 9, 74.
 LYNNAH, H. L., STEWART, W. H. — Amer. J. Roentgenology (1921) 8, 49.
 MANNES en PRIEST en NYS en DERRICKX — Acta O. R. L. Belgica (1952) 6, 67.
 MARCUS, H. — Morphol. Jahrbuch (1927) 58, 100; (1928) 59, 297, 561.
 MARESCHE, M. M., WASHBURN, A. H. — Amer. Journ. Dis. Child. (1938) 56, 33.
 MARQUÉZY, R. A. RENAULT, P. — Sem. Hôp. (1949) 25, 3702.
 MERRILL, D. L., SAMSON, P. C. — Ann. of Otol., Rhinol. and Laryngol. (1958) 67, 1126.
 MORALES, O., HEIWINKEL, H. — Acta Radiol. (1948) 30, 257.
 MORKANE, C. J. J., PRYOR, W. J. — Austr. and New Zealand J. Surg. (1957) 27, 155.
 NARATH, A. — Der Bronchialbaum der Säugetiere und des Menschen (1901).
 NATHER, K., SGALITZER, M. — Zentralbl. Chir. (1925) 52, 1534.
 ORIE, N. G. M., HUIZINGA, E., ISRAËLS, A. A., GEELEN, E. E. M., SLUITER, H. J., WARRINGA, R. J. — Les Bronches (1955) 5, 95.
 ORIE, N. G. M., SLUITER, H. J. — „Bronchitis“, van Gorkum, Assen (1961).

- ORIE, N. G. M., SLUITER, H. J., VRIES, K. DE, TAMMELING, G. J. — N.T.v.G. (1961) **105**, 2136.
- PARENZAN, L., VAGO, A. — La broncografia nel bambino. Suppl. XXIII (1955). Dell' Archivio Italiano di Otologia, Rinologia e Laringologia.
- PECK, M. E., NEERKEN, A. J., SALZMAN, E. — J. of Thorac. Surg. (1953) **25**, 234.
- PETRANYI, G. — Helv. Paed. Acta (1956) **11**, 309.
- PINKERTON, H. — Arch. Path. (1928) **5**, 380.
- POLICARD, A. — Le Poumon. Parijs (1938) Masson et Cie.
- POTHOVEN, W. J., HUIZINGA, E. — Acta Radiol. (1943) **24**, 226.
- POTTS, W. J., HOLINGER, P. H., ROSENBLUM, A. H. — J.A.M.A. (1954) **155**, 1409.
- PRIEST, R. E. — Ann. of Otol., Rhinol. and Laryngol. (1952) **61**, 651.
- PRYCE, D. M. — J. Path. Bact. (1946) **58**, 457.
- RABINOVITCH, J., LEDERER, M. — Arch. Path. (1934) **17**, 160.
- RAFINSKY, R. — Pediatr. Polska (1952) **27**, 1477.
- RAP, A. A. — Over de anatomie van de bronchiaalboom en de verdeling der longsegmenten. Acad. proefschr. Groningen. (1947).
- REID, LYNNE M., — Thorax (1950) **5**, 233.
- REID, LYNNE M., — Thorax (1955) **10**, 197.
- REID, LYNNE M., — Thorax (1955) **10**, 199.
- REID, LYNNE M., — Les Bronches (1961) **11**, 573.
- REID, LYNNE M., SIMON, G. — Thoarx (1958) **13**, 103.
- RIENZO, S. DI, WEBER, H. H. — Radiologische Exploration des Bronchus. Georg Thieme Verlag, Stuttgart (1960).
- RIVERO, E. — Amer. J. Roentg. (1951) **65**, 173.
- ROKITANSKY, C. — Handb. der Path. Anat. (1842).
- ROSSEL, G. — Presse Méd. (1933) **1**, 490.
- SANTY — J. Franç. Méd. Chir. Thor. (1952) **6**, 101.
- SCHMIDT-ROHR, M. — Monatschr. für Kinderheilkunde (1956) **104**, 457.
- SCHNEIDER, P. — Die Misbildungen der Atmungsorgane. Uit Schwalbe: Die Morphologie der Misbildungen des Menschen und der Tiere. Jena (1912).
- SERGEANT, E., COTTENOT, P. — Soc. Méd. des Hôp. de Paris (1923) **47**, 693. J. de Radiol. et Electr. (1923) **7**, 441.
- SICARD, J. A., FORESTIER, J. — Bull. et Mém. de la Soc. Méd. des Hôp. de Paris (1922) **46**, 463.
- SICARD, J. A., FORESTIER, J. — Le Journal Médical Français (1924) **13**, 3.
- SIGHART, H., KÖNIG, I. — Wiener klin. Wochenschr. (1956) **68**, 820.
- SIMON, E., GALBRAITH, H. J. B. — Lancet (1953) **265**, 850.
- SMELT, G. J. — Dubbelzijdige bronchographie. Diss. Groningen (1947).
- SORGDRAGER, C. J. — Complicaties van de hiluskiertuberculose. Diss. Groningen (1952).
- STORRS, R. P., MACDONALD, J. R., GOOD, C. A. — J. of Thorac. Surg. (1949) **18**, 561.
- STUTZ, E., VIETEN, H. — Die Bronchographie. Georg Thieme Verlag (1955).
- SWIERENGA, J. — Acad. proefschrift, Utrecht (1952).
- SWIERENGA, J. — Les Bronches (1953) **3**, 365.
- SWIERENGA, J. — Dis. of the Chest (1957) **22**, 155.
- SWIERENGA, J. — N.T.v.G. (1959) **103**, 1166.
- TAUSSIG, H. — Congenital malformations of the heart. The Common Wealth Fund, New York (1960).
- TENDELOO, N. P. — Studien über die Entstehung und den Verlauf der Lungenkrankheiten (1931).
- TONI, G. DE, BORI, D. V., PAPIO, F. G. — Minerva Ped. (1949) **1**, 285.
- TWINING — A Textbook of Radiology. London (1938).

- VALLE, A. R., GRAHAM, E. A. — *J. Thorac. Surg.* (1944) **13**, 345.
VEENEKLAAS, G. M. H. — *N.T.v.G.* (1952) **96**, 474.
VOJTEK, V. — *Acta Tuberc. Scandi.* (1955) **31**, 213.
WARRINGA, R. J. — *Over bronchiectasie.* Diss. Groningen (1955).
WATERS, C. A., BAYNE-JONES, S., ROWNTREE, L. G. — *Arch. of internal Medicine* (1917), **5**, 538.
WATSON, S. H., KIBLER, C. S. — *J.A.M.A.* (1938) **111**, 394.
WEBER, H. M. — *Fortschr. d. Röntgenstrahlen* (1951) **75**, 259.
WEINGÄRTNER, M. — *Fortschr. Röntgenstr.* (1914) **22**, 397.
WELLS, L. J., BOYDEN, E. A. — *Anat. Rec.* (1954) **118**, 367.
WERNER, J. — *Ann. d'Otolaryngologie* (1960) **77**, 211.
WILLACH, P. — *Beitrag zur Entwicklung der Lunge bei Säugetiere* (1888).
WISHART, D. E. S. — *Ann. of Otol., Rhinol. and Laryngol.* (1947) **56**, 404
WISHART, D. E. S. — *Ann. of Otol., Rhinol. and Laryngol.* (1952) **61**, 505.
WRIGHT, R. D. — *Amer. J. Path.* (1935) **11**, 497.

