

University of Groningen

## Een vrouw met multipele zwellingen aan de linker hand

Rienstra, W.; Knobben, B.A.S.; Jutte, P.C.

*Published in:*  
Nederlands Tijdschrift voor Geneeskunde

**IMPORTANT NOTE: You are advised to consult the publisher's version (publisher's PDF) if you wish to cite from it. Please check the document version below.**

*Document Version*  
Publisher's PDF, also known as Version of record

*Publication date:*  
2012

[Link to publication in University of Groningen/UMCG research database](#)

*Citation for published version (APA):*  
Rienstra, W., Knobben, B. A. S., & Jutte, P. C. (2012). Een vrouw met multipele zwellingen aan de linker hand. *Nederlands Tijdschrift voor Geneeskunde*, 156, A3662-.

### Copyright

Other than for strictly personal use, it is not permitted to download or to forward/distribute the text or part of it without the consent of the author(s) and/or copyright holder(s), unless the work is under an open content license (like Creative Commons).

The publication may also be distributed here under the terms of Article 25fa of the Dutch Copyright Act, indicated by the "Taverne" license. More information can be found on the University of Groningen website: <https://www.rug.nl/library/open-access/self-archiving-pure/taverne-amendment>.

### Take-down policy

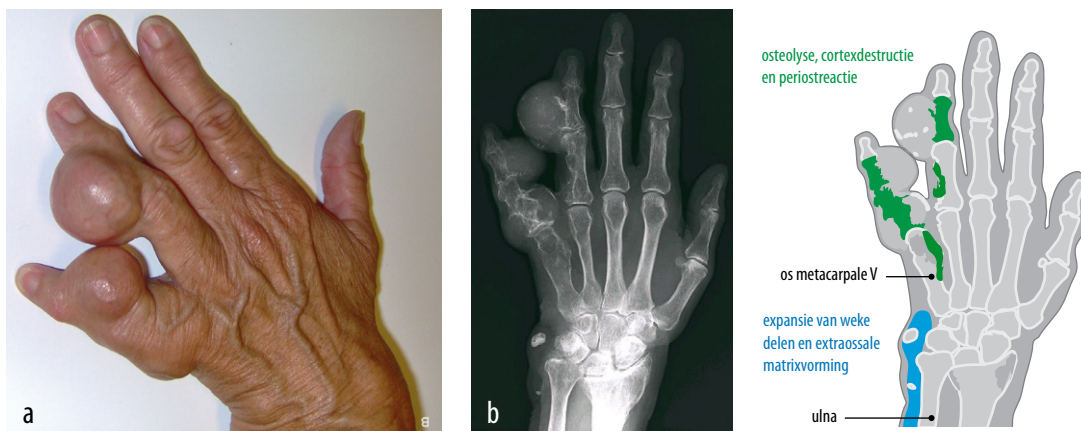
If you believe that this document breaches copyright please contact us providing details, and we will remove access to the work immediately and investigate your claim.

*Downloaded from the University of Groningen/UMCG research database (Pure): <http://www.rug.nl/research/portal>. For technical reasons the number of authors shown on this cover page is limited to 10 maximum.*

## DIAGNOSE IN BEELD

## Een vrouw met multipele zwellingen aan de linker hand

Wietske Rienstra, Bas A.S. Knobben en Paul C. Jutte



**FIGUUR** (a) Linker hand van patiënte met aan de ringvinger en pink 2 bolvormige enchondromen. (b) De röntgenfoto toont uitgebreide osteolyse, cortexdestructie en een periostreactie in digiti IV en V en van het os metacarpale V. Ook zijn er expansie van de weke delen en extraossale matrixvorming aan de ulnaire zijde van de pols zichtbaar.

## CASUS

Een 66-jarige vrouw bezoekt de polikliniek Orthopedie met enkele bolvormige, beenharde, pijnloze zwellingen aan de linker ringvinger en pink. Deze waren haar hele leven al aanwezig geweest, maar de laatste jaren waren zij duidelijk groter worden en gaven zij lichte bewegingsbeperkingen van de vingers. Daarnaast waren er multipele hemangiomen zichtbaar op haar linker voet, rechter hand en beide polsen en had zij een beenlengteverschil van 5 cm ten nadele van het linker been. Röntgenologisch onderzoek toonde uitgebreide osteolyse en cortexdestructie met een periostreactie van digiti IV en V en van het os metacarpale V (figuur). Ook was er sprake van expansie van de weke delen en extraossale matrixvorming.

Medisch Centrum Leeuwarden, afd. Orthopedie.

Drs. W. Rienstra agnio orthopedie.

Martini Ziekenhuis, afd. Orthopedie, Groningen.

Dr. B.A.S. Knobben, orthopedisch chirurg.

Universitair Medisch Centrum Groningen,

afd. Orthopedie, Groningen.

Dr. P.C. Jutte, orthopedisch chirurg.

Contactpersoon: drs. W. Rienstra

(wietskerienstra@hotmail.com).

De combinatie van multipole enchondromen en hemangiomen is kenmerkend voor het syndroom van Maffucci. Hoewel maligne degeneratie van enchondromen aan de hand zelden voorkomt, is hernieuwde groei bij volwassenen sterk verdacht voor maligne ontaarding, aangezien de groei meestal stopt in de puberteit. Daarom vond bij patiënte exochleatie plaats van de enchondromen, gevolgd door etsing van de ontstane holten met fenol en opvulling hiervan met een calciumfosfaatpreparaat (kunstbot). Histologisch onderzoek liet een chondrosarcom graad 1 zien. Deze afwijking verdient nauwlettende klinische en radiologische nacontrole, aangezien er bij 2 op de 3 patiënten een lokaal recidief ontstaat.

## DIAGNOSE

Syndroom van Maffucci met maligne degeneratie van de enchondromen.

Belangenconflict: geen gemeld. Financiële ondersteuning: geen gemeld.

Aanvaard op 11 augustus 2011

Citeer als: Ned Tijdschr Geneeskd. 2012;156:A3662

➤ Meer op [www.ntvg.nl/klinischepraktijk](http://www.ntvg.nl/klinischepraktijk)