

## University of Groningen

### Paresthesie van de wang door een osteosarcoom.

Veldhuis, S.K.B.; Witjes, Max; Reintsema, Harry; Roodenburg, Jan; Schepman, Kees-Pieter; Timmenga, NM; van der Hem, PS

*Published in:*  
Ned.Tijdschr.Tandheelkd.

*DOI:*  
<https://doi.org/10.5177/ntvt2010.04.09161>

**IMPORTANT NOTE: You are advised to consult the publisher's version (publisher's PDF) if you wish to cite from it. Please check the document version below.**

*Document Version*  
Publisher's PDF, also known as Version of record

*Publication date:*  
2010

[Link to publication in University of Groningen/UMCG research database](#)

*Citation for published version (APA):*

Veldhuis, S. K. B., Witjes, M., Reintsema, H., Roodenburg, J., Schepman, K-P., Timmenga, NM., & van der Hem, PS. (2010). Paresthesie van de wang door een osteosarcoom. *Ned. Tijdschr. Tandheelkd.*, 117(4), 215-218. <https://doi.org/10.5177/ntvt2010.04.09161>

#### Copyright

Other than for strictly personal use, it is not permitted to download or to forward/distribute the text or part of it without the consent of the author(s) and/or copyright holder(s), unless the work is under an open content license (like Creative Commons).

The publication may also be distributed here under the terms of Article 25fa of the Dutch Copyright Act, indicated by the "Taverne" license. More information can be found on the University of Groningen website: <https://www.rug.nl/library/open-access/self-archiving-pure/taverne-amendment>.

#### Take-down policy

If you believe that this document breaches copyright please contact us providing details, and we will remove access to the work immediately and investigate your claim.

*Downloaded from the University of Groningen/UMCG research database (Pure): <http://www.rug.nl/research/portal>. For technical reasons the number of authors shown on this cover page is limited to 10 maximum.*

## Paresthesie van de wang door een osteosarcoom

Een 21-jarige vrouw werd door haar tandarts naar een kaakchirurg verwezen in verband met een hard-elastische zwelling van de linkerwang en een verandering van de lokale sensibiliteit. Histo-pathologisch en radiologisch onderzoek wees uit dat er sprake was van een osteosarcoom links in de maxilla. De patiënt werd doorverwezen naar een centrum voor hoofd-halsoncologie. De behandeling bestond uit 3 kuren neo-adjuvante chemotherapie, gevolgd door radicale chirurgische resectie van de tumor en vervolgens 3 kuren adjuvante chemotherapie. Een jaar na de behandeling waren er geen aanwijzingen voor een lokaal recidief of metastasen. Een osteosarcoom is een maligne tumor van botvormende cellen. Ongeveer 10% van de osteosarcomen komt voor in het hoofd-halsgebied, voornamelijk in de mandibula en de maxilla. Adequate chirurgische resectie is de behandeling voor een osteosarcoom. (Neo-)adjuvante chemotherapie lijkt aanvullende waarde te hebben, maar dat moet nader worden onderzocht.

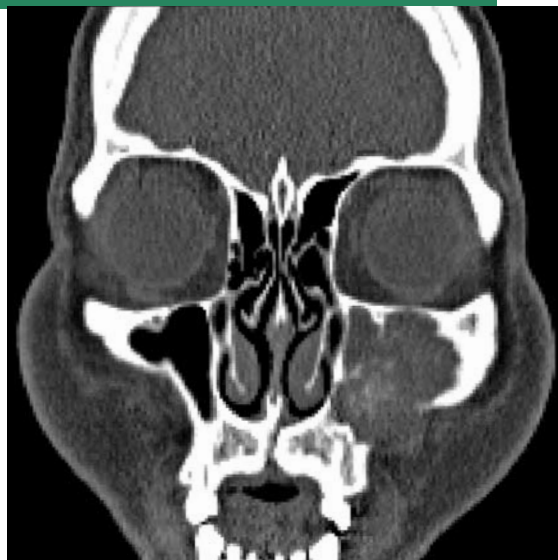
Veldhuis SKB, Witjes MJH, Reintsema H, Roodenburg JLN, Schepman KP, Timmenga NM, Hem PS van der. Paresthesie van de wang door een osteosarcoom. Ned Tijdschr Tandheelkd 2010; 117: 215-218

### Gegeven

Een 21-jarige Aziatische vrouw werd door haar tandarts naar een kaakchirurg verwezen in verband met een zwelling van de linkerwang en een verandering van de lokale sensibiliteit. Een halfjaar eerder had de patiënt zich gemeld met kaakgewrichtsklachten beiderzijds. Hiervoor kreeg zij toen adviezen, waarna de klachten in regressie gingen. Van een zwelling of sensibiliteitsstoornis was toen (nog) geen sprake.

### Anamnese en onderzoek

De vrouw gebruikte geen medicatie en had afgezien van hooikoorts een blanco medische voorgeschiedenis. Bij extraoraal onderzoek was een zwelling van het aangezicht links waarneembaar. De sensibiliteit in het gebied van de nervus infraorbitalis was links duidelijk minder dan rechts. Bij intraoraal onderzoek was ter plaatse van het palatum links de sensibiliteit in het gebied van de nervus palatinus major duidelijk minder dan rechts. De eerste en derde tak van de nervus trigeminus imponeerden bij palpatie als symmetrisch intact. In de buccale omslagplooï craniaal van gebitselement 23 was een hard-elastische zwelling palpabel. Op de panoramische röntgenopname waren geen bijzonderheden waarneembaar. Een vervolgens vervaardigde röntgenopname volgens Waters liet zien dat de sinus maxillaris aan de linkerzijde deels gesluierd was. Duidelijke botpathologie kon niet worden vastgesteld. Aanvullend werd een incisiebiopie verricht en een CT-scan gemaakt (afb. 1). Uit de CT-scan bleek dat een ruimte-innemend proces waarneembaar was in de sinus maxillaris links met een wekedelencomponent



Afb. 1. CT-scan waarop een ruimte-innemend proces in de sinus maxillaris links is te zien met een wekedelencomponent en enige verkalkingen. De voorwand van de sinus maxillaris is deels verdwenen.

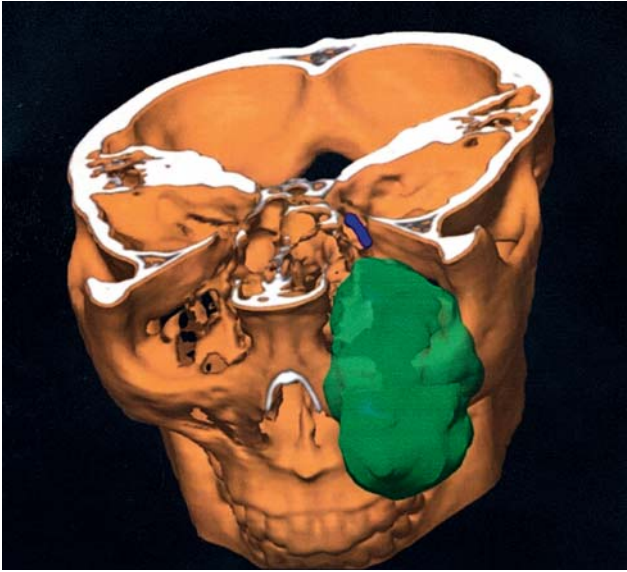
en enige verkalkingen. De voorwand van de sinus maxillaris en de orbitabodem waren deels door botaantasting verdwenen. Aan de wangzijde was doorgroei van de massa buiten de sinuswand te zien.

### Diagnostiek

Differentieel diagnostisch zou gedacht kunnen worden aan een benigne fibro-osseuze laesie, zoals het ossificerend fibroom of fibreuse dysplasie. Ook zou het een multipel myeloom (ziekte van Kahler), een lymfoom, een maligne fibreus histiocytoom van het bot, een sinuscarcinoom, een fibrosarcoom, een chondrosarcoom of een metastase kunnen zijn. De verminderde sensibiliteit, de snelle groei van de zwelling en het beeld van de CT-scan waren echter zeer verdacht voor een maligniteit.

Het histopathologisch onderzoek van het incisiebiopt toonde een beeld dat past bij een osteosarcoom. Het weefsel werd naar de Nederlandse Commissie voor Beentumoren gestuurd en daar werd de diagnose bevestigd. De patiënt werd daarna verwezen naar een universitair medisch centrum voor hoofd-halsoncologie, waar verder aanvullende onderzoek werd verricht en de behandeling werd uitgevoerd.

Het nieuwe aanvullende onderzoek bestond uit een MRI-, een bot-, een MUGA-R- en een CT-scan (afb. 2). MUGA-R staat voor 'multi gated acquisition-resting' en hiermee wordt de pompfunctie van het hart gemeten. Deze scan werd vervaardigd vanwege mogelijke cardiomyopathie als bijwerking van de in te stellen chemotherapie. Er werden geen re-



Afb. 2. Driedimensionale reconstructie van de CT-scan (met dank aan dr. J.D.M. Metzemaekers, UMC Groningen).

gionaire metastasen of metastasen op afstand geconstateerd. Een oraal onderzoek toonde geen foci.

### Behandeling

De behandeling bestond uit 3 kuren neo-adjuvante chemotherapie, gevolgd door radicale chirurgische resectie van de tumor met reconstructie, en vervolgens 3 kuren adjuvante chemotherapie. 'Neo-adjuvant' betekent vóór en 'adjuvant' na de chirurgische behandeling. De chirurgische behandeling bestond uit een hemimaxillectomie links inclusief het zygoma en het linker oog. Het operatiedefect werd gereconstrueerd met behulp van een vrij-gevasculariseerde osteo-myocutane lap van de crista iliaca die met osteosyntheseplaten werd vastgezet. Ten behoeve van een toekomstige oogprothese werden in de orbitarand implantaten geplaatst. Een jaar na de behandeling waren er geen aanwijzingen voor een lokaal recidief of metastasen.

### Beschouwing

Een osteosaroom is een maligne tumor van botvormende cellen. De aanwezigheid van osteoïd is het criterium voor de histopathologische diagnose. Onderscheid kan worden gemaakt tussen een chondroblastair (bij ongeveer de helft van de osteosarcomen), een osteoblastair en een fibroblastair osteosaroom (Clark et al, 1983).

Osteosarcomen komen voornamelijk voor in de lange pijpbeenderen en dan vooral in de metafysen. Een voorkeurslocatie is de knieregio. Ongeveer 10% van de osteosarcomen komt voor in het hoofd-halsgebied en dan voornamelijk in de mandibula en de maxilla (Clark et al, 1983; Fernandes et al, 2007). De incidentie is in Nederland ongeveer 40 per jaar, waarvan ongeveer 2 zijn gelokaliseerd in een kaak (Bras, 2007). De verhoudingen tussen het voorkomen van osteosarcomen bij mannen en vrouwen en in de maxilla en mandibula zijn niet eenduidig (Nissanka et al, 2007).

In het hoofd-halsgebied worden osteosarcomen gemid-

deld gediagnosticeerd op de leeftijd van 30 tot 40 jaar, maar voor de lange pijpbeenderen is dit op de leeftijd van 10 tot 14 jaar. Risicofactoren voor het ontstaan van een osteosaroom in het hoofd-halsgebied zijn radiotherapie en de ziekte van Paget (Bennett et al, 2000).

Het meest frequente symptoom bij patiënten met een osteosaroom in de lange pijpbeenderen is pijn, en later zwelling. Patiënten met een osteosaroom in het hoofd-halsgebied melden zich juist vaker met een pijnloze zwelling als eerste symptoom. Paresthesie van een tak van de nervus trigeminus is een toegevoegd symptoom en is in ongeveer 20% van de gevallen aanwezig (Mardinger et al, 2001). Zwellingen in de keel, de neus en de mond kunnen problemen met slikken, retentieproblemen van een gebitsprothese of problemen met de doorgankelijkheid van de neus veroorzaken. Ook kan een zwelling zich als een asymmetrie van het aangezicht manifesteren. Tumoren die in de sinus maxillaris en in de fossa infratemporalis groeien, hebben vaak een groter volume bij diagnose, vermoedelijk door de lange afwezigheid van klachten en een waarneembare zwelling.

De röntgenologische verschijning van een osteosaroom kan nogal variëren vanwege verschillen in de mate van mineralisatie van het osteoïd. Het beeld kan zowel radiopaque als radiolucent zijn of een combinatie hiervan. Een karakteristieke 'sun ray'- of 'sunburst'-verschijning kan worden waargenomen op een röntgenopname van een tumor in een laat stadium. Ter plaatse van de gebitselementen kan een verbrede parodontale spleet zichtbaar zijn. Dit komt door tumorwoekering in het parodontale ligament, waardoor het omliggende alveolaire bot resorbeert (Bennett et al, 2000; Regezi et al, 2003).

Osteosarcomen in het hoofd-halsgebied zijn geassocieerd met lagere metastasecijfers dan die in de lange pijpbeenderen, 10-20% tegenover 53-75% (Smith et al, 2003). Hierdoor hebben de patiënten waarschijnlijk ook een betere 5-jaarsoverleving. Bij osteosarcomen in het hoofd-halsgebied ligt die tussen 64 en 72% (Oda et al, 1997; Nissanka et al, 2007).

Niet-tumorvrije snijvlakken na de chirurgische resectie zijn een significante risicofactor voor een slechte prognose. De tumorlocatie en de grootte van de tumor spelen hier indirect ook een significante rol bij. Bij een grote, chirurgisch lastig toegankelijke tumor is het moeilijk een adequate resectie uit te voeren. Dit is vaker het geval in de maxilla dan in de mandibula. Een hoge graad van maligniteit wordt als een slechte prognose beschouwd. Het histologische type heeft echter geen invloed op de prognose (Kassir et al, 1997; Oda et al, 1997; Patel et al, 2002; Smith et al, 2003).

De behandeling van een osteosaroom in de lange pijpbeenderen is drastisch veranderd door de toevoeging van langere en agressievere chemotherapie en het gebruik van (neo-)adjuvante chemotherapie. Hierdoor is de overlevingskans gestegen. Hetzelfde geldt inmiddels voor de behandeling van een osteosaroom in het hoofd-halsgebied. Vanwege de zeldzaamheid zijn er echter geen specifieke onderzoeken waarin de verandering in de prognose zijn geëvalueerd (August et al, 1997).

Huvos-score	Respons
I	50 % of minder
II	meer dan 50%, maar minder dan 90%
III	90 tot 99%
IV	100%

**Tabel 1.** Huvos-score: mate van tumornecrose als respons op chemotherapie (Wunder et al, 1998).

Over het gebruik van adjuvante chemotherapie bij een osteosaroom in het hoofd-halsgebied bestaat dan ook geen eenduidigheid. Ook de rol van neo-adjuvante chemotherapie is onduidelijk. Toch adviseren verschillende auteurs bij een slechte prognose (neo-)adjuvante chemotherapie (Kassir et al, 1997; Dodson et al, 2004). De resultaten van een systematisch literatuuronderzoek toonden een significante verbetering aan van de ziektevrije overlevingskans bij behandeling met chemotherapie. Er was echter geen verschil waarneembaar tussen neo-adjuvante en adjuvante chemotherapie (Smeele et al, 1997).

Er zijn patiënten die niet profiteren van neo-adjuvante chemotherapie omdat bij hen het osteosaroom chemoresistent is. Aan de hand van de Huvos-score kan worden gekeken of een patiënt goed reageert op de chemotherapie (tab. 1). Bij een goede respons op de neo-adjuvante chemotherapie is er een duidelijk neiging tot afgrenzing van het osteosaroom (pseudokapsel). Hierdoor neemt de kans op een radicale resectie, een significant prognostische factor, toe (Bras, 2007).

Osteosarcomen zijn relatief ongevoelig voor radiotherapie en er is meer dan 60 Gray nodig om deze tumoren te behandelen (Oda et al, 1997). Aan de effectiviteit van radiotherapie wordt sterk getwijfeld (Smeele et al, 1997). De rol van radiotherapie bij de behandeling van osteosarcomen in het hoofd-halsgebied is echter nog niet goed onderzocht (Kassir et al, 1997).

## Discussie

Patiënten met een osteosaroom in het hoofd-halsgebied melden zich meestal met een pijnloze zwelling als eerste symptoom. Paresthesie van een tak van de nervus trigeminus is een belangrijk symptoom dat mogelijk duidt op een maligniteit (Mardinger et al, 2001). In deze casus was sprake van een paresthesie van de nervus infraorbitalis en de nervus palatinus major aan de linkerzijde. Kennis van de anatomie van de nervi is dan ook erg belangrijk om de oorzaak van een paresthesie te vinden. In deze casus was sprake van een ruimte-innemend proces in onder andere de fossa pterygopalatina. Een maligniteit met aantasting van de nervus trigeminus in deze fossa kan klinisch leiden tot een homolaterale sensibiliteitsstoornis van het palatum, het onderooglid, de wang, de bovenlip en een deel van de neusvleugel.

Bij de patiënt in de casus was de respons op neo-adjuvante chemotherapie goed. De Huvos-score was III, dat wil zeggen dat bij microscopisch onderzoek van de geresecteerde tumor meer dan 90% van het weefsel uit necrotische tumorcellen bestond (tab. 1). Er was dus geen chemoresi-

stentie en daarom zijn ook nog 3 adjuvante chemokuren gegeven. De meningen over de toepassing van chemotherapie bij een osteosaroom in het hoofd-halsgebied zijn in Nederland echter verdeeld (Bras, 2007).

Adequate chirurgische resectie is de behandeling voor een osteosaroom. Onafhankelijk van het feit of daaraan andere behandelingen zijn toegevoegd, zijn lokale recidieven extreem moeilijk te behandelen en leiden ze tot een slechtere prognose (Oda et al, 1997). De laatste jaren is duidelijk een verbetering waarneembaar in lokale controle van osteosarcomen. Dit kan worden toegeschreven aan de mogelijkheid de tumor met behulp van moderne beeldvormende technieken in kaart te brengen en vervolgens chirurgisch radicaal te verwijderen. Waarschijnlijk heeft de multidisciplinaire benadering met (neo-)adjuvante chemotherapie en postoperatieve radiotherapie ook invloed gehad. Het is echter niet duidelijk of de verbeterde overlevingskans bij osteosarcomen in het hoofd-halsgebied is toe te schrijven aan de verbeterde diagnose, aan de patiëntselectie bij het onderzoek of aan de therapie. Deze onduidelijkheid is het gevolg van de beperkingen van retrospectief onderzoek bij een tumor met een lage incidentie (Patel et al, 2002).

De patiënt in deze casus was ongeveer een halfjaar voor de diagnose osteosaroom bij een kaakchirurg geweest, echter niet vanwege een zwelling, maar met kaakgewrichtsklachten. Daarna was in een vrij korte periode een zwelling ontstaan in de maxilla links en een sensibiliteitsstoornis. Een tandarts kan dus de eerste symptomen van een osteosaroom bemerken.

## Leermoment

Het osteosaroom is een maligne tumor. De incidentie van osteosarcomen in het hoofd-halsgebied is erg laag. Patiënten melden zich vaak met een pijnloze zwelling als eerste symptoom. Paresthesie van een tak van de nervus trigeminus is een toegevoegd symptoom. Een tandarts kan de eerste symptomen bemerken. Een patiënt met een zwelling in het hoofd-halsgebied, waarvoor geen duidelijke oorzaak aanwijsbaar is en die gepaard gaat met een lokale sensibiliteitsstoornis, dient daarom voor nader onderzoek te worden verwezen naar een kaakchirurg.

## Literatuur

- \* August M, Magennis P, Dewitt D Osteogenic sarcoma of the jaws: factors influencing prognosis. *Int J Oral Maxillofac Surg* 1997; 26: 198-204.
- \* Bennett JH, Thom as G, Evans AW, Speight P Osteosarcoma of the jaws: a 30-year retrospective review. *Oral Surg Oral Med Oral Pathol Oral Radiol Endod* 2000; 90: 323-332.
- \* Bertoni F, Daller a P, Bacchini P, Marchetti C, Campobassi A The Istituto Rizzoli-Beretta experience with osteosarcoma of the jaw. *Cancer* 1991; 68: 1555-1563.
- \* Bras J. Proefschriften 25 jaar na dato 13. Sarcomen van de kaak. *Ned Tijdschr Tandheelkd* 2007; 114: 887-892.
- \* Clark JL, Unni KK, Dahlin DC, Devine K Osteosarcoma of the jaw. *Cancer* 1983; 51: 2311-2316.
- \* Dodson TB, Caruso PA, Nielsen G Case records of the Massachusetts General Hospital. Weekly clinicopathological exercises. Case 2-2004. A 32-year-old man with pain and swelling of the jaw. *N Engl J Med* 2004; 350: 267-275.
- \* Fernandes R, Nikitakis NG, Pazoki A, Ord RA. Osteogenic sarcoma of the jaw: a 10-year experience. *J Oral Maxillofac Surg* 2007; 65: 1286-1291.
- \* Kassir RR, Rassekh CH, Kinsella JB, Segas J, Carrau RL, Hokanson JA. Osteosarcoma of the head and neck: meta-analysis of nonrandomized studies. *Laryngoscope* 1997; 107: 56-61.
- \* Mardinger O, Givol N, Talmi YP, Taicher S Osteosarcoma of the jaw. The Chaim Sheba Medical Center experience. *Oral Surg Oral Med Oral Pathol Oral Radiol Endod* 2001; 91: 445-451.
- \* Nissanka EH, Amaratunge EA, Tilakaratne WM Clinicopathological analysis of osteosarcoma of jaw bones. *Oral Dis* 2007; 13: 82-87.
- \* Oda D, Bavisotto LM, Schmidt RA, et al Head and neck osteosarcoma at the University of Washington. *Head Neck* 1997; 19: 513-523.
- \* Patel SG, Meyers P, Huvos AG, et al Improved outcomes in patients with osteogenic sarcoma of the head and neck. *Cancer* 2002; 95: 1495-1503.
- \* Regezi JA, Sciubba JJ, Jordan RC Oral pathology: clinical pathologic correlations. 4th edition. St. Louis: Saunders, 2003.
- \* Smeele LE, Kostense PJ, Waal I van der, Snow GB Effect of chemotherapy on survival of craniofacial osteosarcoma: a systematic review of 201 patients. *J Clin Oncol* 1997; 15: 363-367.
- \* Smith RB, Apostolakis LW, Karnell LH, et al National Cancer Data Base report on osteosarcoma of the head and neck. *Cancer* 2003; 98: 1670-1680.
- \* Wunder JS, Paulian G, Huvos AG, Heller G, Meyers PA, Healey JH The histological response to chemotherapy as a predictor of the oncological outcome of operative treatment of Ewing sarcoma. *J Bone Joint Surg Am* 1998; 80: 1020-1033.

## Summary

## Cheek paresthesia by an osteosarcoma

A 21-year-old woman was referred by the dental practitioner to an oral surgeon concerning a hard elastic swelling of the left cheek in combination with local paresthesia. Histopathologic and radiographic examination revealed an osteosarcoma in the left segment of the maxilla. Subsequently, the patient was referred to a medical centre for head and neck oncology. The treatment consisted of 3 courses neoadjuvant chemotherapy, followed by radical surgical resection of the tumor, and 3 courses adjuvant chemotherapy. One year after treatment, there was no sign of local tumor recurrence or metastases. An osteosarcoma is a malignant tumor of bone forming cells. About 10% of osteosarcomas are appearing in the head and neck region, primarily in the mandible and the maxilla. The treatment of choice is adequate surgical removal. Treatment with (neoadjuvant) chemotherapy seems to have additional benefit, but this needs further research.

## Bron

S.K.B. Veldhuis<sup>1</sup>, M.J.H. Witjes<sup>2</sup>, H. Reintsema<sup>2</sup>, J.L.N. Roodenburg<sup>2</sup>, K.P. Schepman<sup>2</sup>, N.M. Timmenga<sup>3</sup>, P.S. van der Hem<sup>3</sup>  
 Uit het Centrum voor Tandheelkunde en Mondzorgkunde en <sup>2</sup>de afdeling Mondziekten, Kaakchirurgie en Bijzondere Tandheelkunde van het Universitair Medisch Centrum Groningen in Groningen en <sup>3</sup>de afdeling Kaakchirurgie van het Wilhelmina Ziekenhuis in Assen.  
 Datum van acceptatie: 27 januari 2010  
 Adres: mw. S.K.B. Veldhuis, UMC Groningen, postbus 30.001, 9700 RB Groningen  
 s.veldhuis@kchir.umcg.nl