

University of Groningen

Paraneoplastische pemphigus met fatale bronchiolitis obliterans

Poot, A. M.; Diercks, G. F.H.; Jonkman, M. F.

Published in:
 Nederlands Tijdschrift voor Dermatologie en Venereologie

IMPORTANT NOTE: You are advised to consult the publisher's version (publisher's PDF) if you wish to cite from it. Please check the document version below.

Document Version
 Publisher's PDF, also known as Version of record

Publication date:
 2017

[Link to publication in University of Groningen/UMCG research database](#)

Citation for published version (APA):

Poot, A. M., Diercks, G. F. H., & Jonkman, M. F. (2017). Paraneoplastische pemphigus met fatale bronchiolitis obliterans. *Nederlands Tijdschrift voor Dermatologie en Venereologie*, 27, 294-297.

Copyright

Other than for strictly personal use, it is not permitted to download or to forward/distribute the text or part of it without the consent of the author(s) and/or copyright holder(s), unless the work is under an open content license (like Creative Commons).

The publication may also be distributed here under the terms of Article 25fa of the Dutch Copyright Act, indicated by the "Taverne" license. More information can be found on the University of Groningen website: <https://www.rug.nl/library/open-access/self-archiving-pure/taverne-amendment>.

Take-down policy

If you believe that this document breaches copyright please contact us providing details, and we will remove access to the work immediately and investigate your claim.

Downloaded from the University of Groningen/UMCG research database (Pure): <http://www.rug.nl/research/portal>. For technical reasons the number of authors shown on this cover page is limited to 10 maximum.

Paraneoplastische pemphigus met fatale bronchiolitis obliterans

A.M. Poot¹, G.F.H. Diercks², M.F. Jonkman³

- ¹ Aios dermatologie, afdeling Dermatologie, Universitair Medisch Centrum Groningen
² Patholoog, afdeling Dermatologie en Pathologie, Universitair Medisch Centrum Groningen
³ Dermatoloog, afdeling Dermatologie, Universitair Medisch Centrum Groningen

Correspondentieadres:

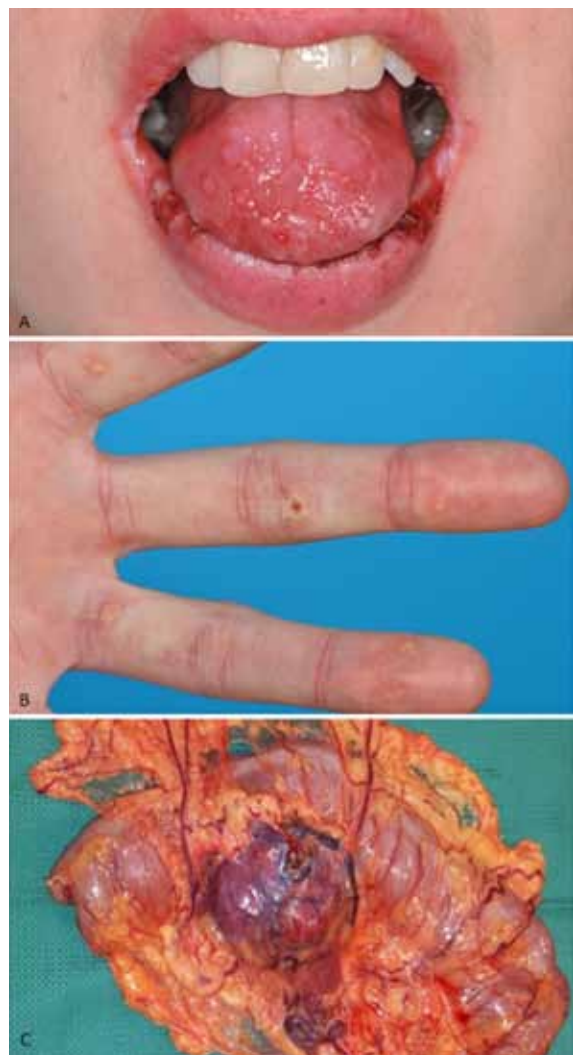
Angelique Poot
 Universitair Medisch Centrum Groningen
 Afdeling Dermatologie (AB21)
 Hanzeplein 2
 9700 RB Groningen
 E-mail: a.m.poot@umcg.nl

Paraneoplastische pemphigus (PNP) is een zeldzame auto-immuunblaarziekte die ontstaat in relatie met een onderliggende neoplasie, en die een hoge mortaliteit heeft. Vroege herkenning is van belang, omdat het een signaal kan zijn van de onderliggende maligniteit. Hoewel de klinische presentatie van PNP variabel is, zijn er serologische bepalingen beschikbaar voor het stellen van de juiste diagnose. De behandeling vormt echter nog een grote uitdaging, mede door pulmonale uitbreiding. Wij beschrijven een casus die de signaalfunctie en de multiorgaanbetrokkenheid van PNP illustreert.

ZIEKTEGESCHIEDENIS

Anamnese

In augustus 2015 zagen wij op de polikliniek Dermatologie een 36-jarige vrouw die sinds april bij haar regionaal dermatoloog bekend was met pijnlijke wondjes aan de binnenzijde van wangen, tong en tandvlees. De klachten bestonden sinds eind 2014, en sinds een week was er uitbreiding naar de lippen. Tevens had zij sinds eind 2014 pijnlijke zweertjes met roodheid in beide ogen en bij de vagina. Behoudens pijnlijke kloven, ontvellingen en nagelafwijkingen aan de vingers had patiënt geen klachten van de huid. Patiënte was 10 kg afgevallen in de afgelopen maanden, mede doordat eten bijna niet meer ging wegens pijnklachten in de mond. De klachten waren eerder door de dermatoloog,



Figuur 1A. Erosieve stomatitis met ulcera op de tong 1B. Hyperkeratotische papels ventrale zijde linkerhand. 1C. Resectiepreparaat van het colon transversum met omentumlap met daarin het folliculair dendritischcelsarcoom.

gynaecoloog en oogarts geïdentificeerd als erosieve lichen planus. Wegens progressie onder topicale en systemische corticosteroiden werd in juli 2015 door de perifeer dermatoloog serum ingestuurd naar het UMCG voor diagnostiek naar auto-immuunblaar-

ziekten. Hierop werd de diagnose PNP gesteld, en werd patiënte met spoed naar het UMCG verwezen voor verdere analyse en behandeling.

Dermatologisch onderzoek

In de mond zagen we een ernstige gingivitis met aan de buccale slijmvliezen en op de tong multipiele erosies. Er bestond een uitgesproken erosieve en crusteuze cheilitis (figuur 1A). Er was sprake van xeroftalmie. Tevens erytheem en oedeem van de labia majora en erytheem van de labia minora. Aan de handpalmen en voetzolen bestonden lenticulaire hyperkeratotische papels met centrale ulceraties (figuur 1B) en aan de proximale nagelriemen van de vingers onscherp begrensd geïndureerd erytheem. Na een maand ontstonden tevens enkele erythematuze hyperkeratotische papels aan de onderbenen.

Aanvullende onderzoeken

Immuunfluorescentieonderzoek

Directe immuunfluorescentiemicroscopie van de gezonde huid binnenzijde bovenarm toonde langs het oppervlak van keratinocyten (*epithelial cell surface*, ECS)-deposities van IgG en C3c in een fijn granulair patroon, alsmede lineaire deposities van IgG langs de epidermale basalemembraanzone (figuur 2A). Histopathologisch onderzoek van de hyperkeratotische papels aan de onderbenen toonde een grensvlakontsteking met deels dermo-epidermale splijting, zonder acantholyse. Serologisch onderzoek middels indirecte immuunfluorescentie (IIF)-microscopie op apenslokdarmepitheel toonde ECS-binding van IgG in het zogenoemde honingraatpatroon. IIF-microscopie op rattenblaasurotheel was eveneens positief voor ECS-IgG (figuur 2B). IIF op zoutgespleten huid was positief voor IgG in het blaardak. Bij immunoblot waren IgG-antistoffen aantoonbaar tegen envoplakine en periplakine alsmede tegen BP230. Immunoprecipitatie toonde naast antiplakine antistoffen tevens anti-alpha-2-macroglobulin-like-1-antistoffen (figuur 2C). Antidesmogleïne 1 en 3 ELISA-titers waren niet verhoogd.

Oncologie

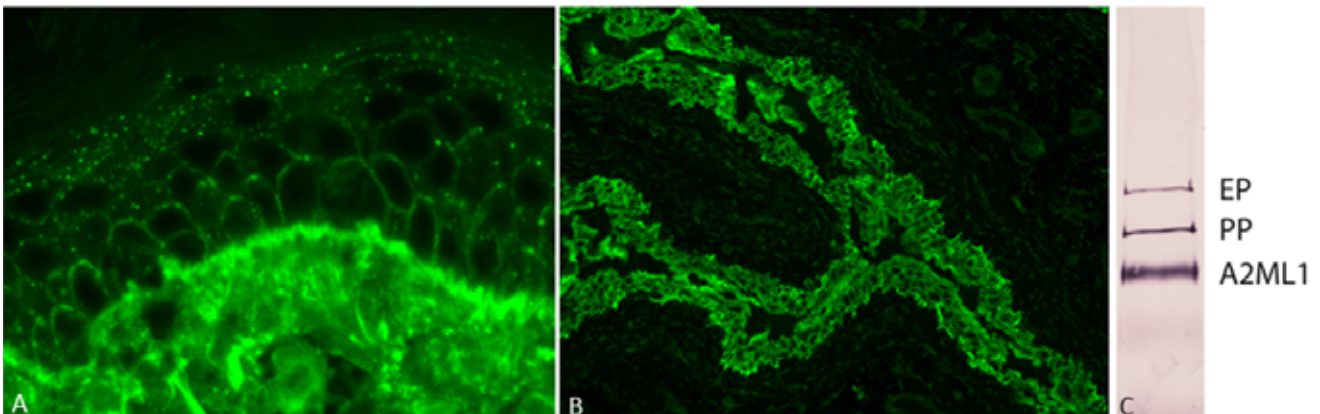
Patiënte werd met spoed verwezen naar de medisch oncoloog voor screening op een onderliggende neoplasie. Er werd een whole body-PET-CT gemaakt, waarop een tumor in het mesenterium van de linkeronderbuik werd gezien. Histopathologisch onderzoek van het resectiemateriaal toonde een folliculair dendritisch celsarcoom (figuur 2C).

Diagnose

Paraneoplastische pemphigus bij een intra-abdominaal folliculair dendritisch celsarcoom

Beloop

Na de PET-CT en het histologisch naaldbiopt van het sarcoom werd gestart met 1 mg/kg prednisolon (60 mg/dag) om initiële mucocutane ziektecontrole te bereiken. Er volgde behandeling met rituximab, tweemaal 1000 mg i.v. met twee weken interval. Wegens toename van de orale klachten werd de prednisolon opgehoogd naar 90 mg/dag. Als infectieprofylaxe werd cotrimoxazol 480 mg/dag en valaciclovir 500 mg/dag toegevoegd. De exploratieve laparotomie vond plaats vier weken na de eerste rituximab-gift, met radicale resectie van het sarcoom. Om lekkage van eventuele PNP-autoantilichamen uit de tumor te beperken werd de resectie zoveel mogelijk onder tumorbloedleegte uitgevoerd en werd patiënte perioperatief behandeld middels humaan intraveneus immuunglobuline (400 mg/kg per infuus, op dag -2, -1, 0, 1 en 2 van de operatie). Begin december 2015, 3,5 maand na het eerste bezoek aan onze polikliniek en onder prednisolon 30 mg/dag, werd patiënte kortademig. Het traplopen ging moeizamer en patiënte omschreef een bandgevoel rond de borstkast. Zij meldde zich op de spoedeisende hulp, waarbij de longarts een *high-resolution*-CT (HRCT) liet maken waarop geen aanwijzingen te zien waren van bronchiolitis obliterans. Een week later meldde patiënte zich opnieuw met progressieve dyspnoe, en werd zij opgenomen. Ditmaal liet de HRCT en longfunctieonderzoek aanwijzingen voor *airtrapping* zien, passende bij



Figuur 2A. Directe immuunfluorescentie toont IgG-deposities in een fijn granulair patroon langs het oppervlak van keratinocyten en lineair langs de basale membraanzone in de gezonde huid. 2B. Indirecte immuunfluorescentie op rattenblaas toont binding van serum IgG aan het urotheel in een 'epithelial cell surface' (honingraat) patroon. 2C. Immunoprecipitatie toont reactiviteit van serum IgG met envoplakine (EP) periplakine (PP) en alpha-2-macroglobulin-like-1 (A2ML1).

een bronchiolitis obliterans. Behandeling met methylprednisolon 1000 mg gedurende drie dagen gaf enige soelaas. De dosis prednisolon werd met 60 mg/dag voorgezet. Ter evaluatie of aanvullende behandeling gericht tegen interleukine 6 een optie was, werd het serum Il-6-gehalte bepaald, maar dat bleek niet verhoogd.

In de twee maanden na start van de longklachten verslechterde de conditie van patiënte snel. De pijnlijke orale erosies persisteerden, en de kortademigheid was progressief. Er werd een palliatief beleid ingesteld middels een morfinepomp door de huisarts. Kort hierna overleed zij, op 37-jarige leeftijd, zes maanden na het stellen van de diagnose PNP.

BESPREKING

PNP is een zeldzame variant van pemphigus die voorkomt in het kader van een onderliggende neoplasie. De exacte incidentie van PNP is onbekend, maar sinds de eerste beschrijving in 1990 door Anhalt et al. zijn tot op heden ongeveer vijfhonderd casus gepubliceerd, en omvat het ca. 3-5% van alle pemphiguspatiënten. In 17-30% van de gevallen is PNP de eerste manifestatie van een onderliggende neoplasie, zoals bij deze casus het geval was.¹⁻⁴ Vroege herkenning van dit ziektebeeld is daarom belangrijk om screening naar onderliggende neoplasieën in gang te zetten. Een pijnlijke progressieve erosieve stomatitis, met vaak ook betrokkenheid van het lippenrood zoals in onze casus werd gezien, is kenmerkend voor PNP, en zou de clinicus moeten aansporen om diagnostiek naar PNP in te zetten. De huidafwijkingen en histologische kenmerken van PNP zijn variabel, van beelden passend bij pemphigus foliaceus en vulgaris, tot bulleus pemfigoïd, toxische epidermale necrolyse, lichen planus en *graft-versus-host disease*. Cutane manifestaties kunnen ontbreken, en zijn vaak niet onderscheidend genoeg in de diagnostiek van PNP. De betrokkenheid van handpalmen en voetzolen met hyperkeratose met centrale korst, zoals bij deze casus het geval was, ziet men wel vaker bij PNP.

Voor het vaststellen van PNP is serologisch onderzoek essentieel. Het aantonen van autoantistoffen tegen de desmosomale eiwitten envoplakine en periplakine of de proteaseremmer alpha 2-macroglobuline-like 1 middels immunoblot en immunoprecipitatie, of een positieve IIF op rattenblaasurotheel zijn diagnostisch. Antidesmogleïne 1- en 3-antistoffen die gewoonlijk aanwezig zijn bij respectievelijk pemphigus foliaceus en pemphigus vulgaris, kunnen bij PNP ontbreken, zoals ook in onze casus.⁵ Er bestaat ook een kleine deelgroep van patiënten met PNP waarbij geen circulerende autoantistoffen aantoonbaar zijn (lichenoïde PNP; tot nu toe vijf casus gepubliceerd), wat de diagnostiek bemoeilijkt.⁶⁻⁹

Toen de diagnose PNP werd gesteld bij onze patiënte, kon de zoektocht naar de onderliggende neoplasie beginnen. De meest voorkomende neoplasieën bij PNP zijn hematologisch van aard zoals non-hodgkinlymfoom, leukemie, en *Castleman tumor*.³

Minder dan 20% betreft solide tumoren waaronder sarcoom. Tot nu toe zijn zeventien casereports beschreven waarin PNP voorkomt in het kader van een folliculair dendritisch celsarcoom.¹⁰⁻²⁵

Over de pathogenese van PNP bestaan verschillende theorieën. Mogelijk worden de autoantistoffen door de neoplastische cellen geproduceerd, maar er zijn ook aanwijzingen dat het neoplastisch weefsel diverse autoantigenen en pro-inflammatoire cytokines zoals Il-6 tot expressie brengt die op hun beurt tot auto-immuniteit leiden. De circulerende autoantistoffen zouden deels acantholyse kunnen induceren, en de overactiviteit van het cellulaire immuunsysteem zou onder andere lichenoïde slijmvlies- en huidreacties geven.²⁶⁻²⁸ Naar aanleiding van deze theorieën zijn bij onze casus extra perioperatieve maatregelen genomen om het extra vrijkomen van autoantistoffen en cytokines uit het sarcoom te beperken.

Bronchiolitis obliterans is een beruchte complicatie van PNP, geassocieerd met hoge mortaliteit. Mogelijk brengt het longweefsel specifieke autoantigenen tot expressie die de long het doelwit maken voor een humorale dan wel cellulaire auto-immunreactie met weefselschade als gevolg.²⁹⁻³¹ Hoe vaak bronchiolitis obliterans voorkomt bij PNP is onduidelijk maar de meest recente gerapporteerde cijfers variëren van 6 tot 25%. Risicofactoren voor het ontwikkelen van bronchiolitis obliterans zijn nog niet gevonden. Wel zou de aanwezigheid van anti-epiplakine antistoffen geassocieerd zijn met bronchiolitis obliterans in Japan, maar dit kon niet bij Europese patiënten worden aangetoond.^{29,32} Voor de behandeling van PNP bestaan geen richtlijnen. De tot nu toe getreden paden volgen de behandeling van pemphigus vulgaris, met onder andere hoge dosis systemische corticosteroiden, rituximab en intraveneuze immunglobulines, met daarnaast de behandeling van de onderliggende neoplasie. Ondanks behandeling is de mortaliteit hoog zoals deze casus illustreert, met een gerapporteerde vijfjaarsoverleving van 38%. Een uitzondering hierop zijn de patiënten met PNP bij een onderliggende *Castleman tumor*, waarbij de prognose gunstiger is na verwijdering van de tumor.³² Er is behoefte aan studies die meer inzicht geven in de risicofactoren voor het ontstaan van bronchiolitis obliterans en welke behandeling tot betere overleving leidt.

DANKWOORD

Wij zijn mw. dr. B.L. van Leeuwen, oncologisch chirurg, erkentelijk voor het beschikbaar stellen van het fotomateriaal van het excisiepreparaat.

LITERATUUR

1. Anhalt GJ, Kim SC, Stanley JR, et al. Paraneoplastic pemphigus. An autoimmune mucocutaneous disease associated with neoplasia. *N Engl J Med.* 1990;323:1729-35.
2. Czernik A, Camilleri M, Pittelkow MR, Grando SA. Paraneoplastic autoimmune multiorgan syndrome: 20 years

- after. *Int J Dermatol.* 2011;50:905-14.
3. Anhalt GJ. Paraneoplastic pemphigus. *J Invest Dermatol Symp Proc.* 2004;9:29-33.
 4. Poot AM, Diercks GFH, Pas HH, Jonkman MF. Paraneoplastic Pemphigus. In M.F. Jonkman, ed. , *Autoimmune Bullous Diseases - Text and Review*, 1: Springer International Publishing Switzerland 2016, 2016.
 5. Poot AM, Diercks GF, Kramer D, et al. Laboratory diagnosis of paraneoplastic pemphigus. *Br J Dermatol.* 2013
 6. Cummins DL, Mimouni D, Tzu J, et al. Lichenoid paraneoplastic pemphigus in the absence of detectable antibodies. *J Am Acad Dermatol.* 2007;56:153-9.
 7. Bowen GM, Peters NT, Fivenson DP, et al. Lichenoid dermatitis in paraneoplastic pemphigus: a pathogenic trigger of epitope spreading?. *Arch Dermatol.* 2000;136:652-6.
 8. Sanz-Bueno J, Cullen D, Zarco C, Vanaclocha F. Paraneoplastic autoimmune multiorgan syndrome (paraneoplastic pemphigus) with unusual manifestations and without detectable autoantibodies. *Indian J Dermatol Venereol Leprol.* 2014;80:328-30.
 9. Stevens SR, Griffiths CE, Anhalt GJ, Cooper KD. Paraneoplastic pemphigus presenting as a lichen planus pemphigoides-like eruption. *Arch Dermatol.* 1993;129:866-9.
 10. Garza-Chapa JJ, Ocampo-Garza J, Vazquez-Herrera NE, et al. Paraneoplastic pemphigus associated with primary pulmonar follicular dendritic cell sarcoma showing good response to treatment. *J Eur Acad Dermatol Venereol.* 2016;30:465-7.
 11. Wang J, Bu DF, Li T, et al. Autoantibody production from a thymoma and a follicular dendritic cell sarcoma associated with paraneoplastic pemphigus. *Br J Dermatol.* 2005;153:558-64.
 12. Wang L, Deng H, Mao M. Paraneoplastic pemphigus and myasthenia gravis, associated with inflammatory pseudotumor-like follicular dendritic cell sarcoma: response to rituximab. *Clin Case Rep.* 2016;4:797-9.
 13. Su Z, Liu G, Liu J, et al. Paraneoplastic pemphigus associated with follicular dendritic cell sarcoma: report of a case and review of literature. *Int J Clin Exp Pathol.* 2015;8:11983-94.
 14. Chow SC, Yeung EC, Ng CS, et al. Mediastinal follicular dendritic cell sarcoma with paraneoplastic pemphigus. *Asian Cardiovasc Thorac Ann.* 2015;23:732-4.
 15. Liu KL, Shen JL, Yang CS, Chen YJ. Paraneoplastic pemphigus as the first manifestation of follicular dendritic cell sarcoma. *J Dtsch Dermatol Ges.* 2014;12:68-71.
- De complete literatuurlijst is, vanaf drie weken na publicatie in dit tijdschrift, te vinden op www.huidarts.info.

SAMENVATTING

Paraneoplastische pemphigus (PNP) is een zeldzame auto-immuunblaarziekte met een hoge mortaliteit. Er bestaan goede serologische bepalingen om de diagnose te bevestigen; als de clinicus er maar aan denkt. Wij presenteren hier een casus van een jonge vrouw met een pijnlijke progressieve stomatitis, die eerder als lichen planus werd behandeld. Aanvullende serologie leidde tot de diagnose PNP, waarna verdere oncologische screening werd ingezet. De PNP bleek te berusten op het zeldzame folliculair dendritischcelsarcoom in het omentum. Ondanks chirurgisch verwijderen van het sarcoom en behandeling met systemisch hoge dosis corticosteroiden, rituximab en intraveneuze immuunglobulines, persisteerde de stomatitis en ontwikkelde patiënt een bronchiolitis obliterans waaraan zij, zes maanden na het stellen van de diagnose, overleed. Deze casus illustreert het fulminante beloop dat PNP kan hebben, en roept op tot verdere studies naar risicofactoren en behandeling van bronchiolitis obliterans en PNP.

TREFWOORDEN

paraneoplastische pemphigus – bronchiolitis obliterans – rituximab – plakines – alpha-2 macroglobuline-like 1

SUMMARY

Paraneoplastic pemphigus (PNP) is a rare autoimmune bullous disease, associated with high mortality and morbidity. Accurate serological tools exist to confirm its diagnosis, providing the clinician considers this diagnosis. We present a case of a young woman with a painful stomatitis, which had been treated, prior to presentation at our clinic as erosive lichen planus. Additional serological tests led to the diagnosis paraneoplastisch pemphigus (PNP), which lead to further oncological screening. An intra-abdominal follicular dendritic cell sarcoma was found. Despite surgical removal of the sarcoma and treatment with high dose systemic corticosteroids, rituximab, and intravenous immunoglobulins, the stomatitis persisted and the patient developed a bronchiolitis obliterans from which she died, six months after the diagnosis. This case illustrates the fulminant path that PNP can follow, and calls for further studies aimed at identifying the risk factors and optimal therapeutic regimens for bronchiolitis obliterans and PNP.

KEYWORDS

paraneoplastic pemphigus – bronchiolitis obliterans – rituximab – plakins – alpha-2 macroglobulin-like 1

GEMELDE (FINANCIËLE) BELANGENVERSTRENGELING

Geen