

University of Groningen

De epulis

Dop, Frans van

IMPORTANT NOTE: You are advised to consult the publisher's version (publisher's PDF) if you wish to cite from it. Please check the document version below.

Document Version

Publisher's PDF, also known as Version of record

Publication date:

1967

[Link to publication in University of Groningen/UMCG research database](#)

Citation for published version (APA):

Dop, F. V. (1967). *De epulis: Een klinische en histomorfologische studie van 227 epuliden*. [S.n.].

Copyright

Other than for strictly personal use, it is not permitted to download or to forward/distribute the text or part of it without the consent of the author(s) and/or copyright holder(s), unless the work is under an open content license (like Creative Commons).

The publication may also be distributed here under the terms of Article 25fa of the Dutch Copyright Act, indicated by the "Taverne" license. More information can be found on the University of Groningen website: <https://www.rug.nl/library/open-access/self-archiving-pure/taverne-amendment>.

Take-down policy

If you believe that this document breaches copyright please contact us providing details, and we will remove access to the work immediately and investigate your claim.

Downloaded from the University of Groningen/UMCG research database (Pure): <http://www.rug.nl/research/portal>. For technical reasons the number of authors shown on this cover page is limited to 10 maximum.

DE EPULIS

F. VAN DOP

DE EPULIS

THE EPULIS

a clinical and histomorphological study of 227 epulides

(with a summary in English)

STELLINGEN

I

Sialografie is een belangrijk hulpmiddel bij de diagnostiek van zwellingen in het gebied van de grote speekselklieren.

II

Het verdient aanbeveling bij een vrij-eindigende partiële frameprothese voor de bovenkaak geen drukkbrekers te gebruiken; het mucosaal gedragen deel der prothese dient een zo groot mogelijk oppervlak te hebben.

III

Na ieder trauma van de neus dient onderzoek op de aanwezigheid van een neuseptumhematoom plaats te vinden.

IV

De opvatting van AXHAUSEN (1943): „Zonder tand geen epulis” blijkt onjuist te zijn.

V


Aan het onbehagen, dat bij vele tandartsen bestaat tegen de gelimiteerde tandheelkunde, zoals deze in ziekenfondsverband mag worden uitgeoefend, kan worden tegemoet gekomen door voor de behandeling van ziekenfondspatienten het restitutiesysteem in te voeren.

VI

Het is niet verantwoord gebitselementen met een non-vitale pulpa endodontisch te behandelen wanneer niet na geruime tijd een onderzoek naar het resultaat wordt ingesteld.

VII

Klinisch en histologisch zijn er vijf verschillende vormen van epulis te onderscheiden, die alle op zichzelf staan en geen ontwikkelingsstadia vertegenwoordigen van een als ontsteking begonnen afwijking.



VIII

De aanduiding van gebitselementen moet plaatsvinden met de beginletters van de hun passende anatomische naam, en niet door middel van de systemen die door ZSIGMONDY (1861), PALMER (1870), PARREIDT (1882) en HADERUP (1891) werden voorgesteld, daar deze aanleiding kunnen geven tot misverstand.

IX

Bloeding uit de uitwendige gehoorgang is niet pathognostisch voor een schedelbasisfractuur.

X

Met de erkenning van het specialisme Kindertandheelkunde binnen de Nederlandsche Maatschappij tot Bevordering der Tandheelkunde kan men de tandheelkundige verzorging van de bevolking op een gezonde basis plaatsen.

XI

Vroegtijdige chirurgische behandeling van cheilognathopalatoschisis verstoort de groeipotenties van de bovenkaak.

XII

Er bestaat wel kaakchirurgie, maar geen kaakchirurg.

Stellingen behorende bij

F. van Dop

DE EPULIS

Groningen 1967

RIJKSUNIVERSITEIT TE GRONINGEN

DE EPULIS

Een klinische en histomorfolologische studie van 227 epuliden

PROEFSCHRIFT

ter verkrijging van het doctoraat in de geneeskunde
aan de Rijksuniversiteit te Groningen
op gezag van de Rector Magnificus mr. E. H. s' Jacob,
hoogleraar in de faculteit der rechtsgeleerdheid,
in het openbaar te verdedigen op woensdag 7 juni 1967
des namiddags te 4 uur
door

FRANS VAN DOP

geboren te Rotterdam

1967

DRUKKERIJ VAN DENDEREN
GRONINGEN

PROMOTOR: PROF. DR. H. N. HADDERS
COREFERENT: PROF. DR. G. BOERING

Aan de nagedachtenis van mijn Vader

De uitgave van dit proefschrift werd mede mogelijk gemaakt door een bijdrage van de Stichting J. Sanders Ezn.-Fonds.

Dit proefschrift werd bewerkt in het Pathologisch-Anatomisch Laboratorium te Groningen (Prof. Dr. Arends en Prof. Dr. H. N. Hadders) en in de Kliniek voor Mondheelkunde (hoofd: Prof. Dr. G. Boering) van het Algemeen Provinciaal, Stads- en Academisch Ziekenhuis te Groningen.

VOORWOORD

Bij het verschijnen van dit proefschrift gaan mijn gevoelens van dankbaarheid in de eerste plaats uit naar mijn ouders, die mij in staat gesteld hebben een academische opleiding te volgen. Met eerbied gedenk ik mijn Vader, die deze dag helaas niet meer mag beleven.

De tandheekundige en medische hoogleraren en overige docenten van de medische fakulteit der Rijksuniversiteit te Groningen ben ik erkentelijk voor het genoten onderwijs.

Hooggeleerde HADDERS, hooggeachte promotor, dat ik onder Uw leiding dit proefschrift mocht bewerken, stemt mij tot dankbaarheid. Voor de hulp die ik daarbij steeds van U ondervonden heb, ben ik zeer erkentelijk. Veel tijd hebt U zich gegund om gezamenlijk de vele coupes te bekijken en te bespreken. Het is daardoor dat mijn interesse in de pathologie van de mondholte zich heeft verdiept.

Hooggeleerde BOERING, beste Geert, het is voor mij een voorrecht geweest, dat ik als assistent in jouw kliniek werkzaam heb mogen zijn en onder jouw leiding mij tot specialist in de Mondheekunde heb mogen bekwamen. De nauwgezetheid waarmee jij ook dit proefschrift hebt doorgenomen en de vriendelijkheid waarmee jij je opbouwende kritiek hebt geleverd, zijn mij tot steun geweest. Voor al hetgeen jij mij met jouw klinische ervaring en wetenschappelijk inzicht geleerd hebt, ben ik je zeer dankbaar.

Geleerde PANDERS, beste Arend, bewondering heb ik voor jouw veelzijdige belangstelling in de vele facetten van ons specialisme. Voor hetgeen je hiervan op mij hebt overgedragen, dank ik je heel hartelijk.

De assistenten dank ik voor de prettige wijze van samenwerken en de mogelijkheid welke mij werd gegeven dit proefschrift te schrijven, ondanks de drukke werkzaamheden in de kliniek.

Geleerde WACHTERS, voor Uw zorg besteed aan de vervaardiging van de fraaie mikrofoto's ben ik U veel dank verschuldigd.

Geachte mejuffrouw SMAAL, Uw bereidwilligheid en enthousiasme de korrekcie van dit proefschrift op U te nemen, is mij van groot nut geweest, en ik ben U dankbaar voor de wijze waarop U dit werk hebt volbracht.

Waarde LANGE, aan U betuig ik mijn vriendelijke dank voor de wijze waarop de foto's verzorgd zijn.

Geachte mejuffrouw VAN DER MOLEN, voor het vele typewerk dat U in het beginstadium van dit proefschrift voor mij hebt verricht, dank ik U heel hartelijk.

Geachte mejuffrouw WASSING, Uw werkzaamheden met betrekking tot het verzamelen van de benodigde coupes en het typen van enkele delen van het manuskript, heb ik steeds zeer gewaardeerd.

Waarde HEIKENS, voor het vervaardigen van de figuren in het proefschrift betuig ik U mijn dank.

Lieve Toos, niet in het minst ben ik jou grote dank verschuldigd voor alle opofferingen die jij je hebt willen getroosten voor het bereiken van ons doel.

INHOUD

INLEIDING	1
HOOFDSTUK I	
BEGRIPSBEPALING	2
HOOFDSTUK II	
NOMENKLATUUR	4
HOOFDSTUK III	
PATHOGENESE	8
A. epulis granulomatosa	8
B. epulis fibrosa	9
C. epulis gigantocellularis	11
HOOFDSTUK IV	
ETIOLOGIE	18
A. exogene factoren	18
B. endogene factoren	20
HOOFDSTUK V	
VOORKOMEN	23
A. geslacht	23
B. leeftijd	24
C. lokalisatie	26
EIGEN ONDERZOEK	
HOOFDSTUK VI	
INLEIDING TOT HET EIGEN ONDERZOEK	33
A. algemeen	33
B. klassifikatie (klinisch en histomorfolo- gisch)	33
C. voorkomen: 1. aantal	34
2. geslacht	
3. leeftijd	
4. lokalisatie	
D. toestand van het gebit	37
E. lokale irriterende factoren	38
F. klinische kenmerken	38
G. röntgenologische kenmerken	40
HOOFDSTUK VII	
GRANULOMATEUZE EPULIDEN	42
A. epulis granulomatosa (granuloma non-specificum gingivae)	
kliniek	43
pathologie	47
B. epulis teleangiectatica (granuloma teleangiectaticum gingivae)	
kliniek	48
pathologie	52
C. epulis gravidarum (granuloma teleangiectaticum in graviditate)	
kliniek	55
pathologie	59

HOOFDSTUK VIII	
EPULIDEN ONTSTAAN UIT EEN HAMARTIE	60
epulis fibrosa (fibromatosis localis gingivae)	
(fibromatosis localis gingivae cum calcificatione)	
(fibromatosis localis gingivae cum cementoficatione)	
(fibromatosis localis gingivae cum ossificatione)	
kliniek	62
pathologie	64
HOOFDSTUK IX	
NEOPLASTISCHE EPULIDEN	71
epulis gigantocellularis (tumor gigantocellularis gingivae)	71
kliniek	73
pathologie	78
HOOFDSTUK X	
BEHANDELING	83
HOOFDSTUK XI	
DIFFERENTIËLE DIAGNOSE	86
SAMENVATTING	90
SUMMARY	99
BIJLAGE	107
LITERATUURLIJST	108

INLEIDING

In de mondholte komt een grote verscheidenheid van tumoren en tumorachtige afwijkingen voor. Het grootste aantal is van mesenchymale afkomst en goedaardig van karakter.

Van dit onderzoek zullen alleen die afwijkingen deel uitmaken, welke aan het tandvlees voorkomen en bekend zijn onder de naam *epulis*.

Het zal zonder meer duidelijk zijn dat in principe alle soorten tumoren van de weke delen, hetzij van epitheliale, hetzij van mesenchymale afkomst, aan het tandvlees gelokaliseerd kunnen zijn. Hier moet echter direkt vermeld worden dat primaire maligne afwijkingen, evenals metastasen van elders in het lichaam gelokaliseerde tumoren, zelden aan de gingiva voorkomen.

Met de term *epulis* - in Hoofdstuk I zal hierop nader worden ingegaan - wordt alleen een goedaardig tandvlees„gezwel” bedoeld. Een groot aantal epuliden behoort tot de reactieve nieuwvormingen, die ontstaan op grond van chronische prikkels.

De uitgebreide literatuur over de epuliden laat er geen twijfel over bestaan dat er betreffende aard, pathogenese, klassifikatie en nomenclatuur tal van opvattingen zijn. Daarbij wordt het begrip *epulis*, dat zowel klinisch als pathologisch-anatomisch gekenmerkt wordt door een merkwaardige veelvormigheid (MUTSCHELKNAUSS, 1962), door velen op verschillende wijzen gehanteerd, hetgeen de verwarring nog groter doet worden.

Het doel van dit onderzoek is om op grond van de literatuur en door klinische en histomorfologische bewerking van 227 epuliden een eigen oordeel over deze afwijkingen te vormen.

Gezien de grote verwarring op het gebied van de indeling van de epuliden is uitgegaan van die van AXHAUSEN (1943), omdat deze indeling de clinicus een richtlijn geeft waardoor hij zich op grond van eigen klinische waarnemingen reeds een voorlopig oordeel kan vormen over de histomorfologische bevindingen.

Het spreekt vanzelf dat de definitieve diagnose alleen door middel van histologisch onderzoek gesteld kan worden. Alleen hierop kan een indeling van de epuliden gebaseerd zijn. De clinicus krijgt door dit histomorfologische onderzoek bovendien de zekerheid dat het verwijderde weefsel goedaardig is en dat een - zij het hier zelden voorkomend - maligne proces is uitgesloten.

BEGRIPSBEPALING

In de klinische diagnostiek wordt elk scherp begrensd gezwel van het tandvlees met de term *epulis* aangeduid. Hierbij moet men wel bedenken dat daarmee *geen diagnose* gesteld is. Zoals later zal blijken, kunnen verschillende soorten van epuliden klinisch veel op elkaar gelijken, doch histologisch een grote variatie in weefselopbouw tonen.

Epulis, afgeleid van de Griekse woorden ἐπί = op, en ὄβλον = tandvlees, wil zeggen: *gezwel op het tandvlees*. Er dient echter op gewezen te worden dat hier het woord gezwel niet gebruikt is in de beperkte betekenis die heden aan het woord tumor wordt toegeschreven.

Van de term *epulis* werd vroeger ruim gebruik gemaakt om gezwellen en gezwelachtige afwijkingen aan het tandvlees aan te duiden.

Het begrip is reeds zeer oud en schijnt volgens BALOGH (1925) al door GALENUS ingevoerd te zijn. Later heeft VIRCHOW (1864) in zijn indeling van de tumoren alle tandvleesgezwellen gerangschikt onder de naam *epulis*. Hij wilde er slechts de topografie van de afwijking mee aangeven.

Ook heden ten dage ontmoet men nog veel onbegrip ten aanzien van het gebruik van de term *epulis*. Velen menen dat het een verzamelnaam is voor diverse weefselwoekeringen welke niet alleen aan het tandvlees, maar ook elders in de mondholte kunnen voorkomen.

Het begrip *epulis* wordt zeer verschillend gehanteerd. Zo zijn er patholoog-anatomen, die elke tumorachtige afwijking van de kaken, niet alleen uitgaande van de weke, maar ook van de benige delen, de naam *epulis* geven. Om het verschil in lokalisatie aan te duiden, wordt dan ook gesproken van een centrale (intra-ossale) en van een perifere (van de gingiva uitgaande) *epulis*. LINDEMANN en LORENZ (1950) betreuren terecht deze uitbreiding van het begrip *epulis*, daar immers „centrale” *epulis* een contradictio in terminis is. Anderen bezigen de term alleen voor die tandvleesgezwellen welke histologisch gekenmerkt zijn door een grote hoeveelheid meerkernige reuscellen, de *reuscelepuliden*, en beperken daarmee het begrip *epulis*. Wij menen, dat dit niet te beperkt mag worden gehanteerd en achten b.v. de term

epulis congenitalis verantwoord. Onder een epulis congenitalis wordt verstaan een tandvlesgezwel bij de pasgeborene. Deze epulisvorm wordt echter weinig gezien. Aan de andere kant dient ervoor gewaakt te worden dat het begrip ook weer niet te ruim wordt genomen, omdat dit kan leiden tot foutieve benamingen. Zo wordt b.v. in de Amerikaanse literatuur de veel voorkomende irritatiehyperplasie tengevolge van te lange protheseranden, epulis fissuratum (BERNIER, 1960, THOMA, 1960) genoemd, hetgeen alleen al vanwege de lokalisatie onjuist is en blijk geeft van een verkeerd gebruik van de term epulis.

Er zijn auteurs (BALOGH, 1925; AXHAUSEN, 1943) die de aanwezigheid van gebitselementen als voorwaarde stellen voor het ontstaan van epuliden. Van AXHAUSEN (1943) stamt immers het gezegde: „Zonder tand geen epulis”. Om deze parodontale afkomst van de epulis tot uitdrukking te brengen, noemde BALOGH (1925) de afwijking *parodontoma*.

Uit het eigen onderzoek zal eveneens blijken dat de aanwezigheid van tanden en kiezen van belang is voor de ontwikkeling van de epulis. Bij enkele reuscelepuliden kon deze relatie echter niet worden aangetoond, hetgeen wellicht een aanwijzing is voor de bijzondere aard van deze epulisvorm.

Hoofdstuk II

NOMENKLATUUR

Tot nu toe bestaat geen algemeen aanvaarde en toegepaste nomenklatuur voor de epulis. Het behoeft dan ook niet te verwonderen dat een groot aantal gezwellen en gezwelachtige aandoeningen van het tandvles onder de alles omvattende diagnose epulis is ondergebracht. Dit ontbreken van een uniforme terminologie werkt verwarrend (BUCKMAN, 1958). Bovendien zijn aan de diagnose epulis adjektieven toegevoegd, waarmee de vermeende aard of pathogenese moest worden aangeduid. Het is de verdienste van AXHAUSEN (1943) geweest een nomenklatuur voor de verschillende vormen van epuliden op te stellen, waarbij hij niet alleen uitging van de klinische bevindingen, maar ook van de histologische beelden. Hij voegde hierbij aan de benaming epulis een adjektief toe, dat duidde op de bouw en het overwegend voorkomen van bepaalde structuren. Hoewel AXHAUSEN van het standpunt uitging dat epuliden als granulatiegezwollen beschouwd moesten worden, kwam op deze wijze toch een meer gerichte en overzichtelijke indeling tot stand. Ondanks het feit dat het uitgangspunt van AXHAUSEN niet voor alle epulidvormen opgaat, doet dit aan zijn verdienste geen afbreuk. Zijn indeling wordt door velen in ons land om praktische redenen aangehouden. Wij zullen hiervan, zonder de pretentie te willen hebben volledig te zijn, een overzicht geven en achter de diverse vormen, welke hij onderscheidt, de synoniemen en verwante termen vermelden, zoals deze door verschillende auteurs gebruikt worden voor dezelfde afwijking.

Epulidvormen volgens AXHAUSEN: Synoniemen:

1. epulis granulomatosa granuloma simplex (AXHAUSEN, (1943)
gingivagranuloom (STIEBITZ, 1959)
granuloma granulatosum
(SCHLEGEL en TRIADAN, 1959)
gelokaliseerde ontstekingshyperplasie (BERNIER, 1960)

2. epulis fibrosa
- fibroma
 fibro-epitheliale poliep (COOKE, 1952; WILLIS, 1960)
 epulis osteoplastica (KAUFMANN, 1956)
- perifeer (ossificerend) fibroom
 perifeer odontogeen fibroom
 (BERNIER, 1950; BUCKMAN, 1958)
 granuloma fibrosum (SCHLEGEL en TRIADAN, 1959)
 granuloma ossificans (SCHLEGEL en TRIADAN, 1959)
3. epulis gigantocellularis
- reuscelsarcoom (VIRCHOW, 1864)
 myeloid-sarcoom
 tumeurs à myélopaxes ou à histioplaxes (NÉLATON, 1860)
 perifere reusceltumor
 (BLOODGOOD, 1923)
 myeloid-epulis (BAXTER, 1930)
 benigne reuscelsarcoom (!)
 (DARLINGTON, 1933)
 perifeer osteoclastoma (STEWART, 1922; SCHINZ en UEHLINGER, 1931; WILLIS, 1949)
 odontoclastoma (GESCHICKTER en COPELAND, 1949)
 reuscelepulis (COOKE, 1952)
 osteoblastoclastoom
 (RUSSAKOW, 1957)
 perifeer reparatief reuscelgranuloom (JAFFE, 1953; BERNIER en CAHN, 1954; LICHTENSTEIN, 1959)
 perifeer reuscelgranuloom (KONJETZNY, 1937; BROSCHE, 1953; COOK, 1965)
 gingiva-reuscelgranuloom (MCCARTHY en SHKLAR, 1964; WALDRON en SHAFER, 1966)
4. epulis sarcomatodes
- epulis maligna

Vele van de synoniemen komen in zowel klinische als histologische betekenis overeen met de benamingen, die AXHAUSEN aan de ver-

schillende epulisvormen heeft gegeven. Daarentegen bevinden er zich ook namen onder, die beslist niet beantwoorden aan het histologische beeld van de afwijking en die dan ook naar de huidige kennis van de pathologische anatomie foutief te noemen zijn. Dit geldt vooral voor de epulis gigantocellularis, waaraan namen gegeven zijn als reuscel-sarcoom, benigne reuscel-sarcoom(!), myeloid-sarcoom, enzovoort. Alle tegenwoordige onderzoekers zijn het er over eens dat deze reuscelepuliden, hoewel de ware aard ervan nog omstrede is, goedaardige afwijkingen zijn.

De epulis sarcomatodes, die AXHAUSEN in zijn indeling onderscheidt, is een goedaardige afwijking, die histologisch op een sarcoom kan lijken. Het is echter naar onze mening onjuist om een goedaardige afwijking de naam te geven van een tumor waarvan de maligne eigenschappen maar al te zeer bekend zijn. Door de hieruit zo gemakkelijk voortvloeiende begripsverwarring zijn vroeger onnodig uitgebreide en mutilerende ingrepen verricht. Deze epulisvorm werd hier slechts volledigheidshalve vermeld en zal verder in dit onderzoek niet meer als zodanig onderscheiden worden.

Behalve de vier hierboven genoemde vormen van epulis, zoals aangegeven door AXHAUSEN, onderscheidt men tegenwoordig op klinische, maar vooral ook op histologische gronden nog twee epulisvormen: de epulis angiomatosa en de epulis gravidarum.

Hiervan wordt de laatstgenoemde epulisvorm - hoewel histologisch identiek aan de epulis angiomatosa - door velen als een op zichzelf staande afwijking beschouwd.

- | | |
|---|---|
| 5. epulis angiomatosa
(DEBERNARDI, 1958) | botryomycoom (PONCET en
DOR, 1897)
pseudobotryomycosis
(Franse auteurs)
granuloma teleangiectaticum
(KÜTTNER, 1905)
granuloma pyogenicum (CROCKER,
1903; HARTZELL, 1904; KERR,
1951)
hemangio-endotheloom
(REITMANN, 1908)
epulis teleangiectatica
(RÖMER, 1928)
epulis cavernosa (RÖMER, 1928)
angiogranuloom (BLUM, 1931)
haemangiofibroma
(HAMILTON, 1950) |
|---|---|

- capillair hemangioom-granuloma
 type (STOUT, 1953)
 angiofibroma (SALMAN en
 LANGEL, 1954)
 hemangioom-caverneuze type
 (FABE, 1954)
 capillair angioom
 épulis vasculaire
 (DECHAUME, 1959)
6. epulis gravidarum
 zwangerschapstumor
 pregulis (GRIDLY, 1954)
 zwangerschapsgranuloom
 (KRISTEN, 1964)

Bij nauwkeurige beschouwing van deze uitgebreide en gevarieerde lijst van namen wordt het duidelijk dat er tal van opvattingen bestaan over aard, klassifikatie en pathogenese van de epulis.

PATHOGENESE

Uit de diverse namen, die aan de epuliden zijn gegeven, kan worden opgemaakt dat er onderzoekers zijn die sommige epulisvormen indelen bij de *neoplasmata*. Anderen daarentegen beschouwen alle epuliden als tumorachtige proliferaties, welke ontstaan op grond van chronische prikkels, dus als *granulatiegezwellen*. Een derde groep (o.a. SCUDDER, 1915; BALOGH, 1925) spreekt van "border-line tumors" en geeft ze een plaats tussen de neoplasmata en de granulatiegezwellen in.

Alle onderzoekers zijn het er over eens, dat het goedaardige afwijkingen betreft en dat een maligne epulis tot de grootste uitzonderingen moet worden gerekend. Spontane maligne degeneratie met eventueel metastasering hebben wij in de literatuur niet kunnen vinden. Wel vermelden LINDEMANN en LORENZ (1950) maligne degeneratie van reuscepuliden na herhaalde chirurgische behandeling, vooral wanneer deze gekombineerd was met röntgenbestraling.

Gezien het grote aantal opvattingen over de pathologie van de epuliden dreigt een bespreking hiervan onoverzichtelijk te worden. Ter vermindering hiervan zijn wij bij dit onderzoek uitgegaan van de eerste drie epulisvormen.

A. *Epulis granulomatosa*

Granulatieweefsel, ontstaan door een niet-specifieke oorzaak of als gevolg van een specifieke verwekker (tuberculose), kan zodanig in omvang toenemen, dat het de indruk maakt van een tumor.

Voor het ontstaan van een epulis komen specifieke verwekkers niet in aanmerking. Als de belangrijkste oorzaak voor het ontstaan van deze vorm van epulis wordt chronische irritatie aangenomen. Hierdoor wordt een celdeling gestimuleerd, die niet binnen de meestal gestelde perken blijft. Door het ontbreken van wat wel genoemd wordt „Selbststeuerung" ontstaat dan een tumorachtige afwijking (AXHAUSEN, 1943).

Volgens vele onderzoekers (AXHAUSEN, 1943; BROSCHE, 1953; HÄUPL, 1958; HAYM, 1960; THOMA, 1960, e.a.) kunnen tal van op

gezwollen gelijkende afwijkingen in de mondholte tot de niet-specifieke granulatiegezwollen worden gerekend.

Een groot aantal van deze granulatiegezwollen is volgens AXHAUSEN op de marginale gingiva gelokaliseerd; een dergelijke afwijking wordt epulis granulomatosa genoemd. Voor zover een epulis alleen uit *ontstekingsweefsel* bestaat, levert de pathogenese geen enkele moeilijkheid op, en zijn alle onderzoekers het er over eens dat deze gerekend kan worden tot de *granulomen*.

Verdeeldheid heerst er ten aanzien van de meer *fibreuze vormen* en die met de *meerkernige reuscellen*.

B. *Epulis fibrosa*

De mening dat de verschillende vormen van epulis diverse rijpingsstadia van een ontstekingsproces zijn, wordt door RENNER (1933), ANDERSON (1939), AXHAUSEN (1943), SUGAR (1948), BROSCHE (1957) en MUTSCHELKNAUSS (1962) verdedigd. Volgens genoemde onderzoekers zou de epulis fibrosa de meest uitgerijpte vorm van dit proces voorstellen. De eerste fase hiervan zou de epulis granulomatosa zijn. Bij het uitrijpen van deze vorm van epulis zou zich eerst een stadium met reuscellen ontwikkelen, dus een epulis gigantocellularis, waarna tenslotte als laatste stadium de epulis fibrosa ontstaat.

Anderen daarentegen (o.a. BERNIER, 1950; BUCKMAN, 1958) zien de fibreuze epulis als een op zichzelf staande afwijking en geven er de naam perifeer fibroom of perifeer odontogeen fibroom aan.

Wat de benaming fibroom betreft menen wij dat deze te verwerpen is, omdat uit de histologische beschrijvingen van genoemde auteurs in het geheel niet blijkt, dat de afwijking een echt fibroom is, o.a. omdat de begrenzing ten opzichte van het omgevende weefsel ontbreekt. BERNIER spreekt van een perifeer odontogeen fibroom en verklaart dit aldus: "The odontogenic fibroma is nothing more than the ordinary fibroma arising from fibrous connective tissue of the periodontium with a demonstration of the added odontogenic potential of that tissue. This is seen in the product formation of bone, cementum and other calcified tissues. The type of calcification is dependent on the degree of differentiation and area of periodontal membrane involved in this change."

Ook COOKE (1952) en LANGER (1958) zijn van oordeel, dat het zuivere fibroom aan de kaak en de mucosa van de mond zeer zeldzaam is. MUTSCHELKNAUSS (1962) brengt de oorsprong van de diverse epulismvormen terug tot een gemeenschappelijk uitgangspunt: *jong mesenchym in het periost en het periodontium*. Dit weefsel reageert

enerzijds met een *ontsteking*, de *epulis granulomatosa*; anderzijds ontstaat er een *hyperplasie* van de jonge pluripotente mesenchymcellen tengevolge van mechanische of hormonale prikkeling. Door differentiatie en secundaire ontsteking kunnen verschillende soorten epuliden ontstaan en in elkaar overgaan (fig. 1). Hij onderscheidt uiteindelijk twee basisvormen:

1. primair ontstekingsgezwel met secundaire uitrijping,
2. primair hyperplastische proliferatie met differentiatie en secundaire ontsteking.

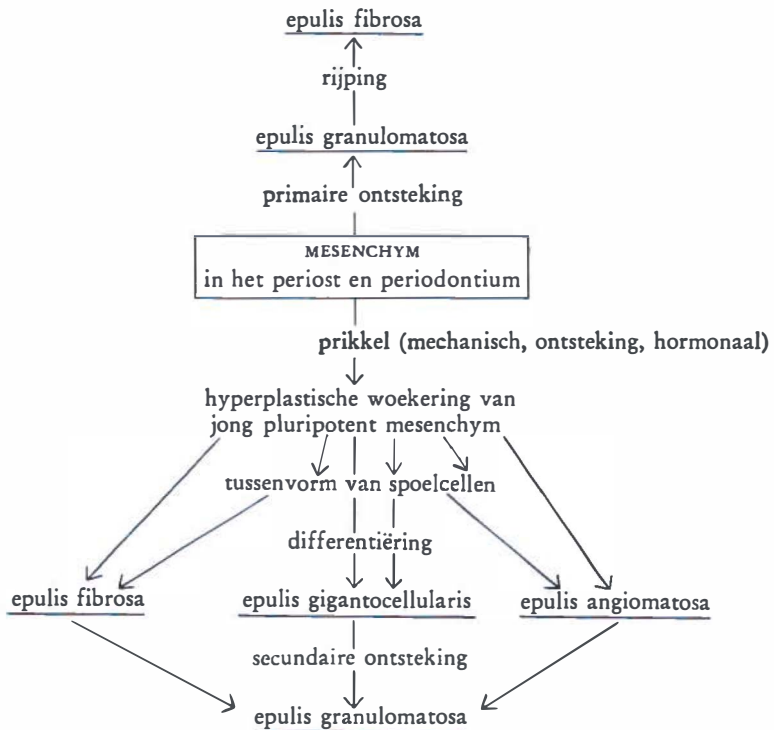


Fig. 1.

Schematische voorstelling van ontstaan en ontwikkeling der afzonderlijke epulidenvormen uit het mesenchym volgens MUTSCHELKNAUSS (1962).

Bij de fibreuze epulidenvormen worden vaak in het histologische preparaat kleine bolronde, concentrisch gelaagde en verkalkte partikels aangetroffen. BOEMKE (1937) zag in deze partikels een grote gelijkenis met cement. RYWKIND (1930) was de eerste die de aanwezigheid van cementikels opmerkte. Hij beschreef een fibreuze epulis die een groot aantal cementikels en beenbalkjes bevatte. Ook latere onder-

zoekers vonden in de fibreuze epuliden geregeld amorfe calcificaties, beenbalkjes en cementikels, hetzij alleen, hetzij in combinatie.

Aangezien het periodontium het enige weefsel in het lichaam is met de mogelijkheid tot cementvorming - volgens BERNIER is het periodontium een speciale vorm van periost - lag het voor de hand de oorsprong van deze vorm van epulis niet alleen in verband te brengen met het periost, maar ook met het periodontium.

BRUCE (1953) is van mening dat het voorkomen van gecalcificeerd materiaal minder zeldzaam is dan in het algemeen verondersteld wordt. Hij neemt bij zijn onderzoek veel amorfe calcificaties, been, cement en verschillende mengprodukten waar. Opvallend is volgens hem het voorkomen hiervan in reeds lang bestaande „fibromen”. BROSCHE (1957) ziet in de ontwikkeling van been een verdere differentiatie en rijping van het weefsel. Ook JONES (1952) maakt onderscheid tussen jongere en oudere afwijkingen, waarbij in de oudere vormen calcificaties en beenvorming aangetroffen kunnen worden. COOKE (1952) daarentegen treft minder beenvorming aan in oudere en meer fibreuze epuliden, maar juist wel in de celrijkere afwijkingen, welke nog onderhevig zijn aan voortdurende irritaties.

C. *Epulis gigantocellularis*

Het meest omstreden is de pathogenese van de afwijking met de meerkernige reuscellen, de *epulis gigantocellularis*. Verschillende opvattingen hierover zullen weergegeven worden. Ondanks de vele onderzoekingen op zowel histologisch, elektronenmikroskopisch, als enzymhistochemisch gebied, bestaat er nog steeds verschil van mening over de ware aard van deze afwijking.

Deze perifeer in de weke delen van de kaak gelegen reuscelafwijking is histologisch niet te onderscheiden van die, welke centraal in het beenweefsel zelf voorkomt en waaraan wel de naam *enulis* gegeven wordt. Het beeld van beide hier genoemde afwijkingen kan eveneens veel lijken op dat van de tumor *gigantocellularis* die elders in het skelet (b.v. femur of tibia) wordt aangetroffen.

De zogenaamde „bruine tumor”, welke ontstaat op basis van hyperparathyreoidie, is een botafwijking die histologisch veel gelijkenis kan tonen met de eerder genoemde reuscelafwijkingen.

De *epulis gigantocellularis* is wel in verband gebracht met een reparatieve reactie op een verwonding, reden waarom deze „tumor” niet door alle patholoog-anatomen als echt neoplasma beschouwd wordt.

De talrijke opvattingen over de pathogenese van de *epulis gigan-*

tocellularis en van de centraal in de kaak gelegen afwijking kunnen in principe in twee groepen onderverdeeld worden. Hierbij dient opgemerkt te worden dat de verschillende onderzoekers geen scherp onderscheid maken tussen de perifere en de centraal in de kaak gelegen afwijkingen, maar dit wel doen ten opzichte van de elders in het skelet voorkomende tumor gigantocellularis. De ene groep beschouwt de afwijking als een „echt” gezwel, terwijl de andere groep van mening is dat deze opgevat moet worden als een *reaktieve weefselwoekering*.

„Echt” gezwel

Tot de groep die de afwijking beschouwt als een „echt” gezwel behoren BLOODGOOD (1923), VON ALBERTINI (1928), EWING (1940), HERZOG (1944), GESCHICKTER en COPELAND (1953), MIGUNOW (1957), RUSSAKOW (1957).

Hier zullen de opvattingen van VON ALBERTINI en van GESCHICKTER en COPELAND vermeld worden. VON ALBERTINI (1928) ziet in deze reuscelafwijkingen een dysontogenetische nieuwvorming van jonge mesenchymkiemen, welke als resten zijn achtergebleven uit het foetale stadium.

GESCHICKTER en COPELAND (1953) denken dat de afwijking, juist omdat zij deze in de nabijheid van het melkgebit aantreffen, in verband staat met het resorptieproces tijdens het wisselen. Zij schrijven: “About the roots of the deciduous teeth, therefore, there is a periosteum which is normally endowed with the power of osteoclasia. This osteoclastic hyperplasia is a normal occurrence after the age of five and is nature’s provision for shedding the deciduous teeth. The process is analogous to the osteoclastic hyperplasia that occurs at the end of the long bones and in the cartilagenous bone. The deciduous teeth therefore are in part like cartilagenous bone in that both are temporary bone structures and the pathologic process of giant cell tumor arises in connection with either, in one case giving origin to epulis and in the other to the typical giant cell tumor of long bones.” De auteurs noemen de reuscellen die de melkelementen resorberen „odontoclasten” en zij zijn daarom van mening dat het ontstaan van de reuscelepulvis *odontoclastasia* genoemd moet worden. Naar analogie van de term osteoclastoma (STEWART, 1922) geven zij de reuscelepulvis de naam *odontoclastoma*.

Reaktieve weefselwoekering

Tot de groep die de afwijkingen opvat als een reaktieve weefselwoekering behoren POMMER (1919), SIEGMUND (1926), LANG (1936),

HASELHOFFER (1937), KONJETZNY (1937), AXHAUSEN (1943), BÜNGELER (1951), BROSCHE (1953), JAFFE (1953), BERNIER en CAHN (1954), BHASKAR (1961), SHKLAR en MEYER (1961), MCCARTHY (1964).

Van deze groep zal de mening van een groter aantal onderzoekers besproken worden. Zij beschouwen het cel- en vaatrijke weefsel met de reuscellen en de erin voorkomende afzettingen van hemosiderine als een resorberend granulatiweefsel: een *resorptiegranuloom*.

Volgens JAFFE (1953) zijn de centrale reuscelafwijkingen van de kaak op te vatten als een ontsteking met een genezingskomponent, welke gekenmerkt is door de vorming van reuscellen. Hij onderscheidt deze van de „echte” reusceltumor van het bot, die elders in het skelet voorkomt, zoals in de distale epifyse van het femur, de proximale epifyse van de tibia en in de distale epifyse van de radius. JAFFE stelt voor deze centrale kaakafwijkingen „giant-cell reparative granuloma” (reparatief reuscelgranuloom) te noemen, en konkludeert dat de „echte” reusceltumor zowel histologisch als in klinisch gedrag verschilt van de reparatieve reuscelgranulomen van de kaak. De „echte” reusceltumor wordt hoofdzakelijk waargenomen in de leeftijdsgroep van 20-40 jaar en heeft in de meeste gevallen zijn lokalisatie aan het eind van de lange pijpbeenderen. Er wordt bij deze afwijking nogal eens recidief waargenomen, en zelfs bestaat de mogelijkheid van maligne degeneratie met metastasering. Het reparatief reuscelgranuloom onderscheidt zich van de reusceltumor doordat deze in het algemeen in een jongere leeftijdsgroep (beneden 20 jaar) en alleen in de kaak voorkomt. Deze afwijking recidiveert minder vaak; maligne degeneratie met metastasering wordt niet gezien. Histologisch verschillen beide afwijkingen, doordat de reusceltumor opgebouwd is uit een groot aantal grote meerkernige reuscellen, welke min of meer gelijkmatig over het weefsel zijn verspreid. Deze cellen zijn gelegen in een tamelijk celrijk stroma van spoelvormige cellen. Het reparatief reuscelgranuloom daarentegen bestaat uit een tamelijk losmazig, vaatrijk stroma met kleine spoelvormige cellen en veel uit de vaten getreden bloed. De meerkernige reuscellen zijn schaars, klein en ongelijk verdeeld. Vaak treft men ze in groepen bijeen aan in gebieden met bloeding. Wat betreft de terminologie schrijft JAFFE: *“The name giant-cell reparative granuloma of jaw bones seems to have the advantage of conveying the more precise idea that the lesion is not a neoplasma in the true sense, but represents instead a local reparative reaction.”*

Over het al of niet voorkomen van „echte” reusceltumoren in de kaak zijn de meningen verdeeld. JAFFE (1953) stelt vast dat er van de vele reuscelafwijkingen van de kaak, welke hij gezien heeft, er slechts één in aanmerking komt voor de diagnose „echte” reusceltumor.

In 1959 publiceerden BHASKAR, BERNIER en GODBY een onderzoek van 104 reuscelafwijkingen van de kaak. Alle afwijkingen werden gediagnostiseerd als reparatief reuscelgranuloom, met uitzondering van enkele gevallen van aneurysmatische beencysten. Zij zijn nogal resoluut met de konklusie dat de „echte” reusceltumor van het skelet geen tegenhanger heeft in de kaak. AUSTIN, DAHLIN en ROYER (1959) delen dit standpunt min of meer, wanneer zij zeggen dat de reusceltumor van de kaak zeldzaam is. Van 66 reuscelafwijkingen van de kaak, gedurende een periode van 52 jaar in de Mayo Kliniek waargenomen, zijn er 64 reparatieve reuscelgranulomen en slechts twee „echte” reusceltumoren. SHKLAR en MEYER (1961) trekken uit hun onderzoek de konklusie dat „echte” reusceltumoren van de kaak beslist meer voorkomen dan JAFFE, AUSTIN, DAHLIN en ROYER, BHASBAR, BERNIER en GODBY veronderstellen. JAFFE (1953), BERNIER en CAHN (1954), THOMA en GOLDMAN (1954) en LICHTENSTEIN (1959) vinden dat de extra-ossale reuscelafwijking, de epulis dus, de perifere tegenhanger is van het intra-ossale reparatieve reuscelgranuloom.

In aansluiting op het werk van JAFFE (1953) stellen BERNIER en CAHN (1954) voor deze epulismvorm *perifeer reparatief reuscelgranuloom* te noemen, want zij beschouwen de afwijking als een reparatief ontstekingsproces na een voorafgaand trauma.

SHKLAR en MEYER (1961) vinden de toevoeging „reparatief granuloom” aan de reuscelafwijkingen van de kaak misleidend, omdat er afwijkingen zijn, die zowel histologisch als klinisch de kenmerken hebben van de „echte” reusceltumor.

McCARTHY en SHKLAR (1964) geven aan de naam „gingiva-reuscelgranuloom” de voorkeur, daar volgens hen de samenhang van deze afwijking met andere reuscelafwijkingen niet vaststaat. Zij vinden de term reparatief granuloom verwarrend, aangezien de specifiek reparatieve aard van deze afwijkingen niet duidelijk is, en alle ontstekingsafwijkingen een reparatieve komponent met elkaar gemeen hebben.

WALDRON en SHAFER (1966) zijn van mening dat de reparatieve reuscelgranulomen van de kaken en de goedaardige reusceltumoren van het skelet op elkaar gelijkende, zo niet identieke afwijkingen zijn. Zij geloven dat geen van deze twee afwijkingen een echt neoplasma is, maar dat zij in feite een reactie zijn op een tot nu toe onbekende prikkel. Zij houden de naam (reparatief) granuloom aan, zoals tegenwoordig veelal in de literatuur wordt gedaan, hoewel zij *niet* geloven dat de afwijking een reparatief fenomeen vertegenwoordigt. Volgens hen is het niet logisch dat een destructieve, plaatselijk

invasieve en potentieel voortdurend groter wordende afwijking overeenkomt met het begrip „reparatief”. Daarom lijkt het wenselijk dit woord weg te laten en gewoon te spreken van „reuscelgranuloom”, totdat de ware aard van de afwijking is opgehelderd.

Vele Duitse patholoog-anatomen wijzen het blastomateuze karakter van de reuscelepulvis van de hand en beschouwen de afwijking als een produkt van ontstekingsachtige aard. Zij zijn van mening dat het reuscelgranuloom noch naar histologische bouw, noch naar klinisch gedrag beantwoordt aan het blastoom. Reeds KONJETZNY (1937) was deze mening toegedaan en noemde de afwijking *reuscelgranuloom*. Hij beoordeelde de epulis als een ontstekingsprodukt, dat zich in nauwe samenhang voordoet met de resorptie van bloed.

Onder invloed van RITTER (1900) en MÖNCKEBERG (1923) beschouwde AXHAUSEN (1943) de structuur van de reuscelepulvis als een variant van granulatieweefsel, met een overheersende woekering van de vaatkomponent. Daarentegen meende hij wel een zekere groei-autonomie te kunnen vaststellen.

BROSCH (1952, 1953, 1956, 1957, 1963) beschouwt de reuscellen als exponenten van resorberend weefsel, d.w.z. als een *vreemdlichaamsreactie op uitgetreden bloed*. De reuscellen nemen bestanddelen van de erythrocyten op en breken deze af tot hemosiderine. De fagocytose van erythrocyten heeft plaats door „aktieve” reuscellen. Wanneer de fagocytose volbracht is, blijven de reuscellen eerst funktieloos verder bestaan (inaktieve reuscellen), om tenslotte als „verbruikte” reuscellen tegelijk met de differentiatie van het mesenchymale grondweefsel tot littekenweefsel, te gronde te gaan. Hij is van mening, dat de oorzakelijke faktor moet worden gezocht in de gedenatureerde proteïnen, welke afkomstig zijn van het extravasaat. Zowel het type als de structuur van de reuscellen duidt erop dat de epulis haar oorsprong vindt in het reticulo-histiocytair systeem als reactie op een irritatie. Door het voortduren van de plaatselijke veneuze stuwning heeft er in de afwijking uit treden van bloed plaats en daardoor wederom ontwikkeling van resorptief granulatieweefsel met „aktieve” reuscellen. Dit gebied wordt „kiemeiland” genoemd, en van hieruit vindt de groei van het reuscelgranuloom plaats.

Onderzoekmethoden

Diverse onderzoekers hebben gepoogd om door middel van *elektronenmikroskopisch onderzoek* of met behulp van de *histochemie* verder door te dringen in de genese van de reuscellen en de aard van de reuscelafwijkingen.

MILLER en MONTELEONE (1957) verrichtten elektronenmikrosko-

pisch onderzoek en konkludeerden uit hun morfologische bevindingen, dat de reuscellen hooggedifferentieerde cellen zijn met een grote hoeveelheid aan mitochondriën en ergastoplasma. Deze fijne, hooggedifferentieerde structuur van de cellen is volgens hen eerder verenigbaar met de opvatting dat de reuscelafwijking een reactieve woekering is, dan met die, welke een blastomateuze aard veronderstelt. Het elektronenmikroskopische onderzoek van GUSEK (1958) en van DAVID en KORTH (1959) leverde dezelfde bevindingen op. Echter aarzelt GUSEK bij de interpretatie hiervan, zich uit te spreken voor een al of niet blastomateuze aard van de afwijking. Hoewel DREPPER, THEMANN en WANNENMACHER (1961) dezelfde cytologische kenmerken van de reuscellen vinden, vragen zij zich af, of het probleem van de pathogenese en dan vooral het reactieve of blastomateuze karakter van de reuscelepulis, wel door elektronenmikroskopisch onderzoek is op te lossen. Evenmin vonden zij in hun onderzoek aanknopingspunten, welke op het ontstekingsachtige karakter van de reuscelepulis wijzen. In tegenstelling tot hetgeen BROSCHE beweert, kunnen zij de fagocytose van erythrocyten door reuscellen niet vaststellen en vinden zij afbraakprodukten van erythrocyten, waaronder bloedpigment, hoofdzakelijk extracellulair en in de éénkernige macrofagen.

Ook *histochemische onderzoeken* van GEDIGK en BONTKE (1957) en PEPLER (1958) tonen aan dat de reuscellen zeer actieve cellen zijn met een aanzienlijke activiteit van zure fosfatase. Volgens DREPPER c.s. (1961) mogen uit deze bevindingen van hooggedifferentieerde celstructuren, welke een weergave zijn van een actieve stofwisseling, geen bepaalde gevolgtrekkingen betreffende de genese gemaakt worden.

Genese van de reuscellen

De vraag over de herkomst van de reuscellen in de verschillende weefsels is nog steeds niet definitief beantwoord. In het granulatieweefsel wordt het ontstaan van deze celementen uit het reticulo-endotheliale systeem als waarschijnlijk aangenomen (BROSCHE, 1953; LINZBACH, 1955). De voorloper van de reuscel is volgens een groot aantal auteurs (o.a. RITTER, 1900; LUBARSCH, 1922; MÖNCKEBERG, 1923; KONJETZNY, 1937) de *endothelcel*. DAVID en KORTH (1959) komen op grond van hun onderzoek tot de konklusie dat het ontstaan van de reuscellen uit *endotheliale vaatspruiten* voor zeer waarschijnlijk gehouden moet worden. DREPPER c.s. (1961) vinden dat de vraag in hoeverre de ontwikkeling van reuscellen met pathologische

vaatwoekering samenhangt, zich aan de hand van elektronenmikroskopisch onderzoek niet laat beantwoorden. Volgens hen is de mening van MÖNCKEBERG, dat de reuscelepulis een vaatwoekering voorstelt waarvan de reuscellen in nauwe relatie staan tot de capillairspruiten, tot nu toe niet afdoende weerlegd.

WALGREEN (1930) betwijfelt of de reuscellen uitsluitend uit het endotheel ontstaan, en vraagt zich af of deze ook niet in het grondpatroon van de bindweefselachtige cellen hun oorsprong kunnen hebben. VON ALBERTINI (1928), HERZOG (1936) en PUHL (1937) zijn van mening dat de reuscelepuliden afkomstig zijn van onrijp bindweefsel en dienovereenkomstig beschouwen zij de reuscellen als *mesenchymcellen*. Volgens BROSCHE (1953, 1957, 1963) ontwikkelen de reuscellen zich uit het reticulum van het granulatiweefsel en uit de perivascuair gelegen cellen (peritheel), die een onderdeel zijn van het reticulo-histiocytair systeem (ASCHOFF-LANDAU). Hij is het derhalve met bovengenoemde onderzoekers eens dat uitsluitend mesenchymcellen bij de vorming van reuscellen zijn betrokken.

Wat betreft de morfogenese van de reuscel zijn er drie mogelijkheden (WOHLGEMUTH, 1962):

- a. een herhaalde, in de regel amitotische kerndeling zonder daarop volgende cytoplasmadeling,
- b. een samensmelten van alleenstaande cel-elementen,
- c. een samenvloeien van reeds tevoren syncytiaal verbonden cellen.

Samenvattend kan gezegd worden dat de *epulis granulomatosa* de enige epulisvorm is, waarvan de pathogenese duidelijk is en waarover alle onderzoekers het eens zijn. Deze afwijking draagt zowel klinisch als histologisch onmiskenbaar het karakter van een *ontsteking*.

Over de *epulis fibrosa* en de *epulis gigantocellularis* bestaan verschillende opvattingen. De *epulis fibrosa* wordt enerzijds beschouwd als een *hyperplasie* van de bindweefselcellen tengevolge van een prikkel, anderzijds als een *verlittekend eindstadium* in de ontwikkeling van de epulis.

De *epulis gigantocellularis* wordt door een minderheid van onderzoekers beschouwd als een *neoplasma*. Daartegenover staat een grote groep van vooral Duitse en Amerikaanse auteurs, die deze epulis opvatten als een *reparatief reuscelgranuloom*.

ETIOLOGIE

In de literatuur bestaat geen eenstemmigheid over de ontstaansoorzaken van de epuliden. De indruk wordt gewekt dat vele van de opvattingen over de etiologische factoren op theoretische beschouwingen berusten. Het merendeel der onderzoekers is van mening dat de kausale factoren onbepaald zijn, maar dat er in sommige gevallen begunstigende omstandigheden bestaan, welke leiden tot de vorming van een epulis (STONES, 1951). Het ligt voor de hand aan te nemen dat voor het ontstaan van de verschillende vormen van epulis meer dan één faktor een rol speelt. De etiologie wordt daarom in het algemeen gezocht in zowel *exogene* als in *endogene factoren*, waarbij vooral *lokale irritaties* en *veranderingen in het hormonale evenwicht in bepaalde levensfasen* (puberteit, menses, graviditeit) een belangrijke rol zouden spelen.

A. *Exogene factoren*

Door vele auteurs wordt grote waarde gehecht aan lokale irritaties van de gingiva als etiologisch moment (BALOGH, 1925; BLUM, 1931; LINDEMANN en LORENZ, 1950; JEZIOROWSKY, 1952; ANDERSON, 1953; THOMA, 1960; BORBÉLY en SLOVIK, 1961; MUTSCHELKNAUSS, 1962). THOMA beschouwt mechanische irritatie als de meest voorkomende oorzaak.

Indien de gingiva, die bij ieder mens aan herhaalde verwondingen blootstaat, hierop altijd zou reageren met hyperplasie, zou de epulis een veel meer voorkomende afwijking moeten zijn. Het is echter opvallend dat ondanks de vele chronische prikkels, waaraan de gingiva blootstaat, relatief zelden tandvleesproliferaties tot stand komen (COOLIDGE, 1941; BERNICK, 1948). Hieruit zou men kunnen konkluderen dat er voor het ontstaan van een epulis meer nodig is dan alleen lokale irritatie. Dit is in overeenstemming met de opvatting van COHNHEIM (1877), die van mening is dat alle tumoren van een embryonale aanleg zijn uitgegaan, maar dat voor de ontwikkeling van deze gezwellen een of andere prikkel op deze aanleg moet hebben ingewerkt.

SHIRA (1957) is van oordeel dat bij de epuliden de irritatie-faktor

in het algemeen duidelijk aanwijsbaar is. Deze *lokale irritaties* zouden kunnen zijn:

- carieuze gebitselementen
- wortelresten
- sordés
- sub- en supramarginaal tandsteen
- verdiepte gingiva-pockets
- overhangende vullingen en kroonranden
- ankers en zadelgedeelten van uitneembare partiële prothesen
- orthodontische apparaten
- extracties van gebitselementen.

BALOGH (1925), COOLIDGE (1941) en BURKET (1965) treffen vooral epuliden aan in monden welke niet goed worden schoongehouden en menen dat een slechte mondhygiëne een belangrijke etiologische faktor is.

Behalve aan de bovengenoemde mechanische factoren hechten TRIADAN en SCHLEGEL (1960) ook betekenis aan de *traumatische occlusie*. Bij een groot aantal van hun patienten met diffuse of lokale gingivahyperplasieën was er sprake van een orthodontische afwijking (de diffuse gingivahyperplasie wordt wel met de naam *katulis* aangeduid, afgeleid van de Griekse woorden *κατά* = lang, erlangs; *οἷον* = tandvlees). In 85 % der gevallen bestond een diepe beet. Hierdoor kan zowel de palatinale gingiva van de bovenfronttanden als de labiale gingiva van de onderfronttanden voortdurend getraumatiseerd worden, met als gevolg chronische ontsteking en hyperplasie van de gingiva. SOLOMON en BURKE (1935) schrijven dat de plaatselijke glazuurabrasie en resorptie van alveolair bot, die bij velen van deze afwijkingen waargenomen worden, doen vermoeden dat malocclusie de belangrijkste etiologische faktor is bij het tot stand komen van de epulis.

Ook *gelokaliseerde standanomalieën van gebitselementen* kunnen aanleiding geven tot epulidvorming (COOLIDGE, 1941; BEYELER, 1958; TRIADAN en SCHLEGEL, 1960). Vooral in de incisief- en cuspidaatstreek kunnen hierdoor veranderingen van de interdentale papil optreden. Wanneer deze papil bovendien nog onderhevig is aan chronische traumata, is het ontstaan van hyperplasie zeer goed mogelijk.

Mondademhaling zou eveneens een etiologische faktor kunnen zijn bij het ontstaan van diffuse of lokale gingivahyperplasieën. Hierbij staat de labiale gingiva voortdurend bloot aan uitdroging, waardoor de normale reiniging slecht is.

Naast mechanische factoren zouden ook *ontstekingen* van invloed

zijn (LINDEMANN en LORENZ, 1950). In het schema van MUTSCHELKNAUSS (biz. 10) is te zien dat de ontsteking op diverse plaatsen een aangrijpingspunt heeft. Ook BOCK (1955), BROSCHE (1957) en HÄUPL (1958) veronderstellen een samenhang tussen gingivitis marginalis en het ontstaan van de epulis.

B. Endogene factoren

Tot de groep van endogene factoren worden *veranderingen in de functies van de organen met interne sekretie* gerekend. Bovendien zijn er enkele onderzoekers die een zekere invloed toekennen aan *stofwisselingsziekten* en *bloedziekten*. De argumenten hiervoor zijn echter zo vaag dat hierop niet verder zal worden ingegaan. Onze aandacht zal zich richten op de invloed van de endokrine klieren.

JANSSENS (1965) stelt vast dat er een nauwe relatie bestaat tussen de werking van de klieren met interne sekretie en de ontwikkeling van de weefsels die bijdragen tot de vorming van de mondholte. Vooral het slijmvlies en het tandvles kunnen sterk beïnvloed worden door endokrine klieren (hypofyse, geslachtsklieren, bijnieren, schildklier, bijschildklieren en alvleesklier).

Het blijkt dat de werking van de vrouwelijke geslachtshormonen (oestrogeen hormoon en progesteron) zwelling van het tandvles ten gevolge kan hebben.

Volgens KUTZLEB (1956) kan tandvleeshyperplasie veroorzaakt worden door een vermeerdering van de hoeveelheid progesteron en hoge concentraties oestrogene hormonen. Progesteron zou hyperplasie van het bindweefsel induceren, terwijl oestrogene hormonen tengevolge van een overmatige vascularisatie zwelling van het tandvles geven.

De gevolgen van de veranderingen in het hormonale evenwicht treden vooral bij vrouwen duidelijk op. Deze veranderingen hebben plaats gedurende puberteit, menstruatie, zwangerschap en climacterium. De reacties hiervan op het tandvles kunnen vaak zeer subtiel zijn en onopgemerkt blijven, zoals dat mogelijk is gedurende de puberteit en de menstruatie, waarbij de hormonale veranderingen betrekkelijk kort van duur zijn. In geval van zwangerschap zijn deze veranderingen veel langduriger, zodat afwijkingen van het tandvles meer tijd hebben om tot ontwikkeling te kunnen komen.

JANSSENS (1965)* schrijft hierover onder meer: „Gedurende de zwangerschap worden er steeds groter wordende hoeveelheden oestrogenen en progesteron geproduceerd; gedurende de eerste drie maanden vindt deze productie voorna-

* „Enige opmerkingen over de hormonale aspecten van gingivitis en epulis”, Ned. T. v. Tandhk. 72:12, 1965.

melijk plaats door het zogenaamde corpus luteum gestationis, in de daarop volgende 7 maanden praktisch uitsluitend door de placenta.

De hoge hormoonspiegels oefenen een krachtig prolifererende werking uit op de verschillende weefsels van de secundaire geslachtsorganen met uitzondering van het epitheel van de vagina, dat weliswaar hypertrofie vertoont van een sterk met glycogeen beladen intermediaire laag, maar een ontbreken van de rijping tot superficiële cellen.

Betreffende de gingiva kan gezegd worden, dat histologisch gezien hyperplasie van het bindweefsel, sterkere vascularisatie, daarmee gepaard gaande sterkere bloeddorstrooming en soms ook lichte exsudaat- en oedeemvorming optreedt en dat de epitheelcellen evenals die van het vagina-epitheel minder tot de superficiële laag uitrijpen en ook de tevens rijkelijk met glycogeen beladen intermediaire laag hyperplasie vertoont.

Dit alles heeft tot gevolg, dat gedurende de zwangerschap, en in het bijzonder na de 5e maand, niet zelden woekeringen en bloedingen van de gingiva voorkomen.”

Wanneer er bij zwangeren een diffuse zwelling van het tandvlees bestaat, spreekt men wel over „zwangerschapsgingivitis”. Blijft de afwijking echter beperkt en ontwikkelt zich een „tumor”, dan geeft men er de naam zwangerschapstumor (*epulis gravidarum*) aan.

Vele onderzoekers (BLUM, 1931; ZISKIN, 1933; KUTZLEB, 1939, 1956; BERNIER, 1949; MAIER en ORBAN, 1949; GRIDLY, 1954; KLEIN, 1956; ALLERBECK, 1960; KRISTEN, 1960; TRIADAN en SCHLEGEL, 1960; TAMMOSCHEIT, 1962; Loë, 1965) hebben zich beziggehouden met het verschijnsel *zwangerschapsgingivitis* en als bijzondere vorm daarvan de *zwangerschapstumor*.

Op een mogelijke relatie tussen de werking van endokrine klieren en het voorkomen van *zwangerschapsgingivitis* werd reeds in 1933 door ZISKIN, BLACKBERG en STOUT geweest. De term „zwangerschapsgingivitis” werd door hen echter vervangen door „hormonale gingivitis”, daar zij veronderstelden dat de hormonen hiervan de oorzaak waren.

In een uitvoerig artikel over “Gingivitis in pregnancy” komen MAIER en ORBAN (1949) tot de konklusie dat zwangerschap als een konditionerende faktor werkt bij het tot stand komen van de *zwangerschapstumor*. Als primair etiologisch moment zien zij de lokale irritaties. De afwijking ontstaat volgens hen op basis van een ontsteking en moet niet als tumor (neoplasma) beschouwd worden.

Uit tal van waarnemingen is gebleken dat de *epulis gravidarum* bij opeenvolgende graviditeiten vaak op dezelfde plaats tot ontwikkeling komt. Bovendien kan een dergelijke *epulis* na verwijdering gedurende de graviditeit recidiveren. Eveneens is gebleken dat na beëindigen van de graviditeit spontane regressie van de *epulis* mogelijk is. Op grond van deze bevindingen lijkt verband tussen de *epulis gravidarum* en de wijzigingen in de hormonale status gedurende de graviditeit wel zeer aannemelijk.

De invloed van de vrouwelijke geslachtshormonen op het ontstaan van de epulis blijkt wellicht ook uit de waarneming dat de epuliden in het algemeen meer bij vrouwen dan bij mannen voorkomen. Vele auteurs (SCHÖNBAUER, 1957; ALLERBECK, SCHLEGEL en TRIADAN, 1960; ARCHER, 1961) zijn van mening dat zowel exogene als endogene factoren betrokken zijn bij het ontstaan van de epulis gravidarum. Zo vinden ALLERBECK c.s. dat het tandvlees gedurende de zwangerschap zeker niet alleen beïnvloed wordt door *hormonale factoren*, maar dat ook *lokale factoren* een rol spelen. Volgens hen worden ziektebeelden slechts manifest wanneer zowel centrale als ook lokale factoren samenwerken. Deze zienswijze wordt schematisch weergegeven in fig. 2.

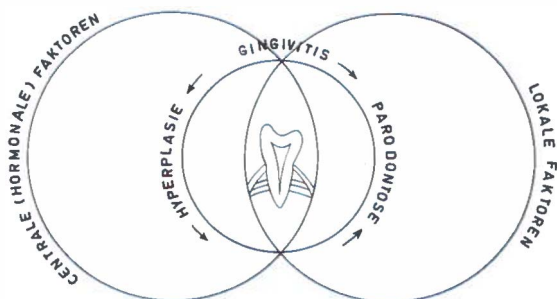


Fig. 2.

Ontstekingsachtige (gingivitis), hyperplastische (katulis en epulis) en regressieve (parodontose) parodontopathieën zijn afhankelijk van lokale en centrale factoren (ALLERBECK, SCHLEGEL en TRIADAN, 1960).

Als de lokale factoren overheersen (tandsteen, overhangende vulgingen, enzovoort) kan een parodontopathie optreden. De hyperplastische gingiva kan een vorm van gestoord hormonaal evenwicht zijn. Zoals te zien is in de elkaar overlappende gebieden van de cirkels is één faktor alleen onvoldoende voor het ontstaan van een afwijking. Ongetwijfeld betekent de zwangerschap een verschuiving van de cirkel der centrale (hormonale) factoren van links naar rechts en daarmee wordt klinisch het aksent verschoven naar de hyperplastische vorm.

Hoofdstuk V

VOORKOMEN

Door middel van statistisch onderzoek probeert men in de pathologie tot een beter inzicht van afwijkingen en ziekten te komen; hiertoe behoren gegevens omtrent geslacht, leeftijd en lokalisatie. Ook de epuliden werden op deze wijze door een aantal auteurs bewerkt.

Geslacht

Dat epuliden bij voorkeur bij vrouwen voorkomen, blijkt uit Tabel 1. Deze bevinding wordt vaak in relatie gebracht met de veelvuldig optredende veranderingen in het hormonale evenwicht bij de vrouw ten tijde van de vruchtbare jaren.

Tabel 1.

Verhoudingsgewijs voorkomen van alle vormen van epulis bij mannen en vrouwen.

	Man	Vrouw
REIMANN 1925	1	2,2
GROSS 1934	1	1,3
BERNICK 1948	1	1,7
LINDEMANN en LORENZ 1950	1	3
COOKE 1952	1	2,5
BROWN c.s. 1956	1	1,7
SCHLEGEL en TRIADAN 1959	1	2,3
STIEBITZ 1959	1	3,3
BORBÉLY en SLOVIK 1961	1	3,3
BARTH en DEUTSCHMANN 1965	1	2

Wanneer de verschillende epulidvormen afzonderlijk beschouwd worden, blijkt dat de bevindingen uiteenlopen van enerzijds een gelijk voorkomen bij mannen en vrouwen, tot anderzijds een duidelijke voorkeur hetzij voor vrouwen, hetzij voor mannen.

In 1959 publiceerden BHASKAR, BERNIER en GODBY een uitvoerig artikel over reuscelafwijkingen van de kaak, waarin zij vaststelden dat de perifere reuscelgranulomen bij mannen tweemaal zoveel voorkomen als bij vrouwen. In 1963 schrijft BHASKAR dat hij in de jongere leeftijdsgroep meer reuscelepuliden aantreft bij jongens. Op den

duur nivelleert dit verschil zich in de oudere leeftijdsgroepen. TIECKE (1965) is van mening dat de reuscepulid over beide geslachten gelijkmatig verdeeld is.

Leeftijd

In de Tabellen 2a, b en c zijn de resultaten van de verschillende onderzoekers wat betreft de verdeling van alle vormen van epulid over verschillende leeftijdsgroepen in procenten weergegeven. Waar bekend, wordt tussen haakjes het percentage vrouwen vermeld.

Tabellen 2a, b en c.

Verdeling van epuliden over de verschillende leeftijdsgroepen in procenten. (. . .) percentage vrouwen

Leeftijdsgroep	GRÜNER	REIMANN	GROSS	COOKE	BROWN c.s.
	1915	1925	1934	1952	1956
0 — 10	9	17 (9)	6	8 (4)	4 (2)
10 — 20	18	23 (11)	19	16 (8)	13 (8)
20 — 30	23	21 (17)	23	21 (19)	19 (14)
30 — 40	24	18 (15)	19	21 (17)	25 (15)
40 — 50	14	12 (9)	16	16 (12)	21 (13)
50 — 60	7	5 (4)	10	11 (9)	13 (8)
60 — 70	5	4 (1)	7	6 (3)	5 (4)
70 — 80				1 (—)	

Tabel 2b.

Leeftijdsgroep	STIEBITZ 1959
1 — 4	0 (—)
5 — 14	4 (2)
15 — 24	7 (5)
25 — 34	14 (12)
35 — 44	25 (20)
45 — 54	25 (19)
55 — 64	17 (13)
65 — 74	7 (5)
75 — 84	1 (1)

Tabel 2c.

Leeftijdsgroep	BORBÉLY en SLOVIK 1961
beneden 12 j.	7 (3)
12 — 18	7 (4)
18 — 40	35 (28)
41 — 50	20 (18)
boven 50 j.	31 (24)

Uit deze getallen kunnen enkele konklusies worden getrokken. In de eerste plaats blijkt dat epuliden kunnen voorkomen van 0-80 jaar. Het voorkomen in de jongere leeftijdsgroepen is betrekkelijk gering.

Volgens GROTHE (1934) zijn er gevallen van aangeboren en erfelijke epuliden bekend. Ten aanzien van de epulid congenitalis zal niemand dit in twijfel trekken; hetzelfde kan echter niet gezegd worden van erfelijke epuliden, want behalve door GROTHE wordt de mogelijkheid van erfelijke epuliden in de literatuur voor zover ons bekend niet genoemd.

Verder kan uit de tabellen opgemaakt worden dat door de meeste onderzoekers het merendeel van de epuliden werd gevonden in het 2e, 3e en 4e decennium, hetgeen duidelijk tot uiting komt in Tabel 3.

Tabel 3.

Voorkomen van epuliden in het 2e, 3e en 4e decennium.

(...) percentage vrouwen

GRÜNER 1915	65 %
REIMANN 1925	62 % (43 %)
GROSS 1934	61 %
COOKE 1952	58 % (44 %)
BROWN c.s. 1956	57 % (37 %)
STIEBITZ 1959	± 50 % (39 %)
BORBÉLY en SLOVIK 1961	± 42 % (32 %)
BARTH en DEUTSCHMANN 1965	46 % (32 %)

Opvallend is hierbij het grote percentage vrouwen.

Het grote aantal epuliden in het 2e, 3e en 4e decennium moet evenwel ook beschouwd worden in relatie tot de beginnende mutilatie van het gebit na het 40e levensjaar en de daarmee gepaard gaande vermindering van lokale irritatie (Bijlage I, no. 8).

Wanneer het ontstaan van epuliden gekoppeld zou zijn aan de aanwezigheid van gebitselementen, vermindert daarmee logischerwijze ook het voorkomen in de oudere leeftijdsgroepen.

Bij BORBÉLY en SLOVIK bedraagt in de groep der volwassenen (18-40 jaar) het aantal vrouwen viermaal dat van de mannen (vruchtbare jaren bij de vrouw!). In verband met de laatste waarneming merkt MUTSCHELKNAUSS (1962) op: „Diese Feststellung sowie die Tatsache der Altersverteilung erscheint für die morphologische Stellung der Epulis vor allem bezüglich ihrer Beziehung zur echten Neoplasie nicht ohne Interesse.”

Wanneer er inderdaad een relatie bestaat tussen het voorkomen van epuliden en perioden van hormonale veranderingen bij de vrouw, is het ontbreken van verschil in frequentie tussen de geslachten in de jongere leeftijdsgroepen, zoals uit de tabellen te lezen is, begrijpelijk.

Daar de hormonale status bij de vrouw vooral tijdens de graviditeit gewijzigd is, zouden we nog het een en ander over het voorkomen van epuliden bij gravidæ willen vermelden. Het blijkt dat de verschillende auteurs tot uiteenlopende percentages komen (Tabel 4).

Tabel 4.
Voorkomen van zwangerschapsepuliden.

ZISKIN 1946	1,8 %
MAIER en ORBAN 1949	0,5 %
GRIDLY 1954	3,0 %
BERNIER 1955	1,0 %
KLEIN 1956	7,0 %
TAMMOSCHEIT 1963	1,2 %

ALLERBECK c.s. (1960) vonden bij 1000 gravidae geen enkele epulis, daarentegen wel vaak de *katulis* (dus de diffuse vorm van gingiva-hyperplasie).

De meeste onderzoekers (o.a. MILLER, 1957) zijn van mening dat de zwangerschapsepulis ontstaat in de 2e en 3e maand van de graviditeit en haar maximale grootte bereikt in de 8e maand. Gedurende de laatste maand van de zwangerschap kan deze afnemen. Het is mogelijk dat dit kleiner worden zich na de partus voortzet. Een volledig verdwijnen van de zwangerschapsepulis na de partus wordt eveneens door enkelen (KLEIN, 1956; MILLER, 1957) beschreven.

Lokalisatie

In het algemeen zijn de epuliden interdentaal gelokaliseerd. Vanuit de interdentale papil is uitbreiding in alle richtingen mogelijk. Soms worden, als gevolg van deze groei, de gebitselementen uit elkaar gedrukt.

Daar BALOGH (1925) en AXHAUSEN (1943) van mening zijn dat de epulis haar oorsprong vindt in het periodontium, verbinden zij hieraan de gevolgtrekking dat het voorkomen van epuliden gebonden is aan de aanwezigheid van gebitselementen („Ohne Zahn keine Epulis”, AXHAUSEN, 1943). Met deze opvattingen zijn SCHUERMANN, GREITHER en HORNSTEIN (1966) het volledig eens. Immers in hun boek „Krankheiten der Mundschleimhaut und der Lippen” schrijven zij: „Bemerkenswerterweise kommen die eigentlichen Epuliden in zahnlosen (Greisen-) Kiefer nicht vor.” Of deze konstatering voor alle vormen van epulis geldt, valt zeer te betwijfelen. Zoals later zal blijken, komen er bij onze 227 epuliden niet minder dan 28 voor bij tandeloze patienten.

Verscheidene onderzoekers vermelden predilektieplaatsen. De meningen zijn in dit opzicht echter niet eensluidend. AXHAUSEN (1943) en LANGER (1958) zijn van oordeel dat epuliden meer aan de onderkaak voorkomen, volgens KAUFMANN (1956) zelfs tweemaal zo vaak als aan de bovenkaak. GRÜNER (1915) geeft een verhouding mandibula : maxilla = 4 : 3. Daarentegen vinder BAER en REEVES (1957)

meer epuliden aan de bovenkaak. Het meest waarschijnlijk lijkt de opvatting van SCHLEGEL en TRIADAN (1959) dat er wat betreft de lokalisatie van de epuliden *geen voorkeur bestaat voor boven- of onderkaak*. De plaats van de epulis kan bepaald zijn door een eerder opgetreden irritatie of infectie van de interdentale papil (GRIDLY, 1954).

Enkele auteurs zijn van mening dat vooral vóór in de mond geregeld traumatisering van het tandvlees voorkomt, waardoor volgens hen de *frontstreek* een predilektieplaats voor epuliden is. Het blijkt dat de epulis *overal aan het tandvlees* kan voorkomen; volgens DEUTSCHMANN en BARTH (1965) het meest aan de buccale zijde van de processus alveolaris. Dit laatste komt overeen met hetgeen de meeste onderzoekers vinden, namelijk een *voorkeur voor de buccale, resp. labiale zijde* boven de palatinale, resp. linguale zijde.

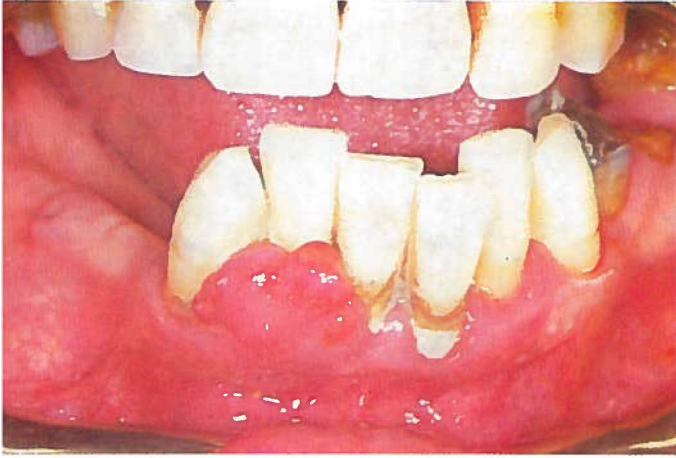Volgens GESCHICKTER en COPELAND (1949) blijft de molaarstreek vrij van epuliden. Dit houdt verband met de relatie, die zij veronderstellen tussen het ontstaan van de reuscepus en het resorptieproces tijdens het wisselen van het melkgebit.

In het kort samengevat kan gekonkludeerd worden dat epuliden:

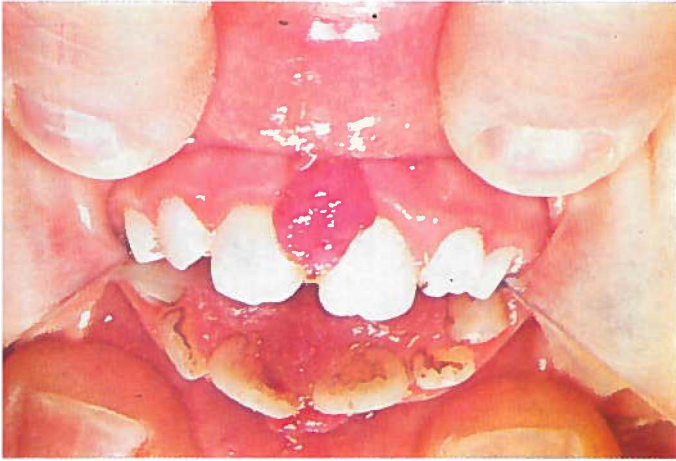1. overal aan het tandvlees gelokaliseerd kunnen zijn,
2. meestal ontstaan vanuit de interdentale papil,
3. geen voorkeur hebben voor de boven- of onderkaak,
4. het meest voorkomen aan de buccale zijde van de processus alveolaris.

EIGEN ONDERZOEK

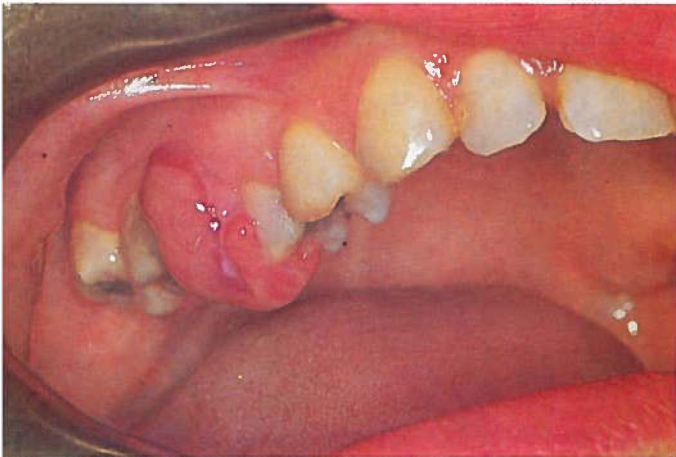
PLAAT I



Afb. 1
epulis granulomatosa

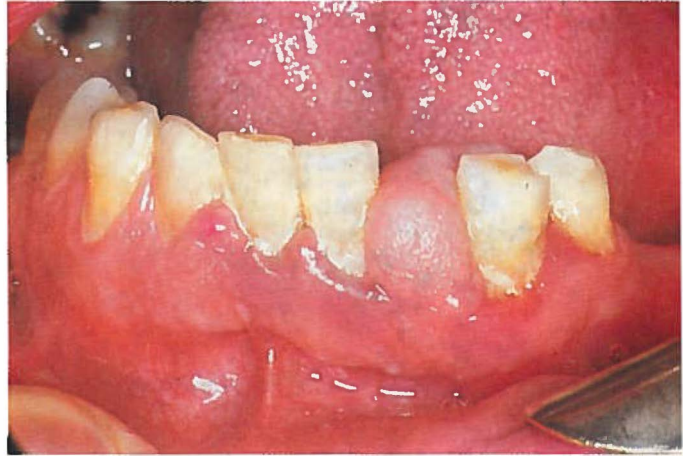

Afb. 2
epulis teleangiectatica

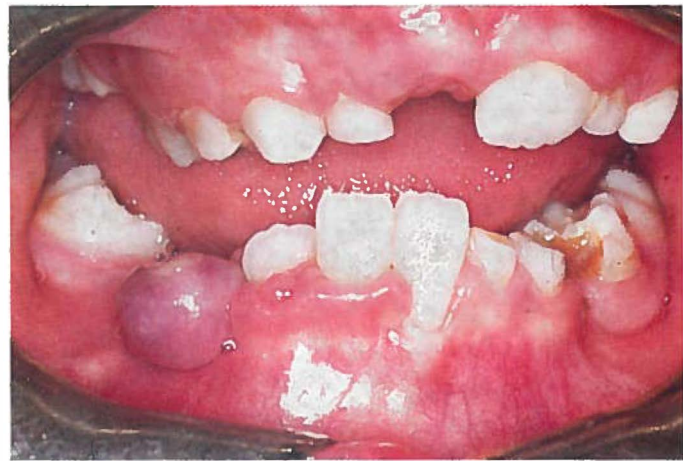

Afb. 3
epulis gravidarum

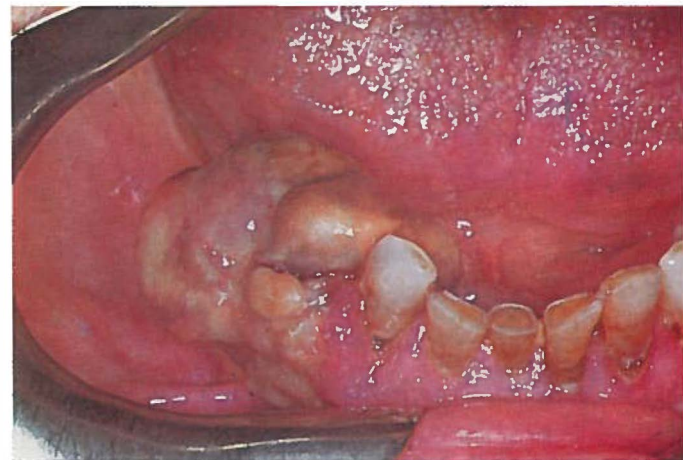
PLAAT II



Afb. 1
epulis fibrosa



Afb. 2
epulis gigantocellularis



Afb. 3
gingivametastase van een fibrosarcoom

Schema KLASSIFIKATIE VAN DE EPULIS

KLINISCHE INDELING	PATHOLOGISCH-ANATOMISCHE INDELING	
epulis granulomatosa epulis teleangiectatica epulis gravidarum	INFLAMMATIO	granuloma non specificum gingivae granuloma teleangiectaticum gingivae granuloma teleangiectaticum in graviditate
epulis fibrosa	HAMARTOMA	fibromatosis localis gingivae fibromatosis localis gingivae cum calcificatione fibromatosis localis gingivae cum cementoficatione fibromatosis localis gingivae cum ossificatione
epulis gigantocellularis	NEOPLASMA	tumor gigantocellularis gingivae

INLEIDING

A. *Algemeen*

De verschillen in opvatting over aard, genese, klassifikatie en nomenklatuur van de epulis zijn aanleiding geweest tot deze klinische en histomorfologische studie van alle lokale tandvleeszwellingen, welke gedurende de periode 1950-1965 in de Kliniek voor Mondheelkunde (hoofd: Prof. Dr. G. Boering) van het Algemeen Provinciaal, Stads- en Academisch Ziekenhuis te Groningen als *epulis* werden behandeld.

Aleen die epuliden werden in het onderzoek betrokken waarvan de klinische, de röntgenologische en de pathologisch-anatomische gegevens aanwezig waren. In totaal betrof dit 227 epuliden, waarvan de gegevens volgens een door onszelf opgestelde status specialis (Bijlage I) werden gerangschikt en uitgewerkt.

In het Pathologisch-Anatomisch Laboratorium te Groningen (Prof. Dr. A. Arends en Prof. Dr. H. N. Hadders) werd revisie gedaan van de histologische preparaten van alle 227 epuliden. De preparaten werden gefixeerd in formaline 8 % en gekleurd met hematoxylineosine.

B. *Klassifikatie*

Zoals reeds werd opgemerkt, zal in dit onderzoek de klinische indeling van AXHAUSEN worden gevolgd. Hieraan worden echter nog twee vormen toegevoegd, namelijk de epulis teleangiectatica en de epulis gravidarum. In Hoofdstuk VII B en C, waar deze epulidvormen worden behandeld, zal blijken dat het hier twee op zichzelf staande afwijkingen betreft.

Aan de hand van het histomorfologische onderzoek is het mogelijk de diverse vormen van epulis bij de verschillende bekende pathologische processen (inflammatio, hamartoma, neoplasma) onder te brengen. Daardoor kan een meer specifieke diagnose van de epulis gesteld worden.

Op grond van de resultaten van dit onderzoek kunnen de klinische en de pathologisch-anatomische indeling van de epuliden, zoals weer-

gegeven in schema **KLASSIFIKATIE VAN DE EPULIS** (blz. 32) worden opgesteld.

De in de literatuur vermelde opvattingen over een aantal ontwikkelingsstadia, welke bij de epulis zouden voorkomen, worden in dit onderzoek niet gedeeld. Er is geen sprake van overgangsstadia, die een rangschikking zouden bemoeilijken. Een nauwkeurige klassifikatie van de epulis naar het histologische beeld is zeer wel mogelijk.

In de Hoofdstukken VII, VIII en IX zullen de diverse epulismvormen beschreven worden.

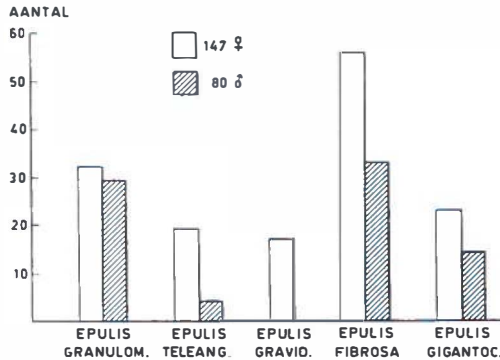


Fig. 3.

Aantal en verdeling over geslacht van de vijf epulismvormen.



Fig. 4.

Verdeling over de geslachten in deze groep van 227 epuliden.

C. Voorkomen

1 *aantal*. Bij rangschikking van alle 227 epuliden naar de eigen klassifikatie ontstaat de volgende verdeling (Tabel 5 en Fig. 3).

Het blijkt dat 45 % van het totale aantal gerangschikt kan worden onder *ontsteking*, 39 % onder *hamartoma* en 16 % onder *neoplasma*.

Tabel 5.

Verdeling in aantal en procenten van 227 epuliden naar geslacht en klinisch-histomorfologisch beeld.

		Aantal			%		
		♂	♀	totaal	♂	♀	totaal
INFLAMMATIO	epulis granulomatosa	29	32	61	13	14	27
	epulis teleangiectatica	4	19	23	2	8	10
	epulis gravidarum	—	17	17	—	8	8
HAMARTOMA	epulis fibrosa	33	56	89	14	25	39
NEOPLASMA	epulis gigantocellularis	14	23	37	6	10	16
		80	147	227	35%	65%	100%

Uit Tabel 5 blijkt eveneens dat de epulis gigantocellularis zeker niet de meest voorkomende epulisvorm is, zoals vele onderzoekers veronderstellen (o.a. AXHAUSEN, 1950; BARTH en DEUTSCHMANN, 1965).

2. *geslacht*. Evenals in de literatuur blijken ook bij de door ons onderzochte 227 patiënten met epuliden meer vrouwen dan mannen voor te komen (Tabel 5, Fig. 4 en 5). De verdeling man : vrouw = 1 : 1,8.

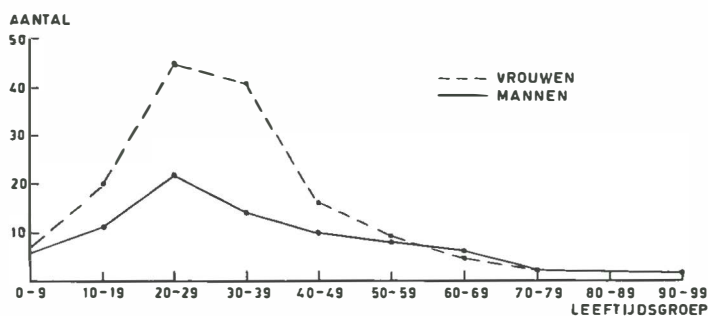


Fig. 5.

Voorkomen van epuliden in relatie tot leeftijd en geslacht.

3. *leeftijd*. Van alle patiënten op twee na is de leeftijd bekend. Het blijkt dat bij onze patiënten in alle leeftijdsgroepen epuliden voorkomen (Tabel 6 en Fig. 5). De jongste patient was 2 jaar en de oudste 92 jaar.

In overeenstemming met hetgeen er in de literatuur wordt vermeld, blijkt dat ook in deze groep van 227 epuliden het merendeel (68 %) voorkomt bij patiënten in het 2e, 3e en 4e decennium (Tabel 6).

Van deze 68 % is de verhouding man : vrouw = 1 : 2,2. Dit laatste zou misschien kunnen duiden op een hormonale invloed bij het ontstaan van epuliden gedurende de vruchtbare jaren van de vrouw.

Tabel 6.

Leeftijdsverdeling van 225 patienten met epuliden; () vrouwen.
(van 2 patienten was de leeftijd niet bekend)

Leeftijdsgroep	totaal	in %
0 — 9	13 (7)	6 (3)
10 — 19	31 (20)	14 (9)
20 — 29	67 (45)	30 (20)
30 — 39	55 (41)	24 (18)
40 — 49	26 (16)	11.5 (7)
50 — 59	17 (9)	7.5 (4)
60 — 69	11 (5)	5 (2)
70 — 79	4 (2)	2 (1)
80 — 89		
90 — 99	1	0 (—)
	225 (145)	100% (64%)

4. *lokalisatie.* Van alle door ons onderzochte epuliden op één na is de lokalisatie bekend. Er bevonden zich 115 aan de bovenkaak en 111 aan de onderkaak (Tabel 7). Er is dus geen voorkeur voor een van de beide kaken. Wanneer de lokalisatie ten opzichte van de plaats der elementen wordt aangegeven, blijken er 152 epuliden (67 %) voor te komen in de incisief-cuspidaatstreek (Tabel 7).

Tabel 7.

Lokalisatie van 226 epuliden (de plaats van 1 epulis was onbekend).

	incisief-cuspidaatstreek	premolaar	molaar	totaal
maxilla	88	12	15	115
mandibula	64	29	18	111
	152	41	33	226

De voorkeur voor deze lokalisatie komt eveneens goed tot uitdrukking in Fig. 6, waarin de plaats van de vijf verschillende epulisvormen wordt weergegeven. De resterende 74 epuliden zijn gelokaliseerd in de premolaar- en molaarstreek. Hieruit kan de konklusie worden getrokken dat epuliden overal aan het tandvlees kunnen worden aangetroffen, doch een voorkeur tonen voor de incisief-cuspidaatstreek.

Mogelijk is het voorste gedeelte van de processus alveolaris meer blootgesteld aan traumatisering, waardoor de frontstreek een predilektieplaats van de epulis kan zijn.

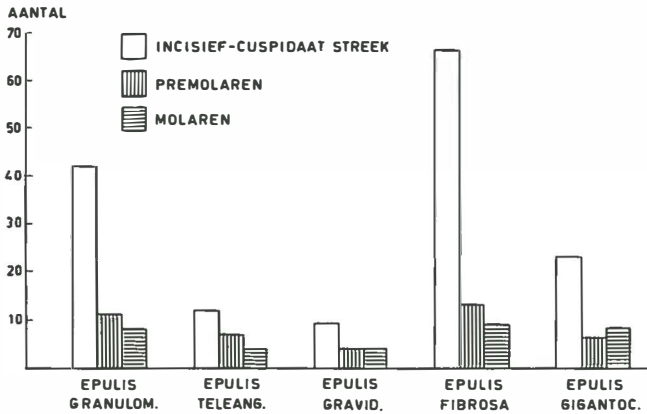


Fig. 6.

Lokalisatie van de vijf verschillende epulismvormen.

D. Toestand van het gebit

Het voorkomen van epuliden is, zoals uit Tabel 8 valt op te maken, in verreweg de meeste gevallen gekoppeld aan de aanwezigheid van gebitselementen. Bij de patienten met een gemutileerd gebit kan in alle gevallen een nauwe relatie worden aangetoond tussen de lokalisatie van de epulis en natuurlijke gebitselementen.

Tabel 8.

Toestand van het gebit bij 227 patienten met epuliden.

	epulis granulo- matosa	epulis teleangi- ectatica	epulis gravi- darum	epulis fibrosa	epulis giganto- cellularis	totaal
melkgebit	—	—	—	1	—	1
wisselgebit	2	3	—	2	11	18
blijvend gebit	26	10	16	54	2	108
gemutileerd gebit	21	9	1	22	8	61
edentaat	5	1	—	6	16	28
onbekend	7	—	—	4	—	11
	61	23	17	89	37	227

In 28 gevallen betrof het tandeloze patienten. Bij 9 van hen had kort tevoren extractie plaatsgevonden van gebitselementen of wortelresten op de plaats waar de epulis was gelokaliseerd. Tabel 9 geeft weer hoe deze 28 bij edentate patienten voorkomende epuliden over de vijf verschillende epulismvormen zijn verdeeld en hoeveel er van elk in relatie met gebitselementen hebben gestaan. Opmerkelijk is dat 16 van deze edentate patienten (57 %) een epulis gigantocellularis hadden, waarvan slechts één in relatie met een gebitselement stond.

Deze laatste twee waarnemingen kunnen een aanduiding zijn dat de epulis gigantocellularis bij tandeloze patienten een bijzondere epulisvorm is. Ook bij de beoordeling van de aard van de afwijking (Hoofdstuk IX) is deze waarneming van belang.

Tabel 9.

Verdeling van 28 epuliden bij tandeloze patienten over de vijf verschillende epulisvormen.

	epulis granulo- matosa	epulis teleangi- ectatica	epulis gravi- darum	epulis fibrosa	epulis giganto- cellularis	totaal
relatie met gebits- element	2	1	—	5	1	9
geen relatie met gebitselement	3	—	—	1	15	19
	5	1	—	6	16	28

De opvatting van BALOGH (1925) en AXHAUSEN (1943) dat epuliden alleen voorkomen in directe relatie met gebitselementen, lijkt voor alle epulisvormen, behalve de epulis gigantocellularis, te gelden.

E. Lokale irriterende factoren

Uit de klinische gegevens van alle 227 patienten blijkt dat er bij 169 patienten klinisch een lokale irritatie (Bijlage I, no. 8) aanwijsbaar was. Dit grote aantal zou erop kunnen duiden dat deze irritaties mogelijk van belang zijn voor de ontwikkeling van de epulis, ook al vormen zij dan misschien niet dé etiologische faktor.

F. Klinische kenmerken

De verschillende epulisvormen kunnen klinisch veel gelijkenis tonen. In deze paragraaf zullen de kenmerken worden beschreven zoals die voor de diverse epulisvormen gezamenlijk kunnen gelden. Klinische eigenschappen waardoor de ene vorm zich onderscheidt van de andere, zullen bij de behandeling van de afzonderlijke epulisvormen worden vermeld.

Epuliden zijn goedaardige afwijkingen, en metastaseren dus niet. De regionale lymfklieren, met name de submandibulaire, zullen slechts pijnlijk en gezwollen zijn bij de geïnfecteerde en de ulcererende epulis. Niettemin is pathologisch-anatomisch onderzoek van de afwijking vereist, en dat niet alleen met het oog op de juiste diagnose en behandeling, maar ook ter uitsluiting van een mogelijke vergissing bij een gelijkende maligne afwijking.

Het was de meeste van onze patienten niet mogelijk een juiste

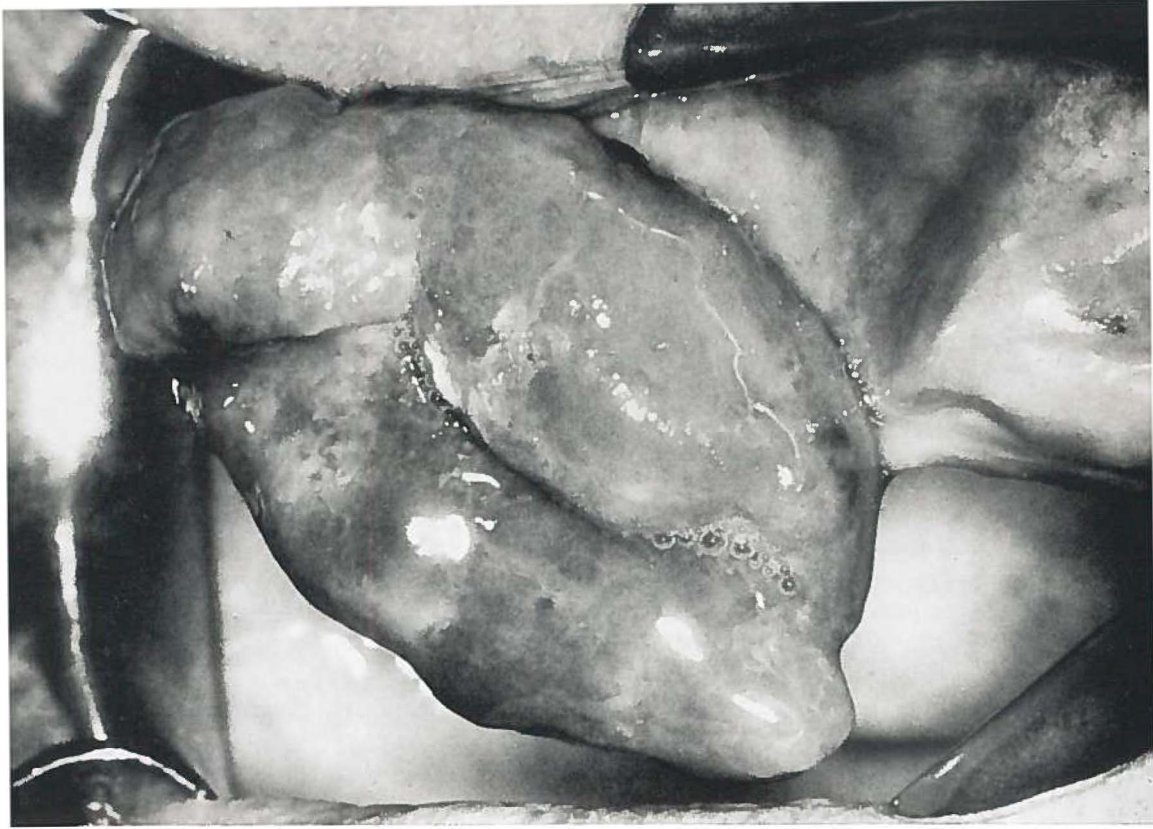

Fig. 7.

Epulis granulomatosa. Extractie van de laatste frontelementen heeft 4 j. geleden plaatsgevonden. Patient droeg een totale prothese. De epulis was 2 j. aanwezig en door middel van een smalle steel met de processus alveolaris ter plaatse van de I₂s_d verbonden. Grootste lengte-afmeting 4 cm. ♂ 70 j. (Pk. 63/103).

opgave te doen over het tijdstip, waarop zij de afwijking voor het eerst hadden bemerkt. Mededelingen over de duur van de afwijkingen zijn dus niet betrouwbaar en kunnen slechts bij benadering worden gegeven. Deze varieerde van „enkele weken” tot 15 jaar.

Pijn is geen klinisch symptoom van betekenis, hetgeen mag blijken uit de aanzienlijke omvang welke sommige epuliden kunnen aannemen alvorens de patient voor behandeling komt (Fig. 7). Bij de meeste patienten was de voornaamste klacht: „een gewasje in de mond”; slechts enkelen klaagden over het hinderlijk zijn van de afwijking tijdens het eten, of over moeilijkheden verband houdend met de retentie van de gebitsprothese.

Tengevolge van de eerder genoemde mogelijkheid van ulceratie en infectie kan bloeding optreden.

De epulis is een solitaire afwijking, welke meestal gelokaliseerd is tussen twee gebitselementen aan de gingivazoom. Bij tandeloze patienten komen deze echter ook voor. De meeste epuliden zijn gesteeld

en hebben hun oorsprong in de interdentale papil. Daarentegen is een brede aanhechting aan het tandvles ook mogelijk. De afmetingen kunnen variëren van 5 mm tot 4 cm. Het oppervlak kan glad, korrelig of gelobd zijn. Door verschil in de histologische bouw kunnen de diverse epulisvormen variëren in kleur van bleekgrijs tot blauwpaars en in consistentie van week (pseudofluktatie) tot stevig (vast-elastisch).

Door de groei van de epulis, evenals door de druk van de lip hierop, kunnen gebitselementen migreren (Fig. 11 en 33).

G. Röntgenologische kenmerken

Epuliden zijn afwijkingen van de weke delen. Men zou daarom op de röntgenfoto geen schaduwbeelden verwachten. Sommige epulisvormen echter hebben verkalkte of verbeende gedeelten. De röntgen-schaduw hiervan variëren van amorfe structuren tot goed gevormd bot met een normaal trabekelpatroon (Fig. 8 en 9). In sommige gevallen zijn deze verkalkte structuren verbonden met de processus alveolaris (Fig. 9). Het is echter ook mogelijk dat er geen verbinding bestaat (Fig. 8). Dit laatste duidt op beenvorming van niet-periostale oorsprong.

Fig. 8.

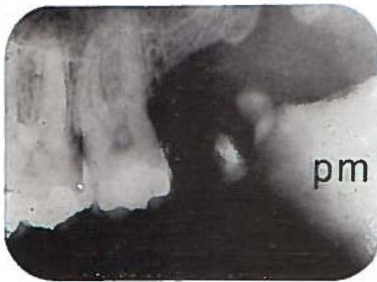

Fig. 9.

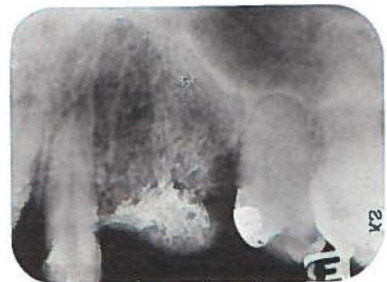

Fig. 8.

Röntgenfoto van een epulis fibrosa ter plaatse van het linker tuber maxillaris. De afwijking bestond 1 j. In de epulis bevinden zich twee beenkernen, welke geheel los zijn van de processus alveolaris.
pm = processus coronoideus mandibulae.

Fig. 9.

Röntgenfoto van een epulis fibrosa ter plaatse van de P₂ss. De afwijking bestond 1 j. Het beenweefsel in de epulis is hier wel met de processus alveolaris verbonden.

Röntgenologisch onderzoek is van belang voor het vaststellen van:

1. resorptie van de lamina dura en de marginale rand van de processus alveolaris,
2. veranderingen in het trabekelpatroon van het alveolaire bot,

3. calcificaties, ossificaties,
4. wortelresten, overhangende restauraties, tandsteen, enzovoort.

Bij een groot aantal epuliden toont de röntgenfoto resorptie van het onderliggende bot. Men moet echter wel voorzichtig zijn om deze waarneming in relatie te zien tot de aanwezigheid van de epulis. Het is heel goed mogelijk dat de resorptie, welke op de röntgenfoto zichtbaar is, een geheel andere etiologie heeft, b.v. op basis van een parodontopathie. Een volledige röntgenstatus van het gebit geeft in een dergelijk geval meer informatie.

Geen enkele afwijking op het röntgenbeeld kan, voor welke epulisvorm dan ook, als pathognostisch aangemerkt worden. Er moet hierbij echter wel worden opgemerkt dat de epulis gigantocellularis, evenals de epulis teleangiectatica, in een groot aantal gevallen duidelijke resorpties van het alveolaire bot laat zien (Fig. 34). Bij aanwezigheid van uitgebreide en diepgaande resorpties van het corpus mandibulae en van de maxilla komt differentiatie ten opzichte van de centrale reuscelafwijking in het geding. Het is bij uitgebreide afwijkingen soms niet gemakkelijk uit te maken of een reusceltumor van centrale dan wel van perifere oorsprong is.

GRANULOMATEUZE EPULIDEN

- Epulis granulomatosa — granuloma non-specificum gingivae
Epulis teleangiectatica — granuloma teleangiectaticum gingivae
Epulis gravidarum — granuloma teleangiectaticum in graviditate

De in dit hoofdstuk te bespreken epuliden kunnen gerangschikt worden onder de *granulatiegezwellen*. Het blijkt dat er in deze groep drie vormen te onderscheiden zijn. In de klinische indeling, maar vooral ook in de pathologisch-anatomische naamgeving, wordt elk van de drie duidelijk gekarakteriseerd.

A. *Epulis granulomatosa* (granuloma non-specificum gingivae)

Deze epulisvorm heeft histologisch duidelijk het karakter van een *ontsteking*. In principe is het beeld hetzelfde als dat van granulatieweefsel: jonge bindweefselcellen (fibroblasten) en nieuw aangemaakte capillairen met ertussen uit de vaten getreden leucocyten, lymfocyten en plasmacellen. Bij de normale wondgenezing vindt de ontwikkeling van granulatieweefsel plaats door een intensieve celdeling, welke door een onbekend regulatiesysteem wordt beëindigd wanneer het defekt geheeld is. Soms gaan de celdelingen echter door als gevolg van een stoornis in dit regulatiesysteem. Er ontstaat een *granulatiegezwel* of *granuloom*. Een bepaalde vorm hiervan is *caro luxurians*. Onder een granuloom verstaat men een circumscripte, knobbelvormige weefselnieuwvorming met duidelijk proliferatieve kenmerken. Er is een vermeerdering van reticulo-histiocyttaire cellen, uittreden van leucocyten, lymfocyten en plasmacellen en een proliferatie van bloedvaatjes. Het proces is geheel goedaardig. Deze omschrijving van een granuloom door OEHLISCHLAGEL en MÜLLER (1964) komt overeen met het histologische beeld van het granuloma non-specificum gingivae. De bijvoeging „non-specificum” is bedoeld om deze vorm te onderscheiden van de granulomateuze woekeringen veroorzaakt door specifieke infecties (tuberculose, lues).

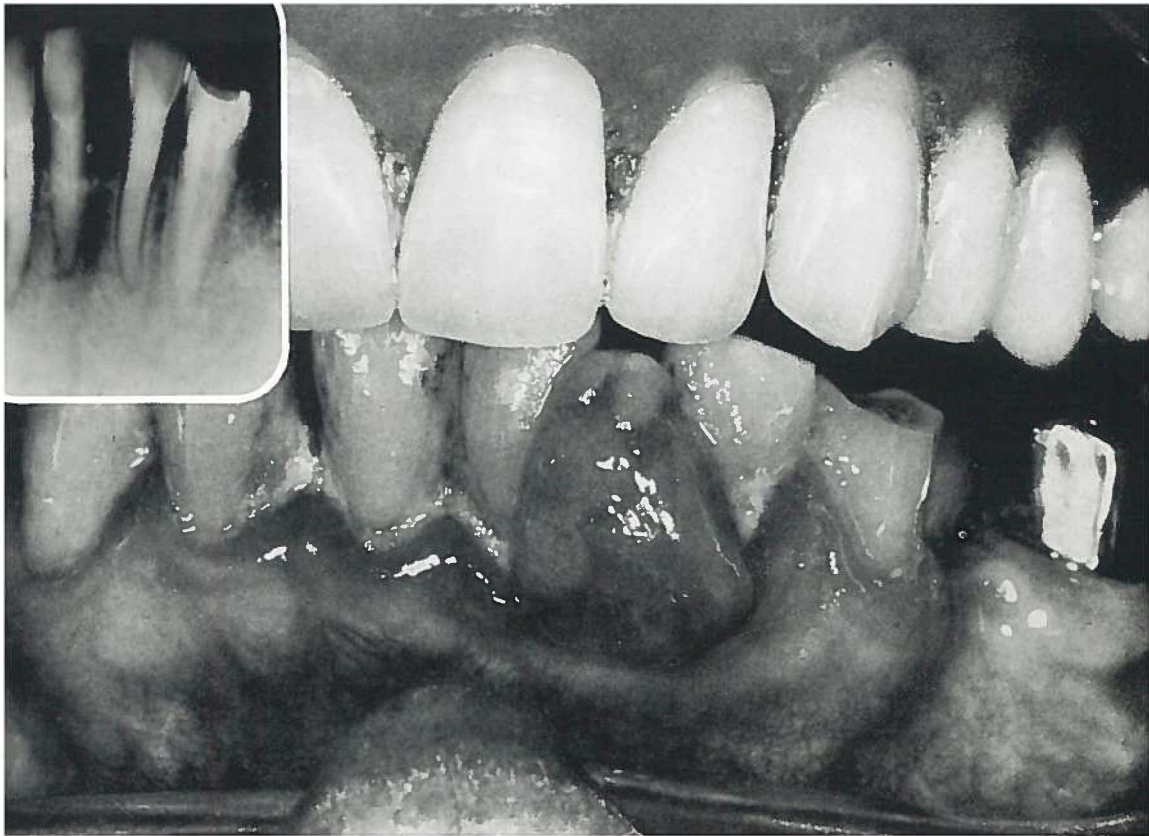


Fig. 10.

Epulis granulomatosa. Gesteelde verbinding met de onderlaag. Parodontopathia mixta van het onderfront. Ter plaatse van de epulis is de botresorptie iets verder voortgeschreden (röntgenfoto). ♀ 73 j. (Pk. 64/1799).

Kliniek

De epulis granulomatosa is een zachte weefselmassa van verschillende afmetingen en vormen. Er kan een gesteelde of een brede verbinding met de onderlaag zijn (Fig. 10 en 11). In het algemeen is de kleur felrood door het grote aantal gedilateerde capillairen (Plaat I, Fig. 1). Hierdoor bloedt de afwijking gemakkelijk bij een gering trauma. In principe is er een klinische differentiatie mogelijk tussen de epulis granulomatosa en de twee andere granulomateuze epuliden (epulis teleangiectatica en epulis gravidarum). Beide laatste hebben meer een blauwpaarse kleur en een duidelijk gekorrelde oppervlak, waardoor zij zich van de epulis granulomatosa kunnen onderscheiden (Plaat I, Fig. 2 en 3).

Van de in totaal 227 epuliden werd, vooral op grond van de nog te bespreken histologische kenmerken, 61 maal de diagnose epulis granulomatosa gesteld (Tabel 5 en Fig. 12). Hiervan kwamen er 29 voor bij het mannelijk en 32 bij het vrouwelijk geslacht. De

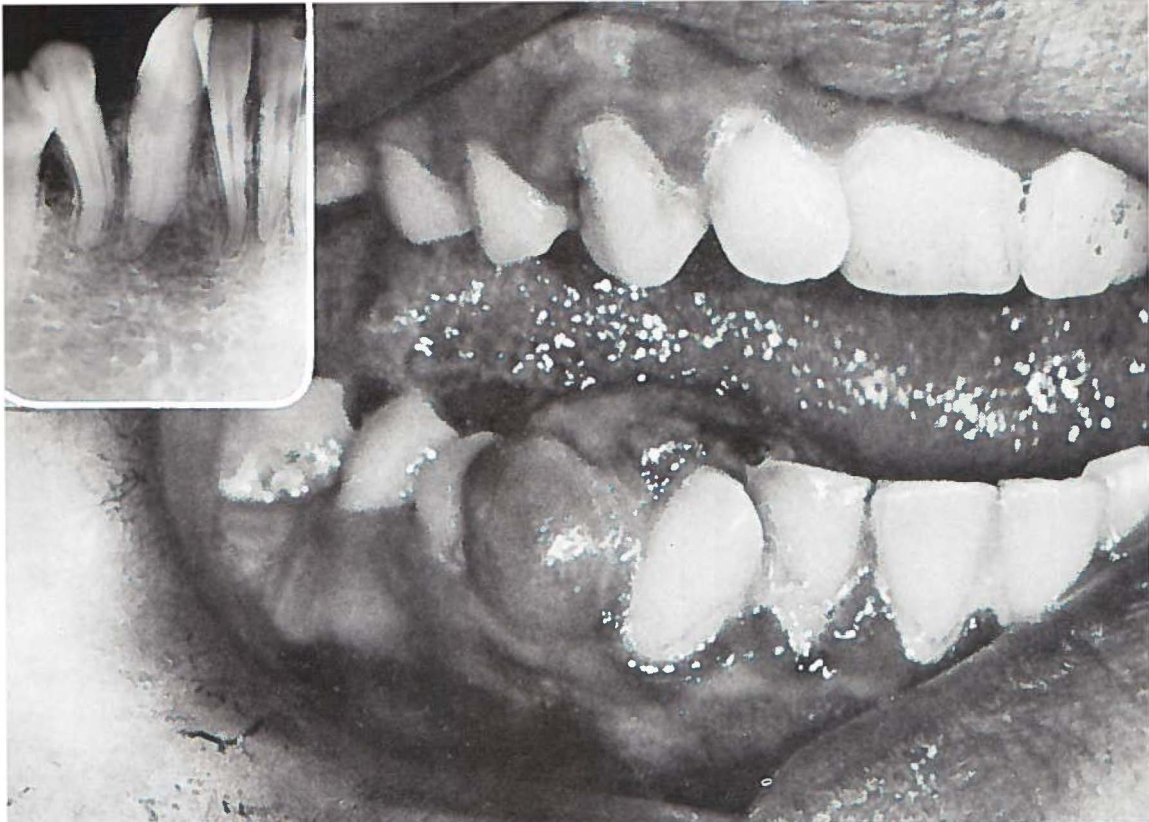


Fig. 11.

Epulis granulomatosa. Brede verbinding met de onderlaag. Door groei van de epulis zijn de Cid en de P₁id van elkaar gedrongen, hetgeen op de röntgenfoto te zien is. Er is geen botresorptie. ♀ 29 j. (Pk. 54/53).

leeftijd was van alle 61 patienten bekend; de jongste was 5 jaar en de oudste 76 jaar (Fig. 12).

De verdeling van de afwijking over de kaken was: mandibula 32 en maxilla 29, waaruit blijkt dat er geen voorkeur bestond voor de onder- of bovenkaak. Bij beschouwing van Tabel 10, waarin de nauwkeurige plaats is aangegeven, blijkt dat er 42 epuliden (69 %) in de incisief-cuspidaatstreek voorkwamen. Gezien het hoge percentage lijkt dit een voorkeurslokalisatie van de epulis granulomatosa te zijn.

Tabel 10.

Lokalisatie van de epulis granulomatosa bij 61 patienten; (·) aantal vrouwen.

	incisief-cuspidaatstreek	premolaar	molaar	totaal
maxilla	23	2	4	29 (16)
mandibula	19	9	4	32 (16)
	42	11	8	61 (32)

De toestand van het gebit bij deze groep patienten wordt in Tabel 11 weergegeven.

Tabel 11.

Toestand van het gebit bij 61 patienten met een epulis granulomatosa;
() aantal vrouwen.

melkgebit	— —
wisselgebit	2 (1)
blijvend gebit	26 (15)
gemutileerd gebit	21 (11)
edentaat	5 (3)
onbekend	7 (2)
totaal	61 (32)

De gegevens omtrent het tijdstip, waarop de afwijking voor het eerst werd opgemerkt, varieerden van „enkele dagen” tot 12 jaar. Bij 45 patienten was een lokale irriterende factor (Bijlage I, no. 8) aanwijsbaar.

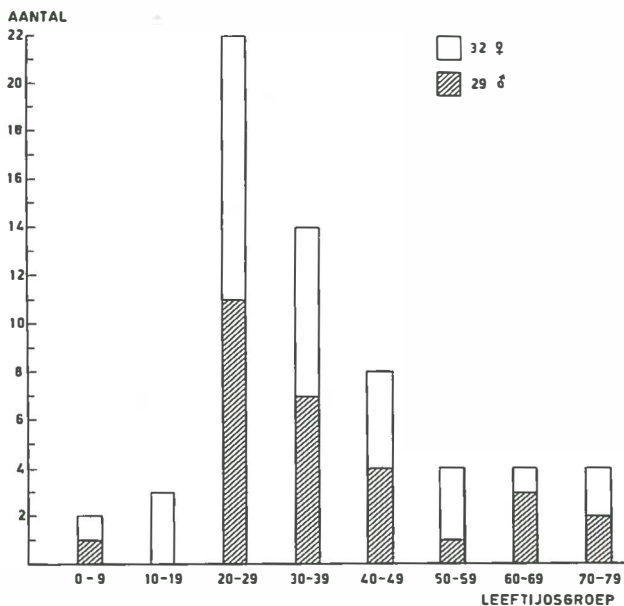


Fig. 12.

Aantal en verdeling van de epulis granulomatosa naar geslacht en leeftijd.

Op de röntgenopname is in 35 gevallen in meer of mindere mate een resorptie van de processus alveolaris te zien. Fig. 10 is hiervan een voorbeeld; tengevolge van parodontopathie mixta bestaat er weliswaar een resorptie langs de gehele marginale rand van de processus alveolaris, doch ter plaatse van de epulis is deze duidelijk verder voortgeschreden. Het diastem tussen de I_1 's en de I_2 's is het gevolg van de interdentaal lokaliserende epulis. De behandeling

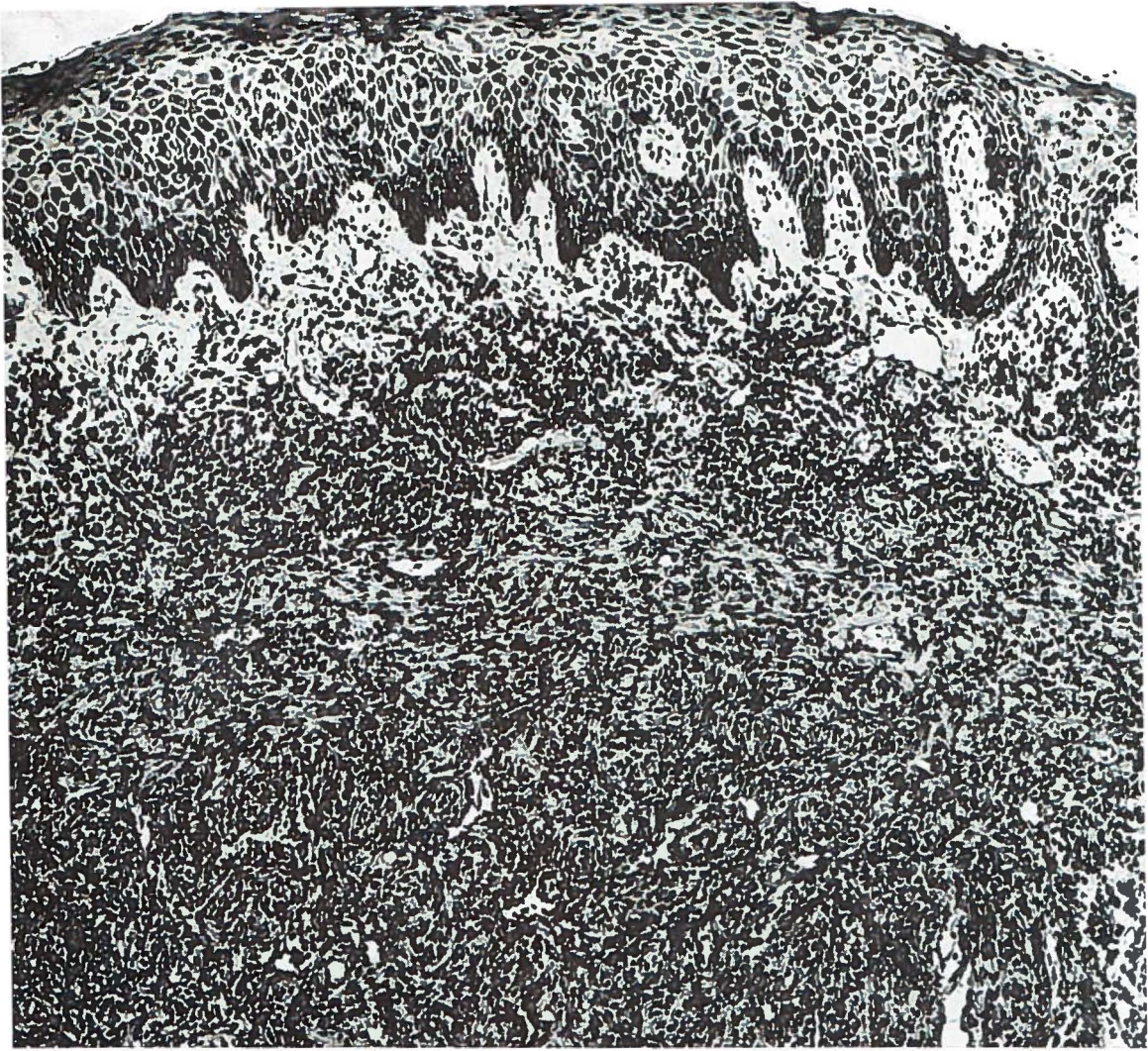

Fig. 13.

Epulis granulomatosa. Vrij veel ontstekingsinfiltraat en plaatselijk gedilateerde capillairen, vooral onder het acanthotische oppervlakte-epitheel. H.E. 118 X.

van de epulis granulomatosa bestaat uit excisie van de afwijking tot in het gezonde weefsel, gevolgd door curettage van het onderliggende bot (Hoofdstuk X). Lokale factoren (tandsteen, sordés, overhangende restauraties, enzovoort), die in verband gebracht kunnen worden met het ontstaan van de epulis, moeten eveneens verwijderd worden. Er bevinden zich onder deze 61 patienten met een epulis granulomatosa 13 bij wie er vroeger op dezelfde plaats ook al een was verwijderd. Korte tijd na behandeling van de primaire afwijking was een recidief opgetreden. Men mag aannemen dat de eerste behandeling niet radikaal is geweest, waardoor het recidief is ontstaan uit achter-

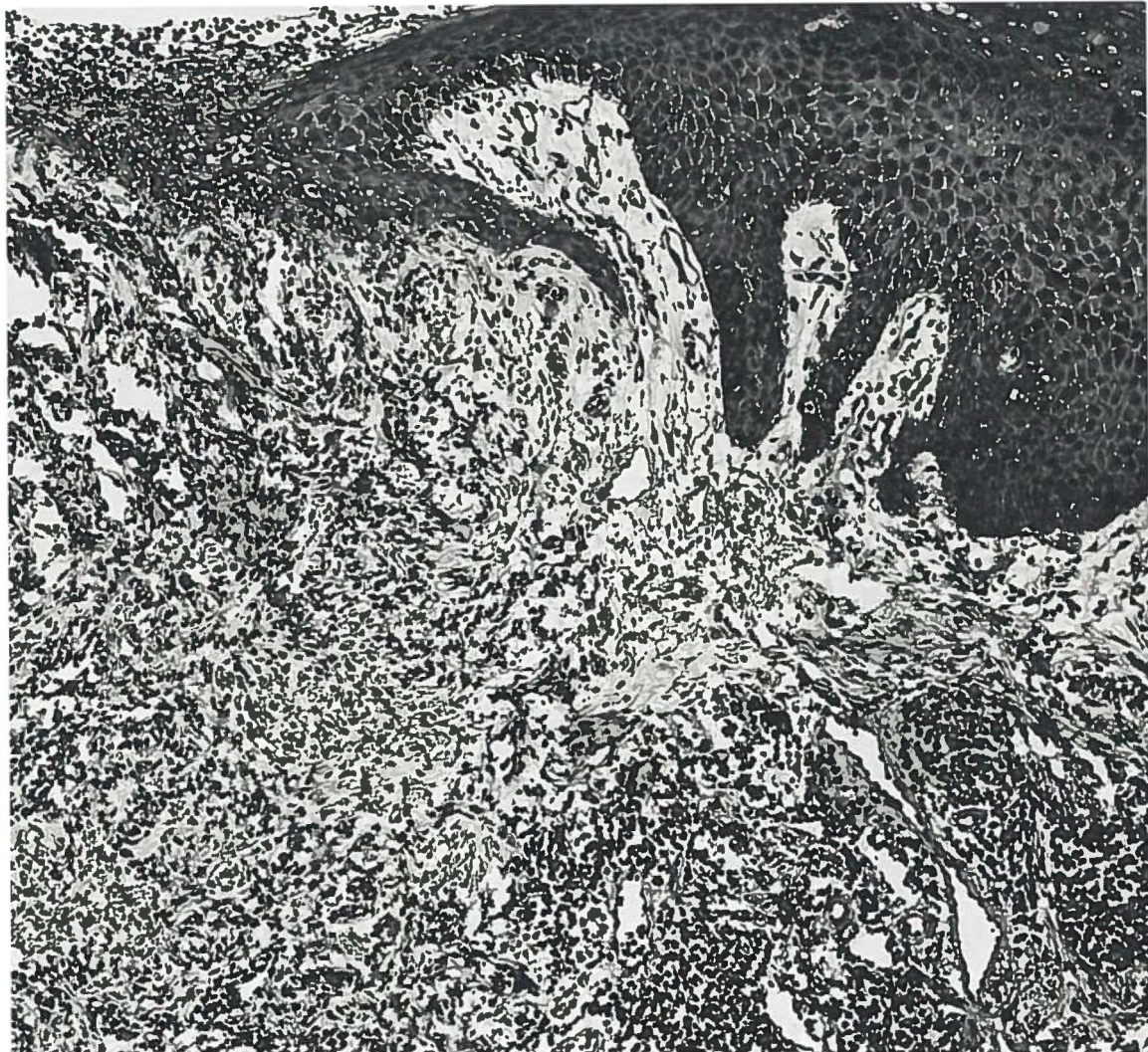

Fig. 14.

Epulis granulomatosa. Ulceratie en duidelijke acanthose van het aangrenzende oppervlakte-epitheel. H.E. 113 X.

gebleven epulisweefsel of tengevolge van de niet verwijderde lokale irritatie.

Na verwijdering van de 61 tot deze groep behorende epuliden werd geen recidief meer waargenomen.

Pathologie

Bij mikroskopisch onderzoek werd granulatieweefsel gevonden, waarin het aantal ontstekingscellen, de hoeveelheid collagene tussenstof en het aantal vaatjes uiteen kunnen lopen. Bovendien bleek bij iets minder dan de helft van de onderzochte epuliden het oppervlak te ulcereren.

Het granulatieweefsel was bij meer dan de helft van het totale aantal matig tot tamelijk celrijk (Fig. 13). Bij ongeveer een vierde van deze epuliden was het aantal ontstekingscellen gering. Het was vooral bij deze weinig celrijke epuliden, dat de collage bundels het beeld beheersten.

De vaatjes, voornamelijk gedilateerde capillairen, waren in ongeveer de helft van de gevallen vrij duidelijk te zien, vooral in de buurt van het ulcererende oppervlak (Fig. 14).

Het bekleedende epitheel bleek ongelijk van breedte te zijn. Vaak was er vrij duidelijke acanthose te zien.

Het blijkt dat hier sprake is van een niet-specifiek ontstekingsproces. Het gevonden beeld is morfologisch dat van een granuloma non-specificum.

B. *Epulis teleangiectatica* (granuloma teleangiectaticum gingivae)

Deze epulisvorm wordt tot de *ontstekingen* gerekend, doch wel als een op zichzelf staande afwijking beschouwd. In de tandheelkundige literatuur treft men de laatste tijd steeds meer mededelingen aan over het voorkomen hiervan in de mondholte (MATHIS, 1957; KRISTEN, 1960; BARTH en DEUTSCHMANN, 1965; SHKLAR en MEYER, 1965; KNAK, 1966).

Er bestaan in klinisch, maar vooral ook in histologisch opzicht duidelijke verschillen met de epulis granulomatosa. Het histologische beeld van de epulis teleangiectatica wordt, zoals de naam reeds doet veronderstellen, vooral beheerst door een grote hoeveelheid verwijde capillairen. Hiertussen bevinden zich, hoewel in mindere mate dan bij de epulis granulomatosa, chronische ontstekingscellen. Door de histologische bouw heeft deze epulis een korrelig aspect en is de kleur ervan roodpaars, waardoor klinisch onderscheid met de epulis granulomatosa mogelijk is (Plaat I, Fig. 2).

Aanvankelijk veronderstelde men dat de afwijking ontstond op basis van een schimmelinfectie (botryomyces), welke van dier (paard) op mens over zou gaan. PONCET en DOR (1897) noemden de afwijking dan ook botryomyces hominis naar analogie van de botryomyces welke voorkomt bij paarden na kastratie. Later, toen bleek dat het hier geen infectie betrof, werd de term botryomyces niet meer gebruikt. Niettemin kan men in de Franse literatuur nog de naam „pseudo-botryomycosis” tegenkomen.

In 1905 stelde KÜTTNER voor deze afwijking granuloma teleangiectaticum te noemen, een beschrijvende term, waarin het histologische beeld goed tot uitdrukking komt. Engelse en Amerikaanse auteurs

gebruiken de naam „granuloma pyogenicum” (HARTZELL, 1904), daar zij van mening zijn dat de afwijking ontstaat tengevolge van een pyogene infectie. Over de aard van het granuloma teleangiectaticum zijn de meningen nog verdeeld. KÜTTNER (1905), KERR (1951) en SHKLAR en MEYER (1965) beschouwen het als een chronische ontstekingsreactie met een overmatige vaatcomponent tengevolge van irritatie (trauma).

Daarentegen menen andere auteurs (o.a. FREUND, 1932; JEZIOROWSKI, 1952; NÖDL, 1955; OEHLISCHLAGEL en MÜLLER, 1964) dat de afwijking van blastomateuze oorsprong is. Vandaar de namen capillair hemangioom, angioom, enzovoort.

De ervaring heeft geleerd dat, indien secundaire ontsteking optreedt in een capillair hemangioom, de histologische differentiatie ten opzichte van het granuloma teleangiectaticum niet altijd mogelijk is. Met behulp van anamnestiche gegevens kan in sommige gevallen een meer of minder waarschijnlijke diagnose worden gesteld: bij een secundair geïnfecteerd angioom zal vóór de infectie een afwijking hebben bestaan, bedekt met een gave huid of met een gaaf slijmvlies; bij het granuloma teleangiectaticum is het mogelijk dat bij een aantal patienten de afwijking ontstaan is na een voorafgaand trauma, waardoor een defekt ontstond in een tevoren gaaf gebied. In de literatuur komt men de opvatting tegen dat het granuloma teleangiectaticum vooral aangetroffen zou worden op die plaatsen van huid en slijmvliesen, welke gemakkelijk aan traumatisering blootstaan (b.v. handen, voeten lippen, tong, wangmucosa en tandvles). Door de snelle groei, het gemakkelijk bloeden en recidiefvorming na onvolledige verwijdering kan het granuloma teleangiectaticum klinisch inderdaad de indruk van een neoplasma wekken. Histologisch blijkt echter dat dit niet juist is. Het is een granulatiegezwel met een overmaat aan verwijde en dunwandige capillairen. Het granuloma teleangiectaticum heeft een beperkte groei en is duidelijk afgegrensd ten opzichte van de omgeving door de min of meer gesteelde verbinding met de onderlaag. Van hemangiomen daarentegen loopt de omvang sterk uiteen, terwijl de begrenzing onscherp kan zijn. Bovendien beperken de hemangiomen van huid en slijmvliesen zich niet tot de oppervlakkige lagen, maar kunnen ook in de diepte doordringen (b.v. in de spieren).

Kliniek

De epulis teleangiectatica is een smal of breed gesteelde, vaak gelobde, circumscripte zwelling van de gingiva en meestal niet

groter dan 1 cm. Het oppervlak is korrelig, maar kan in enkele gevallen ook glad zijn. De kleur is roodpaars tengevolge van gedilateerde vaatjes. De afwijking kan het aspect van een framboos tonen (Plaat I, Fig. 2). Doordat de capillairen tot vlak onder het oppervlak liggen, kan door een gering trauma gemakkelijk bloeding optreden. Het is vaak het enige symptoom waarover de patient klaagt. Door herhaalde bloedingen is het mogelijk dat zich op het oppervlak een fibrineus beslag vormt, waardoor de kleur van de afwijking verandert in grijsgeel tot bruin.

Op grond van het nog te bespreken histologische beeld werden in totaal 23 epuliden tot het teleangiectatische type gerekend. Zij kwamen voor bij 19 vrouwen en 4 mannen. Er is dus een duidelijke voorkeur voor het vrouwelijk geslacht. Van 22 patienten was de leeftijd bekend; de jongste was 6 jaar en de oudste 61 jaar (Fig. 15).

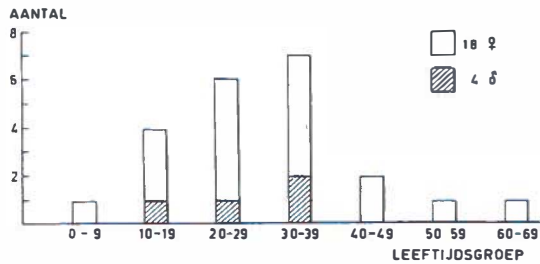


Fig. 15.

Aantal en verdeling van de epulis teleangiectatica naar geslacht en leeftijd.

Van deze epulisvorm kwamen er 11 voor aan de maxilla en 12 aan de mandibula. Uit Tabel 12 blijkt dat er 12 in de incisief-cuspidaatstreek waren gelokaliseerd. Een duidelijke voorkeur voor dit gebied komt hierin dus niet tot uitdrukking.

Tabel 12.

	Lokalisatie van de epulis teleangiectatica bij 23 patienten; (.) aantal vrouwen.			totaal
	incisief-cuspidaatstreek	premolaar	molaar	
maxilla	8	1	2	11 (10)
mandibula	4	6	2	12 (9)
	12	7	4	23 (19)

Alle patienten op één na hadden natuurlijke gebitselementen (Tabel 13). Bij de enige tandeloze patient had echter twee weken tevoren op de plaats van de epulis een extractie van een gebitselement plaatsgevonden.

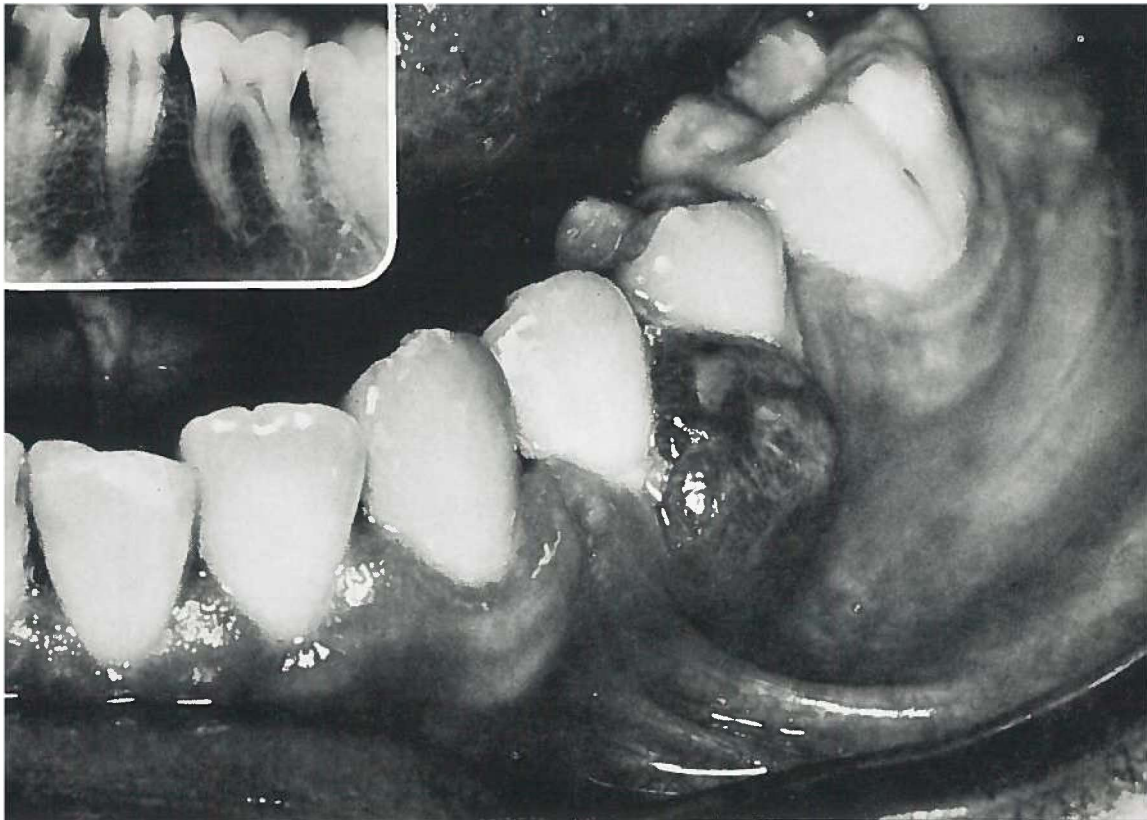

Fig. 16.

Epulis teleangiectatica. De afwijking is „enkele maanden” aanwezig. Op de röntgenfoto is een lichte resorptie van het interdentale septum P₁ te zien. ♂ 31 j. (Pk. 61/390).

Tabel 13.

Toestand van het gebit bij 23 patienten met een epulis teleangiectatica; () aantal vrouwen.

melkgebit	— (—)
wisselgebit	3 (3)
blijvend gebit	10 (7)
gemutileerd gebit	9 (8)
edentaa	1 (1)
onbekend	— —
totaal	23 (19)

Bij 18 patienten is een lokale irriterende faktor (Bijlage I, no. 8) aanwijsbaar. De gegevens omtrent het tijdstip waarop de afwijking voor het eerst werd opgemerkt, varieerden van twee weken tot acht jaar. Röntgenologisch is bij 14 van de 23 patienten (60 %) een resorptie te zien van de processus alveolaris (Fig. 16).

De behandeling van de epulis teleangiectatica bestaat, evenals die van alle andere epulismvormen, uit excisie van de afwijking ter plaatse

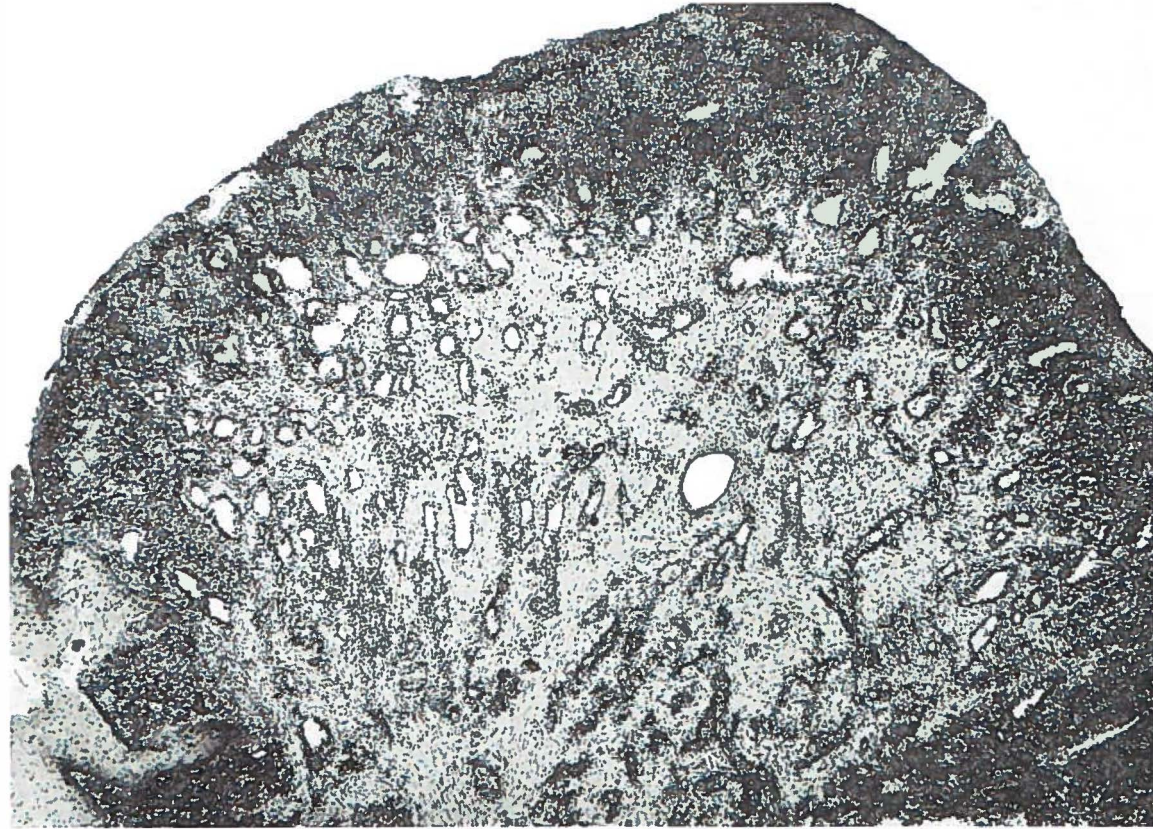

Fig. 17.

Epulis teleangiectatica. Gedilateerde vaatjes, matig veel ontstekingsinfiltraat en uitgebreide ulceratie aan het oppervlak. H.E. 33 X.

van de steel en grondige curettage van het onderliggende en begren- zende weefsel. Na behandeling van deze 23 patienten ontstond korte tijd later bij drie van hen een recidief. Deze recidieven werden wederom door excisie en curettage verwijderd, waarna geen terugkeer meer werd waargenomen.

Pathologie

Bij mikroskopisch onderzoek bleken gedilateerde capillairen, om- geven door een grotere of kleinere hoeveelheid ontstekingsinfiltraat gelegen in oedemateus stroma, het beeld te beheersen (Fig. 17 en 18).

De verwijde vaatjes waren het minst opvallend in gebieden met zeer veel ontstekingscellen. Het bekleedende endotheel was vaak dui- delijk gezwollen (Fig. 19).

Bij vrijwel alle epuliden toonde het oppervlak meer of minder ui- gebreide ulceratie. De ulcusbodem was meestal met een slechts geringe hoeveelheid fibrine bedekt. Vooral in de direkte omgeving van de

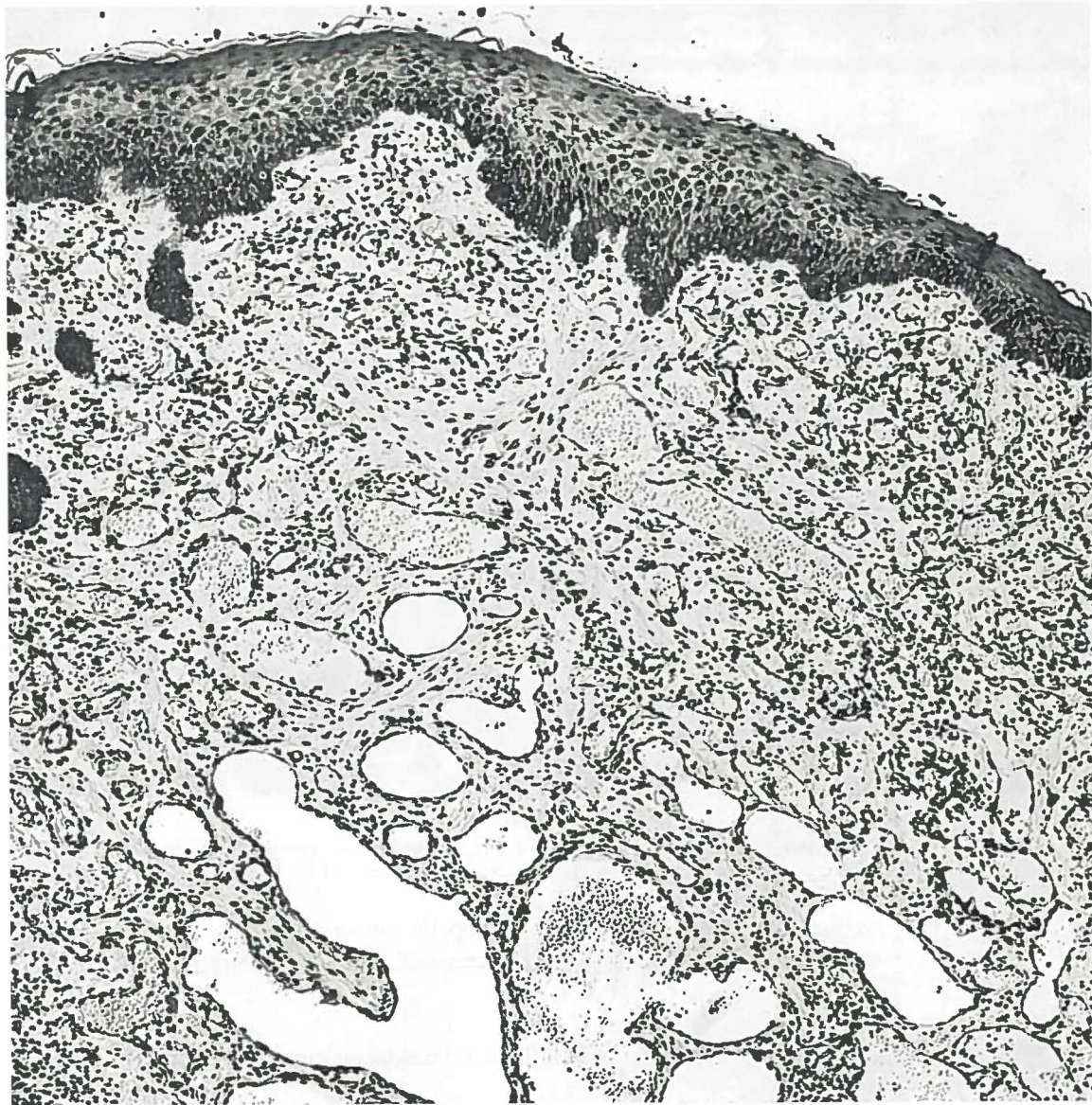

Fig. 18.

Epulis teleangiectatica. Duidelijk gedilateerde capillairen en betrekkelijk weinig ontstekingsinfiltraat. Lichte acanthose van het bedekkende plavei-epitheel.
H.E. 103 X.

ulcusbodern bleken de endotheelcellen van de capillairen sterk gezwollen te zijn. Hier werd een enkele mitose waargenomen.

Het nog aanwezige oppervlakte-epitheel maakte vaak een geprikkelde indruk; acanthose en parakeratose waren geregeld te zien.

Uit deze bevindingen blijkt, dat wij hier te doen hebben met een ontstekingsproces van niet-specifieke aard, waarbij in het granulatie-

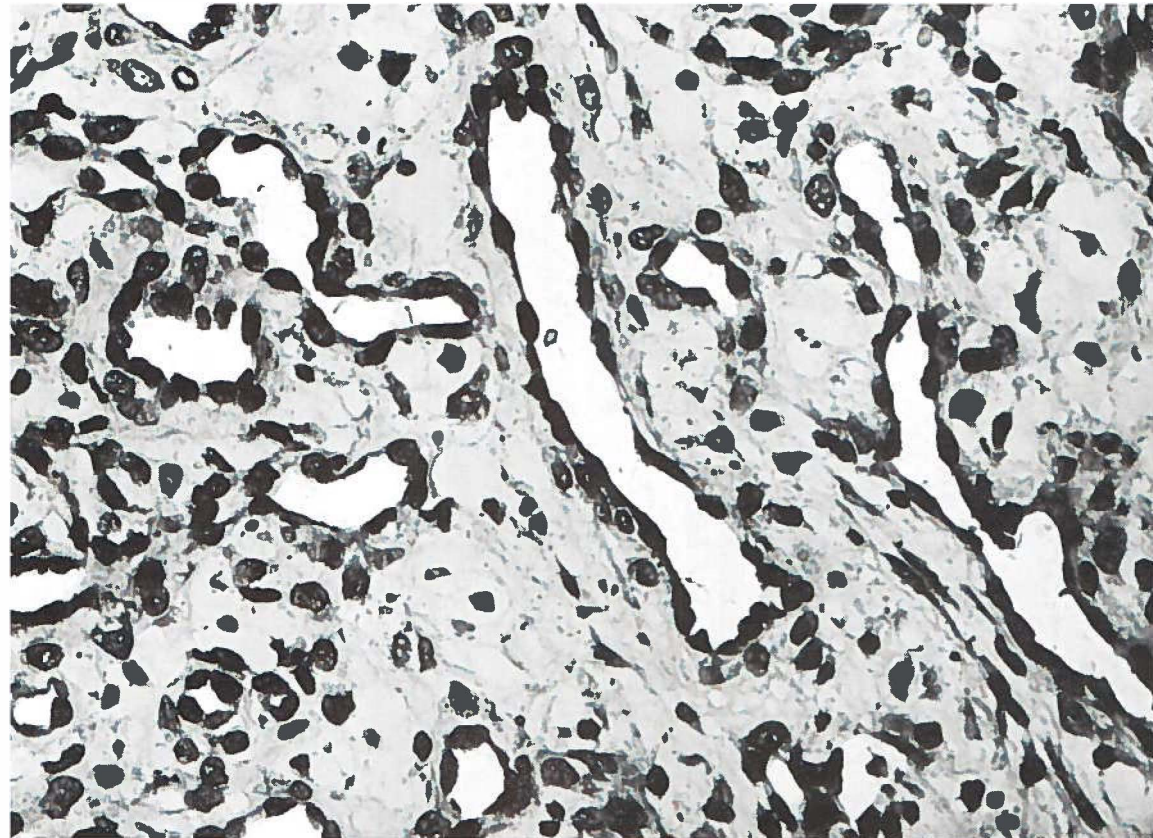


Fig. 19.

Epulis teleangiectatica. Oedemateus stroma en duidelijke zwelling van de endothelcellen van de gedilateerde capillairen. H.E. 500 X.

weefsel de gedilateerde capillairen op de voorgrond staan. Het gevonden beeld is morfologisch dat van een granuloma teleangiectaticum.

C. *Epulis gravidarum* (granuloma teleangiectaticum in graviditate)

Gedurende de zwangerschap kan tengevolge van hormonale veranderingen de reactie van weefsels op bepaalde prikkels veranderd zijn. In de mondholte kan dit aanleiding geven tot diffuse zwelling van het tandvlees. Daarnaast is het mogelijk dat de reactie beperkt blijft en er een lokale tandvleeszwelling ontstaat: de epulis gravidarum.

Klinisch staat deze epulismvorm op zichzelf, doordat het voorkomen ervan gebonden is aan de graviditeit. Het histologische beeld van de afwijking blijkt te bestaan uit een overmaat aan dunwandige en verwijde capillairen met daartussen chronische ontstekingscellen. Hieruit kan de konklusie worden getrokken dat de epulis gravidarum in histologisch opzicht volledig overeenkomt met de epulis teleangiect-

tatica. Men spreekt van een epulis gravidarum wanneer er tijdens de zwangerschap aan het tandvles een granuloma teleangiectaticum ontstaat.

Deze twee vormen van epulis zijn alleen klinisch van elkaar te onderscheiden, doordat de aanwezigheid van de epulis teleangiectatica niet gebonden is aan zwangerschap en als granuloma teleangiectaticum ook op andere plaatsen van het lichaam kan voorkomen. Bovendien verschilt de epulis gravidarum van de epulis teleangiectatica, doordat de eerste na de partus óf verdwijnt óf belangrijk in omvang afneemt.

In de literatuur treft men nogal eens de opvatting aan dat het histologische beeld van de epulis gravidarum in de meeste gevallen overeenkomt met dat van de epulis gigantocellularis (o.a. BETHMANN, 1961). Dit is echter niet in overeenstemming met onze bevindingen. Niet elke epulis die bij een gravida voorkomt, is een „echte” epulis gravidarum. De mogelijkheid bestaat dat er sprake is van een toevallig samengaan met een andere epulidenvorm. Uit de anamnese zal dan moeten blijken of de afwijking reeds voor het begin van de zwangerschap bestond. In onze groep zijn er acht gravidae met een epulis, waarvan het histologische beeld niet overeenkomt met dat van een granuloma teleangiectaticum en waarbij uit de anamnese bleek dat de epulis reeds voor het begin van de zwangerschap aanwezig was. Deze acht epuliden kunnen als volgt worden ingedeeld:

epulis granulomatosa	4
epulis fibrosa	3
epulis gigantocellularis	1

Bij de meeste van deze acht epuliden viel er tijdens de zwangerschap een toeneming in omvang waar te nemen. Dit laatste is in overeenstemming met de ervaring dat zwangerschap de groei-activiteit van bepaalde soorten kan bevorderen.

Kliniek

De epulis gravidarum lijkt zowel klinisch als histologisch op de epulis teleangiectatica (Plaat I, Fig. 3 en Fig. 20). Het klinische beeld van de epulis gravidarum kan, evenals dat van de epulis teleangiectatica, vanwege kleur, consistentie en snelle groei, soms op een epulis gigantocellularis lijken (Plaat I, Fig. 2 en 3; Plaat II, Fig. 2). De zwangerschapsepulis heeft enkele klinische kenmerken, welke een duidelijke relatie veronderstellen tussen het ontstaan van de afwijking en de veranderingen in het hormonale evenwicht tijdens de zwangerschap. Deze kenmerken zijn:

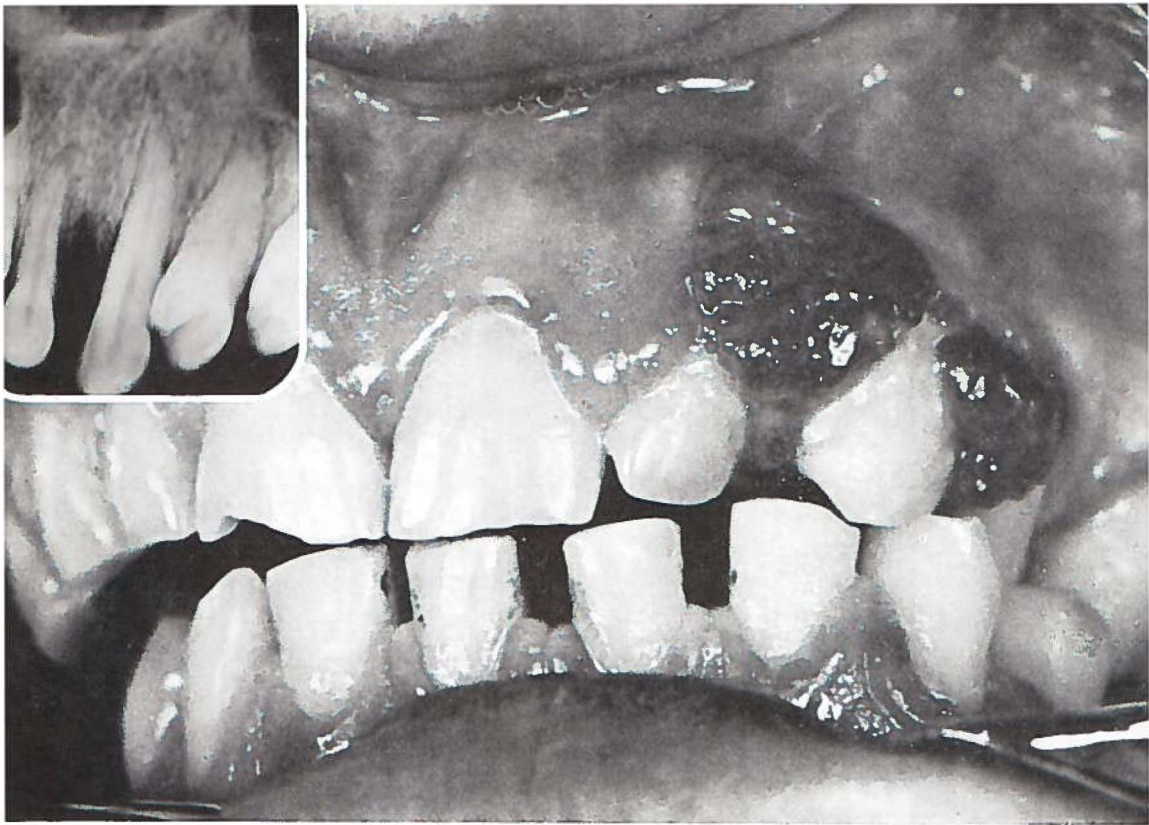


Fig. 20.

Epulis gravidarum. Patiente is $3\frac{1}{2}$ maand gravida. De epulis is $1\frac{1}{2}$ maand aanwezig. Op de röntgenfoto is resorptie van het interdendale septum I₂ssC₂s te zien. ♀ 30 j. (Pk. 52/2253).

1. een duidelijke progressie in de groei van de epulis gedurende de graviditeit,
2. het kleiner worden van de epulis, soms zelfs leidend tot het geheel verdwijnen ervan, kort voor of na de partus.

Er waren twee patienten in deze groep van 17 bij wie de epulis na de bevalling spontaan in omvang afnam en uiteindelijk geheel verdween.

De invloed van endokrine factoren kan wellicht eveneens blijken uit de waarneming dat van de 227 epuliden bijna tweederde van het totale aantal bij vrouwen voorkomt (Tabel 5). Deze invloed geldt misschien in nog meerdere mate voor de epulis teleangiectatica en de epulis gravidarum. Deze twee groepen samen bestaan uit 40 patienten, van wie 36 vrouwen. Bij de vrouw treden immers veelvuldiger en langduriger veranderingen op in de hormoonbalans dan bij de man (puberteit, menstruatie, graviditeit en menopauze).

Er waren vier patienten met een epulis gravidarum bij wie zich na excisie van de epulis een recidief ontwikkelde gedurende dezelfde

graviditeit. Bij één patiënte ontstond er een recidief op dezelfde plaats tijdens de volgende graviditeit.

Van 16 patiënten was de leeftijd bekend (Fig. 21); de jongste was 20 jaar en de oudste 38 jaar.

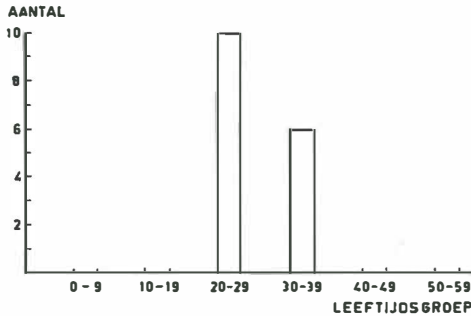


Fig. 21.

Voorkomen van de epulis gravidarum in de verschillende leeftijdsgroepen. (van één patiënte was de leeftijd niet bekend)

Aan de maxilla waren negen epuliden gelokaliseerd en aan de mandibula acht. In Tabel 14 wordt de nauwkeurige lokalisatie van de afwijkingen weergegeven.

Tabel 14.

Lokalisatie van de 17 zwangerschapsepuliden.

	incisief-cuspidaatstreek	premolaar	molaar	totaal
maxilla	5	2	2	9
mandibula	4	2	2	8
	9	4	4	17

Dertien patiënten vermeldden het tijdstip van ontstaan van de epulis. Deze uitspraken zijn echter zeer subjectief en derhalve niet erg betrouwbaar. Ter oriëntatie worden ze hier vermeld:

maand van de zwangerschap	aantal epuliden
1e	1
2e	2
3e	2
4e	6
5e	1
6e	0
7e	1

Bij dertien patiënten was een lokale irriterende faktor aanwijsbaar (Bijlage I, no. 8). Deze lokale irritaties zouden samen met de

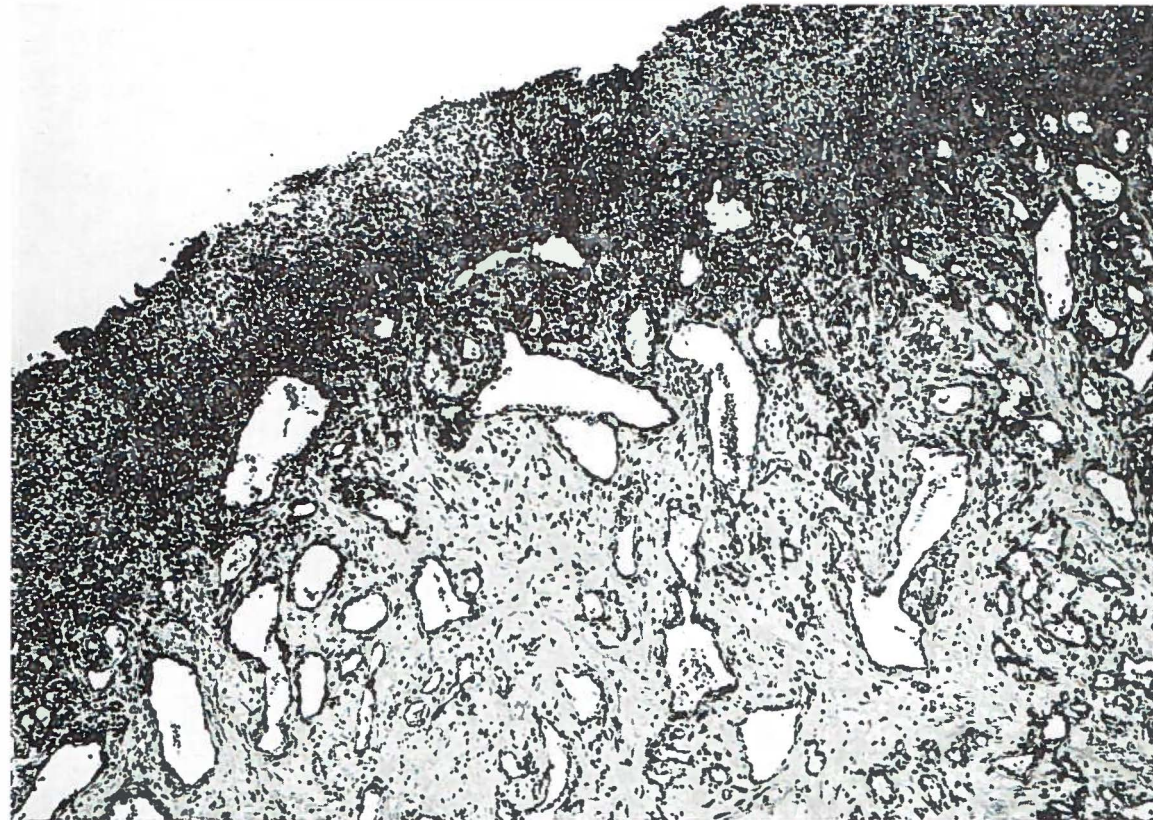

Fig. 22.

Epulis gravidarum. Duidelijke dilatatie van de capillairen, betrekkelijk weinig ontstekingsinfiltraat, behalve in de ulcusbodem. H.E. 80 X.

veranderingen in de hormonale balans de oorzaak voor het ontstaan van de epulis gravidarum kunnen zijn. Op de röntgenfoto's van tien patiënten is enige resorptie van de processus alveolaris te zien (Fig. 20). Alle patiënten hadden nog eigen gebitselementen (Tabel 15).

Tabel 15.

Toestand van het gebit bij 17 patiënten met een epulis gravidarum.

blijvend gebit	16
gemutileerd gebit	1
edentaat	—
onbekend	—
<hr/>	<hr/>
totaal	17

Omdat van alle 17 patiënten bekend was dat zij zwanger waren, werd bij 16 van hen de klinische diagnose *epulis gravidarum* gesteld en bij slechts één patiente fibroma pendulum. Van alle 17 gevallen luidde de pathologisch-anatomische diagnose *granuloma teleangiectaticum in graviditate*.

Pathologie

Bij mikroskopisch onderzoek bleek het histologische beeld van de epulis gravidarum in beginsel geheel overeen te komen met dat van de epulis teleangiectatica (Fig. 22). Er waren slechts enkele, weinig uitgesproken kwantitatieve verschillen, te weten iets meer dilatatie van de capillairen en mogelijk wat meer ontstekingsinfiltraat.

EPULIDEN ONTSTAAN UIT EEN HAMARTIE

Epulis fibrosa — fibromatosis localis gingivae
fibromatosis localis gingivae cum calcificatione
fibromatosis localis gingivae cum cementoficatione
fibromatosis localis gingivae cum ossificatione

Behalve van de granulomateuze vormen, welke duidelijk het karakter van een ontstekingsproces tonen, is de etiologie van de epuliden moeilijk aan te geven. In de mondholte komen nieuwvormingen voor, die zich niet zonder meer laten rangschikken in de groep van de proliferatieve ontstekingsprocessen of in die van de neoplasmata.

Het is bekend dat vele van de zogenaamde bindweefsel-,tumoren" in de mondholte reactieve weefselwoekeringen zijn, welke ontstaan op basis van chronische prikkels. Aard, intensiteit en duur van de irritatie bepalen de reactie van het weefsel. Het bindweefsel kan reageren met granulomateuze, deels exsudatieve, maar daarnaast ook met overwegend proliferatieve veranderingen, waarbij de exsudatieve component (vrijwel) geheel verdwenen kan zijn, terwijl collageenrijk, celarm bindweefsel het beeld beheerst. Bij de epulis fibrosa echter vinden we een *primaire proliferatie van bindweefselachtige cellen (fibroblasten) zonder een exsudatieve ontstekingscomponent*.

We hebben hier te maken met hyperplasie. Immers onder hyperplasie verstaat men weefselvermeerdering door toeneming van het aantal cellen waaruit het weefsel is opgebouwd, terwijl grootte en vorm van de cellen gelijk blijven. Dit in tegenstelling tot hypertrofie, welke gekenmerkt wordt door een volumevermeerdering van de individuele cellen (b.v. spierhypertrofie). Het is niet mogelijk de prikkel aan te wijzen, die heeft geleid tot hyperplasie, terwijl dit bij hypertrofie meestal wel het geval is.

De epulis fibrosa maakt de indruk een tumorachtige afwijking te zijn, waarvan opvalt dat de groei beperkt is; na verloop van tijd kan deze tot stilstand komen. De histologische beelden blijken nogal uiteen te lopen. Naast celrijke komen ook celarme, collageenrijke epuliden voor. Dit verschil in celrijkdom kan eveneens in één en dezelfde epulis worden waargenomen.

Er bestaat in dit opzicht *een duidelijke overeenkomst met de klinische en histologische eigenschappen* van het haemangioma cutis. Ook hierbij betreft het een afwijking met beperkte groei, terwijl de histologische beelden eveneens kunnen verschillen; er zijn celrijke hemangiomen met tal van dicht opeen gelegen capillairen, waarvan het lumen niet of nauwelijks te zien is: capillaire hemangiomen. Daarnaast zijn er hemangiomen, welke veel minder celrijk zijn en bestaan uit caverneus verwijde, dunwandige bloedvaten: caverneuze hemangiomen.

Algemeen is men van mening dat het haemangioma cutis als een *hamartoom* beschouwd kan worden. Gezien de analogie in de klinische en histologische kenmerken lijkt het aannemelijk de *epulis fibrosa* niet als een fibroom op te vatten, maar tot de *groep van de hamartomen* te rekenen. Een hamartoom zou voortkomen uit een *hamartie*, een congenitale weefselfout. Door een - overigens onbekende - prikkel zou een dergelijke hamartie gaan groeien en zich klinisch manifesteren als een tumorachtige afwijking: een hamartoom. In tegenstelling tot de tumoren in engere zin, waarvan de groei meestal onbeperkt doorgaat, eindigt deze bij de hamartomen op een bepaald ogenblik. Het tijdstip hiervan is onbekend en van te voren niet aan te geven. Op deze wijze is het te verklaren, dat er naast kleine, ook zeer uitgebreide hamartomen kunnen voorkomen. Naar onze mening is de rangschikking van deze epulisvorm onder fibroom te verwerpen, omdat het histologische beeld o.a. geen scherpe begrenzing ten opzichte van het omgevende weefsel toont; bovendien komen geregeld kalkhoudende structuren voor, welke door de afwijking zelf zijn gevormd, en niet het gevolg zijn van degeneratieve veranderingen.

De epulis fibrosa kan als een bepaalde vorm van gingivahyperplasie worden opgevat. Naar onze mening geeft de pathologische term *fibromatosis localis gingivae* het beste weer welke afwijking wordt bedoeld en wat de histologische kenmerken ervan zijn. Behalve het onderscheid van celrijk tot celarm en meer collageenrijk is een verdere histologische differentiatie van de afwijking mogelijk. In de epulis fibrosa kunnen gecalcificeerd materiaal, bot en een op cement gelijkende substantie worden aangetroffen. In de pathologisch-anatomische beschrijving van de epulis zal hierop nader worden ingegaan.

Uit het voorgaande kan worden opgemaakt dat de epulis fibrosa als een op zichzelf staande afwijking is op te vatten en in dit onderzoek als een hamartoom wordt beschouwd. De mening dat de epulis fibrosa een eindtoestand voorstelt in de ontwikkeling van een als ontstekingsproces begonnen afwijking (o.a. MUTSCHELKNAUSS, 1962), wordt niet gedeeld.

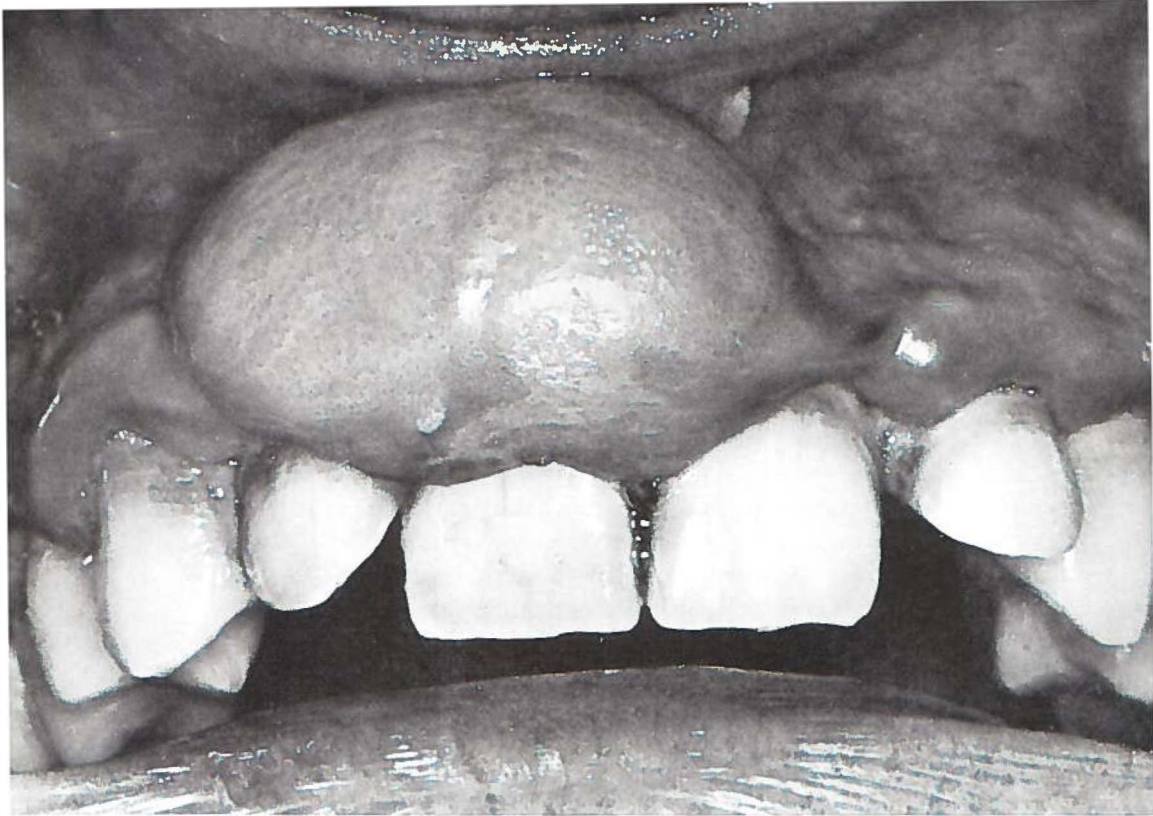

Fig. 23.

Epulis fibrosa. Brede verbinding met de onderlaag; in „enkele jaren” ontstaan.
♂ 23 j. (Pk. 58/3140).

Reeds eerder werd vermeld dat de pathologisch-anatomische indeling van het totale aantal van 227 epuliden tot stand is gekomen door een nauwkeurige histologische groepering van de diverse epulidvormen zonder dat er sprake was van overgangsstadia. Er kwamen histologisch *geen mengbeelden* van de verschillende vormen voor. De epulis fibrosa, het werd aan het begin van dit hoofdstuk reeds opgemerkt, is primair geen ontsteking. Wanneer er in het mikroskopische preparaat toch ontstekingscellen worden aangetroffen, is dit het gevolg van een secundaire infectie, b.v. na een trauma.

Kliniek

De epulis fibrosa is een langzaam groeiende, stevig aanvoelende zwelling, die bedekt wordt door een bleek-roze, normaal gestippelde gingiva (Plaat II, Fig. 1 en Fig. 23). De afwijking, die gesteeld of breed aangehecht is, neigt niet tot bloeden, tenzij er sprake is van secundaire ontsteking.

Bij de 227 epuliden werd 89 maal de diagnose epulis fibrosa ge-

steld. Hiervan kwamen er 56 voor bij vrouwen en 33 bij mannen. Van alle 89 patienten was de leeftijd bekend; de jongste was 2 jaar en de oudste 92 jaar (Fig. 24).

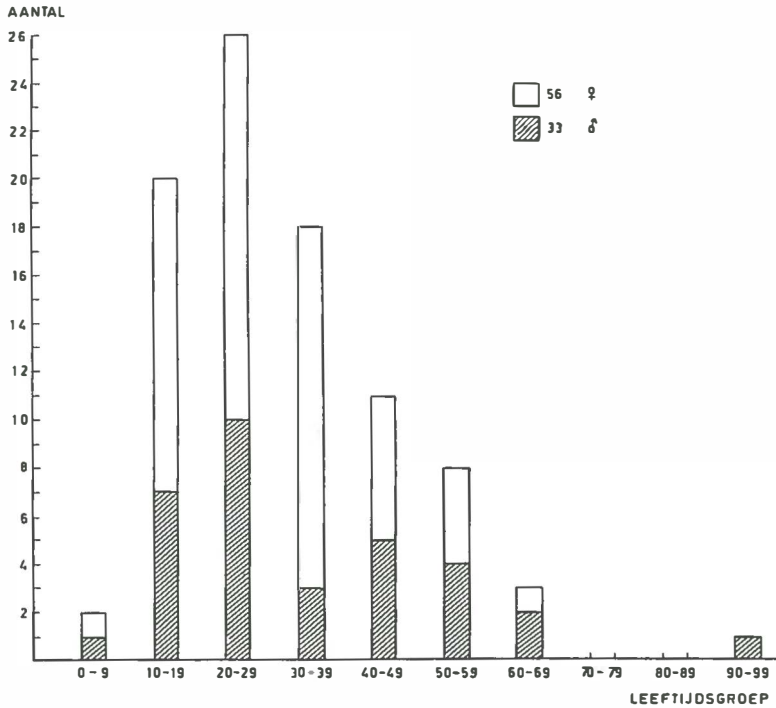


Fig. 24.

Aantal en verdeling van de epulis fibrosa naar geslacht en leeftijd.

De lokalisatie werd van 88 epuliden vermeld. Aan de maxilla bevonden er zich 49 en aan de mandibula 39. Uit Tabel 16 blijkt, dat de epulis fibrosa 66 maal (75 %) in de incisief-cuspidaatstreek voorkwam.

Tabel 16.

Lokalisatie van de epulis fibrosa bij 88 patienten (bij één vrouw was de lokalisatie van de epulis niet bekend); (...) aantal vrouwen.

	incisief-cuspidaatstreek	premolaar	molaar	totaal
maxilla	40	4	5	49 (33)
mandibula	26	9	4	39 (22)
	66	13	9	88 (55)

In vergelijking tot de andere epulidvormen blijkt de epulis fibrosa in een opvallend groot aantal vóór in de mond gelokaliseerd te zijn (Fig. 6).

De toestand van het gebit bij deze 89 patienten wordt in Tabel 17 weergegeven.

Tabel 17.
Toestand van het gebit bij 89 patienten met een epulis fibrosa;
() aantal vrouwen.

melkgebit	1 (—)
wisselgebit	2 (1)
blijvend gebit	54 (34)
gemutileerd gebit	22 (14)
edentaat	6 (4)
onbekend	4 (3)
<hr/>	
totaal	89 (56)

Bij de zes tandeloze patienten was de epulis reeds aanwezig voordat de gebitsextractie plaatsvond. Afgezien van de vier patienten, bij wie nadere gegevens omtrent de toestand van het gebit ontbraken, bleek het voorkomen van de epulis fibrosa bij alle overige patienten gekoppeld te zijn aan de aanwezigheid van gebitselementen (Tabel 17). Deze waarneming zou van belang kunnen zijn, wanneer men de epulis fibrosa als een odontogene afwijking wil opvatten; immers de lokalisatie van de epulis, de relatie met het gebit en bepaalde histologische waarnemingen (odontogeen epitheel, verkalkingen en op cement lijkende structuren) zijn aanwijzingen in deze richting.

Bij 61 patienten kon een lokale irritatie (Bijlage I, no. 8) in aanmerking worden genomen. De duur van de afwijkingen varieerde van „enkele weken” tot 15 jaar. Mededelingen hieromtrent zijn echter onbetrouwbaar. De afwijking is niet pijnlijk en wordt daardoor waarschijnlijk pas laat door de patient opgemerkt. De epulis heeft dan meestal reeds een aanzienlijke omvang bereikt en kan daardoor bij het eten hinder veroorzaken.

Röntgenfoto's lieten in 42 gevallen enige resorptie van de proces-sus alveolaris zien.

De behandeling van deze 89 epuliden bestond uit excisie van de epulis en curettage van de onderliggende weefsels. Bij zes patienten ontwikkelde zich binnen korte tijd een recidief. Na behandeling hiervan deed zich bij geen van hen opnieuw een recidief voor.

Pathologie

Het grondpatroon van deze vorm van epulis bestond uit bindweefselachtige cellen met vrij grote kernen; in ongeveer de helft van de gevallen geleken deze duidelijk op fibroblasten. Van de overige




Fig. 25.

Epulis fibrosa. Bundels fibroblasten kruisen elkaar kriskras. H.E. 186 X.

tot deze groep behorende epuliden was in bijna de helft het fibroblasten karakter minder duidelijk, terwijl bij de rest deze cellen, gezien de geringere omvang van de kern, meer op fibrocyten geleken. De fibroblasten waren vaak in bundels gerangschikt, welke elkaar kriskras kruisten. Dit beeld was in veel gevallen karakteristiek voor de afwijking en vormde het criterium voor de diagnose epulis fibrosa (Fig. 25). Overigens kon de hoeveelheid van deze fibroblastenachtige cellen sterk uiteenlopen. In sommige preparaten werden slechts weinig van deze cellen aangetroffen, terwijl voor het overige het beeld beheerst werd door ontstekingsweefsel. In de weinig celrijke epuliden met tussen de fibrocyten veel collageen tussensubstansie, bestond er veel gelijkenis met een collageenrijke epulis granulomatosa of zelfs met normale gingiva. Het bleek dat er soms seriecoupes nodig waren om deze bindweefselachtige cellen aan te tonen en daardoor tot de diagnose te komen.

In dit grondpatroon van bindweefselachtige cellen konden kalk, beenweefsel en op cement gelijkende substanties worden aangetroffen.

In meer dan de helft van de gevallen werd afzetting van *kalk*

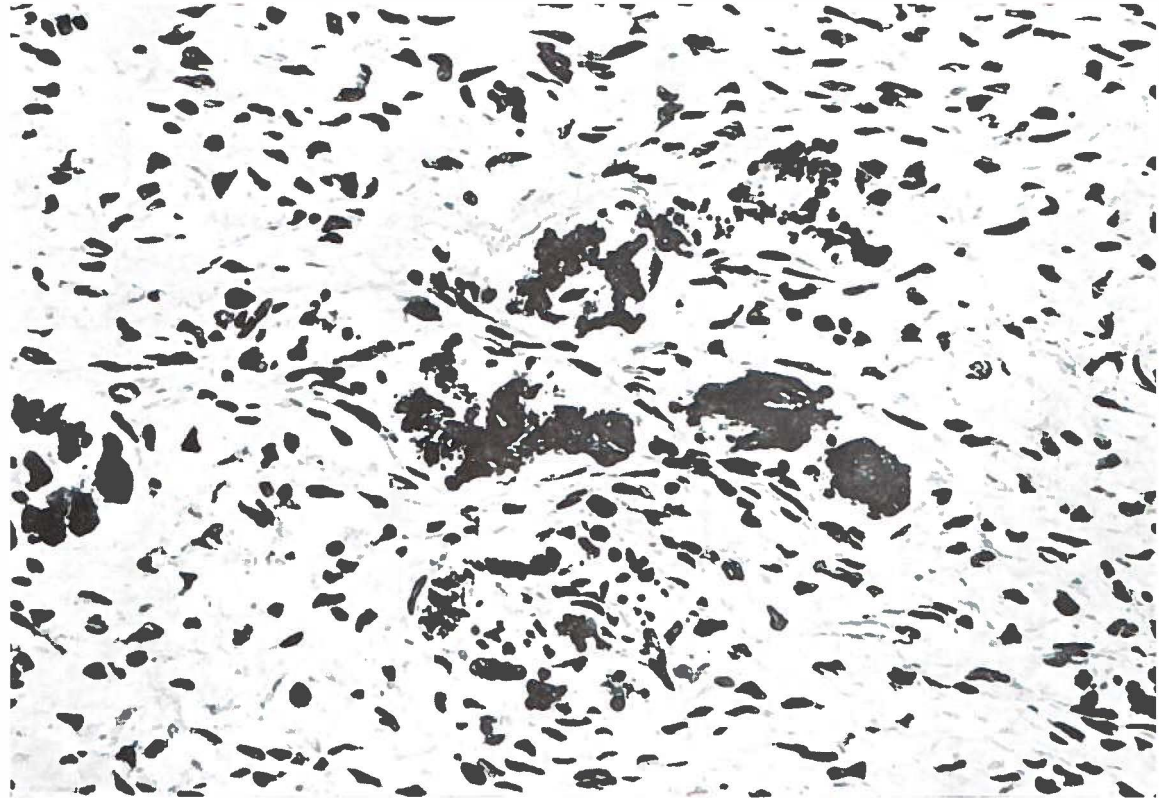


Fig. 26.

Epulis fibrosa. Afzetting van grotere en kleinere kalkpartikels. Het grondpatroon van de bindweefselachtige cellen is hier weinig celrijk. H.E. 470 X.

waargenomen. De omvang hiervan was in de meeste gevallen aanzienlijk, zodat de aanwezigheid ervan direkt opviel. In slechts enkele epuliden was er sprake van geringe kalkafzetting. Het gecalcificeerde materiaal deed zich voor in de vorm van kleinere en grotere partikeltjes, welke een korrelige indruk maakten (Fig. 26). Bepaalde structuren werden niet gevonden, alleen viel in enkele preparaten op dat er in of iets buiten de wand van een verwijd bloedvatje (bandvormige) afzetting van kalk in een groter of kleiner gedeelte van de omtrek van het vaatje had plaatsgevonden.

De vorming van *beenweefsel* werd, evenals de kalkafzetting, in meer dan de helft van de preparaten aangetroffen. De hoeveelheid hiervan was vrijwel steeds zeer duidelijk en bij ongeveer een derde van de gevallen werd het beeld er zelfs door beheerst. Het in de epulis voorkomende beenweefsel is niet van periostale oorsprong. Het kwam voor als solitaire balkjes of in de vorm van een onregelmatig trabekulair netwerk, dat meer of minder dicht was. In enkele gevallen was het beenweefsel vrijwel kompakt. Soms waren de been-

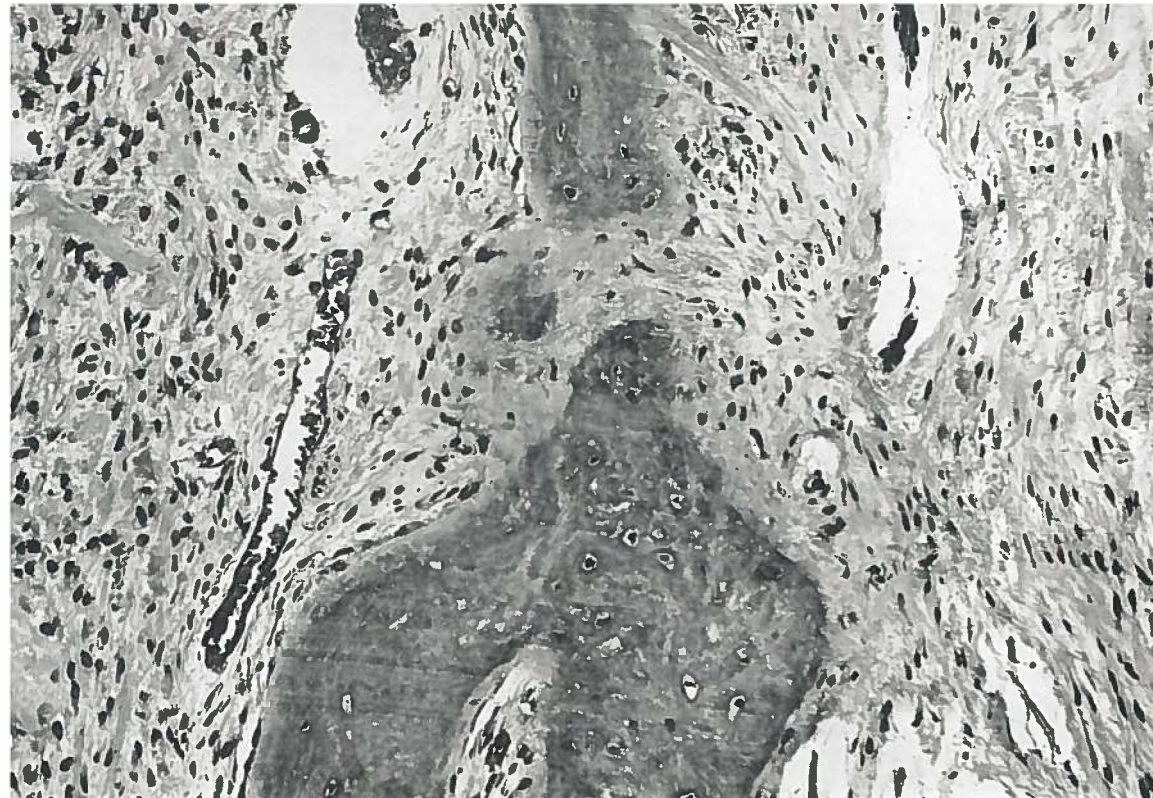


Fig. 27.

Epulis fibrosa. Twee beenbalkjes bedekt met een zoom osteoid waartegen osteoblasten. Tussen de bindweefselachtige cellen van het omgevende weefsel tamelijk veel collagene tussenstof. H.E. 186 X.

balkjes met een laagje osteoid, waarlangs osteoblasten, omgeven, hetgeen duidt op actieve beenaanmaak (Fig. 27).

Naast afzetting van kalk en vorming van beenweefsel werd ook een op *cement gelijkende substantie* waargenomen, en wel in iets minder dan de helft van de onderzochte preparaten. Het cement wordt afgezet in de vorm van grotere of kleinere bollen of plompe balkjes (Fig. 28 en 29). De bolletjes zijn concentrisch gelaagd (ringen van Liesegang) waardoor het beeld veel op dat van een *cementikel* lijkt (Fig. 28). Deze bolletjes kunnen solitair liggen, maar ook opgenomen worden in een grof-vezelige substantie waarin kalk in minder grote mate is afgezet. Zo ontstaan plompe balkjes waarvan een deel grenst aan beenbalkjes. Er wordt wel de naam *osteocement* aan gegeven (Fig. 29).

Deze laatste beelden kunnen overeenkomen met die van het centraal in de kaak gelegen cementofibrooom.

Niet zelden werden verkalkingen, bot en zogenaamde cementikels in combinatie aangetroffen, waarbij de genoemde weefsels niet altijd scherp van elkaar waren te scheiden.

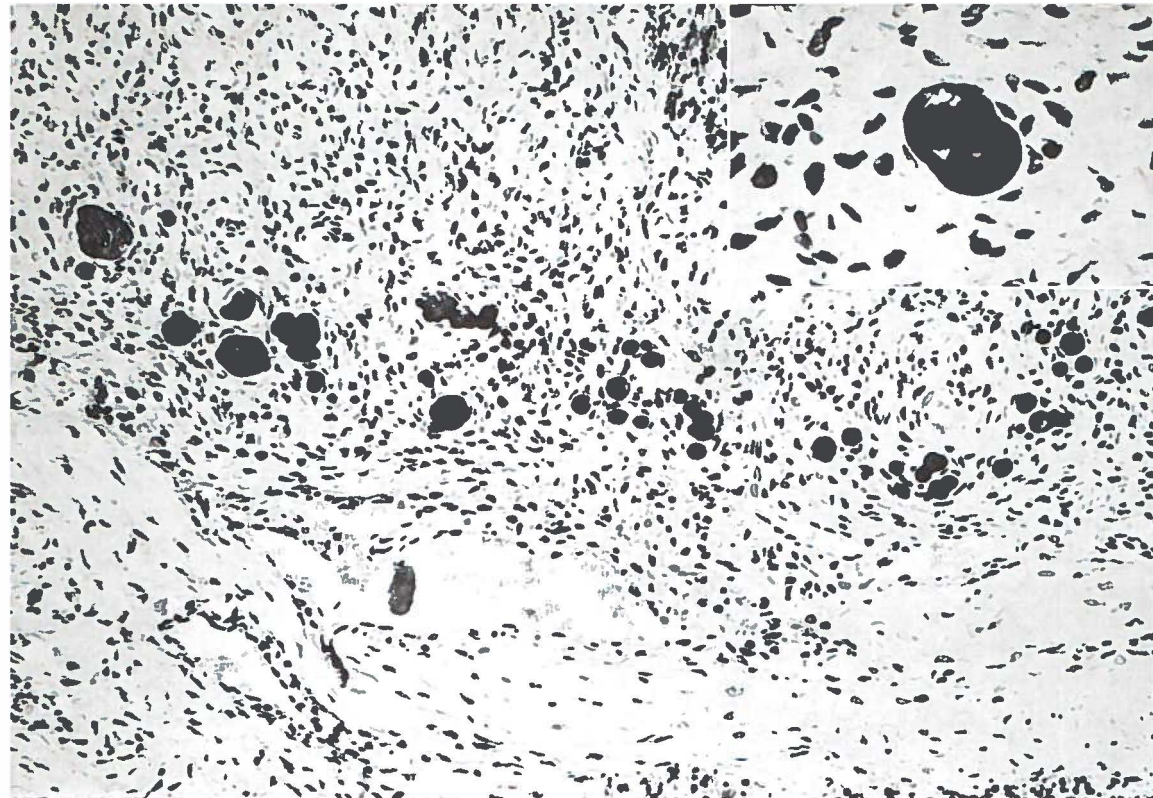


Fig. 28.

Epulis fibrosa. Te midden van weinig celrijk bindweefsel bolvormige afzettingen van een op cement gelijkende substantie: cementikels. H.E. 186 X.
 Inzet: cementikel waarin concentrische afzetting van kalkhoudende substantie. H.E. 470 X.

Odontogeen epitheel werd in elf preparaten in geringe hoeveelheid gevonden (Fig. 30). Restanten van de tandlijst, die de tandkiem met het epitheel van de mondholte verbond, kunnen na differentiatie van het element als veldjes odontogeen epitheel in het tandvlees achterblijven. De aanwezigheid hiervan wordt wel in relatie gebracht met het ontstaan van extra-ossale odontogene afwijkingen.

Ten slotte moet vermeld worden dat in twee preparaten naast kalk, beenweefsel en cement, een kleine hoeveelheid dentine werd waargenomen. Bovendien werd in twee andere epuliden een enkele meerkernige reuscel aangetroffen.

Ontsteking, al of niet gepaard gaande met ulceratie, kwam in bijna driekwart van de gevallen voor. Deze bevond zich meestal in de oppervlakkige lagen, hetgeen verklaard kon worden door een trauma met secundaire infectie van het oppervlak van de epulis. In sommige epuliden waren de ontstekingsverschijnselen zo uitgebreid, dat slechts een klein gebied met het oorspronkelijke beeld van deze vorm van epulis overeenkwam.

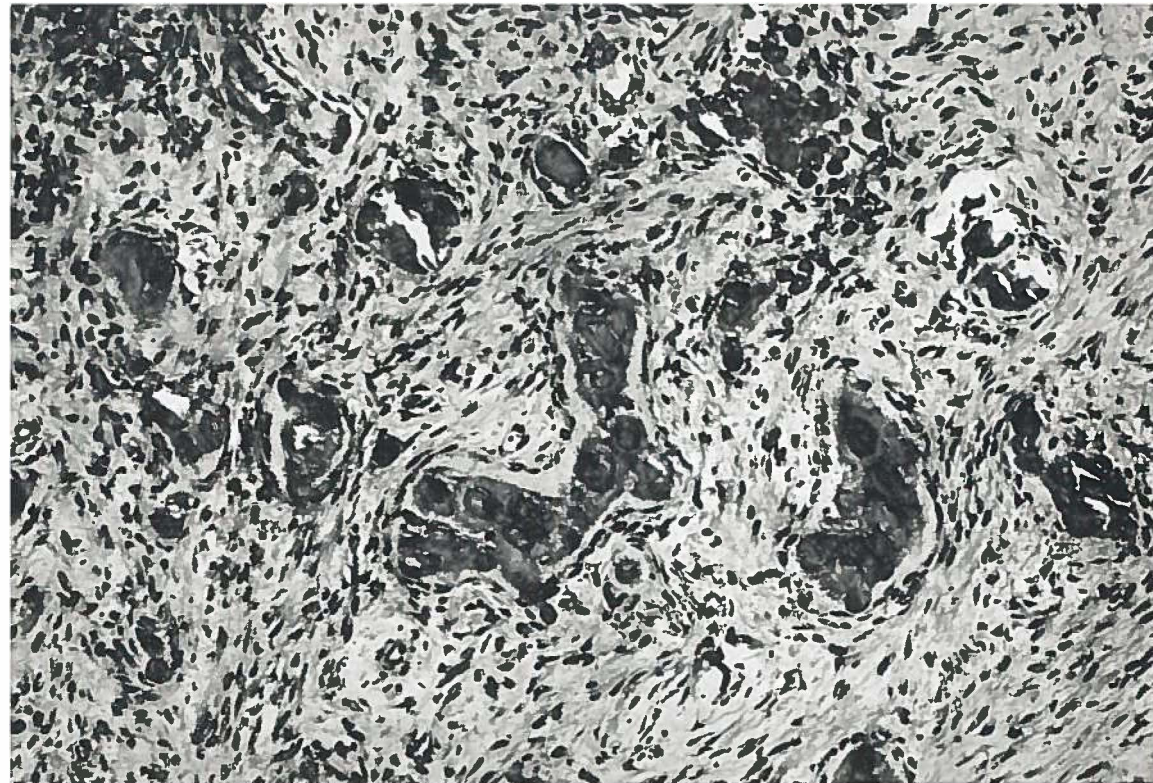


Fig. 29.

Epulis fibrosa. Grof-vezelige, kalkhoudende balkjes (osteocement) met cementspikels. H.E. 186 X.

Epicrise

Bij het bekijken van de preparaten kwam duidelijk naar voren dat de bindweefselachtige cellen, welke het grondpatroon van de afwijking vormden, zich kunnen voordoen als fibroblasten met weinig tussenstof en als fibrocyten met veel collagene tussenstof. Tussen deze twee bestaan allerlei overgangen. Hieruit kan worden gekonkludeerd dat een zekere mate van rijping mogelijk is. De aanmaak van beenweefsel door de afwijking zelf toont, naast activiteit in de vorm van osteoblasten, ook een rusttoestand waarbij geen osteoblastenactiviteit meer is te zien.

De afzettingen van kalk en cement geschieden door de afwijking zelf en zijn niet het gevolg van voorafgaande nekrose.




Fig. 30.

Epulis fibrosa. Te midden van matig celrijk bindweefsel enkele veldjes odontogeen epitheel. H.E. 186 X.

NEOPLASTISCHE EPULIDEN

Epulis gigantocellularis (tumor gigantocellularis gingivae)

„Es liegt daher wesentlich in der Hand des Einzelnen, ob er ein gewisses Ding als Geschwulst anerkennen oder es aus diesem Gebiete hinauswerfen will.”

RUDOLF VIRCHOW (1863)

Over de perifere en de centrale reuscelafwijkingen van de kaak bestaan vele en vaak verwarde opvattingen. Het kernpunt van de tegenstrijdigheden wordt nog steeds gevormd door de vraag of deze reuscelafwijkingen echte gezwellen dan wel reactieve nieuwvormingen zijn.

Het histologische beeld van de afwijking wordt gevormd door een netwerk van jonge bindweefselcellen, waartussen zich een groot aantal meerkernige reuscellen en talrijke capillairen bevinden. Ten opzichte van het bedekkende normaal gelaagde plavei-epitheel is het tumorweefsel door een pseudokapsel van bindweefsel gescheiden. Deze samenstelling is er de oorzaak van dat de reuscelepulid zich klinisch als een blauwpaarse, weke tumor voordoet.

De reuscelepulid wordt door de meeste onderzoekers gerangschikt onder de reparatieve ontstekingsprocessen, die ontstaan als reactie op een traumatische beschadiging. De afwijking zou bestaan uit resorptief, vaatrijk granulatieweefsel. Men ontkomt echter niet aan de indruk dat deze theorieën onvoldoende gefundeerd zijn. Naar onze mening komt de histologie van de reuscelepulid niet overeen met die van granulatieweefsel. In het tumorweefsel ontbreekt in de meeste gevallen ontstekingsinfiltraat. Alleen bij de ulcererende en secundair geïnfecteerde epuliden kan men ontstekingscellen waarnemen; de lokalisatie hiervan blijft dan echter meestal beperkt tot de subepitheliale zone.

De opvatting van BROSCHE (1952, 1953, 1956, 1957, 1963) dat de reuscelepulid een resorptiegranuloom is, waarvan de reuscellen betrokken zijn bij de fagocytose van de overmaat aan uit de vaten getreden

bloed, bleek in dit onderzoek evenmin te kunnen worden ondersteund. De plaats van de reuscellen in het tumorweefsel is niet afhankelijk van gebieden waar rode bloedlichaampjes en bloedpigment aanwezig zijn. De hoeveelheid bloedpigment is vrouwens relatief zeer gering en bevindt zich meestal in konglomeraties perifeer van het tumorweefsel (Fig. 38). Slechts enkele reuscellen laten opname van erythrocyten en hemosiderine in het cytoplasma zien. Bij verreweg de meeste reuscellen kan deze fagocytose niet worden waargenomen.

Het histologische onderzoek van het eigen materiaal geeft geen aanknopingspunten om de reuscelepulis als een reactieve nieuwvorming op te vatten. De afwijking wordt in deze studie dan ook gerangschikt onder de neoplasmata. De snelle groei van de epulis en de daarmee vaak gepaard gaande resorptie van onderliggend bot en aangrenzende radices (invasieve groei!) zijn twee klinische kenmerken, welke ertoe bijdragen om tot een tumorachtige aard van de reuscelepulis te besluiten. Hieraan kan nog worden toegevoegd de eigenschap van snelle recidiefvorming na onvolledige verwijdering.

De opvatting van de reuscelepulis als neoplasma is te wijten aan een nog onvoldoende kennis van de pathogenese van deze afwijking. Wellicht brengt het onderzoek in de toekomst meer klaarheid in het wezen van deze reusceltumoren. Elektronenmikroskopisch onderzoek (MILLER en MONTELEONE, 1957; GUSEK, 1958; DAVID en KORTH, 1959; DREPPER, THEMANN en WANNENMACHER, 1961) heeft in deze tot nu toe geen duidelijk resultaat opgeleverd. De mogelijkheid bestaat dat de enzymhistochemie ons meer inlicht over de activiteit van de reuscel en dat daaruit bepaalde konklusies kunnen worden getrokken over de aard van de afwijking. De klinische ervaring heeft geleerd dat de reuscelepulis als een goedaardige afwijking kan worden beschouwd. Wel is er in de literatuur een enkele publikatie, o.a. van LINDEMANN en LORENZ (1950), waarin de mogelijkheid van maligne degeneratie wordt verondersteld. Men kan zich hierbij echter afvragen of de primaire afwijking niet een reuscel-sarcoom geweest zou kunnen zijn en of mogelijk de radiologische behandeling van de primaire afwijking een rol heeft gespeeld.

Doordat bij de reuscelepulis de meeste reuscellen geen fagocytose tonen, kan men de konklusie trekken dat er een functioneel verschil bestaat tussen de reuscel van de epulis gigantocellularis en de vreemdlichaamreuscel. De reuscellen van de reuscelepulis kunnen dan ook als een specifieke tumorcel beschouwd worden. De meeste onderzoekers zijn het wel eens over de bindweefselachtige oorsprong van de afwijking, maar over de herkomst van de reuscellen bestaat nog verschil van mening. In vele gevallen kan men het ontstaan van de

reuscellen verklaren vanuit een samenvloeien van de cellen van het grondpatroon. Daarnaast kan er echter ook een opvallende relatie met de bloedvaatjes bestaan. De reuscel maakt dan deel uit van de vaatwand en kan in het lumen van het vat uitpuilen. In sommige gevallen lijkt de reuscel geheel in het lumen van het bloedvat te liggen.

In de literatuur komt men de opvatting tegen dat er in het geval van perifere en centrale reuscelafwijkingen van de kaak, vooral wanneer het een recidief betreft, bij de patient een bloedonderzoek moet worden gedaan naar de waarden van calcium, fosfor en alkalische fosfatase in verband met de mogelijkheid van hyperparathyreoidie. Er moet hierbij echter wel opgemerkt worden dat dit slechts dan van waarde is, wanneer het om centrale reuscelafwijkingen (centrale reuscel„epulis”, „echte” reusceltumor, cherubisme, aneurysmatische beencyste) gaat, die klinisch en in veel gevallen ook histologisch op de zogenaamde „bruine tumoren” tengevolge van hyperparathyreoidie kunnen lijken. Bij een perifere reuscelafwijking, die haar oorsprong vindt in de weke delen (epulis gigantocellularis) is daarentegen dit bloedonderzoek naar onze mening niet noodzakelijk. Bij geen enkele patient was er sprake van hyperparathyreoidie.

Uit bovenstaande blijkt wel dat de ware aard van de reuscelepulis nog niet is opgehelderd.

Kliniek

De epulis gigantocellularis heeft enkele klinische eigenschappen, welke zo kenmerkend voor de afwijking zijn, dat de clinicus in vele gevallen een juiste diagnose kan stellen. Niettemin blijft de eis van kracht dat het tumorweefsel histologisch wordt onderzocht.

In het algemeen is de reuscelepulis een elastische, zachte en sponzige weefselmassa van blauwpaarse kleur, overtrokken door een melkachtig waas (Plaat II, Fig. 2). De meeste reuscelepuliden zijn breed aangehecht en hebben een bolronde, al of niet gelobde vorm. In vergelijking tot de andere epulidvormen groeien de reuscelepuliden in een kortere tijd uit tot aanzienlijke afmetingen (enkele centimeters). Door deze omvang wordt hinder ondervonden bij het kauwen van voedsel en ontstaat beschadiging van de afwijking. In enkele gevallen is de afdruk van het antagonistische element in het oppervlak van de epulis te zien (Fig. 31). Door deze herhaalde irritatie kan de afwijking gemakkelijk gaan bloeden en soms pijn veroorzaken. Eveneens kunnen oppervlakkige ulceratie en secundaire ontsteking het klinische beeld vertroebelen. Er zijn van de 227 epuliden uit dit on-

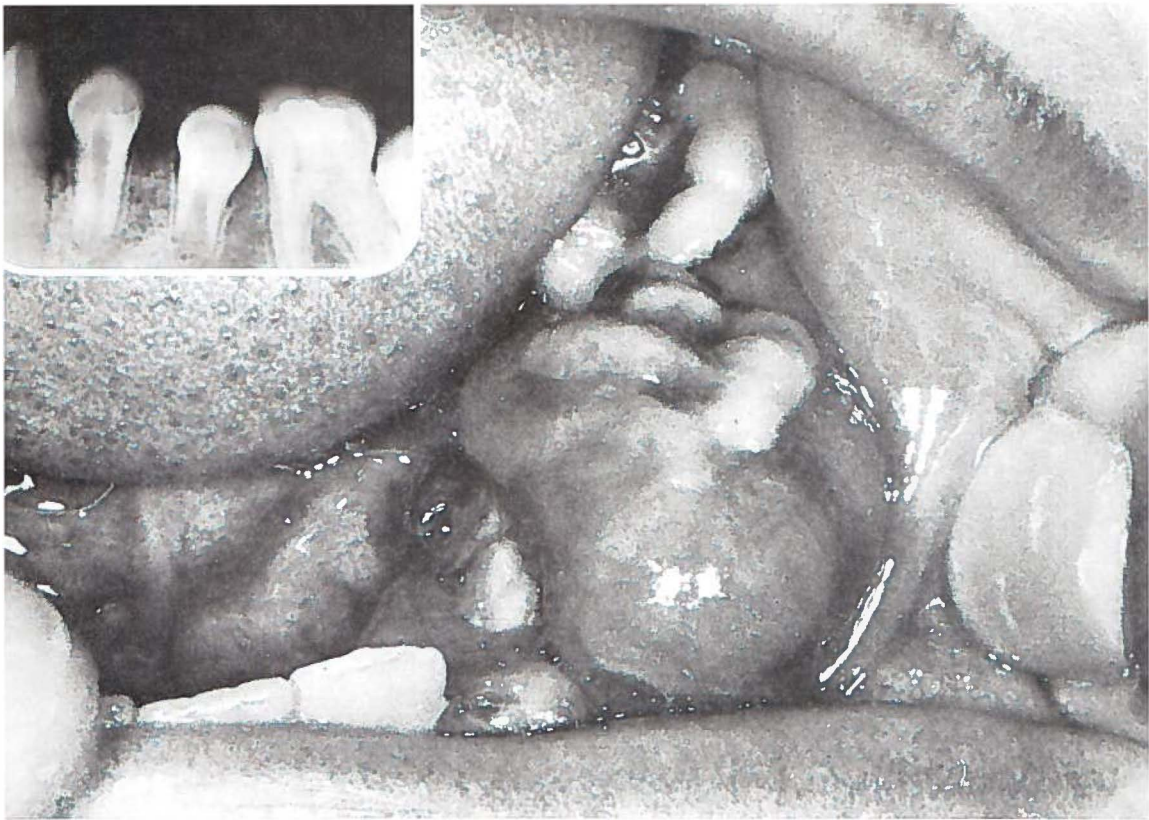


Fig. 31.

Epulis gigantocellularis. De afwijking is twee maanden geleden ontstaan nadat de melkmolaren linksonder waren verloren gegaan. De afdruk van het antagonistische element in de bovenkaak is in het oppervlak van de epulis zichtbaar. Röntgenologisch is er geen duidelijke botresorptie te zien.

♂ 11 j. (Pk. 65/142).

derzoek 37 reuscelepuliden. De epulis gigantocellularis is dus niet de meest voorkomende epulisvorm, zoals sommige auteurs (o.a. AXHAUSEN, 1950; BARTH en DEUTSCHMANN, 1965) beweren. De voorkeur voor het vrouwelijk geslacht komt ook in deze groep tot uiting. Er zijn 23 vrouwen (62 %) tegen 14 mannen; van deze 37 patiënten was de jongste 5 jaar en de oudste 66 jaar. De verdeling over de verschillende leeftijdsgroepen wordt in Fig. 32 weergegeven. Deze laat zien dat er in de leeftijdsgroep van 0-15 jaar twaalf reuscelepuliden voorkomen, waarbij praktisch geen verschil in verdeling over de geslachten bestaat. Opvallend is dat er in de leeftijdsgroep van 15-45 jaar, welke de vruchtbare periode van de vrouw genoemd kan worden, twaalf vrouwen voorkomen. Het is dus mogelijk dat de geslachtshormonen ook bij de ontwikkeling van deze epulisvorm een zekere rol spelen. In de oudere leeftijdsgroep (45 jaar en ouder) is de verdeling over beide geslachten wederom gelijk.

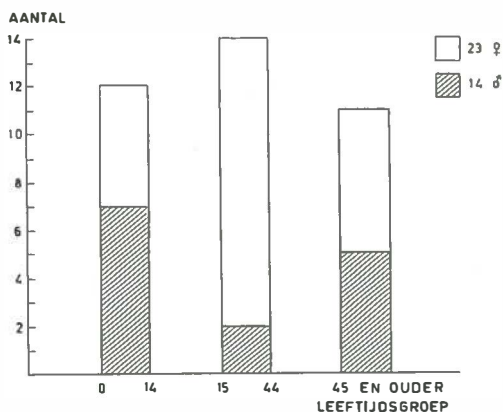


Fig. 32.

Aantal en verdeling van de epulis gigantocellularis naar geslacht en leeftijd.

De verdeling van het aantal reuscelepuliden over boven- en onderkaak toont geen noemenswaard verschil. Aan de bovenkaak waren er 17 en aan de onderkaak 20 gezeteld (Tabel 18). Een groot aantal (23 epuliden = 62 %) was in de incisief-cuspidaatstreek gelokaliseerd.

Tabel 18.

Lokalisatie van de epulis gigantocellularis bij 37 patienten; (.) aantal vrouwen.

	incisief-cuspidaatstreek	premolaar	molaar	totaal
maxilla	12	3	2	17 (10)
mandibula	11	3	6	20 (13)
	23	6	8	37 (23)

In dit onderzoek tonen de bevindingen over het voorkomen in bepaalde leeftijdsgroepen en de lokalisatie van de reuscelepulis aan, dat de theorie van GESCHICKTER en COPELAND (1949) niet opgaat. Zij nemen immers aan dat de reuscelepulis een directe relatie heeft tot de osteoclastische resorptie van de wortels van melkelementen. Het voorkomen van deze epulidvorm zou hiermee echter beperkt zijn tot een jongere leeftijdsgroep en een lokalisatie mesiaal van de blijvende eerste molaren. Dit is echter niet het geval. Fig. 32 laat zien dat deze epulis in alle leeftijdsgroepen wordt aangetroffen en het voorkomen ervan dus niet beperkt blijft tot de periode gedurende welke de wisseling plaatsheeft van het melkgebit naar de blijvende dentitie. Uit Tabel 18 blijkt dat de reuscelepulis ook in de molaarstreek gelokaliseerd kan zijn, hetgeen in tegenspraak is met de bewering van GESCHICKTER en COPELAND dat deze epuliden alleen daar voor-

komen waar het blijvende gebitselement is voorafgegaan door een melkelement.

De toestand van het gebit wordt in Tabel 19 weergegeven. Hierbij springen twee punten duidelijk in het oog: ten eerste de elf patiënten met een wisselgebit, hetgeen toch weer een relatie zou kunnen doen veronderstellen met het resorptieproces van de melkelementen; ten tweede het grote aantal (16 patiënten) met een tandeloze kaak.

Tabel 19.

Toestand van het gebit van 37 patiënten met een epulis gigantocellularis; (..) aantal vrouwen.

melkgebit	— (—)
wisselgebit	11 (5)
blijvend gebit	2 (1)
gemutileerd gebit	8 (6)
edentaat	16 (11)
onbekend	— (—)
<hr/>	<hr/>
totaal	37 (23)

Van deze 16 edentate patiënten wordt in Tabel 20 de verdeling naar geslacht en leeftijd weergegeven. Bij slechts één patient heeft kort tevoren extractie van een gebitselement plaatsgevonden. De overigen zijn reeds gedurende enige maanden tot vijf jaar tandeloos, waardoor een trauma tengevolge van gebitsextractie als etiologische faktor voor onwaarschijnlijk mag worden gehouden.

Tabel 20.

Verdeling over geslacht en leeftijdsgroepen van 16 tandeloze patiënten met een epulis gigantocellularis.

	Leeftijdsgroep 15 - 45 jaar	Leeftijdsgroep 45 jaar en ouder
man	2	3
vrouw	9	2
<hr/>	<hr/>	<hr/>
totaal	11	5

Alle edentate patiënten droegen een totale prothese. Het ligt voor de hand deze hier als een lokale irritatie te beschouwen. In hoeverre dit echter in de etiologie van de afwijking is betrokken, blijft een punt van discussie. Van de 21 patiënten, die nog eigen tanden en kiezen hadden, kon bij 16 een lokale irritatie (Bijlage I, no. 8) in aanmerking worden genomen.

Bij 26 patiënten laten de *röntgenfoto's duidelijke resorpties* van het bot en soms ook van de radices zien (Fig. 33 en 34). De botresorpties hebben een grillig verloop en zijn niet duidelijk begrensd. Soms wekt het beeld de indruk van een invasieve groei.

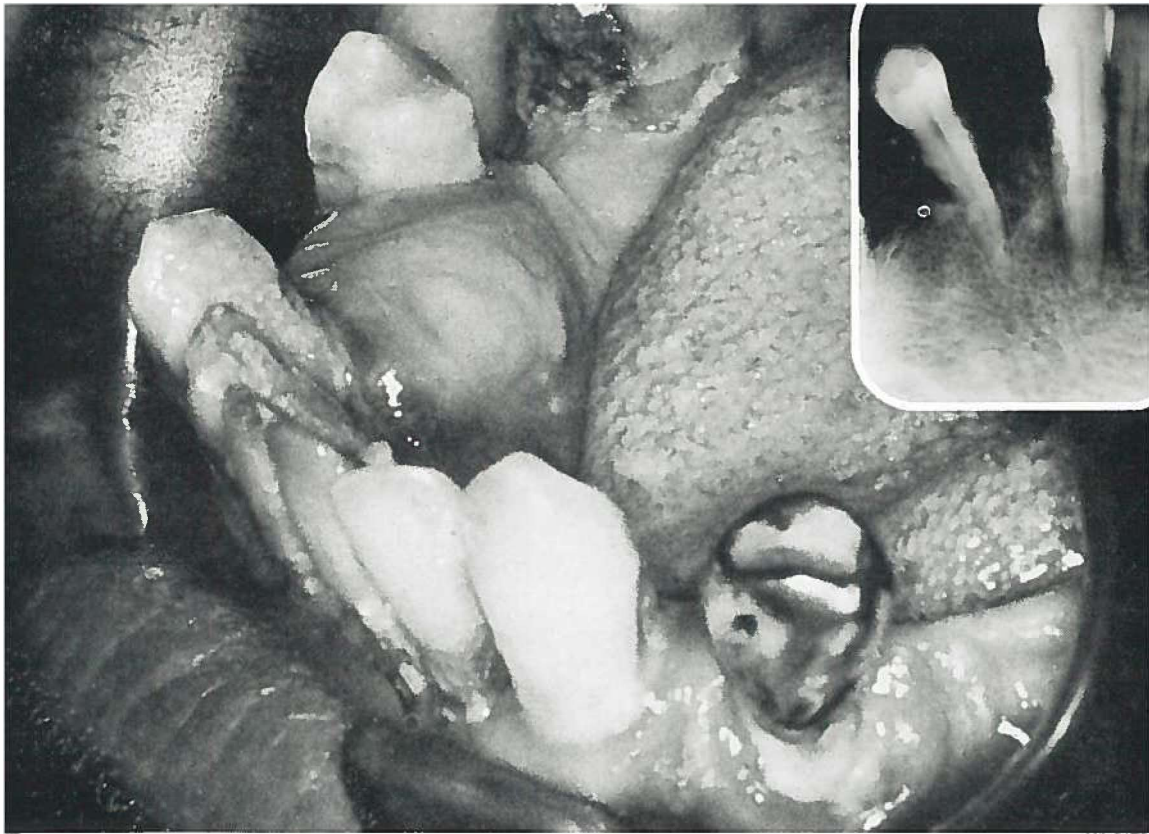


Fig. 33.

Epulis gigantocellularis. Recidief van één jaar oud, dat ontstaan is een half jaar na verwijdering van de eerste tumor. Door de groei van de epulis zijn de Cid en de P₁id van elkaar gedrongen. Op de röntgenfoto naast onscherp begrensde botresorptie, ook resorptie van de radices Cid en P₁id zichtbaar.
♂ 57 j. (Pk. 61/1724).

Oppervlakkig gelegen reuscelepuliden kunnen een beperkte botresorptie geven (b.v. komvormige resorptie van de buccale lamel van de processus alveolaris), welke op de routine röntgenfoto's niet zichtbaar is en zich alleen bij verwijdering van de afwijking toont. Hoewel het röntgenbeeld van de reuscelepulis niet pathognostisch is, kan wel gezegd worden dat het de enige vorm van epulis is die in het algemeen deze duidelijke röntgenologische afwijkingen laat zien.

De *behandeling* van deze epulisvorm bestaat uit excisie en grondige curettage van de omgevende weefsels. Dit dient in verband met de neiging tot recidief uitgebreider te worden gedaan dan bij de overige vormen (Hoofdstuk X). Na behandeling van deze 37 reuscelepuliden trad recidief op bij drie patienten, die weer op dezelfde wijze werden behandeld als voor de primaire afwijking. Hierna werd geen recidief meer gezien.

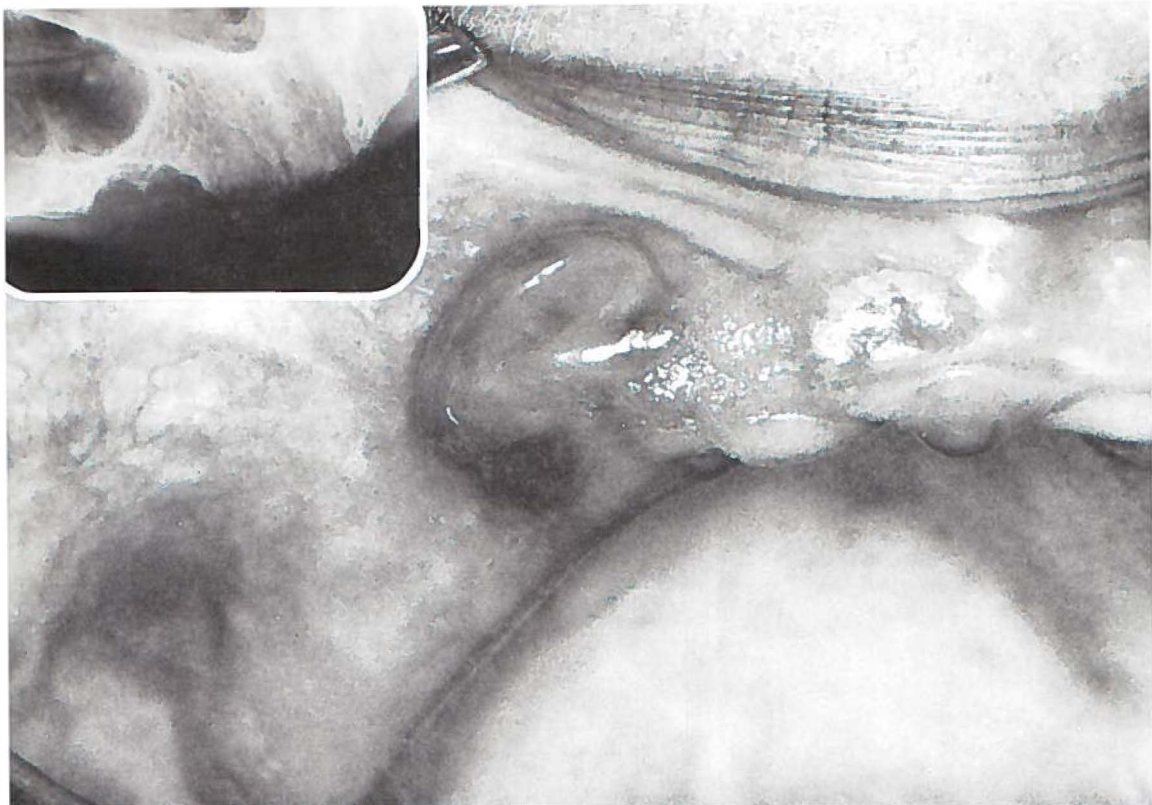


Fig. 34.

Epulis gigantocellularis. Vijf jaar geleden vond totale extractie van het gebit plaats. Op de röntgenfoto is duidelijke botresorptie te zien. ♀ 44 j. (Pk. 61/1660).

Pathologie

De reuscelepuliden vertoonden in het algemeen een *grondpatroon van bindweefselachtige cellen*. De celrijkdom was meestal groot en de hoeveelheid tussenstof gering. In ongeveer een kwart van de gevallen was deze hoeveelheid tussenstof wat groter, waardoor de afwijking een minder celrijke indruk maakte. De kernen van de cellen van het grondpatroon waren langwerpig en licht onregelmatig van vorm. De hoeveelheid chromatine liep uiteen. Meestal was er zoveel chromatine, dat de kernen tamelijk donker waren. Daarnaast kwamen er kernen met weinig chromatine voor, waardoor deze een enigszins blazige indruk maakten. De cellen hadden meestal geen bepaalde rangschikking, maar wel was hier en daar enige bundelvorming te zien. In vrijwel alle preparaten werd sporadisch een mitose van de cellen van het grondpatroon aangetroffen. In enkele epuliden was deze activiteit groter; in één zelfs één per gezichtsveld bij een vergroting van 500 X.

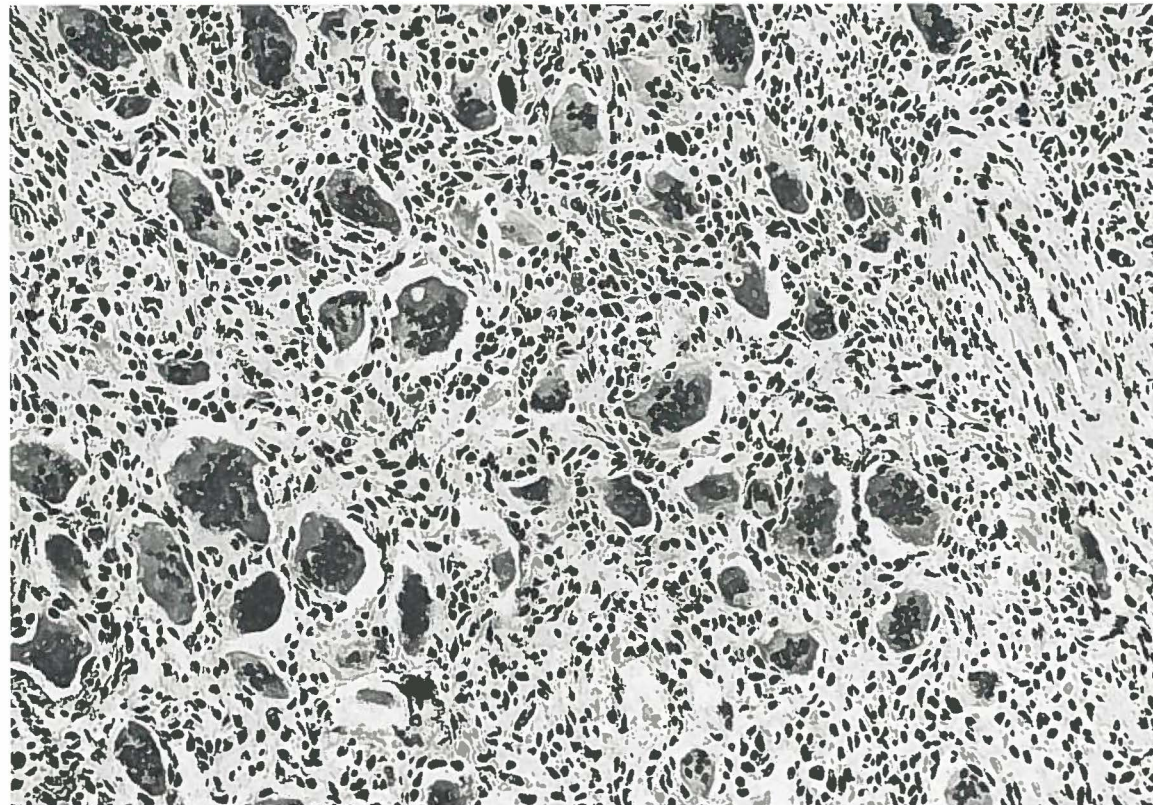


Fig. 35.

Epulis gigantocellularis. Grondpatroon van bindweefselachtige cellen zonder duidelijke bundelvorming. Meerkernige reuscellen met een uiteenlopend aantal kernen. H.E. 189 X.

In het grondpatroon lagen *meerkernige reuscellen*, waarvan de spreiding niet overal even gelijkmatig was. Ook gezichtsvelden met betrekkelijk weinig reuscellen kwamen voor. Het aantal kernen in de reuscellen liep uiteen van enkele tot meer dan 100. Over het algemeen werden echter niet meer dan 30 à 40 kernen per reuscel aangetroffen (Fig. 35). De reuscellen met slechts enkele kernen geleken veel op de cellen van het grondpatroon en wekten de indruk hieruit te zijn voortgekomen. Voor een oorsprong uit de endotheelcellen van de capillairen werden geen aanwijzingen gezien. Wel vormden de reuscellen geregeld een deel van de wand van capillairen, welke dan gedilateerd waren (Fig. 36).

De afwijking toonde in bijna de helft van de gevallen bindweefsel-schotten. Hierin werd een enkele keer rijp of jong beenweefsel aangetroffen. Aanmaak van beenweefsel door de tumor zelf was niet duidelijk. In twee gevallen werd dit overwogen, maar de mogelijkheid dat het beenweefsel toch in een bindweefsel-schot was ontstaan, kon niet worden uitgesloten.

Te midden van de cellen van het grondpatroon lagen in ongeveer

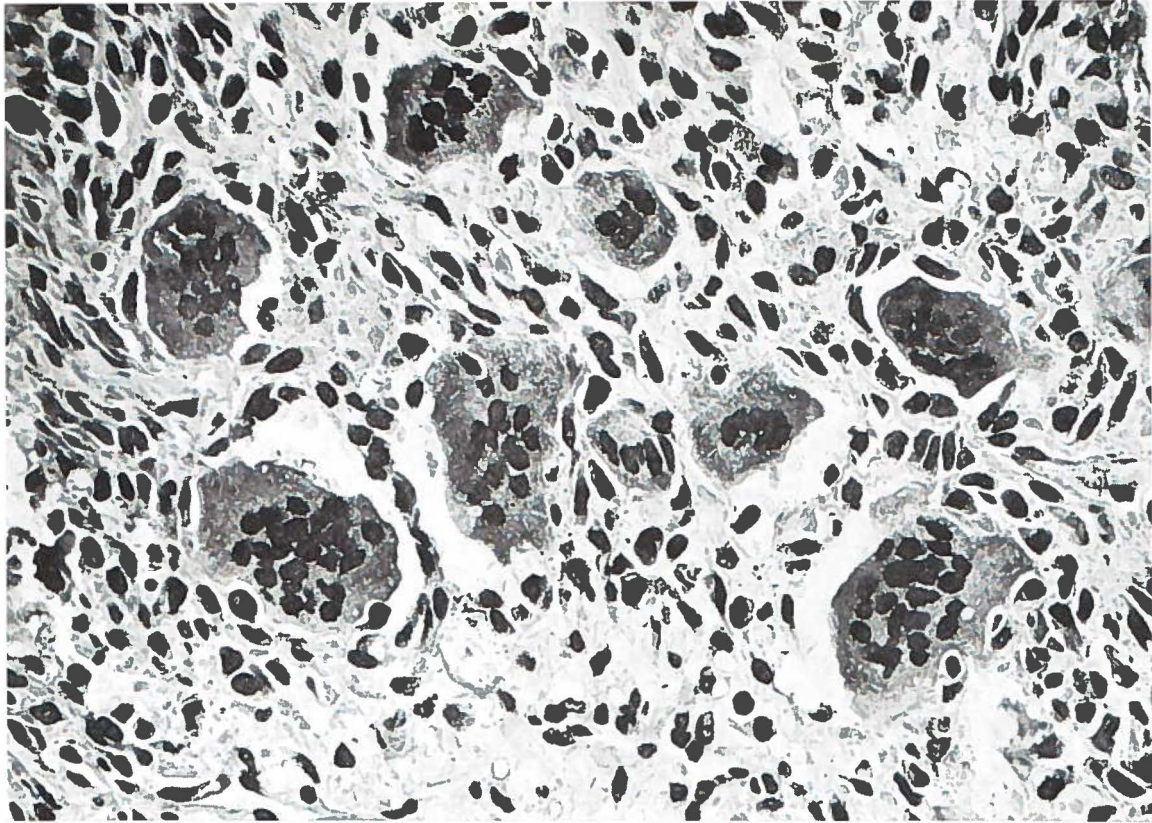


Fig. 36.

Epulis gigantocellularis. Enkele gedilateerde capillairen. Meerkernige reuscellen vormen hier en daar een deel van de wand of puilen in het lumen uit.
H.E. 472 X.

een derde van de gevallen *vrij veel capillairen*. In de overige gevallen was het aantal capillairen matig tot betrekkelijk gering.

De *begrenzing* van het tumorweefsel ten opzichte van de omgeving was over het algemeen tamelijk scherp en bestond uit een bredere of smallere laag bindweefsel (Fig. 37). In dit bindweefsel werd in de helft van de gevallen bruin korrelig ijzerpigment aangetroffen (Fig. 38). De hoeveelheid ervan liep zeer uiteen, doch was meestal gering. Slechts in één geval werd ijzerpigment in het tumorweefsel zelf waargenomen. Het door sommige auteurs geconstateerde fagocytieren van erythrocyten en ijzerpigment door de meerkernige reuscellen werd niet gezien.

In de helft van de gevallen was er oppervlakkige ulceratie met ontsteking. Het ontstekingsinfiltraat was niet ver in de afwijking doorgedrongen.

In geen van onze gevallen werden aanwijzingen voor maligniteit waargenomen.

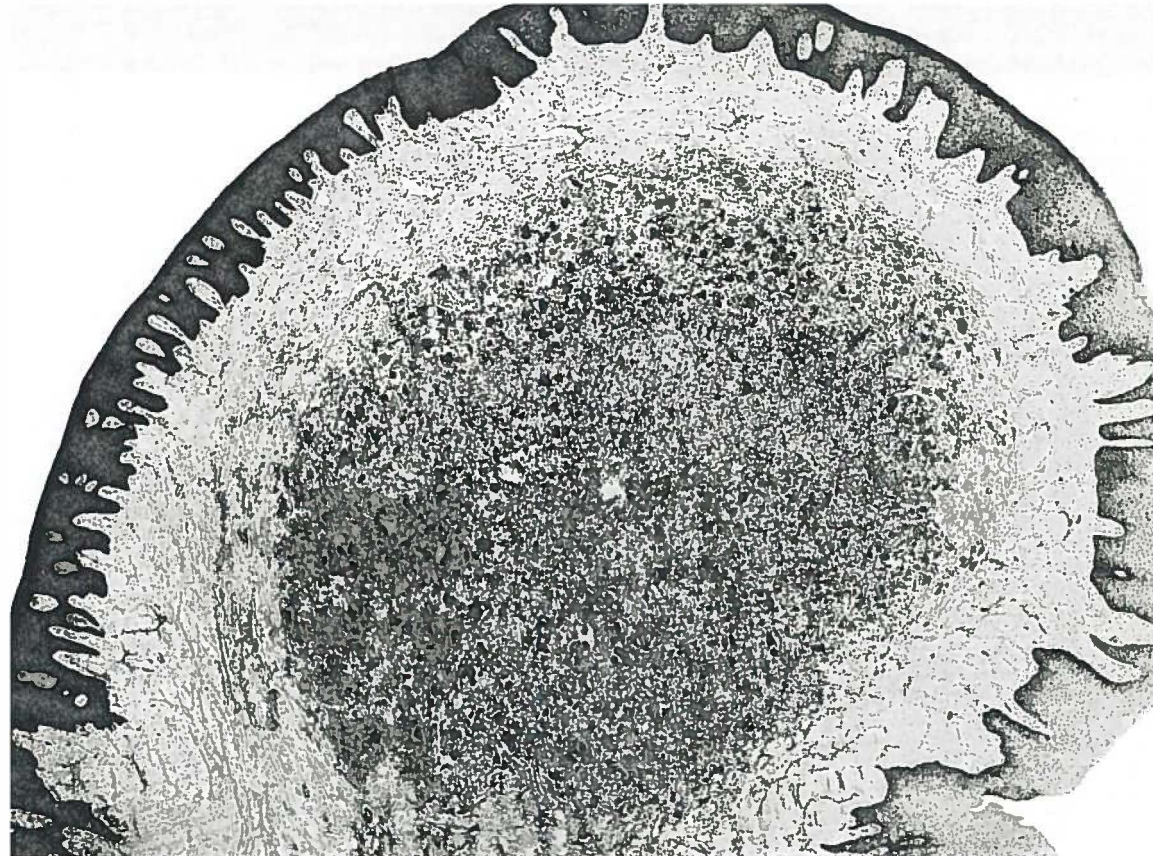

Fig. 37.

Epulis gigantocellularis. Celrijk grondpatroon met veel meerkernige reuscellen. De begrenzing ten opzichte van de omgeving is scherp. Er is geen ontstekingsinfiltraat in de tumor en in de directe omgeving daarvan. H.E. 28 X.

Epicrise

Op grond van bovenstaande bevindingen kan worden gesteld dat de *reuscelepulis* niet het gevolg is van een ontstekingsproces. De klinische en histologische eigenschappen wijzen echter wel *duidelijk* in de richting van een *neoplasma*. De epulis gigantocellularis wordt in deze studie dan ook onder de tumoren gerangschikt.

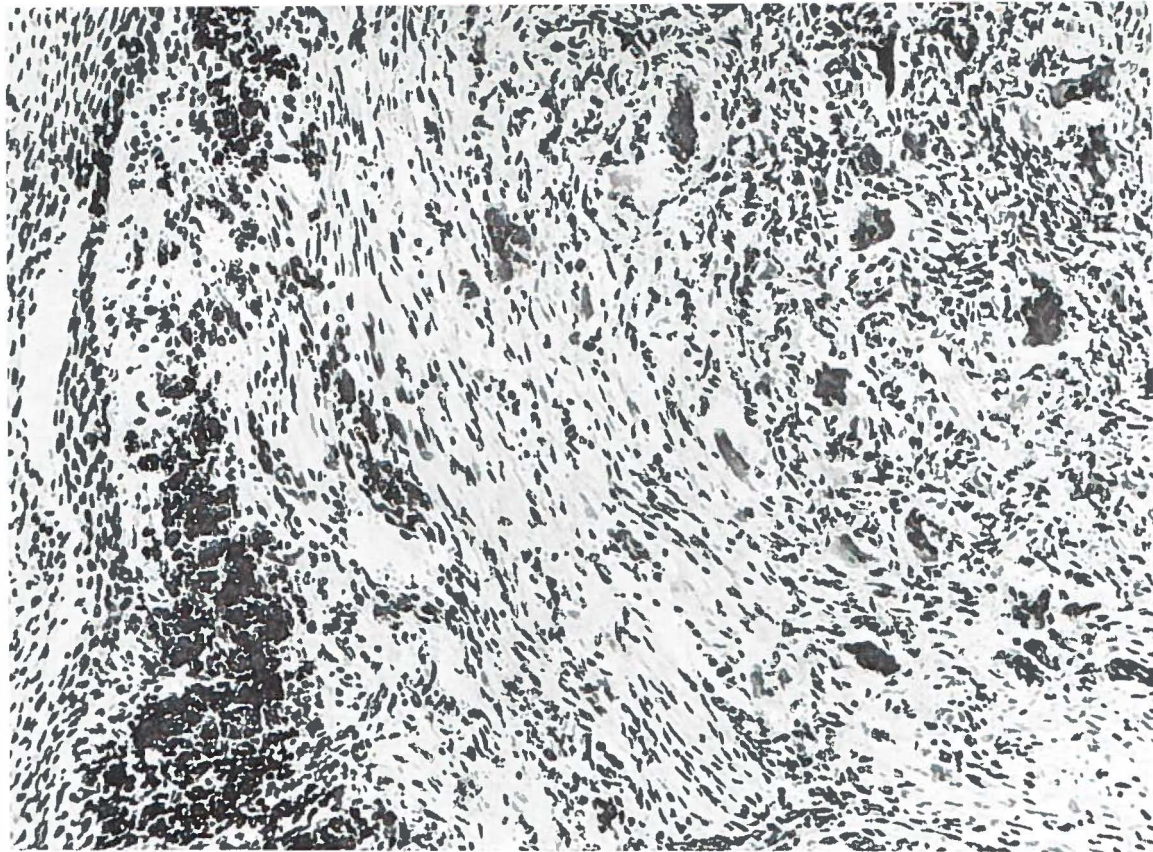


Fig. 38.

Epulis gigantocellularis. Vrij veel ijzerpigment in een deel van het bindweefsel om de tumor. H.E. 217 X.

BEHANDELING

De behandeling van de epuliden in het algemeen heeft door het toenemen van de kennis van de pathologische anatomie van deze afwijkingen en de daardoor veranderde opvatting over de aard van de diverse epulisvormen, in de loop van de tijd verschillende wijzigingen ondergaan.

In de periode dat men nog veronderstelde met maligne afwijkingen te doen te hebben, zoals bij de epulis gigantocellularis, was de behandeling vrij rigoureuus (goedaardige reusceltumoren werden gedurende lange tijd als reuscelsarcomen beschouwd!). Chirurgische verwijdering van de epulis tot ver in het gezonde weefsel resulteerde niet zelden in een aanzienlijke mutilatie. Men schroomde zelfs niet over te gaan tot partiële resecties van de boven- of onderkaak. Zelfs resecties met verlies van continuïteit van de onderkaak zijn beschreven (VON IMMENKAMP, 1938, 1957; AXHAUSEN, 1943, 1950; LINDEMANN en LORENZ, 1950; HAMMER, 1952).

Het spreekt voor zich dat deze uitgebreide chirurgische ingrepen erop gericht waren de mogelijkheid van recidief uit te sluiten. De angst voor maligne ontaarding en metastasering was zeer groot.

Toen het goedaardige karakter van de verschillende epulisvormen duidelijk werd, is men meer terughoudend geworden. Vooral van tandheelkundige zijde werd het opofferen van gebitselementen betreurd en drong men aan op behoud ervan. Een meer conservatieve chirurgische behandeling, bestaande uit excisie van de epulis aan de steel en curettage van het onderliggende bot, werd door velen aanbevolen (o.a. TRAUNER, 1948, 1958).

Ook waren er auteurs die elektrocauterisatie, alleen of in combinatie met chirurgische behandeling, propageerden (GROSS, 1934; BORBÉLY en SLOVIK, 1961).

Radium- en röntgenbestraling werden door enkelen beschouwd als de belangrijkste behandelingsmethode (KÜMER en WOLF, 1926; SCHINZ en UEHLINGER, 1931; RONCHESE, 1965). De epulis granulomatosus bleek bijzonder stralengevoelig te zijn en verdween als sneeuw voor de zon (AXHAUSEN, 1943, 1950). Bovendien werd met de stralenterapie de patient een chirurgische „ingreep” bespaard.

Een combinatie van chirurgische behandeling met een voor- en nabestraling werd eveneens gedurende korte tijd toegepast (KÜMER en WOLF, 1926; SCHÖNBAUER, 1957).

Vaak is het niet alleen de epulis, die verwijderd moet worden, maar ook de lokale irritatie, welke moet worden gezien in relatie tot het ontstaan van de afwijking (THOMA, 1960; McCARTHY en SHKLAR, 1964).

Alle 227 bij dit onderzoek betrokken epuliden werden conservatief chirurgisch behandeld. Naar onze mening is deze behandelingsmethode te verkiezen boven elektrocauterisatie, bestralen of combinaties hiervan. De bezwaren welke aan de andere methoden verbonden zijn, zoals nekrose tengevolge van elektrocauterisatie en bestralen, beschadiging van groeicentra en tandkiemen door röntgenbestraling, verminderde genezingstendens in bestraald gebied en de mogelijkheid van maligne degeneratie van de afwijking na bestralen, al deze ontbreken bij een eenvoudige chirurgische verwijdering.

Deze chirurgische behandeling is een betrekkelijk kleine ingreep, welke onder lokale anesthesie kan worden uitgevoerd en door de patient goed wordt verdragen. De lokalisatie van de epulis is zodanig, dat een goede benadering en een zorgvuldige behandeling mogelijk zijn. De epulis wordt tot in de gezonde gingiva omsneden en verwijderd. Vervolgens wordt het onderliggende bot met zorg gecuret-teerd. Voor deze curettage is een scherpe lepel meestal voldoende. Bij meer uitgebreide afwijkingen kan men gebruik maken van de knabbeltang en in laatste instantie van de botfraais. Meestal is een primair sluiten van de wond niet mogelijk en zal een genezing per secundam verkregen moeten worden. Bij vrij uitgebreide wonden biedt een zinkoxyde-eugenol wondverband, dat eventueel door een gingivectomiespalkje op zijn plaats wordt gehouden, een goede bescherming van de wond. Dit wondverband wordt gedurende tien dagen in situ gelaten.

In vele gevallen bestaat de behandeling niet uitsluitend uit excisie van de epulis en curettage, daar immers bij aanwezigheid van lokale irritaties (Bijlage I, no. 8) niet verzuimd moet worden deze weg te nemen.

Wanneer de buurelementen van de epulis, vooral wanneer het een epulis gigantocellularis betreft, door welke oorzaak ook, losstaan of los komen te staan, is extractie geïndiceerd. In de meeste gevallen kan echter verwijdering van gebitselementen achterwege blijven.

Doordat de aard van de epulis gigantocellularis nog omstreden is, berust de behandeling van deze afwijking niet op de pathologisch-anatomische waardering, maar eerder op de klinische ervaring dat

het een goedaardige afwijking is, waarbij maligne degeneratie en metastasering, althans in deze groep van 37 reuscepuliden, niet voorkomen. Deze afwijking onderscheidt zich wel van de andere epulisvormen door snel te recidiveren wanneer de verwijdering niet volledig is geweest. Een epulis gigantocellularis wordt dan ook iets radikaler behandeld; de excisie wordt ruimer genomen en de curettage gaat dieper. Alleen bij het bestaan van uitgebreide botresorpties moeten begrenzendende gebitselementen mede verwijderd worden. In de meeste gevallen blijft de botaantasting echter beperkt tot een geringe oppervlakkige indeuking, waardoor extractie niet noodzakelijk is. Ook wanneer zich na enige tijd toch een recidief mocht ontwikkelen, is een rigoureuze ingreep evenmin geïndiceerd. Het geringe aantal recidieven (in totaal 14 van de 227 epuliden) pleit voor een conservatieve chirurgische benadering van alle vijf verschillende epulisvormen.

DIFFERENTIËLE DIAGNOSE

De term *epulis* geldt letterlijk genomen voor *alle* aan het tandvlees voorkomende circumscripte zwellingen. Klinisch gebruikt men de term echter slechts voor een beperkte groep (schema Klassifikatie van de epulis, blz. 32).

Talrijke tumoren en tumorachtige afwijkingen komen in aanmerking bij de differentiële diagnose ten opzichte van de vijf verschillende epulismvormen. TRAUNER (1948) en LINDEMANN en LORENZ (1950) geven een uitgebreide opsomming van de diverse mogelijkheden. De op epuliden gelijkende afwijkingen kunnen volgens deze auteurs in drie groepen worden ingedeeld:

1. goedaardige tumoren
2. kwaadaardige tumoren
3. chronische niet-specifieke en specifieke ontstekingen.

1. *Goedaardige tumoren*

De clinicus zal in het algemeen wat betreft de afwijkingen van deze groep geen moeilijkheden hebben bij het stellen van de diagnose. Volledigheidshalve worden deze hier vermeld en beknopt omschreven.

Fibroom Een bleekroze, gesteelde of breed aangehechte afwijking, die van weke of stevige consistentie kan zijn. Over het voorkomen van fibromen in de mondholte en in het bijzonder aan het tandvlees zijn de opvattingen zeer verdeeld. ТНОМА (1960) is van mening dat de meeste fibromateuze afwijkingen in de mond geen echte neoplasmata zijn, maar gelokaliseerde irritatie-hyperplasieën van het tandvlees of de mucosa oris. ТИЕКЕ (1965) onderscheidt twee soorten fibromen in de mond:

- a. zuiver fibroom (neoplastisch)
- b. irritatie-fibroom (hyperplastisch).

Deze twee vormen zijn zowel klinisch als histologisch moeilijk van elkaar te onderscheiden.

Hier moet ook vermeld worden de fibromatosis gingivae,

die bilateraal rond het tuber maxillaris kan voorkomen en bekend is onder de naam symmetrisch fibroom.

Papilloom Een meestal klein tumortje van epitheliale afkomst, dat gesteeld is en tengevolge van de overmatige verhoorning, en papillaire bouw een wit, wratachtig aspect heeft. Het komt vaker voor aan de tong, de lip, het harde verhemelte en het wangslimvlies, dan aan het tandvles.

Exostose Een benig uitsteeksel dat in principe overal aan de processus alveolaris kan voorkomen. Het is echter zelden dat deze afwijking moeilijk te onderscheiden is van een epulis fibrosa waarin aanzienlijke beenaanmaak heeft plaatsgevonden (Fig. 9).

Hemangioom Een blauwpaarse, circumscripte of diffuse afwijking, die leeg te drukken is en zich daarna weer vult. Komt het meest voor in de tong, de wang en de lippen. Differentiatie ten opzichte van een epulis teleangiectatica en een epulis gravidarum kan, vooral bij secundaire ulceratie, klinisch zowel als histologisch moeilijkheden opleveren.

2. Kwaadaardige tumoren

Tumoren en metastasen in de gingiva kunnen klinisch het beeld van een epulis geven. Over het voorkomen hiervan vindt men slechts weinig mededelingen. De ons bekende publikaties zijn alle van recente datum (ROBINSON, 1946; WUNDERER, 1954; BUSCHINGER, 1956; ENGLERT en PASQUAL, 1957; CASH, ROYER en DAHLIN, 1961; FLETCHER en CRABB, 1961; MEYER en SHKLAR, 1965; CRANIN, BERMAN en TUCKER, 1966; RADDEN en READE, 1966; SHAPIRO, REICHMAN, GETZOFF en WEISS, 1967). Het blijkt dat primaire maligne tumoren en metastasen aan het tandvles zeldzaam zijn. Metastasen, welke in de mandibula of de maxilla tot ontwikkeling komen, kunnen na doorbraak van het periost de gingiva secundair in het proces betrekken.

Tot de primaire tumoren van het tandvles kunnen gerekend worden het *carcinoma planocellulare*, uitgaande van het plavei-epitheel, en het *sarcoom*, dat uitgaat van onder het oppervlakte-epitheel gelegen mesenchymale weefsels. Het voorkomen van het carcinoma gingivae is weinig frequent. Primaire sarcomen van de gingiva zijn hoge uitzonderingen, hetgeen o.a. blijkt uit de mededeling van FLETCHER en CRABB (1961) over een fibrosarcomateuze epulis. Behalve deze waren hun nog slechts twee andere perifere fibrosarcomen aan de onderkaak bekend.

In de literatuur vindt men mededelingen over carcinoommetastasen

in de gingiva, waarbij de primaire tumor gelokaliseerd was in mamma, long, nier, prostaat, uterus, colon, lever, lip, neus en tong. Metastasen van sarcomen moeten wel zeer zeldzaam zijn. Ons is slechts één publicatie hierover bekend. SHAPIRO c.s. (1967) maken melding van een op zich reeds bijzonder geval, namelijk van een osteosaroom van de mamma, dat bovendien nog op twee verschillende plaatsen aan het tandvlees metastaseerde.

Een nauwkeurig opgenomen ziektegeschiedenis en een juiste beoordeling van de klinische symptomen (snelle groei, pijn, anesthesie, losstaan van gebitselementen, spontane nekrose) en van de röntgenologische bevindingen (onregelmatige botresorptie en verandering in de botstructuur) kunnen clinicus op maligniteit verdacht doen zijn. De afwijking kan echter zoveel gelijkenis met een „gewone” epulis tonen, dat maar al te gemakkelijk een vergissing wordt gemaakt. Aan de hand van onderstaande ziektegeschiedenissen kan dit worden verduidelijkt. Zij tonen aan dat primaire maligne tumoren en metastasen klinisch veel op een van de vijf epulismvormen kunnen lijken. *Het is dan ook een eis dat de klinische diagnose altijd door een pathologisch-anatomisch onderzoek van al het verwijderde weefsel wordt geverifieerd.*

CASUÏSTIEK

Een vrouw van 79 j. (Pk. 65/3712) werd door de afdeling keel-, neus- en oorheelkunde voor onderzoek verwezen naar de polikliniek voor mondheelkunde in verband met pijnen in de bovenkaak rechts, welke uitstraalden naar het rechter oog en in de wang. Op de afdeling dermatologie werd in 1951 onder het linker oog een basaalcelcarcinoom en in 1965 boven het rechter ooglid een seniele keratose verwijderd. Patiënte droeg een totale gebitsprothese, waarvan de retentie onvoldoende en de oclusiehoogte te klein was. Het slijmvlies op het harde verhemelte toonde een beginnende papillaire hyperplasie. Buccaal van de processus alveolaris superior ontwikkelde zich een irritatie-fibroom. In de mediaanlijn van de bovenkaak, ter plaatse van de I₂ss, sd, bevond zich een rond ulcus met een doorsnede van 7 mm, naar werd verondersteld een decubitus van de bovenprothese. Een oorzaak voor haar pijnklachten kon niet worden vastgesteld. Patiënte werd naar haar tandarts verwezen voor een nieuwe totale prothese en kreeg de boodschap mee over enkele weken op de polikliniek voor mondheelkunde terug te komen. Pas zes weken later kwam zij terug met een nieuwe totale prothese. Zij had geen pijnklachten meer en was zeer tevreden. Op de plaats waar zich eerder het vermeende drukulcus bevond, was nu een afwijking te zien welke klinisch sterk aan een **epulis teleangiectatica** deed denken. De afwijking werd onder lokale anesthesie omsneden en verwijderd. De omgevende weke delen en het onderliggende bot werden gecuretteerd. Het excisie-preparaat werd voor histologisch onderzoek opgestuurd naar het Pathologisch-Anatomisch Laboratorium te Groningen. De uitslag (Nr. T223473) luidde: **carcinoma planocellulare gingivae**.

Patiënte werd terugverwezen naar de afdeling keel-, neus- en oorheelkunde. Ter plaatse van de tumor werd een gedeelte van de bovenkaak verwijderd. Bij het histologische onderzoek van het operatie-preparaat (Nr. T224190) werd geen tumorweefsel meer gevonden.

Een vrouw van 66 j. (Pk. 64/3559) bezocht de polikliniek voor mondheelkunde in verband met een vrij snel in omvang toenemende zwelling op het tandvlees van de onderkaak ter plaatse van de P_1 id (Plaat II, Fig. 3). Uit de anamnese bleek dat bij haar ongeveer een jaar geleden na een proefexcisie de rechter voet was geamputeerd, omdat zij een van de weke delen uitgaande maligne tumor had. Zowel het onderzoek van de proefexcisie als van het amputatie-preparaat was in het Pathologisch-Anatomisch Laboratorium te Groningen verricht. In beide gevallen luidde de diagnose: polymorfcellig fibrosarcoom uitgaande van de weke delen (Nrs. T189985 en T192568). De afwijking in de mond was breed gesteeld, ietwat gelobd, blauwpaars van kleur met een wit „uitgeloofd” aspect aan de bovenpool en vast-elastisch van consistentie. De middellijn was 1,5 cm. Er waren geen palpabele submandibulaire lymfklieren. Volgens de patiente was de zwelling in drie weken ontstaan. Op de röntgenfoto waren twee wortelresten in de zwelling zichtbaar; rondom een ervan was een periapicale botopheldering. Verder waren er geen duidelijke botresorpties. Het beeld deed denken aan een epulis, doch de anamnese was suspekt. De „epulis” werd verwijderd en voor histologisch onderzoek opgestuurd naar het Pathologisch-Anatomisch Laboratorium te Groningen. De uitslag (Nr. T205862) hiervan luidde: **polymorfcellig fibrosarcoom**. Het beeld van dit fibrosarcoom kwam geheel overeen met dat van het tumorweefsel in de proefexcisie en in het amputatie-preparaat. Op grond daarvan werd aangenomen dat het hier een ongewone en zeldzame metastasering betrof van de primaire tumor uitgaande van de weke delen van de rechter voet.

Acute en chronische vormen van *leukemie* kunnen vergezeld gaan van afwijkingen in de mondholte. Volgens OLDHAM en JOHN (1966) komen deze het meest voor bij de acute vormen. Het is bekend dat er aan het tandvlees ulceratie, bloeding en diffuse zwelling kunnen ontstaan. Eerder genoemde schrijvers publiceerden echter een geval van acute myeloïde leukemie bij een meisje van $2\frac{1}{2}$ jaar, welke ziekte zich openbaarde als een grote gesteelde, vaatrijke epulis op de processus alveolaris van de onderkaak achter de tweede melkmolaar.

3. *Chronische niet-specifieke en specifieke ontstekingen*

Een veel voorkomende afwijking, die nogal eens ten onrechte met de term epulis wordt aangeduid, is het „*lappige fibroom*” (de Amerikanen spreken over epulis fissuratum, Hoofdstuk I). Deze tumorachtige nieuwvormingen, die uitsluitend bij prothesedragers voorkomen, ontstaan doordat de te lange protheserand het slijmvlies van de omslagplooi chronisch irriteert. Het histologische beeld is dat van chronische ontstekingshyperplasie.

Chronische periapicale en paradontale ontstekingen kunnen aanleiding geven tot de vorming van *granulerende fistels*. De lokalisatie hiervan is meestal buccaal op de processus alveolaris. Er kan gelijkenis met de epulis granulomatosa bestaan.

Volgens LINDEMANN en LORENZ (1950) kunnen er tengevolge van de specifieke ontstekingen tuberculose, lues en actinomyose tumorachtige afwijkingen aan de gingiva ontstaan. Het ontbreekt ons in deze echter aan eigen ervaring.

SAMENVATTING

Over de goedaardige afwijkingen welke aan het tandvlees voorkomen en die bekend zijn onder de naam *epulis*, bestaan vele en uiteenlopende opvattingen. Het ontbreken van een uniforme terminologie heeft de verwarring nog doen toenemen. In klinisch zowel als in histologisch opzicht kunnen epuliden zich in verscheidene vormen voordoen. Herhaaldelijk wordt beschreven dat de epuliden verschillende ontwikkelingsstadia doormaken en in elkaar kunnen overgaan.

Door middel van de literatuur en door de klinisch-histomorfologische bewerking van 227 epuliden wordt in dit onderzoek getracht tot een eigen oordeel te komen. Er werd uitgegaan van de klinische indeling van AXHAUSEN als zijnde de meest praktische. Gestreefd werd naar een meer nauwkeurige klassifikatie door de verschillende epulisvormen aan de hand van de histomorfologie in een pathologisch-anatomische indeling te rangschikken. Zo bleek het tenslotte mogelijk de volgende vormen te onderscheiden:

- epulis granulomatosa
- epulis teleangiectatica
- epulis gravidarum
- epulis fibrosa
- epulis gigantocellularis.

In Hoofdstuk I wordt het begrip *epulis* beschreven, waarbij de nadruk wordt gelegd op de topografische betekenis van de term. Andere tumorachtige afwijkingen in de mondholte, die niet aan het tandvlees gelokaliseerd zijn, worden hierdoor uitgesloten (epulis fissuratum, „centrale” epulis).

In Hoofdstuk II wordt naast de benamingen van AXHAUSEN, waarin het klinische en het histologische beeld van de verschillende epulisvormen tot uitdrukking komen, een opsomming gegeven van de vele, in de literatuur voorkomende synoniemen, welke een weerspiegeling zijn van de diverse opvattingen over aard en pathogenese van deze afwijkingen.

De pathogenese van de epulis wordt in Hoofdstuk III uitvoerig besproken. De opvattingen hierover zijn globaal in drie groepen te rangschikken.

De meeste onderzoekers, tot wie ook AXHAUSEN behoort, beschouwen de epuliden als tumorachtige proliferaties, welke ontstaan op grond van chronische prikkels, dus als *granulatiegezwellen*.

Een minderheid is van mening dat sommige epulisvormen *neoplasmata* zijn.

Een derde groep geeft de afwijking een plaats tussen de neoplasmata en de granulatiegezwellen in en spreekt van "*border-line tumors*".

Aile onderzoekers zijn het er over eens dat het goedaardige afwijkingen zijn, waarbij maligne degeneratie met metastasering spontaan niet voorkomt.

De *epulis granulomatosa* is de enige epulisvorm, waarvan de pathogenese duidelijk is en waarover alle onderzoekers het eens zijn. Deze afwijking draagt zowel klinisch als histologisch onmiskenbaar het karakter van een *ontsteking*.

De *epulis fibrosa* wordt door sommigen beschouwd als een *hyperplasie* van bindweefselcellen tengevolge van een prikkel; door anderen als een *verlittekend eindstadium* in de ontwikkeling van een als ontsteking begonnen epulis.

De *epulis gigantocellularis* wordt slechts door een minderheid van de onderzoekers aangemerkt als een *neoplasma*. De meesten echter, vooral Duitse en Amerikaanse auteurs, vatten deze epulis op als een *reparatief reuscelgranuloom*.

In Hoofdstuk IV wordt ingegaan op de ontstaansoorzaken van de epuliden. Het blijkt dat de kausale faktor in het algemeen niet is aan te wijzen. Wel zijn er begunstigende omstandigheden te vinden, welke de aanleiding kunnen zijn tot het ontstaan van een epulis.

De etiologie wordt gezocht in exogene en endogene factoren. Onder de *exogene factoren* rekent men lokale (mechanische) irritatie (Bijlage I, no. 8), traumatische occlusie, gelokaliseerde standanomalieën van gebitselementen, mondademhaling en ontstekingen van het tandvlees. Bij de *endogene factoren* krijgen de veranderingen in endokrine klierfuncties de meeste aandacht. Vooral bij vrouwen treden gedurende puberteit, menstruatie, zwangerschap en climacterium veranderingen op in het hormonale evenwicht. Volgens KUTZLEB (1956) kan zwellung van het tandvlees veroorzaakt worden door een verandering van de hoeveelheid vrouwelijke geslachtshormonen (oestrogene hormonen en progesteron).

Enkele onderzoekers zijn van mening dat zowel exogene als endogene factoren *tezamen* betrokken zijn bij het ontstaan van epuliden. Vooral bij de ontwikkeling van de epulis gravidarum treedt dit samengaan van lokale en algemene factoren naar voren.

In Hoofdstuk V worden statistische mededelingen vermeld over het voorkomen (geslacht, leeftijd, lokalisatie) van epuliden, zoals deze door verschillende onderzoekers zijn gepubliceerd.

Het blijkt dat epuliden meer bij vrouwen dan bij mannen voorkomen, hetgeen de hormonale faktor in de etiologie zou kunnen ondersteunen. Epuliden kunnen in alle leeftijdsgroepen voorkomen, maar de meeste onderzoekers zijn het erover eens dat er een voorkeur bestaat voor het 2e, 3e en 4e decennium. Het aantal vrouwen in deze drie decennia is opvallend groot.

De epulis gravidarum maakt slechts een gering percentage (0,5-7,0) van het totale aantal uit. Er is een toeneming in omvang gedurende de zwangerschap, terwijl na de partus spontane regressie kan optreden.

Epuliden blijken overall aan het tandvlees te kunnen voorkomen. In de literatuur wordt geen voorkeur voor de boven- of onderkaak uitgesproken. Wat betreft de lokalisatie blijkt de buccale zijde van de processus alveolaris een voorkeursplaats te zijn, terwijl de basis meestal een interdentale papil is.

In Hoofdstuk VI wordt een *inleiding tot het eigen onderzoek* gegeven. Dit omvat de klinische en histomorfologische bewerking van 227 epuliden, waarvan de gegevens volgens een status specialis (Bijlage I) werden gerangschikt. Aan de hand van histologisch onderzoek is het mogelijk de diverse vormen van epulis bij de verschillende bekende pathologische processen (inflammatio, hamartoma, neoplasma) onder te brengen. Op grond van de resultaten kan een betere klinische en pathologisch-anatomische indeling van de epuliden worden opgesteld (schema Klassifikatie van de epulis, blz. 32). Hierbij is uitgegaan van de indeling van AXHAUSEN, waaraan nog twee andere vormen van epulis (epulis teleangiectatica en epulis gravidarum) zijn toegevoegd.

De in de literatuur vermelde opvatting dat er een aantal ontwikkelingsstadia zouden bestaan, d.w.z. dat de rijpere epulidvormen uit de onrijpe zouden zijn ontstaan, wordt door dit onderzoek niet bevestigd.

Het grootste aantal van de epuliden kan worden gerangschikt onder *ontsteking* (45 %), vervolgens 39 % onder *hamartoma* en 16 % onder *neoplasma*.

Evenals in de literatuur bleken de meeste patienten van het vrouwelijk geslacht te zijn. De verdeling man : vrouw was 1 : 1,8. De epuliden bleken in alle leeftijdsgroepen te worden aangetroffen; de leeftijd van het merendeel viel in het 2e, 3e en 4e decennium.

Er bleek wat de lokalisatie betreft, evenals in de literatuur, geen

voorkeur voor één van de beide kaken te zijn, echter wel voor de incisief-cuspidaatstreek (67 %).

De opvatting van BALOGH (1925) en AXHAUSEN (1943) dat epuliden alleen voorkomen in directe relatie met gebitselementen, leek ook in dit onderzoek voor alle vormen van epulis, uitgezonderd de epulis gigantocellularis, te gelden.

Bij 169 patiënten was klinisch een lokale irritatie aanwijsbaar, hetgeen erop zou kunnen duiden dat deze inderdaad van belang is bij de etiologie van de epulis.

Doordat de afwijking niet pijnlijk was, hadden sommige epuliden een aanzienlijke omvang aangenomen alvorens de patient voor behandeling kwam.

Door verschil in de histologische bouw bleken de diverse epulidenvormen te variëren in *kleur* van bleekgrijs tot blauwpaars en in *konsistentie* van week (pseudofluctuatie) tot stevig (vast-elastisch).

Geen enkele afwijking in het *röntgenbeeld* bleek, voor welke epulidenvorm dan ook, als pathognostisch aangemerkt te kunnen worden. Zowel bij de epulis gigantocellularis als bij de epulis teleangiectatica, was in een groot aantal gevallen duidelijke resorptie van het alveolaire bot zichtbaar. Sommige epuliden hadden, al of niet in verbinding met de processus alveolaris, verkalkte of verbeende gedeelten, waarvan de röntgenschaduwen varieerden van amorfe structuren tot goed gevormd bot met een duidelijk trabekelpatroon.

In Hoofdstuk VII worden de *granulomateuze epuliden* besproken. Het blijkt dat er drie vormen zijn te onderscheiden:

- epulis granulomatosa
- epulis teleangiectatica
- epulis gravidarum.

De *epulis granulomatosa* was in alle gevallen een zachte weefselmassa met een felrode kleur. De afwijking had histologisch duidelijk het karakter van een *ontsteking*, hetgeen in de pathologisch-anatomische naam *granuloma non-specificum gingivae* goed tot uiting komt. In de paragrafen *kliniek* en *pathologie* worden de klinische gegevens van de 61 patiënten met een epulis granulomatosa en het mikroskopische beeld van de afwijking beschreven.

De *epulis teleangiectatica* wordt eveneens tot de *ontstekingen* gerekend. Het is echter een op zichzelf staande afwijking, omdat in klinisch, maar vooral ook histologisch opzicht duidelijke verschillen bleken te bestaan met de vorige epulidenvorm. De afwijking was klinisch gekenmerkt door een korrelig aspect en een roodpaarse kleur. Het histologische beeld werd vooral beheerst door een grote hoeveelheid verwijde capillairen, waaraan de epulis zijn naam ontleent. Hoe-

wel het granuloma teleangiectaticum reeds lang bekend is (vooral in de dermatologie), treft men in de tandheelkundige literatuur nog maar sinds kort mededelingen aan over het voorkomen ervan in de mondholte. Door de snelle groei, het gemakkelijk bloeden, een aantasting van het bot en recidiefvorming na onvolledige verwijdering, kan de afwijking klinisch de indruk van een neoplasma wekken. Het histologische onderzoek wijst echter uit dat het een bepaalde vorm van granulatiegezwel is. De klinische gegevens van de 23 patienten met een epulis teleangiectatica en de histologische beschrijvingen van de afwijking worden in de paragrafen *kliniek* en *pathologie* gegeven.

De *epulis gravidarum* (granuloma teleangiectaticum in graviditate) wordt als een op zichzelf staand ziektebeeld beschouwd, omdat het voorkomen ervan gebonden is aan de zwangerschap. Het klinische en het histologische beeld van deze epulismvorm stemmen in alle opzichten overeen met die van de epulis teleangiectatica en *niet* met die van de epulis gigantocellularis, zoals door sommige onderzoekers wordt verondersteld. Niet elke epulis die bij een gravida voorkomt, is een „echte” epulis gravidarum. De mogelijkheid bestaat dat er sprake is van een toevallig samengaan, hetgeen uit de anamnese zal moeten blijken. Kenmerkend voor deze epulis zijn de duidelijke progressie van de groei gedurende de graviditeit en het spontaan verdwijnen of reduceren van de omvang na de partus. Deze bevindingen veronderstellen een relatie tussen het ontstaan van de afwijking en de veranderingen in het hormonale evenwicht tijdens de zwangerschap.

In Hoofdstuk VIII wordt de *epulis fibrosa* beschreven. Het is een langzaam groeiende, stevig aanvoelende zwelling, die bedekt wordt door een bleekroze, normaal gestippelde gingiva. De klinische en histologische eigenschappen van deze epulis worden vergeleken met die van het haemangioma cutis. Deze laatste afwijking wordt opgevat als een hamartoom. Op grond van duidelijke overeenkomsten hiermee wordt de epulis fibrosa in dit onderzoek daarom ook tot de *hamartomen* gerekend. Het histologische beeld wordt bepaald door *een primaire proliferatie van bindweefselachtige cellen (fibroblasten) zonder een exsudatieve ontstekingskomponent*, hetgeen in de pathologisch-anatomische naam *fibromatosis localis gingivae* tot uitdrukking komt. Deze hyperplasie van fibroblasten vormt het criterium voor de diagnose epulis fibrosa.

Behalve het onderscheid van celrijk tot celarm en meer collageenrijk is een verdere histologische differentiatie van de afwijking mogelijk. In de epulis fibrosa kan gecalcificeerd materiaal, beenweefsel en een op cement gelijkende substantie worden aangetroffen. Dit

bleek door de afwijking zelf aangemaakt te zijn en was geen gevolg van voorafgaande nekrose.

Het *gecalcificeerde materiaal* deed zich voor in de vorm van kleinere en grotere partikels, welke een korrelige indruk maakten en waarbij geen bepaalde structuren werden gevonden.

Het in de epulis gevormde *beenweefsel* was niet van periostale oorsprong. Het kwam voor als een solitair balkje of als een onregelmatig trabekulair netwerk. Soms waren de beenbalkjes met een laagje osteoid, waarlangs osteoblasten, omgeven (aktieve beenaanmaak).

De *op cement gelijkende substantie* was afgezet in de vorm van kleinere en grotere bolletjes of plumpe balkjes. De bolletjes toonden concentrische lagen (ringen van Liesegang), waardoor het beeld op dat van een *cementikel* geleek. Soms werden er combinaties van deze cementsubstanties met beenbalkjes aangetroffen, waaraan de naam *osteocement* gegeven werd en dat soms veel gelijkenis toonde met het centraal in de kaak voorkomende *cementofibroom*.

In enkele gevallen waren er eilandjes van *odontogeen epitheel* aanwezig.

In deze studie wordt de epulis fibrosa dus als *een op zichzelf staande afwijking* opgevat en *niet* als een eindtoestand in de ontwikkeling van een als een ontstekingsproces begonnen afwijking. Het hoofdstuk wordt afgerond met de klinische gegevens van de 89 patienten met een epulis fibrosa en een beschrijving van de pathologische beelden, welke bij deze vorm van epulis kunnen voorkomen.

In Hoofdstuk IX wordt de *epulis gigantocellularis* besproken. In het algemeen is het een elastische, zachte en sponzige weefsel-massa van blauwpaarse kleur, overtrokken door een melkachtig waas. Men is het er nog niet over eens of deze reuscelafwijkingen echte gezwellen dan wel reactieve nieuwvormingen zijn. Het histologische onderzoek van het eigen materiaal geeft *geen aanknopingspunten* om de reuscelepulid als een reactieve nieuwvorming op te vatten. De afwijking wordt in deze studie dan ook gerangschikt onder de *neoplasmata* (tumor gigantocellularis gingivae). Enkele klinische kenmerken ondersteunen dit (snelle groei, uitgebreide resorptie van bot en radices, recidiefvorming). Deze klassifikatie is echter een voorlopige, omdat er nog onvoldoende kennis bestaat over de pathogenese van deze epulis. De klinische ervaring heeft wel geleerd dat het een goedaardige afwijking is.

Uit het eigen materiaal blijkt dat de epulis gigantocellularis *niet* de meest voorkomende vorm van epulis is, zoals door enkele onderzoekers wordt verondersteld (van het totale aantal van 227 epuliden waren er 37 reuscelepuliden).

In tegenstelling tot de bewering van GESCHICKTER en COPELAND bleek dat de reuscelepulis in elke leeftijdsgroep kan voorkomen en zich niet beperkt tot een lokalisatie mesiaal van de tweede melkmo-
laar, ofschoon het aantal patienten (elf) met een wisselgebit wel vrij groot was.

Daarentegen waren er vele tandeloze patienten (zestien). Van hen waren vijftien patienten reeds gedurende enige maanden tot vijf jaar tandeloos, waardoor een trauma in de vorm van een extractie als etiologische faktor voor onwaarschijnlijk mag worden gehouden. Het is mogelijk een aanduiding van de bijzondere aard van deze epulis-vorm.

Op de *röntgenfoto's* was er bij 26 patienten duidelijke resorptie van bot en bij twee patienten resorptie van de radices der aangrenzende gebitselementen te zien.

Het grondpatroon van de reuscelepuliden werd gevormd door bindweefselachtige cellen. Hierin kwamen reuscellen voor, waarvan de spreiding niet overal even gelijkmatig was en het aantal kernen uiteenliep van enkele tot meer dan 100. De kernen geleken soms veel op de cellen van het grondpatroon en wekten daarom de indruk hieruit te zijn voortgekomen. Te midden van de cellen van het grondpatroon lagen veel capillairen. De reuscellen vormden geregeld een deel van de wand van de capillairen.

Voor een oorsprong van de reuscel uit de endotheelcellen werden echter *geen* aanwijzingen gevonden, dit in tegenstelling tot de opvatting van RITTER (1900), LUBARSCH (1922) en DAVID en KORTH (1959).

De begrenzing van het tumorweefsel ten opzichte van de omgeving was over het algemeen tamelijk scherp en bestond uit een meer of minder brede laag bindweefsel. Hierin werd soms bruin korrelig ijzerpigment aangetroffen. Slechts in één geval werd ijzerpigment in het tumorweefsel zelf waargenomen.

Het door sommige auteurs geconstateerde *fagocyteren* van erythrocyten en ijzerpigment door de meerkernige reuscellen werd *niet* gezien.

Histologisch werden in geen van de onderzochte gevallen aanwijzingen voor maligniteit waargenomen.

In Hoofdstuk X wordt *de behandeling* van de epulis besproken. Het blijkt uit de literatuur dat deze in de loop der tijden verschillende wijzigingen heeft ondergaan, doordat de kennis van de pathologische anatomie van deze afwijkingen toenam. In de periode dat men nog veronderstelde met maligne afwijkingen te doen te hebben (epulis gigantocellularis), vonden uitgebreide chirurgische ingrepen

plaats, die erop gericht waren de mogelijkheid van recidief uit te sluiten. Toen het goedaardige karakter van de verschillende epulisvormen duidelijk werd, is men meer terughoudend geworden. Een conservatief chirurgische behandeling, bestaande uit excisie van de epulis aan de steel en curettage van het onderliggende bot, is voldoende radikaal gebleken.

Er moet op gelet worden dat de eventueel aanwezige lokale irritatie eveneens wordt geëlimineerd.

Alle 227 bij dit onderzoek betrokken epuliden werden *conservatief chirurgisch behandeld*. Vanwege eerder genoemde klinische kenmerken werd de epulis gigantocellularis iets uitgebreider behandeld: de excisie werd ruimer genomen en de curettage ging dieper.

In de meeste gevallen kon extractie van gebitselementen achterwege blijven. Ook in geval van een recidief bleek een conservatief chirurgische behandeling succes te hebben.

In Hoofdstuk XI wordt *de differentiële diagnose* van de epulis besproken. De hiervoor in aanmerking komende afwijkingen kunnen in drie groepen worden ingedeeld:

1. goedaardige tumoren
2. kwaadaardige tumoren
3. chronische niet-specifieke en specifieke ontstekingen.

ad 1. Hiertoe kunnen gerekend worden het *fibroom*, het *papilloom*, de *exostose* en het *hemangioom*.

ad 2. Het voorkomen van primaire maligne tumoren en van gingivametastasen van elders in het lichaam gelokaliseerde tumoren is zeldzaam. Tot de primaire tumoren van het tandvles kunnen gerekend worden het *carcinoma planocellulare* en het *sarcoma*. Er zijn *carcinoommetastasen* in de gingiva beschreven waarbij de primaire tumor gelokaliseerd was in mamma, long, nier, prostaat, uterus, colon, lever, lip, neus en tong. *Metastasen van sarcomen* zijn zeer zeldzaam. Uit eigen materiaal is een dergelijke metastase bekend, waarover een casuïstische mededeling wordt gedaan.

Het blijkt dat deze kwaadaardige tumoren veel gelijkenis met een „gewone” epulis kunnen tonen, zodat er gemakkelijk een vergissing gemaakt zou kunnen worden. In dit verband is het dan ook *een eis dat de klinische diagnose altijd door een pathologisch-anatomisch onderzoek van al het verwijderde weefsel wordt geverifieerd*.

In geval van *acute en chronische vormen van leukemie* kunnen zich aan het tandvles infiltraten van pathologische bloedcellen voordoen in de vorm van een epulis.

ad 3. Ten onrechte wordt hiertoe wel gerekend het „*lappige fibroom*” (irritatie-fibroom tengevolge van een protheserand). Ook

granulerende fistels, die buccaal op de processus alveolaris uitmonden, kunnen in enkele gevallen veel op een epulis lijken.

Tengevolge van *specifieke ontstekingen* (tuberculose, lues, actinomyose) kunnen eveneens tumorachtige afwijkingen aan het tandvles ontstaan. Deze zijn echter uiterst zeldzaam.

SUMMARY

With regard to the benign tumourlike proliferations, located on the gingiva and known under the name of *epulis*, many and varying opinions exist. This confusion is to a considerable extent due to the absence of a uniform terminology. Both in clinical and histological respect the epulis may occur in several forms. It is repeatedly described that epulides may pass through different stages of development and may merge into one another.

By means of the literature and by a clinico-pathologic review of 227 epulides in the present study an attempt is made to get an opinion of our own. Because the classification according to AXHAUSEN was the most practical one, this classification was used as a starting-point. We have tried to arrive at a more accurate classification by classing the different forms of epulis on the basis of their histomorphology in a histopathologic classification. Finally we found that the following forms could be distinguished:

- epulis granulomatosa
- epulis teleangiectatica
- epulis gravidarum
- epulis fibrosa
- epulis gigantocellularis

In Chapter I a description is given of the contents of the term *epulis*, emphasizing its topographical meaning, as a consequence whereof other tumourlike proliferations in the oral cavity, not located on the gingiva, are excluded (epulis fissuratum, central epulis).

In Chapter II, besides the names according to AXHAUSEN, in which the clinical and histologic pictures of the different forms of epulis are accentuated, an enumeration is given of the numerous synonyms, mentioned in the literature, and which are a reflection of the widely varying opinions on the nature and the pathogenesis of these tumefactions.

The pathogenesis of the epulis is discussed in detail in Chapter III. The prevailing opinions can be roughly divided into three groups.

Most authors, AXHAUSEN included, consider the epulides as tumourlike proliferations, originating from chronic irritation, so as *granulation tumours*.

The minority holds the view that some epulides are *neoplasms*. A third group classifies the lesions between neoplasms and granulation tumours and names them "borderline-tumours".

All authors agree that the tumefactions are benign and that spontaneous malignant degeneration with metastasizing does not occur.

The *epulis granulomatosa* is the only form of which the pathogenesis is clear and agreed by all authors. From both a clinical and histological point of view this tumefaction has undeniably the nature of an *inflammation*.

Some authors consider the *epulis fibrosa* to be a *hyperplasia* of connective tissue cells as a result of irritation; others take it as a cicatrized final stage in the development of an epulis, started as an inflammation.

The *epulis gigantocellularis* is only by a minority of the investigators considered a *neoplasm*. For the greater part, however, especially the German and American authors, they hold the opinion that this epulis is a *giant-cell reparative granuloma*.

In Chapter IV is gone into the etiology of the epulides. It appears, that in general a causal factor cannot be demonstrated. On the other hand, favourable circumstances can be found, which may lead to the formation of an epulis.

The etiology can be sought in exogenous and endogenous factors. Classed as *exogenous factors* are local (mechanical) irritation (Appendix I, nr. 8), traumatic occlusion, localized tooth-position anomalies, mouth-breathing and gingival inflammations. With regard to the *endogenous factors* attention is mainly paid to the changes in the endocrine gland functions. Especially in women alterations occur in the hormonal balance during puberty, menstruation, pregnancy and climacterium.

According to KUTZLEB (1956) a swelling of the gingiva may be caused by an alteration of the quantity of female sex hormones (estrogens and progesterone). Some investigators are of the opinion that exogenous and endogenous factors *combine* in the etiology of epulides. Especially in the development of the epulis gravidarum this combination of local and general factors is evident.

In Chapter IV statistic data are given regarding the incidence (sex, age, location) of epulides, as published by several authors. It appears that epulides occur far more often in women than in men, which may support the hormonal factor in the etiology. Epulides may occur in every age-group, but most investigators agree that there is a preference for the 2nd, 3rd and 4th decade. The number of women in these decades is striking. The epulis gravidarum forms only a small

percentage (0.5-0.7) of the total number. There is an increase in size during pregnancy, whereas after parturition spontaneous regression may be seen.

Epulides may occur everywhere on the gingiva. In the literature no preference is mentioned for mandible or maxilla. With regard to the location the buccal side of the alveolar process seems to be a preferential place, while the basis mostly is an interdental papilla.

An *introduction to the own study* is given in Chapter VI. This study comprises the clinical and histomorphologic analysis of 227 epulides; the data have been classified according to a status specialis (Appendix I). On the basis of histologic examination it is possible to class the different forms of epulis in the different known pathologic processes (inflammatio, hamartoma, neoplasma). On account of the results a more adapted clinical and histopathological classification of the epulides can be made (Schema: Classification of epulides, page 32). For this classification AXHAUSEN's classification was used as a starting-point. Two more forms of epulis have been added (namely epulis teleangiectatica and epulis gravidarum).

The opinion, mentioned in the literature, that there are several stages of development, which means that more mature forms of epulis are believed to arise out of immature ones, could not be confirmed by our study.

For the greater part the epulides can be classed under the heading inflammation (45 0/0), further under hamartoma (39 0/0) and under neoplasm (16 0/0). Just like in the literature our patients were predominantly females. The ratio of males to females was 1 : 1.8. The epulides were found in all age-groups; most patients were in their 2nd, 3rd or 4th decade.

Also in accordance with the literature, with regard to the location no preference was found for mandible or maxilla, but in 67 0/0 of all cases the lesion was located in the incisor-canine area.

The view of BALOGH (1925) and AXHAUSEN (1943) that epulides do occur only in close relation to the dentition, appeared to be applicable to all forms of epulis, except for the epulis gigantocellularis.

In 169 patients a local irritation was clinically demonstrable, which may be an indication that in etiology irritation is an important causal factor indeed.

Because the lesion is painless, some epulides had grown to a considerable size before the patient came to see us.

Owing to a difference in histologic composition, the *colour* of the epulides varied from palish grey to bluish purple and the *consistency* from soft (pseudofluctuation) to firm (firm-elastic).

No variation in the X-ray photo of any form of epulis appeared to be pathognostic.

In numerous cases resorption of the alveolar bone was evident with regard to both the epulis gigantocellularis and the epulis teleangiectatica.

Some epulides had, whether or not in connection with the alveolar process, calcified or ossified parts, of which the roentgenographic shadows varied from amorphous structures to well-formed bone with a clear trabecular pattern.

In Chapter VII the *granulomatous epulides* are discussed. It appeared that three forms could be distinguished:

- epulis granulomatosa
- epulis teleangiectatica
- epulis gravidarum

In all cases the *epulis granulomatosa* was a soft mass of tissue of clear red colour. Histologically the lesion had clearly an *inflammatory character*, which is well-expressed in the histopathologic term: granuloma non-specificum gingivae. In the sections *clinic* and *pathology* the clinical data of 61 patients with an epulis granulomatosa and the microscopic pictures of the lesions are described.

The *epulis teleangiectatica* is also classified under *inflammations*. It is, however, a specific entity, because clinically, but especially histologically, there were evident differences with the foregoing form of epulis. The lesion was clinically characterized by a granular aspect and a reddish purple colour. The histologic picture was dominated by numerous dilated capillaries, from which the epulis takes its name. Although the granuloma teleangiectaticum has been known for a long time already (especially in dermatology) in the dental literature the occurrence in the mouth has not been mentioned until recently.

Because of the rapid growth, the easy bleeding, the resorption of bone and recurrence after incomplete removal, the tumefaction may clinically have the appearance of a neoplasm. Histologic examination, however, proves that it is a certain form of granulation tumour. The clinical data of 23 patients with an epulis teleangiectatica and the histological descriptions of the lesions are given in the sections *clinic* and *pathology*.

The *epulis gravidarum* (granuloma teleangiectaticum in graviditate) is considered to be a specific entity, because this tumour occurs only in connection with pregnancy. The clinical and histologic pictures of this form of epulis resemble in every respect those of the epulis teleangiectatica and *not* those of the epulis gigantocellularis,

as is assumed by some authors. Not every epulis, however, occurring in a gravida, is a true epulis gravidarum. There may be a casual combination, which will have to appear from the anamnesis. Characteristic for this epulis are the growth stimulation during pregnancy and the spontaneous disappearance or regression after parturition. These findings suggest a relation between the genesis of the tumour and the alteration in the hormonal balance during pregnancy.

In Chapter VIII the *epulis fibrosa* is described. It is a slowly growing swelling of firm consistency, covered with a pale pink, normally stippled gingivae. The clinical and histologic findings regarding this epulis are compared with those of the hemangioma cutis. The latter is considered to be a hamartoma. On the ground of a close resemblance in genesis the epulis fibrosa is classed under the heading *hamartomas* in the present study. The histologic picture is determined by a *primary proliferation of connective tissue-like cells (fibroblasts) without an exudative inflammatory component*, which is expressed in the histopathological term: *fibromatosis localis gingivae*. This hyperplasia of fibroblasts is the criterion for the diagnosis: epulis fibrosa. Besides the variation from rich to poor in cells and a higher amount of collagen, a further histological differentiation of the tumour is possible. In the epulis fibrosa namely, calcified material, bone tissue and a cementum-like substance may be found. These appeared to be produced by the tumefaction itself and was not a result of a preceding necrosis.

The *calcified material* is present in the form of smaller and bigger particles, granular in appearance, in which no certain structures were to be found.

The *bone tissue* formed in this epulis was not of periosteal origin. It was present as a solitary bony trabecula or as an irregular trabecular network. Sometimes the bony trabeculae were covered with a layer of osteoid tissue, lined with osteoblasts (active bone formation).

The *cementum-like substance* was formed as bigger and smaller spheroids or coarse rods. The spheroids showed concentric layers (Liesegang's rings), which made the picture resemble that of a *cementicle*. Sometimes combinations of these cementum substance and bony trabeculae were found, to which the name *osteocementum* was given and which sometimes strongly resembled the *cementifying fibroma*, a central osseous tumour of the mandible.

In some cases nests of *odontogenic epithelium* were present. So in this study the epulis fibrosa is considered to be a *specific entity* and not the final stage in the development of an inflammatory process.

The chapter is completed with the clinical data of 89 patients with an epulis fibrosa, and a description of the pathologic pictures this epulis may show.

The *epulis gigantocellularis* is discussed in Chapter IX. In general it is an elastic, soft and spongy mass of tissue of bluish purple colour with a milky surface. There is no agreement about the nature of the giant-cell tumours; are they true tumours or reactive tumourlike proliferations?

The histologic examination of our cases gives us *no starting-points* to take the giant-cell epulis as a reactive tumourlike proliferation. In this study the lesion is headed under *neoplasms* (tumor gigantocellularis gingivae).

There are some clinical characteristics to support this view (rapid growth, extensive resorption of bone and roots, recurrence). This classification, however, must be a provisional one, because of the insufficient knowledge of the pathogenesis of this epulis. Clinical experience has taught that the lesion is benign.

It appeared from our material that the epulis gigantocellularis is *not* the most frequent occurring epulis, as is assumed by some authors (only 37 out of 227 epulides were giant-cell epulides).

In contrast to the opinion of GESCHICKTER and COPELAND the giant-cell epulis occurred in every age-group and was not limited to a location mesially of the second deciduous molar, although there was a proportionally large number of patients (11) with a mixed dentition. On the contrary there were many edentulous patients (16). Fifteen of them had been edentulous for some months to five years, so that a trauma as for instance an extraction is not a likely etiologic factor. This may be an indication of the special character of this epulis.

On the X-ray photos in 26 cases resorption of bone was clearly visible and in two cases resorption of the roots of adjoining teeth was evident.

The basis of the giant-cell epulides was formed by connective tissue-like cells. Herein giant-cells were found, irregularly distributed, the number of nuclei running from a few to more than 100. In some cases the nuclei strongly resembled the cells of the stroma and created the impression to have originated from them. Amidst the cells of the stroma many capillaries were situated. The giant-cells mostly formed part of the walls of the capillaries.

There was *no* indication to support the view that the giant-cells originate from the endothelial cells, which is in contrast to the opi-

nion of RITTER (1900), LUBARSCH (1922) and DAVID and KORTH (1959).

In general there was rather a sharp demarcation, consisting of a zone of connective tissue, varying in size, between the tumour and the adjacent tissues. In some cases brown granular hemosiderin was found in this zone. In only one case hemosiderin was found in the tumour tissue itself.

Phagocytosis of erythrocytes and hemosiderin by the multinucleated giant-cells, observed by some authors, was *not* seen in our cases.

Histologically in none of the cases examined an indication for malignancy was present.

In Chapter X the *treatment* of epulides is discussed. From the literature it appears that the treatment has gone through several modifications in the course of time, owing to an increased knowledge of the histopathology of these lesions. In the period when the lesion was thought to be malignant (epulis gigantocellularis) extensive surgical procedures were required to prevent recurrences. When the benign nature of the different forms of epulis became evident, a more conservative therapy came into use. A conservative surgical therapy, consisting of excision of the epulis at the peduncle and curettage of the underlying bone has appeared to be sufficiently radical. Attention must be paid that local irritants, if any, are eliminated.

In all 227 cases of this study treatment consisted of conservative surgical excision.

Owing to the clinical characteristics, mentioned in the foregoing, the epulis gigantocellularis was treated more extensively, a wider excision and a deeper curettage.

In most cases extraction of teeth could be avoided. Also in case of recurrence a conservative surgical treatment proved to be successful.

In Chapter XI the *differential diagnosis* of the epulis is discussed. The lesions, which have to be considered, can be grouped under three headings:

1. benign tumours
 2. malignant tumours
 3. chronic non-specific and specific inflammations.
1. Hereunder can be classed the fibroma, the papilloma, the exostosis and the hemangioma.
 2. The incidence of primary malignant tumours and metastatic tumours of the gingivae from tumours, localized elsewhere in the

body, is rare. The *carcinoma planocellulare* and the *sarcoma* can be classified as primary tumours of the gingiva. There are *metastatic carcinomas* in the gingiva, of which the tumour was located in mamma, lung, kidney, prostate, uterus, colon, liver, lip, nose and tonque. *Metastases of sarcomas* are rare. Only one metastasis of this kind occurred in one of our patients. A case-report is given.

It appeared that these malignant tumours can strongly resemble an “ordinary” epulis, so that a mistake can easily be made. In this connection it is *emphatically required that the clinical diagnosis is always verified by histopathologic examination of all removed tissue.*

In case of *acute and chronic forms of leukaemia infiltrations* of pathologic blood-cells may occur in the gingiva in the form of an epulis.

3. Erroneously irritation fibromas (“denture injury tumours”), due to ill-fitting dentures, are classed with this group. Also *granulating fistulas*, opening into the buccal side of the alveolar process, may sometimes resemble an epulis. Also as a result of *specific inflammations* (tuberculosis, lues, actinomycosis) tumourlike proliferations may occur on the gingiva. These, however, are extremely rare.

BIJLAGE I

DOKUMENTATIE VAN DE EPULIS

Status specialis

1. Algemene gezondheid (zwangerschap)
2. Tijdstip waarop de afwijking voor het eerst werd opgemerkt
3. Recidief
4. Lokalisatie
5. Morfologisch beeld (vorm, grootte, oppervlak, kleur, consistentie)
6. Verbinding met de onderlaag (gesteeld of breed aangehecht)
7. Toestand van het gebit (melkgebit, wisselgebit, blijvend gebit, gemutileerd gebit, edentaat)
8. Lokale irriterende factoren (tandsteen, sordés, overhangende restauraties, wortelresten, diasteem, functioneel onvoldoende totale prothese, partiële prothese, pockets, extractiewond, enz.)
9. Aspekt van het tandvlees (gezond, gingivitis marginalis, enz.)
10. Mondhygiëne
11. Röntgenopname (botresorptie, enz.)
12. Foto
13. Klinische diagnose: *epulis granulomatosa*
epulis teleangiectatica
epulis gravidarum
epulis fibrosa
epulis gigantocellularis
14. Pathologisch-anatomisch onderzoek van het preparaat

LITERATUURLIJST

- ABAZA, N. A., c.s. - Central giant-cell reparative granuloma involving the mandible. Rep. of a case. *J. Oral Surg.*, 7:643, 1965.
- AISENBERG, M. S. - Histology and physiology of the supporting structures. *J. Amer. Dent. Ass.*, 44:628, 1952.
- ALBERTINI, A. von - Gutartige Riesenzellgeschwülste, eine vergleichend histologische Untersuchung. Georg Thieme Verlag, Leipzig, 1928.
- ALLEN, N. E. - A central giant-cell reparative granuloma of the mandible. *Oral Surg.* 10:11, 1957.
- ALLEN, N. E. - Pregnancy tumor superimposed upon a nevus. *Oral Surg.* 13:657, 1960.
- ALLERBECK, M., SCHLEGEL, D., TRIADAN, H. - Zum Zusammenhang zwischen Biss- und Parodontalbefunden bei Schwangeren unter besonderer Berücksichtigung hyperplastischer Parodontopathien. *Dtsch. Zahnärztl. Z.* 15:813, 1960.
- ANDERSON, C. F. - Granuloma pyogenicum of the oral cavity. Rep. of a case. *Oral Surg.* 6:1325, 1953.
- ANTONI, A. A., BROWN, A. - Reparative giant-cell granuloma. Rep. of a case. *J. Oral Surg.* 22:273, 1964.
- ARAICHE, M., BRODE, H. - A case of fibromatosis gingivae. *Oral Surg.* 12:1307, 1959.
- ARCHER, W. H. - Central giant-cell tumor of the mandible. Rep. of a case. *Oral Surg.* 5:939, 1952.
- ARCHER, W. H. - Oral Surgery. W. B. Saunders Company, Philadelphia en Londen, 1961.
- ARIAUDO, A. A. - Interesting findings in routine gingival biopsy. *J. Period.* 22:144, 1951.
- ARMBRECHT, E. C., WATERMAN, W. A. - Bilateral giant-cell tumors of the mandible. *Oral Surg.* 6:1186, 1953.
- ARMBRECHT, E. C., AHMED, M. - Hemangiomas of the maxillofacial region. *Oral Surg.* 22:286, 1966.
- AUSTIN, L. T., DAHLIN, D. C., ROYER, R. Q. - Giant-cell reparative granuloma and related conditions affecting the jawbones. *Oral Surg.* 12:1285, 1959.
- AXHAUSEN, G. - Zur Abgrenzung des sarkomartigen Granuloms des Kiefers. *Dtsch. Zahn-, Mund- und Kieferhk.* 2:406, 1935.
- AXHAUSEN, G. - Die Allgemeine Chirurgie in der Zahn-, Mund- und Kieferheilkunde. J. F. Lehmanns Verlag, München en Berlijn, 1943.
- AXHAUSEN, G. - Leitfaden der zahnärztlichen Chirurgie. Carl Hanser Verlag, München, 1950.
- BAER, P. N., REEVES, R. L. - Fibromata of interest to the periodontist. *J. Period.* 28:23, 1957.
- BALOGH, K. - Die Pathogenese der Epulis (Paradentoma). *Z. Stomat.* 23:802, 1925.
- BARNFIELD, W. F. - Pathological calcification in the gingivae. *Amer. J. Path.* 22:1307, 1946.
- BARTH, L., DEUTSCHMANN, R. - Beitrag zur Aetiopathogenese der peripheren Granulationsgeschwülste im Zahn-, Mund- und Kieferbereich. *Dtsch. Zahnärztl. Z.* 7:797, 1965.
- BAXTER, G. R. - A study of myeloid epulis and its relationship to myeloid sarcoma of the long bones. *Brit. Dent. J.* 51:49, 1930.

- BEHRMAN, S. J. - A controversial lesion of the jaw in a child. *Oral Surg.* 5:74, 1952.
- BERNICK, S. - "Growths of the gingiva and palate".
1. chronic inflammatory lesions. *Oral Surg.* 1:1029, 1948.
2. connective tissue tumors. *Oral Surg.* 1:1098, 1948.
- BERNIER, J. L. - The role of inflammation in periodontal disease. *Oral Surg.* 2:583, 1949.
- BERNIER, J. L. - Differential diagnosis of oral lesions. I. Benign oral tumors. *Oral Surg.* 2:617, 1949.
- BERNIER, J. L. - "An evaluation of fibrous tissue tumors arising in the periodontal membrane". American Academy of Oral Pathology Proceedings III. Abstr. of papers. *Oral Surg.* 3:236, 1950.
- BERNIER, J. L. - The histologic changes of the gingival tissues in health and periodontal disease. *Oral Surg.* 3:1194, 1950.
- BERNIER, J. L., CAHN, L. R. - The peripheral giant-cell reparative granuloma. *J. Amer. Dent. Ass.* 49:141, 1954.
- BERNIER, J. L. - The management of oral disease. 2nd Ed. C. V. Mosby Company, St. Louis, 1955.
- BERNIER, J. L. - Tumors of the odontogenic apparatus and jaws. A.F.I.P., Atlas of tumor pathology. section 4, fascicle 10a, Washington D.C., 1960.
- BERRY, H. M. - Roentgenologic examinations of periapical fibroma with reports of cases. *Abstr. J. Dent. Res.* 27:731, 1948.
- BETHMANN, W., c.s. - Über zentrale Riesenzellengranulome des Kiefers an Hand eines Falles. *Dtsch. Stomat.* 9:1, 1959.
- BETHMANN, W. - Hormone und Mundhöhle. VEB Verlag Volk und Gesundheit, Berlin, 1961.
- BETHMANN, W., PAPE, K. - Erkrankungen der Kieferknochen. Bd. I. VEB Verlag Volk und Gesundheit, Berlin, 1965.
- BEYELER, K. (cit. BETHMANN) - Schweiz. *Wschr. Zahnhk.* 4:285, 1958.
- BHASKAR, S. N., BERNIER, J. L., GODBY, F. - Aneurysmal bone cysts and other giant-cell lesions of the jaws. Rep. of 104 cases. *J. Oral Surg.* 17:30, 1959.
- BHASKAR, S. N. - Synopsis of Oral Pathology. 1st Ed. C. V. Mosby Company, St. Louis, 1961.
- BHASKAR, S. N. - Gingival cyst and the keratinizing ameloblastoma. *Oral Surg.* 19:796, 1965.
- BHASKAR, S. N., JACOWAY, J. R. - Pyogenic granuloma-clinical features, incidence, histology, and result of treatment: Rep. of 242 cases. *J. Oral Surg.* 24:391, 1966.
- BHASKAR, S. N., JACOWAY, J. R. - Peripheral fibroma and peripheral fibroma with calcification: Rep. of 376 cases. *J. Amer. Dent. Ass.* 73:1312, 1966.
- BLAKE, H., PATERSON, N. J., BLAKE, F. S. - Pregnancy tumor. Rep. of a case. *Oral Surg.* 6:217, 1953.
- BLOODGOOD, J. C. (cit. SILVERMAN c.s.) - The conservative treatment of giant-cell sarcoma, with the study of bone transplantation. *Ann. Surg.* 56:210, 1912.
- BLOODGOOD, J. C. (cit. SILVERMAN c.s.) - Benign giant-cell tumor of bone; its diagnosis and conservative treatment. *Amer. J. Surg.* 37:105, 1923.
- BLOOM, J., CHACKER, F. M., THOMA, K. H. - Multiple giant-cell lesions of bone. *Oral Surg.* 15:supplem.2, 1962.
- BLUM, Th. - Pregnancy tumors. A study of 16 cases. *J. Amer. Dent. Ass.* 18:393, 1931.
- BOCK, O. - Das Granuloma sarkomatodes. *Stoma* 8:5, 1955.
- BOEMKE, F. (cit. LANGER) - Zur Kenntnis der Kiefertumoren. *Verh. Dtsch. Ges. Path.* 30 Tagg. 352, 1937.
- BORBÉLY, B., SLOVIK, F. - Über die Epulis. *Zahnärztl. Welt/Ref.* 62:723, 1961.
- BOUCHER, C. O. - Current clinical dental terminology. C. V. Mosby Company, St. Louis, 1963.
- BOYLE, P. E. - Kronfeld's histopathology of the teeth. 4th Ed. H. Kimpton, London, 1957.
- BROSCH, - Untersuchungsergebnisse zur Berichtigung der Vorstellung von den Wachstumsvorgängen in den sogenannten Riesenzellgeschwülsten des Kiefers. *Dtsch. Zahn-, Mund- und Kieferhk.* 17:13, 1952.

- BROSCH, F. - Befunde zur Charakterisierung des Riesenzellgranuloms des Kiefers als Reaktionsprodukte des histio-retikulären Systems. *Stoma* 6:140, 1953.
- BROSCH, F. - Die Beziehungen der Granulationsgeschwülste des Kiefers zu den spezifischen Granulomen. *Fortschr. Kiefer-Gesichtschir.* Bd. II: 252, 1956. Stuttgart, Georg Thieme Verlag.
- BROSCH, F. - Zur Abgrenzung des Sarkoms vom Riesenzellgranulom des Alveolarfortsatzes. *Fortschr. Kiefer-Gesichtschir.* Bd. III: 219, 1957. Stuttgart, Georg Thieme Verlag.
- BROSCH, F. - Die Riesenzellen der Epuliden - abortive Kapillarsprossen oder histioretikuläre Elemente. *Dtsch. Zahn-, Mund- und Kieferhk.* 27:15, 1957.
- BROSCH, F. - Über neuere Auffassungen zur Pathologie und Therapie der Epulis und der zentralen Granuloma. *Schweiz. Mschr. Zahnhk.* 67:1117, 1957.
- BROSCH, F. - Die Epulis unter Berücksichtigung der histologisch ähnlichen malignen Tumoren. *Dtsch. Stomat.* 7:461, 1957.
- BROSCH, F. - Über die Beziehungen zwischen den Riesenzellen, den Blutextravasaten und dem Hämosiderinpigment in den Riesenzellgranulomen. *Stoma* 10:201, 1957.
- BROSCH, F. - Zur Pathologie des Granuloma sarkomatodes. *Fortschr. Kiefer-Gesichtschir.* Bd. IV: 308, 1958. Stuttgart, Georg Thieme Verlag.
- BROSCH, F. - Histo-pathologische Betrachtungen über das sogenannte Granuloma sarkomatodes unter Betonung seiner Stellung als Übergangsstadium. *Dtsch. Zahn-, Mund- und Kieferhk.* 28:185, 1958.
- BROSCH, F. - Zur Frage einer resorptiven Funktion der Riesenzellen der Riesenzellenepuliden. *Dtsch. Zahnärztl. Z.* 18:235, 1963.
- BROWN, G. N., DARLINGTON, C. G., KUPFER, S. R. - A clinicopathologic study of alveolar border epulis with special emphasis on benign giant-cell tumor.
part 1. *Oral Surg.* 9:765, 1956.
part 2. *Oral Surg.* 9:888, 1956.
- BRUCE, K. W. - Peripheral fibroma of the gingiva with osteogenesis. *Dent. Item Interest* 75:1065, 1953.
- BUCKMAN, N. - Peripheral odontogenic fibroma with cementogenesis. *Rep. of a case. J. Oral Surg.* 16:163, 1958.
- BÜNGELER, W. - Allgemeine Pathologie der Geschwülste unter besonderer Berücksichtigung der zylindromatös gebauten Gewächse des Gesichts und der Mundhöhle. *Dtsch. Zahnärztl. Z.* 12:155, 1957.
- BURCH, R. J., CROUSE, V. L. - Central giant-cell reparative granuloma. *Rep. of a case. J. Oral Surg.* 21:67, 1963.
- BURFORD, W. N. - Peripheral giant-cell tumor of mandible. *Oral Surg.* 33:42, 1947.
- BURKET, L. W. - *Oral Medicine.* 5th Ed. J. B. Lippincott Company, Philadelphia, 1965.
- BURLAND, J. G. - Cherubism: familial bilateral osseous dysplasia of the jaws. *Oral Surg.* 15:supplem.2, 1962.
- BUSCHINGER, K. - Plattenepithelcarcinom bei Epulis granulomatosa. *Dtsch. Zahnärztl. Z.* 11:918, 1956.
- CASH, C. D., ROYER, R. Q., DAHLIN, D. C. - Metastatic tumors of the jaws. *Oral Surg.* 14:897, 1961.
- COHNHEIM, J. F. (cit. GESCHICKTER) - Vorlesungen über allgemeine Pathologie. Ein Handbuch für Ärzte und Studenten. Hirschwald, Berlin, 1877.
- COOK, H. P. - Giant-cell granuloma. *Brit. J. Oral Surg.* 3:97, 1965.
- COOK, T. J. - Oral tumors, benign and malignant. *Oral Surg.* 4:2, 1951.
- COOK, T. J., MCKENZIE, J. S. - The gingivae. *Oral Surg.* 13:802, 1960.
- COOKE, B. E. D. - The giant-cell epulis: histogenesis and natural history. *Brit. Dent. J.* 93:13, 1952.
- COOKE, B. E. D. - The fibrous epulis and the fibro-epithelial polyp: their histogenesis and natural history. *Brit. Dent. J.* 93:205, 1952.
- COOLIDGE, E. - Hypertrophic gingivitis. *J. Amer. Dent. Ass.* 28:1381, 1941.
- CRADOCK HENRY, T. - A giant-cell reparative granuloma? *Brit. J. Oral Surg.* 2:94, 1964.
- CRANIN, A. N., BERMAN, S., TUCKER, N. - Renal-cell carcinoma of the mandibular periodontium. *Oral Surg.* 21:626, 1966.

- CROCKER, H. R. (cit. KERR) - Diseases of the skin. 3rd Ed. Blakiston & Co. Philadelphia, 1903.
- DARLINGTON, C. G. - "So-called" tumors of special interest to the dentist. Dent. Cosmos 75:652, 1933.
- DAVID, H., KORTH, I. - Submikroskopische Untersuchungen zur Struktur und formalen Genese der Riesenzellen der Epulis gigantocellularis. Frankf. Z. Path. 70:89, 1959.
- DAVIDOFF, S. M., DAMOWA, N. - Histologische Veränderungen an Zähnen im Bereiche gutartiger und bösartiger Tumoren. Dtsch. Zahn-, Mund- und Kieferhk. 27:28, 1957.
- DEBERNARDI, G. (cit. MUTSCHELKNAUSS) - Minerva Stomat. 7:337, 1958.
- DECHAUME, M. - Précis de Stomatologie. 3e Ed. Masson et Cie., Parijs, 1959.
- DENTICI, S. - The histogenesis and the structural modification of a sarcomatous epulis, treated with biologic therapy. Abstr. Amer. J. Cancer. p. 1343, 1932.
- DEUTSCHMANN, R., BARTH, L. - Klinik und Pathohistomorphologie der Granulationsgeschwülste im Zahn-, Mund- und Kieferbereich. Dtsch. Zahnärztl. Z. 20:895, 1965.
- DREPPER, H., THEMANN, H. - Elektronenmikroskopische und histochemische Untersuchungen menschlicher Riesenzell epuliden. Frankf. Z. Path. 71:202, 1961.
- DREPPER, H., FASSKE, E., THEMANN, H., WANNENMACHER, E. - Untersuchungen der sublichtmikroskopischen Struktur der Riesenzell epulis. Dtsch. Zahn-, Mund- und Kieferhk. 35:1, 1961.
- ENGEL, M. B. - Hormonal gingivitis. J. Amer. Dent. Ass. 44:691, 1952.
- ENGLERT, R. J., PASQUAL, H. N. - Metastatic chorionepithelioma of the gingival tissue. Oral Surg. 10:813, 1957.
- ENNIS, L. M., BERRY, H. M. - Ossifying peri-apical fibroma: roentgenologic studies. J. Amer. Dent. Ass. 37:642, 1948.
- EULER, H. - Über die Epulis gigantocellularis. (kritische Betrachtungen zu den Arbeiten von BROSCHE). Zahn-, Mund- und Kieferhk. H.15:p.53, 1955. München, Carl Hanser Verlag.
- FABE, S. S. - Pregnancy tumor. Oral Surg. 7:714, 1954.
- FASSKE, E., MORGENROTH, K. - Pathologische Histologie der Mundhöhle. S. Hirzel Verlag, Leipzig, 1964.
- FLETCHER, J. P., CRABB, H. S. M. - Fibrosarcomatous epulis. Rep. of a case. Oral Surg. 14:1091, 1961.
- FREUND, H. - Zur Kenntnis des teleangiectatischen Granuloms. Arch. Derm. Syph., Berlijn. 166:669, 1932.
- GAMBOA, G. C. - A study of peripheral giant-cell tumors of the gingivae: clinical and pathologic. Thesis, Graduate School, Univ. of Minn., 1953.
- GANS, B. J., ENGEL, M. B., JOSEPH, N. R. - Electrometric studies of human gingiva in pregnancy. J. Dent. R. 35:566, 1956.
- GEDIGK, P., BONTKE, E. (cit. GUSEK) - Über die Enzymaktivität im Fremdkörpergranulationsgewebe. Virchows Arch. Path. Anat. 330:538, 1957.
- GESCHICKTER, C. F., COPELAND, M. M. - Tumors of the giant-cell group, a pathologic entity. Arch. Surg. 21:145, 1930; abstr. Brit. Dent. J. 51:14, 1930.
- GESCHICKTER, C. F. - Histogenesis of bone tumors, in: Tumors of bone and soft tissue. Year Book Medical Publishers. Inc. Chicago, 1965.
- GLICKMAN, I. - Basic classification of gingival enlargement. J. Period. 21:131, 1950.
- GLICKMAN, I. - Clinical Periodontology, 3rd Ed. W. B. Saunders Comp., Philadelphia, 1964.
- GRIDLY, M. S. - Gingival condition in pregnant women. Oral Surg. 7:641, 1954.
- GRIFFIN, J. W., WILSON, W. O., LADEL, C. J. - Free gingival margin giant-cell reparative granuloma. Rep. of two cases. J. Oral Surg. 22:527, 1964.
- GROSS, M. - Die Epulis. Inaug. Diss. Leipzig, 1934.
- GROTHER, H. - Über das klinische und histologische Bild der Epuliden. Inaug. Diss. Leipzig, 1934.
- GRÜNER, (cit. ROTTER en LAPP) - Dtsch. Mschr. Zahnhk. 1, 1925.

- GUSEK, W. - Die Feinstruktur der einkernigen Makrophagen und der mehrkernigen Riesenzellen im Fremdkörpergranulationsgewebe. *Frankf. Z. Path.* 69:429, 1958.
- HAMILTON, P. H. - Hemangiofibroma (pregnancy tumor). *Rep. of a case. Oral Surg.* 3:1382, 1950.
- HAMMER, H. - Zur Behandlung der Riesenzellgeschwülste der Kiefer. *Dtsch. Zahnärztl. Z.* 7:308, 1952.
- HAMMER, H. - Zur Klinik der Geschwülste im Mund- und Kieferbereich, besonders in differential- und frühdiagnostischer Hinsicht. *Dtsch. Zahnärztl. Z.* 12:172, 1957.
- HARTZELL, M. B. (cit. KERR) - Granuloma Pyogenicum. *J. Cutan. Dis., incl. Syph. N.Y.* 22:520, 1904.
- HASELHOFER, L. (cit. SCHUERMAN) - Gutartige Riesenzelltumoren des Knochens und sog. Knochenzysten. *Henke-Lubarsch's Handb. d. spez. pathol. Anat. Bd. IX:* 477, 1937, Berlin.
- HAUNFELDER, D. - Zur Röntgenbestrahlung der Epuliden. *Dtsch. Zahnärztl. Z.* 6:1147, 1951.
- HÄUPL, K., RIEDEL, H. - Spezielle pathologische Anatomie, in Doerr en Uehlinger, Bd. I. Springer Verlag, Berlin, Heidelberg, New York, 1966.
- HAYM, I. - Zur Pathologie des Fibroms in der Mundhöhle unter besonderer Berücksichtigung des enostalen Fibroms. *Dtsch. Zahn-, Mund- und Kieferhk.* 33:445, 1960.
- HAYWARD, J. R. - Malignant giant-cell tumor of the mandible. *Rep. of a case. J. Oral Surg.* 17:75, 1959.
- HELD, A. J. - Background of the approach to the systemic treatment of parodontal diseases. *Paradontologie* 14:1, 1960.
- HELLNER, H. - Diagnostik und Differentialdiagnostik der bösartigen Knochengeschwülste im Gesichts-Kieferbereich. *Fortschr. Kiefer-Gesichtschir. Bd. III:* 23, 1957, Georg Thieme Verlag, Stuttgart.
- HENNY, T. C. - A giant-cell reparative granuloma? *Brit. J. Oral Surg.* 2:94, 1964.
- HERZOG, G. (cit. LANGER) - Die primären Knochengeschwülste. *Verh. Dtsch. Ges. Path.* 29:141, 1936.
- HEIJST, B. van, POLS, A. N. E., ROELAND, P. - Enkele beschouwingen over pathologische toename van het tandvlees. *Ned. T. v. Tandhk.* 61:257, 1954.
- HIATT, W. H. - Calcified bodies in the gingiva. *J. Period.* 22:96, 1951.
- HILMING, Fr. - Gingivitis gravidarum. *Oral Surg.* 5:734, 1952.
- HOCHREITER, F. - Zur Fibromatosis gingivae. *Dtsch. Zahnärztl. Z.* 13:304, 1958.
- HOFER, O. - Zur Klinik und Therapie der zentralen Riesenzellgranulome der Kiefer. *Österr. Z. Stomat.* 49:324, 1952.
- HOFER, O. - Die konservativ-chirurgische Therapie der gutartigen Kiefertumoren nach Pichler. *Fortschr. Kiefer-Gesichtschir. Bd. IV:* 430, 1958, Georg Thieme Verlag, Stuttgart.
- HUEBSCHMANN, P. - Zur Pathologie der Tumoren des Mund-Kiefergebietes, ins besondere der Epulis, mit Demonstrationen. *Dtsch. Zahn-, Mund- und Kieferhk.* 5:266, 1938.
- IMMENKAMP, A. - Zur Pathologie und Therapie des Riesenzellgranuloms. *Dtsch. Zahn-, Mund- und Kieferhk.* 5:282, 1938.
- IMMENKAMP, A. - Zur operativen Behandlung des zentralen Riesenzellgranuloms. *Fortschr. Kiefer-Gesichtschir. Bd. III:* 213, 1957, Georg Thieme Verlag, Stuttgart.
- JAFFE, H. L., LICHTENSTEIN, L., PORTIS, R. - Giant-cell tumor of bone. *Arch. Path. Chicago.* 30:993, 1940.
- JAFFE, H. L. - Giant-cell reparative granuloma, traumatic bone cyst, and fibrous (fibro-osseous) dysplasia of the jawbones. *Oral Surg.* 6:159, 1953.
- JAFFE, H. L. - Tumors and Tumorous conditions of the bones and joints. *Lea & Febiger. Philadelphia,* 1964.
- JANSSENS, J. - Enige opmerkingen over de hormonale aspecten van gingivitis en epulis. *Ned. T. v. Tandhk.* 72:12, 1965.
- JEZIOROWSKY, U. - Granuloma teleangiectaticum der Mundschleimhaut und der Lippen. *Med. Diss. Würzburg,* 1952.

- JONES, J. H. - Non-odontogenic oral tumours in children. *Brit. Dent. J.* 119:439, 1965.
- KALETSKY, Th. - Soft tissue lesions of the mouth. *Oral Surg.* 3:240, 1950.
- KAUFMANN, E. (cit. SCHUERMANN) - Kaufmann-Staemmler, Lehrbuch der speziellen pathologischen Anatomie. Bd. I/2, Berlin, 1956.
- KERR, D. A. - Granuloma pyogenicum. *Oral Surg.* 4:158, 1951.
- KILLEY, H. C., KAY, L. W. - Fibromyxomata of the jaws. *Brit. J. Oral Surg.* 2:124, 1964.
- KIRSTEIN, W. - Fibrous Epulis. *Dent. Radiol. and Phot.* 32:75, 1959.
- KLEIN, H. (cit. BETHMANN) - Veränderungen in der Mundhöhle während der Schwangerschaft. *Med. Diss. Würzburg*, 1956.
- KNAK, G. - Über das Vorkommen des Granuloma teleangiectaticum im Bereich der Mundhöhle. *Schweiz. Mschr. Zahnk.* 76:402, 1966.
- KOCHAN, E. J. - Reparative giant-cell granuloma. *Rep. of two cases. J. Oral Surg.* 21:390, 1963.
- KONJETZNY, G. E. (cit. LANGER) - Zur Beurteilung der gutartigen Riesenzellgeschwulst der Knochen. *Brun's Beitr. klin. Chir.* 9:245, 1937.
- KRANZ, P. P. - Klinische Zahnheilkunde und ihre Grenzgebiete. 4e Auflage. Carl Hanser Verlag, München, 1949.
- KRANZ, P. P. - Chirurgie des praktischen Zahnarztes. 4e Auflage. J. A. Barth Verlag. Leipzig, 1957.
- KRAUSPE, C. - Allgemeine Pathologie der Tumoren. *Fortschr. Kiefer-Gesichtschir.* Bd. III: 1, 1957. Georg Thieme Verlag, Stuttgart.
- KRISTEN, K. - Das Schwangerschaftsgranulom der Mundhöhle. *Zahnärztl. Welt/Ref.* 61:435, 1960.
- KUMER, L., WOLF, H. - Operation und Radiumbehandlung der Epulis. *Z. Stomat.* 24:1011, 1926.
- KUTSCHER, A. H., ZEGARELLI, E. V., HYMAN, G. A. - Pharmacotherapeutics of oral disease. McGraw-Hill Book Comp. New York, 1964.
- KÜTTNER, H. (cit. KNAK) - Ueber teleangiektatische Granulome. *Beitr. klin. Chir.* 47:1, 1905.
- KUTZLEB, H. J. (cit. SCHUERMANN) - Veränderungen der Mundschleimhaut bei ovariellen Störungen. *Dtsch. Zahnärztl. Wschr.* 42:906, 1939.
- KUTZLEB, H. J. - Pubertät, Menstruation, Gravidität und Klimakterium in ihren Beziehungen zu parodontalen Erkrankungen. *Dtsch. Zahnärztl. Z.* 11:1017, 1956.
- KWAST, W. A. M. van der - Over de hyperplasie van de gingiva als neven-effect van het anti-epilepticum fenytoïne. *Academisch proefschrift. Groningen*, 1957.
- LANGEL, I. - Giant-cell tumor of central type. *Rep. of a case. Oral Surg.* 3:201, 1950.
- LANGER, E. - Histopathologie der Tumoren der Kiefer und der Mundhöhle. Georg Thieme Verlag. Stuttgart, 1958.
- LANGER, E. - Die gutartigen Gewächse im Bereiche des Gesichtes und der Kiefer. *Fortschr. Kiefer-Gesichtschir.* Bd. IV: 251, 1958. Georg Thieme Verlag, Stuttgart.
- LECCO, V. - Su di un caso di epulide sarcomatosa gigantocellulare in donna anziana. *Abstr. Oral Surg.* 2:964, 1949.
- LEUCUTIA, T., COOK, J. C. - Malignant degeneration of benign giant-cell tumor of bone. *Abstr. Oral Surg.* 4:134, 1951.
- LICHTENSTEIN, L. - Bone tumors. 2nd. Ed. C. V. Mosby Comp. St. Louis, 1959.
- LINDEMANN, A., LORENZ, O. - Die Geschwülste der Mundhöhle, der Kiefer, und des Gesichtes. *Wissenschaftl. Verlagsgesellsch. M. B. H., Stuttgart*, 1950.
- LINZBACH, A. J. (cit. DREPPER, c.s.) - Quantitative Biologie und Morphologie des Wachstums. *Handbuch der allgemeinen Pathologie*, Bd. IV, p. 1, Heidelberg, 1955.
- LOË, H. - Periodontal changes in pregnancy. *J. Period.* 36:209, 1965.
- LUBARSCHE, O. (cit. SILVERMAN c.s.) - Die sogenannte „Lokalisierte ostitis fibrosa“. *Arch. klin. Chir.* 121:147, 1922.
- LUCAS, O. N., BOWMAN, W. D., FINKELMAN, A., TOCANTINS, L. M. - Removal of a giant-cell reparative granuloma from the mandible of a hemophilic. *Rep. of a case. J. Oral Surg.* 21:70, 1963.

- LUCAS, R. B. - Pathology of tumours of the oral tissues. J. & A. Churchill Ltd. London, 1964.
- MAGGIO, P. - Giant-cell bone tumors. Abstr. Oral Surg. 4:531, 1951.
- MAIER, A. W., ORBAN, B. - Gingivitis in pregnancy. Oral Surg. 2:334, 1949.
- MAMMEL, C. K. - Peripheral and central giant-cell tumors of the head region. J. Oral Surg. 8:38, 1950.
- MARZIANI, L. - Zur Behandlung der Epulis. Z. Stomat. 23:990, 1925.
- MATHESON, W. S. - Calcifying fibrous epulis. Brit. Dent. J. 92:155, 1951.
- MATHIS, H. - Ueber das Granuloma teleangiectaticum der Inhaltsgebilde der Mundhöhle. Dtsch. Zahnärztl. Z. 12:23, 1957.
- MATTHEWS, G. W. - Giant-cell tumor of the maxilla. Rep. of a case. Oral Surg. 2:719, 1949.
- McCARTHY, Ph. L., SHKLAR, G. - Diseases of the oral mucosa. McGraw-Hill Book Comp. London, 1964.
- MEYER, I., SHKLAR, G. - Malignant tumors metastatic to mouth and jaws. Oral Surg. 20:350, 1965.
- MEZROW, R. R. - Case report of giant-cell epulis, fibro-osteoid type. Oral Surg. 2:243, 1949.
- MIGUNOW, B. I. - Zur Frage der sog. gigantozellularen Epuliden. Abstr. Dtsch. Zahnärztl. Z. 13:97, 1958.
- MIKOLA, O. J., BAUER, Wm. H. - "Cementicles" and fragments of cementum in the periodontal membrane. Oral Surg. 2:1063, 1949.
- MILLER, F., MONTELEONE, M. - Die Feinstruktur der mehrkernigen Riesenzellen des gutartigen Riesenzelltumors des Knochens. Frankf. Z. Path. 68:49, 1957.
- MITCHELL, D. F. - Gingival pyogenic granuloma. J. Period. 27:273, 1956.
- MÖNCKEBERG, (cit. BROSCHE) - Virchows Arch. Path. Anat. 1923.
- MONTGOMERY, G. L. - Pathology for students of dentistry. E. & S. Livingstone Ltd. Edinburgh en London, 1958.
- MOORE, P. A. - Clinical diagnosis of neoplasms of the oral cavity. Oral Surg. 1:488, 1948.
- MOSKOW, B. S. - Calcified material in human gingival tissue. Abstr. J. Dent. Res. 40:644, 1961.
- MUTSCHELKNAUSS, R. - Klinisch-morphologische Studie zur formalen Genese der Epulis. Stoma 15:170, 1962.
- MUTSCHELKNAUSS, R. - Der entzündliche Faktor bei der Epulis. Fortschr. Kiefer-Gesichtschir. Bd. IX: 221, 1963. Georg Thieme Verlag, Stuttgart.
- NÉLATON, E. (cit. SHKLAR en MEYER) - D'une nouvelle espèce de tumeurs bénignes des os, ou tumeurs à myéloplaxes. A. Delahaye, Parijs, 1860.
- NÖDL, F. - Das sog. Granuloma teleangiectaticum. Z. Haut-Geschlkr. 19:163, 1955.
- OEHLSCHLAGEL, G., MÜLLER, E. - Zum Granuloma pyogenicum sive teleangiectaticum als Sonderfall des capillären Hämangioms und über dessen Beziehung zu anderen Angiomen und gefäßsgebundenen Naevi. Arch. klin. exp. Derm. 218:126, 1964.
- GLDHAM, L., JOHN, T. J. - An unusual oral manifestation in a case of acute myeloid leukaemia. Brit. J. Oral Surg. 4:116, 1966.
- O'NEIL, R. - Bronchial adenocarcinoma presenting as epulis. Brit. J. Oral Surg. 2:148, 1964.
- ORBAN, B. - Histopathology of periodontal diseases. Oral Surg. 33:637, 1947.
- ORBAN, B. - Clinical and histologic study of the surface characteristics of the gingiva. Oral Surg. 1:827, 1948.
- ORBAN, B. - Giant-cells in the gingiva. J. Dent. Res. 27:765, 1948.
- ORBAN, B. - Histology and physiology of the gingiva. J. Amer. Dent. Ass. 44:624, 1952.
- ORBAN, B. - The epithelial network in the periodontal membrane. J. Amer. Dent. Ass. 44:632, 1952.
- PEPLER, W. J. - The histochemistry of giant-cell tumours (osteoclastoma and giant-cell epulis). J. Path. Bact. 76:505, 1958.
- PERSSON, P. A., WALLENIUS, K. - Metastatic renal carcinoma (hypernephroma) in the gingiva of the lower jaw. Acta Odont. Scand. 19:289, 1961.
- PHILLIPS, R. L., SHAFER, W. G. - An evaluation of the peripheral giant-cell tumor. J. Period. 26:216, 1955.

- PICHLER, H., TRAUNER, R. - Mund- und Kieferchirurgie II. Teil/1. Hälfte. Urban & Schwarzenberg, Wenen, 1948.
- PINDBORG, J. J., CLAUSEN, F. - Classification of odontogenic tumors. Acta Odont. Scand. 16:1293, 1958.
- PINKHOF, H. - Vertalend en verklarend woordenboek van uitheemse geneeskundige termen. 5e druk. De Erven F. Bohn N.V., Haarlem, 1963.
- PLEASANTS, J. E., MAC COMB, W. S. - Giant-cell tumors of the jaws. Oral Surg. 9:253, 1956.
- POMMER, G. (cit. LANGER) - Zur Kenntnis der progressiven Hämatom- und Phlegmasieveränderungen der Röhrenknochen auf Grund der mikroskopischen Befunde in neuen Knochenzysten. Arch. orthop. Unfall-Chir. 17:17, 1919.
- PONCET, A., DOR, L. (cit. KERR) - Botryomycose humaine. Rev. de chir. 18:996, 1897.
- PRAEGER, W. - Die umgetaufte Epulis. Z. Stomat. 23:883, 1925.
- PRICHARD, J. F. - Advanced periodontal disease: surgical and prosthetic management. W. B. Saunders Comp. Philadelphia, 1965.
- PUHL, H. (cit. LANGER) - Über Bau und Wesen der lokalisierten braunen Riesenzellgeschwülste des Knochenmarkes. Beitr. path. Anat. 98:335, 1937.
- QUINT, J. H., LEHRMANN, M., LOVEMAN, Ch. E. - Reparative giant-cell granuloma. Oral Surg. 17:142, 1964.
- RADDEN, B. G., READE, P. C. - Gingival metastasis from a hepatoma. Oral Surg. 21:621, 1966.
- RAMFJORD, S. - Local factors in periodontal disease. J. Amer. Dent. Ass. 44:647, 1952.
- RAMFJORD, S. - The histopathology of inflammatory gingival enlargement. Oral Surg. 6:516, 1953.
- RAMON, Y., BUCHNER, A. - A peculiar "epulis", probably due to actinomycosis. Oral Surg. 16:1429, 1963.
- REITMANN, K. (cit. KERR) - Ueber das teleangiektatische Granulome Küttner. Arch. Derm. Syph., Wenen, Leipzig, 91:185, 1908.
- RIES CENTENO, G. A. - A case of giant-cell epulis. Oral Surg. 8:1250, 1955.
- RITTER, (cit. BROSCHE) - Die Epulis und ihre Riesenzellen. Dtsch. Z. Chir. 54:1, 1900.
- ROBINSON, H. B. G. - A clinic on the differential diagnosis of oral lesions. Oral Surg. 32:729, 1946.
- ROBINSON, H. B. G. - Pathology of periodontal diseases. J. Amer. Dent. Ass. 44:616, 1952.
- RÖMER, O. (cit. SCHUERMAN) - Die Pathologie der Zähne. Henke-Lubarsch's Handbuch der speziellen pathologischen Anatomie u. Histologie. Bd. IV/2:135, 1928. Springer Verlag, Berlin.
- RONCHESE, F. - Granuloma pyogenicum. Oral Surg. 20:702, 1965.
- ROORDA, L. A. M. - Hereditaire fibreuse gingivahyperplasie. Ned. T. v. Tandhk. 64:200, 1957.
- ROTTER, W. - Zur speziellen Pathologie der Tumoren der Mundhöhle. Dtsch. Zahnärztl. Z. 12:161, 1957.
- ROTTER, W., LAPP, H. - Pathologische Anatomie des Mundhöhlenbereiches. Die Zahn-, Mund- und Kieferhk. Bd. 1:932, 1958. Urban & Schwarzenberg. München en Berlin.
- RUSSAKOW, A. W. (cit. MIGUNOW) - Stomat. 1:30, 1957.
- RYWKIND, A. W. - Zur Frage der Zementikelbildung. Z. Stomat. 28:1178, 1930.
- SACHS, W., GARBE, W. - Multinucleated (giant) cell tumor of the gum - epulis. Arch. Derm. Syph. Chicago, 38:603, 1938.
- SALAMA, N., HILMY, A. - Cases from clinic of Cairo Dental School. Case 4. Oral Surg. 4:972, 1951.
- SALMAN, J., LANGEL, J. - Benign soft tissue tumors of the oral cavity. Oral Surg. 7:573, 1954.
- SALMAN, J., LANGEL, J. - Benign central tumors of the jaws of nonosteogenic and nonodontogenic types. Oral Surg. 7:960, 1954.
- SALMAN, J., KONDON, P. N. - The giant-cell tumor. Oral Surg. 9:1025, 1961.
- SARKANY, I. - Malignant mandibular tumor in pregnancy. Oral Surg. 3:192, 1950.

- SCHINZ, H. R., UEHLINGER, E. (cit. LANGER) - Zur Diagnose, Differentialdiagnose, Prognose und Therapie der primären Geschwülste und Zysten des Knochensystems. *Ergebn. med. Strahlenforsch.* 5:389, 1931.
- SCHLEGEL, D., TRIADAN, H. - Über hyperplastische Parodontopathien unter besonderer Berücksichtigung der diffusen Formen. *Dtsch. Zahnärztl. Z.* 14:1333, 1959.
- SCHLEGEL, D. - Besonderheiten bei peripheren Parodontalgranulomen. *Dtsch. Zahnärztl. Z.* 15:369, 1960.
- SCHÖNBAUER, F. R. - Über Vorkommen, Variationen und Behandlung von Epuliden. *Österr. Z. Stomat.* 54:328, 1957.
- SCHÖNBAUER, F. R. - Das hormonelle Geschehen bei den krankhaften Veränderungen der Mundschleimhaut. *Österr. Z. Stomat.* 54:475, 1957.
- SCHUERMANN, H., GREITHER, A., HORNSTEIN, O. - Krankheiten der Mundschleimhaut und der Lippen. 3e Auflage. Urban & Schwarzenberg. München, Berlin en Wenen. 1966.
- SCUDDER, C. L. - Tumors of the Jaws. W. B. Saunders Comp. Philadelphia, 1915.
- SELDIN, H. M., DARLINGTON, Ch. G. - Benign giant-cell bone tumors, central type. *Dent. Cosmos* 78:594, 1936.
- SHAFER, W. G., HINE, M. K., LEVY, B. M. - A textbook of oral pathology. 2nd Ed. W. B. Saunders Comp. Philadelphia en London, 1963.
- SHAPIRO, R., REICHMAN, L., GETZOFF, Ch., WEISS, A. - Osteosarcoma of breast metastasizing to the oral cavity. *Oral Surg.* 23:58, 1967.
- SHARP, G. S., WOOD, R. C. - The treatment of cancer of the gums. *J. Oral Surg.* 8:185, 1950.
- SHIRA, R. B. - Diagnosis of common lesions of the oral cavity. *J. Oral Surg.* 15:95, 1957.
- SHIRA, R. B., BHASKAR, S. N. - Oral Surg.-Oral Path. conference. *Oral Surg.* 16:494, 1963.
- SHKLAR, G., MEYER, I. - Giant-cell tumors of the mandible and maxilla. *Oral Surg.* 14:809, 1961.
- SHKLAR, G., MEYER, I. - Vascular tumors of the mouth and jaws. *Oral Surg.* 19:335, 1965.
- SHKLAR, G., TAYLOR, R. - Metastasis of pulmonary carcinoma to oral mucosa. Rep. of a case. *J. Oral Surg.* 23:549, 1965.
- SHROFF, F. R. - Steroid hormones and periodontal diseases. *Oral Surg.* 7:389, 1954.
- SIEGMUND, H. (cit. SCHUERMANN) - Bemerkungen über die Entwicklung osteoklastischer Resorptionsgewebe und die Riesenzellepulid. *Verh. Dtsch. Ges. Path.* 21:86, 1926.
- SILVERMAN, S., WARE, W. H., DIMAS, L. T. - Biologic variations in giant-cell lesions of the mouth. *Oral Surg.* 18:346, 1964.
- SMITH, J. F. - Peripheral giant-cell granuloma. *Oral Surg.* 13:974, 1960.
- SMOSARSKA, H. - Vergleichende anatomisch-pathologische Untersuchungen des Zahnfleischgewebes in verschiedenen Fällen von hyperplastischen Zahnfleischentzündungen. *Dtsch. Stomat.* 15:743, 1965.
- SOLOMON, H. A., BURKE, E. M. - Malocclusion and Benign Gum Tumors. *Dent. Cosmos* 77:65, 1935.
- SOLOMON, H. A., BURKE, E. M. - Epulis: report of a fatal case. *J. Amer. Dent. Ass.* 31:237, 1944.
- SOLOMON, H. A., BURKE, E. M. - Giant-cell reparative granulomas of the jaws. *J. Amer. Dent. Ass.* 65:762, 1962.
- STAFNE, E. C. - Peripheral fibroma (epulis) that contains a cementum-like substance. *Oral Surg.* 4:463, 1951.
- STANDISH, S. M., SHAFER, W. G. - Gingival reparative granulomas in children. *J. Oral Surg.* 19:367, 1961.
- STEINHARDT, G. - Periphere und zentrale „Granulationsgeschwülste“ der Kiefer (Epulis und Brauner Tumor). *Die Zahn-, Mund- und Kieferhk.* Bd. III: 487, 1957. Urban & Schwarzenberg, München, Berlin en Wenen.
- STEWART, M. J. (cit. SHKLAR en MEYER) - Histogenesis of myeloid sarcoma. *Lancet* 2:1106, 1922.
- STIEBITZ, R. - Zur Frage, wie sich Epuliden auf beide Geschlechter und verschiedene Altersstufen verteilen. *Österr. Z. Stomat.* 56:238, 1959.

- STONES, H. H. - Oral and Dental Diseases. 4th Ed. E. & S. Livingstone Ltd., Edinburgh en Londen, 1962.
- STOUT, A. P. - Tumors of the soft tissues. A.F.I.P. Sect. II, fascicle 5-1953. Washington D.C.
- SUGAR, L. - Recent investigations regarding the pathogenesis of epulis. Oral Surg. 1:561, 1948.
- TAMMOSCHEIT, U. G. - Das marginale Parodont während der Schwangerschaft. Dtsch. Zahnärztl. Z. 17:1501, 1962.
- TAMMOSCHEIT, U. G. - Der gingivale Schwangerschaftstumor. Dtsch. Zahnärztl. Z. 18:1345, 1963.
- TAMMOSCHEIT, U. G. - Gestosen und gingivale Schwangerschaftsveränderungen. Dtsch. Zahnärztl. Z. 19:385, 1964.
- THOMA, K. H. c.s. - Clinic of Massachusetts General Hospital. Miscellaneous case reports, case 130, Giant-cell tumor of the mandible. Oral Surg. 32:304, 1946.
- THOMA, K. H. c.s. - Contribution to the oncology of the jaws. Oral Surg. 1:8, 1948.
Oral Surg. 1:40, 1948.
- THOMA, K. H. - The pathogenesis of the odontogenic tumors. Oral Surg. 4:1262, 1951.
- THOMA, K. H. - Sturge-Kalischer-Weber Syndrome with pregnancy tumors. Oral Surg. 5:1124, 1952.
- THOMA, K. H. - Oral Pathology. 5th Ed., C. V. Mosby Comp., St. Louis, 1960.
- TIECKE, R. W. - Oral Pathology. McGraw-Hill Book Comp., New York, 1965.
- TOMKIN, A. J. - Giant-cell reparative granuloma. Rep. of a case. J. Oral Surg. 23:136, 1965.
- TOTO, P. D. - Recurrent pyogenic granuloma. Oral Surg. 5:1124, 1952.
- TRAIGER, J. - Pregnancy tumor. Rep. of a case. Oral Surg. 14:1264, 1961.
- TRAUNER, R. - Weichteilgeschwülste, in Pichler, H. en Trauner, R., Mund- und Kieferchirurgie. Urban & Schwarzenberg, Wenen, 1948, II Teil/1 H.
- TRAUNER, R. - Die konservative Operation gutartiger Geschwülste nach Pichler. Fortschr. Kiefer-Gesichtschir. Bd. IV:283, 1958. Georg Thieme Verlag, Stuttgart.
- TRIADAN, H., SCHLEGEL, D. - Zur Stellung gingivaler Schwangerschaftshyperplasien im System der Kiefergranulome. Stoma 13:193, 1960.
- TRIADAN, H. - Hyperplastische Parodontopathien. Dtsch. Zahnärztl. Z. 15:363, 1960.
- UMIKER, W., GERRY, R. G. - Pseudo Giant-cell tumor (reparative granuloma) of the jaws. Oral Surg. 7:113, 1954.
- VERKERK, H. H. - Een geval van Epulis gigantocellularis. Ned. T. v. Tandhk. 65:450, 1958.
- VIRCHOW, R. (cit. LANGER) - Die krankhaften Geschwülste. A. Hirschwald, Berlin, 1863.
- VISSER, J. B. - Over epuliden. Ned. T. v. Tandhk. 70:198, 1963.
- VISSER, W. J. - Een epulis die cement bevat. Ned. T. v. Tandhk. 72:874, 1965.
- VRIES, J. J. de - Een geval van botryomycoom of granuloma teleangiectaticum aan het wangslimvlies. Ned. T. v. Tandhk. 56:62, 1949.
- WALDRON, C. A. - Giant-cell tumor of the jawbones. Oral Surg. 6:1055, 1953.
- WALDRON, C. A., SHAFER, W. G. - The central giant-cell reparative granuloma of the jaws. Amer. J. Clin. Path. 45:4, 1966.
- WALGREEN, (cit. BROSCHE) - Zur Kenntnis d. mikroskop. Baues d. Riesenzellepuliden. Arb. aus d. path. Inst. Helsingfors, 1930.
- WARD, G. E. - Tumors of the jaws. Oral Surg. 5:675, 1952.
- WENTZ, F. M., MAIER, A. W., ORBAN, B. - Age changes and sex differences in the clinically "normal gingiva". J. Period. 23:13, 1952.
- WERTHEIMER, F. W., FULLMER, H. M., HAUSEN, L. S. - A histochemical study of hyaline bodies in odontogenic cysts and a comparison to the human secondary dental cuticle. Oral Surg. 15:1466, 1962.
- WHITLOCK, R. J. H. - Giant-cell tumor. J. Oral Surg. 22:167, 1964.
- WIEBUSCH, F. B. - Periodontal research: problems related to practice. J. Amer. Dent. Ass. 55:612, 1957.
- WILLIS, R. A. - The pathology of osteoclastoma or giant-cell tumor of bone. J. Bone Jt. Surg. 318:236, 1949.

- WILLIS, R. A. - The borderland of embryology and pathology. 2nd. Ed. Butterworths, Londen, 1962.
- WILSON, I. I., SKINNER, R. S. W. - Teeth and gums in pregnancy. *Abstr. Oral Surg.* 4:1333, 1951.
- WOHLGEMUTH, J. B. - Riesenzellen. *Dtsch. Med. Wschr.* 87:489, 1962.
- WORTH, H. M. - Principles and practice of oral radiologic interpretation. Year Book Medical Publishers Inc. Chicago, 1963.
- WUNDERER, S. - Ein Beitrag zum differentialdiagnostischen Problem der Epyulis. *Österr. Z. Stomat.* 51:380, 1954.
- WUSTROW, F. - Die Tumoren des Gesichtsschädels. Urban & Schwarzenberg, München en Berlijn, 1965.
- ZISKIN, D. E., BLACKBERG, S. N., STOUT, A. P. (cit. MAIER en ORBAN) The gingivae during pregnancy. *Surg., Gynec. Obstet.* 57:719, 1933.
- ZISKIN, D. E., NESSE, G. J. - Pregnancy gingivitis. *Oral Surg.* 32:390, 1946.