

University of Groningen

Het chronisch subduraal hematoom

Miah, Ishita P.; Jellema, Korné; Peul, Wilco C.; Holl, Dana C.; Blaauw, Jurre; van der Gaag, Niels A

Published in:
 Nederlands Tijdschrift voor Geneeskunde

IMPORTANT NOTE: You are advised to consult the publisher's version (publisher's PDF) if you wish to cite from it. Please check the document version below.

Document Version
 Publisher's PDF, also known as Version of record

Publication date:
 2021

[Link to publication in University of Groningen/UMCG research database](#)

Citation for published version (APA):

Miah, I. P., Jellema, K., Peul, W. C., Holl, D. C., Blaauw, J., & van der Gaag, N. A. (2021). Het chronisch subduraal hematoom: Uiteenlopend klinisch beeld vraagt om behandeling op maat. *Nederlands Tijdschrift voor Geneeskunde*, 165, [D5731]. <https://www.ntvg.nl/artikelen/het-chronisch-subduraal-hematoom>

Copyright

Other than for strictly personal use, it is not permitted to download or to forward/distribute the text or part of it without the consent of the author(s) and/or copyright holder(s), unless the work is under an open content license (like Creative Commons).

The publication may also be distributed here under the terms of Article 25fa of the Dutch Copyright Act, indicated by the "Taverne" license. More information can be found on the University of Groningen website: <https://www.rug.nl/library/open-access/self-archiving-pure/taverne-amendment>.

Take-down policy

If you believe that this document breaches copyright please contact us providing details, and we will remove access to the work immediately and investigate your claim.

Downloaded from the University of Groningen/UMCG research database (Pure): <http://www.rug.nl/research/portal>. For technical reasons the number of authors shown on this cover page is limited to 10 maximum.

DISCLAIMER



Onafhankelijke informatie is niet gratis. Het NTvG investeert veel geld om het hoge niveau van haar artikelen te waarborgen, door een proces van peer-review en redactievoering. Het NTvG kan alleen bestaan als er voldoende betaalde abonnementen zijn. Het is niet de bedoeling dat onze artikelen worden verspreid zonder betaling. Wij rekenen op uw medewerking.

Het chronisch subduraal hematoom

Uiteenlopend klinisch beeld vraagt om behandeling op maat

Ishita P. Miah, Korné Jellema, Wilco C. Peul, Dana C. Holl, Jurre Blaauw en Niels A. van der Gaag

Dames en Heren,

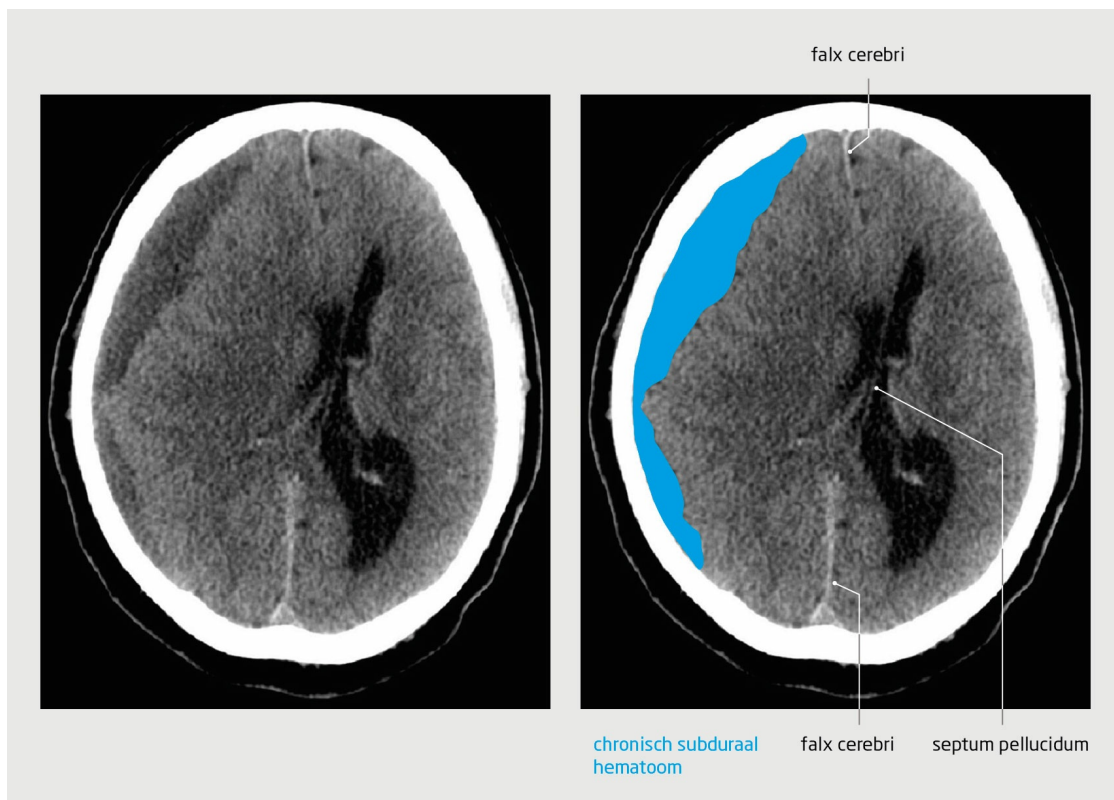
Het chronisch subduraal hematoom is een aandoening die met name optreedt bij oudere, kwetsbare patiënten. In deze klinische les bespreken wij deze aandoening die een spectrum aan klinische presentaties kent. Niet alleen het klinisch beeld is wisselend, ook de behandeling varieert van een expectatief beleid tot een operatie of medicatie. Wij beschrijven de ziektegeschiedenis van 2 symptomatische patiënten met een chronisch subduraal hematoom, van wie 1 operatief werd behandeld en de ander medicamenteus.

Patiënt A, een 69-jarige man, werd door de huisarts naar de Spoedeisende Hulp verwezen vanwege geleidelijk progressieve hoofdpijn en geheugenklachten. Patiënt was 4 weken daarvoor op vakantie met het hoofd tegen een airconditioner aangelopen. Sindsdien had hij een zeurende pijn in het voorhoofd. De laatste week was hij trager dan voorheen in het denken en handelen, articuleerde hij slechter en ervoer hij zwakte in de linker arm en het linker been. Door deze klachten kon hij zijn werk als leidinggevende in de zorgsector niet meer uitvoeren.

Patiënt had hypertensie, hypercholesterolemie en atherosclerose in de voorgeschiedenis. In het kader van cardiovasculair risicomanagement gebruikte hij carbasalaatcalcium 100 mg 1dd.

Bij neurologisch onderzoek bemerkten wij dat patiënt onduidelijk articuleerde en vonden wij een hemiparese ten nadele van links. Gezien het voorafgaande trauma en de geleidelijk progressieve klachten vermoedden wij een chronisch subduraal hematoom. Een CT-scan van het hoofd liet een subduraal hematoom zien met een maximale schildikte van 14 mm, met compressie op de rechter hemisfeer en verplaatsing van hersenstructuren over de middenlijn naar links (figuur 1). Wij stopten de carbasalaatcalcium en vanwege de progressieve, invaliderende klachten namen wij patiënt op. Wij behandelden patiënt operatief met een boorgatdrainage, waarbij een drain werd achtergelaten in de subdurale ruimte. Direct na de operatie was de kracht in de linker arm en het linker been genormaliseerd, de hoofdpijn aanzienlijk minder en kon patiënt zelfstandig lopen, zonder hulpmiddelen. De tweede dag na de operatie verwijderden wij de subdurale drain en kon de patiënt nog dezelfde middag met ontslag naar huis. De volgende dag hervatten wij de carbasalaatcalcium.

Op de poliklinische controle 3 maanden na de operatie waren de klachten verdwenen, had de patiënt zijn werk, het fitnessen en reizen weer opgepakt, maar ervoer hij af en toe nog wel problemen met het bewaren van zijn evenwicht.

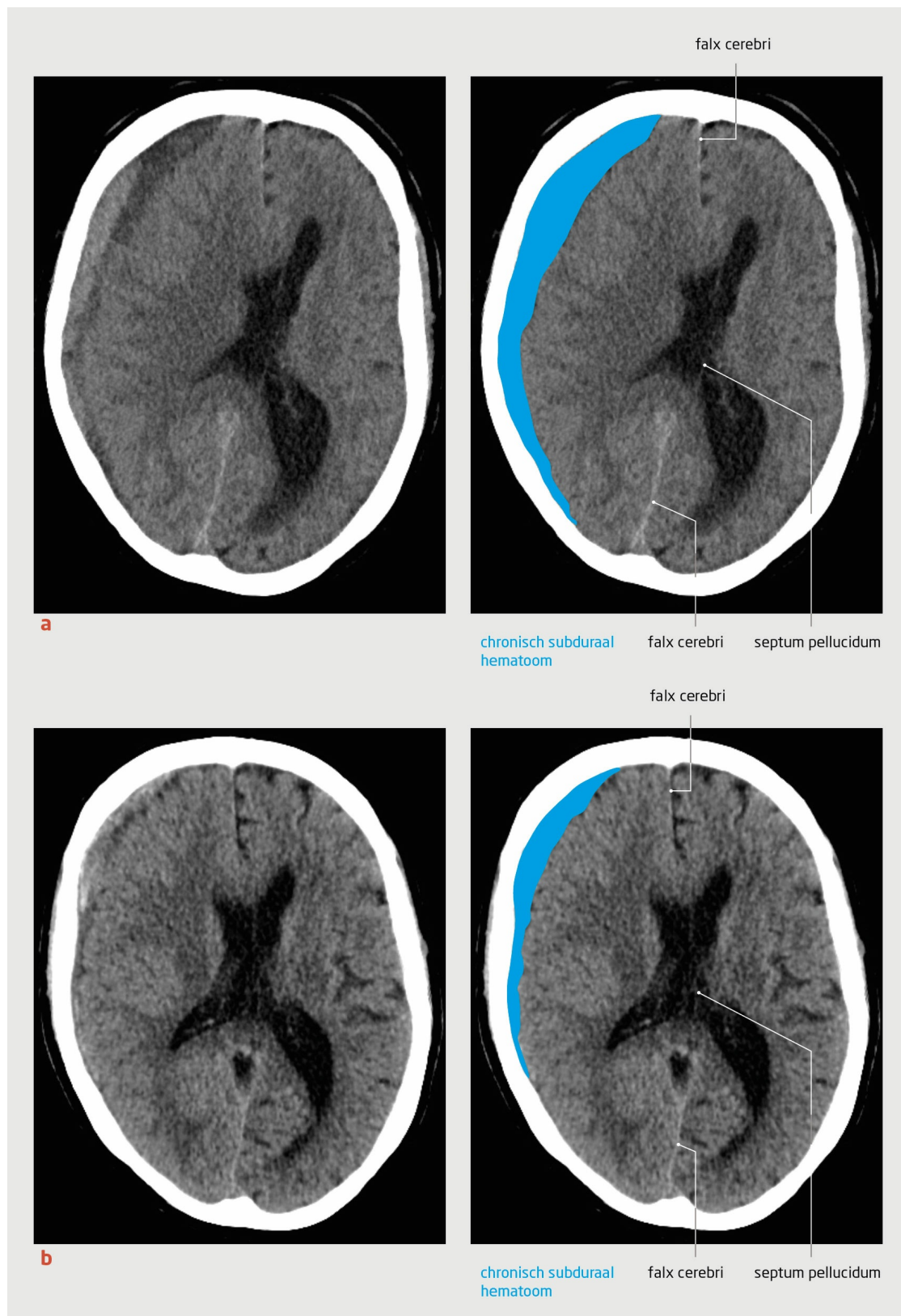


Figuur 1
CT-scan van het hoofd van patiënt A

Transversale opname van een CT-scan van het hoofd van 69-jarige patiënt met geleidelijk ontstane, progressieve hoofdpijn en geheugenproblemen na een licht hoofdtrauma. Er is een chronisch subduraal hematoom zichtbaar over de rechter convexiteit met een schildikte van 14 mm, compressie op de rechter hemisfeer en verplaatsing van hersenstructuren over de middenlijn (de verplaatsing van het septum pellucidum ten opzichte van het falx cerebri is 9 mm).

Patiënt B, een 75-jarige man, kwam bij de huisarts vanwege toenemende hoofdpijn sinds een week met aanhoudende misselijkheid en braken. Hij was 3 weken eerder 's nachts met het hoofd tegen een verwarming gevallen. Sinds een dag was zijn spraak onduidelijk en ging het lopen slechter, waardoor hij regelmatig viel. Sinds de eerste val had patiënt ook meer last van zijn geheugen dan voorheen. Volgens zijn echtgenote klopten zijn uitspraken niet altijd. Patiënt had atriumfibrilleren in de voorgeschiedenis waarvoor hij acenocoumarol gebruikte. De huisarts vermoedde een neurodegeneratieve ziekte vanwege de geheugenproblemen en de valneiging, maar hield gezien de progressie juist ook rekening met een tumor of een bloeding in de hersenen. De huisarts verwees patiënt naar de Spoedeisende Hulp.

Bij het neurologisch onderzoek viel ons op dat de man onduidelijke sprak en dat hij een instabiel looppatroon had als gevolg van zwakte van het linker been. Wij vermoedden een chronisch subduraal hematoom gezien het hoofdtrauma en het gebruik van een oraal antistollingsmiddel. Een CT-scan van het hoofd liet een subduraal hematoom zien over de rechter convexiteit met een maximale schildikte van 21 mm en verplaatsing van de hersenstructuren over de middenlijn naar links (figuur 2a). De gemeten INR-waarde was 3,4. Daarop stopten wij de acenocoumarol en coupeerden wij de antistolling met protrombinecomplex-concentraat. Wij besloten om patiënt op te nemen. Gezien de minimale parese van het linker been behandelden wij patiënt met dexamethason 8 mg 2 dd gedurende 4 dagen waarna we de dosering elke 3 dagen halveerden. Op de tweede dag van de behandeling was de hoofdpijn duidelijk afgenomen en in de daaropvolgende dagen verbeterden het looppatroon en de spraak geleidelijk. Op dag 6 van de opname kon patiënt in goede conditie naar huis worden ontslagen.



Figuur 2
CT-scan van het hoofd van patiënt B

Transversale opname van een CT-scan van het hoofd van een 75-jarige patiënt met progressieve hoofdpijn en aanhoudende misselijkheid en braken na een eerder hoofdtrauma. (a) Op de Spoedeisende Hulp laat de CT-scan een chronisch subduraal hematoom zien over de rechter convexiteit, met een schildikte van 21 mm, compressie op de rechter hemisfeer en verplaatsing van hersenstructuren over de middenlijn (14 mm). (b) Bij poliklinische controle 2 weken later is de schildikte afgenomen naar 16 mm en is de verplaatsing van hersenstructuren over de middenlijn ook afgenomen (7 mm).

Vanuit huis ging hij verder met fysiotherapie en bouwde hij behandeling met dexamethason af volgens schema. Op de poliklinische controle 2 weken na de opname was de hoofdpijn verdwenen en patiënt gaf aan nog steeds een verbetering van het lopen te ervaren.

Een controle-CT-scan van het hoofd liet zien dat de schildikte van het chronisch subduraal hematoom was afgenomen (figuur 2b). Daarop hervatten wij de acenocoumarol. Bij de poliklinische controle 3 maanden later was patiënt goed hersteld en was hij onlangs op vakantie geweest. Hij hield wel restklachten van het geheugen en last van vermoeidheid.

Beschouwing

Etiologie

Het chronisch subduraal hematoom is een bloeding die al een langere tijd aanwezig is en zich tussen de 2 buitenste hersenvliezen bevindt, de arachnoïdea en de dura mater. Vaak wordt het chronisch subduraal hematoom voorafgegaan door een (licht) hoofdtrauma. Daardoor werd het voorheen beschouwd als een traumatische bloeding die ontstond door een ruptuur van de veneuze vaten. De gedachte was dat het chronisch subduraal hematoom zich ontwikkelde vanuit een acuut subduraal hematoom. Tegenwoordig is bekend dat het overgrote deel van deze chronische subdurale hematomen zeer waarschijnlijk ontstaat als gevolg van een ontstekingsreactie van de epitheelcellen in de dura mater na een trauma, infectie of een andere niet nader gedefinieerde aanleiding, met extravasatie van het cerebrospinale vocht tot gevolg.¹ Dit leidt tot een opeenvolgende cascade van inflammatoire mediators in de subdurale ruimte en de nieuwvorming van eiwitmembranen en capillairen. Doordat deze structuren gemakkelijk scheuren en de fibrinolyse lokaal verhoogd is, kunnen bloedingen ontstaan in deze nieuw gevormde subdurale ruimte. De belangrijkste risicofactoren voor een chronisch subduraal hematoom zijn een hoge leeftijd, cerebrale atrofie, een doorgemaakt hoofdtrauma en het gebruik van antitrombotische medicatie.²

Klinisch beeld

De klinische symptomen van een patiënt met een chronisch subduraal hematoom worden met name veroorzaakt door de druk van het hematoom op het hersenparenchym. Het klinisch beeld is uiterst variabel. Wanneer het hematoom geen compressie geeft op het hersenparenchym is de patiënt asymptomatisch. Bij symptomatische patiënten varieert het klinisch beeld van alleen hoofdpijn, subtiele cognitieve klachten of passagère klachten, zoals een insult, tot meer invaliderende uitval, zoals een hemiparese of een bewustzijnsstoornis. Deze klachten kunnen ontstaan en verergeren in een relatief kort tijdsbestek – dagen tot enkele weken – of juist een heel sluimerend beloop hebben.² In het laatste geval is het klinisch beeld vaak lastig te herkennen en wordt differentiaaldiagnostisch vaak gedacht aan een dementieel beeld of ruimte-innemend proces.

Epidemiologie

De precieze incidentie van het chronisch subduraal hematoom in de huisarts- en verpleeghuispraktijk is niet bekend. Toch wordt er een duidelijke stijging gezien vanwege de toename van de gemiddelde levensverwachting en het gebruik van anticoagulantia in de bevolking. In Nederland worden jaarlijks ruim 1000 patiënten geopereerd vanwege een chronisch subduraal hematoom. Naar verwachting is deze aandoening rond het jaar 2030 de meest voorkomende reden voor een craniële neurochirurgische ingreep.³

Differentiaaldiagnose

Beide hierboven beschreven patiënten lieten na een hoofdtrauma een geleidelijke toename zien van nieuwe cognitieve klachten in combinatie met hoofdpijn en focaal neurologische uitval. De differentiaaldiagnose is uitdagend, waarbij er gedacht kan worden aan een cerebraal ruimte-innemend proces, een hersenbloeding, een neurodegeneratieve ziekte en bij een kort ziektebeloop zelfs aan een herseninfarct. Hoewel de ernst van de symptomen van de beide patiënten met een chronisch subduraal hematoom vergelijkbaar was, heeft elk een andere behandeling ondergaan waarna beiden een goed klinisch herstel lieten zien.

In de dagelijkse praktijk verschilt de primaire behandeling tussen ziekenhuizen en gerandomiseerd onderzoek is hard nodig om te bepalen wat de effectiefste en veiligste behandeling is. De gevolgen voor de patiënt en de belasting van de medische zorg verschillen aanzienlijk tussen de verschillende behandelingen.

Keuze voor een behandeling

De indicatie voor behandeling wordt bepaald door de ernst van de symptomen, de radiologische kenmerken, zoals de schildikte, de mate van verplaatsing van het hersenparenchym en de hoeveelheid acute bloedingscomponenten, en of de patiënt antitrombotische medicatie krijgt. Wereldwijd is boorgatdrainage de meest toegepaste behandeling voor symptomatische patiënten. Dit betreft een operatie waarbij 1 of meerdere boorgaten in de schedel worden gemaakt. Doordat de ingreep onder lokale anesthesie mogelijk is, kan deze ook worden toegepast bij patiënten met uitgebreide comorbiditeit. Door gedurende 24-48 uur een subdurale drain achter te laten wordt het risico op een recidiefbloeding meer dan gehalveerd (van 21% naar 8%).⁴ Naast het risico op een recidiefbloeding bestaat het risico op postoperatieve complicaties, zoals een infectie in de subdurale ruimte (empyem), een wondinfectie,

parenchymletsel of bloeding in het operatietraject.⁵

Gezien het risico op een recidief en op complicaties van een operatie bij de doorgaans oude en kwetsbare patiënten met een chronisch subduraal hematoom, wordt er onderzoek gedaan naar verschillende medicamenteuze therapieën. Deze therapieën hebben elk een aangrijpingspunt op de ontstekingsreactie in de subdurale ruimte.¹ Wereldwijd worden patiënten met een chronisch subduraal hematoom het vaakst medicamenteus behandeld met de glucocorticoïd dexamethason. Dexamethason is een sterk anti-inflammatoir en anti-angiogeen middel dat theoretisch de ontstekingsreactie en neovascularisatie in de subdurale ruimte tegengaat.¹ De bewijskracht voor de effectiviteit van deze therapie is tot op heden beperkt.

De symptomen van het chronisch subduraal hematoom kunnen soms subtiel zijn en de radiologische afwijkingen gering. In dat geval kunnen de antitrombotica worden gestopt en kan het spontane beloop worden afgewacht. Het is nog onvoldoende onderzocht of het nauwgezet monitoren en alleen stoppen met antitrombotica tot een betere uitkomst leidt dan een intensievere behandeling.

Stand van het onderzoek naar de effectiviteit

Daar waar enkele cohortstudies een vergelijkbaar of licht superieur effect laten zien van dexamethason toont een recent gerandomiseerd onderzoek het tegendeel.⁶⁻⁸ In deze studie lootten 748 symptomatische patiënten voor behandeling met dexamethason of placebo. In beide groepen werd bij 97% van de patiënten een eerste operatie verricht. Na een studieperiode van 6 maanden was het percentage patiënten met een goede functionele uitkomst op de schaal van de 'modified Rankin score' (schaal: 0-3) in de dexamethasongroep statistisch significant lager dan in de placebogroep, respectievelijk 84% versus 90%.⁸ In de dexamethasongroep was echter minder vaak een tweede operatie noodzakelijk vergeleken met de placebogroep (resp. 2% vs. 7%). Momenteel wordt in een gerandomiseerd multicentrisch onderzoek van Nederlandse bodem, de DECSA-studie (DECSA staat voor 'dexamethasone therapy in symptomatic chronic subdural hematoma'), de effectiviteit van dexamethason direct vergeleken met een boorgatdrainage voor wat betreft de functionele uitkomst en de zorgkosten.⁹

De effectiviteit van tranexaminezuur wordt momenteel ook onderzocht in een paar gerandomiseerde onderzoeken.

Tranexaminezuur remt de omzetting van plasminogeen naar plasmine, waardoor de fibrinolyse wordt geremd. De bewijskracht voor de effectiviteit van tranexaminezuur bij patiënten met een chronisch subduraal hematoom is tot op heden minimaal. De resultaten van gerandomiseerd onderzoek moeten uit gaan wijzen wat de plaats is van tranexaminezuur bij de behandeling van deze patiënten.¹⁰

Dames en Heren, het ziektebeeld van een patiënt met een chronisch subduraal hematoom is lastig te herkennen doordat de klinische presentatie en het ziektebeloop uiterst variabel zijn. Vanwege de stijgende incidentie moeten artsen toch in toenemende mate bedacht zijn op deze diagnose en bij een redelijk vermoeden de patiënt verwijzen voor nadere diagnostiek. Tot op heden is de operatieve behandeling van het chronisch subduraal hematoom het best onderzocht en het meest toegepast bij symptomatische patiënten. De behandeling leidt tot een snelle vermindering van de symptomen doordat het hematoom direct wordt ontlast. Hoewel het aantrekkelijk is om deze doorgaans oude, kwetsbare patiënten medicamenteus te behandelen, is het nog niet duidelijk welke behandeling het effectiefst is. Toekomstige onderzoeken moeten uitwijzen of een eventuele combinatie van therapieën nog meer winst oplevert en of een deel van de patiënten met een chronisch subduraal hematoom baat heeft bij een specifieke behandeling ('personalized medicine').

– Online artikel en reageren op ntvg.nl/D5731

– Amphia Ziekenhuis, afd. Neurologie, Breda: drs. I.P. Miah, neuroloog. Haaglanden Medisch Centrum, afd. Neurologie, Den Haag: dr. K. Jellema, neuroloog. LUMC, afd. Neurochirurgie, Leiden: prof.dr. W.C. Peul, neurochirurg (tevens: Haaglanden Medisch Centrum, afd. Neurochirurgie, Den Haag en LUMC, afd. Neurochirurgie, Leiden). Erasmus MC, afd. Neurochirurgie, Rotterdam: drs. D.C. Holl, arts-assistent neurochirurgie. UMC Groningen, afd. Neurologie, Groningen: drs. J. Blaauw, arts-assistent neurologie. Haga Ziekenhuis, afd. Neurochirurgie, Den Haag: dr. N. van der Gaag, neurochirurg (tevens: LUMC, afd. Neurochirurgie, Leiden en Haaglanden Medisch Centrum, afd. Neurochirurgie, Den Haag).

– Contact: I.P. Miah (imiah@amphia.nl)

– Belangenconflict en financiële ondersteuning: geen gemeld.

– Prof.dr. Rudi Westendorp, hoogleraar Ouderengeneeskunde, Universiteit van Kopenhagen, Denemarken, droeg bij aan de samenstelling van het manuscript.

Aanvaard op 14 mei 2021

Citeer als: Ned Tijdschr Geneeskd. 2021;165:D5731

Literatuur

1. Edlmann E, Giorgi-Coll S, Whitfield PC, Carpenter KLH, Hutchinson PJ. Pathophysiology of chronic subdural haematoma: inflammation, angiogenesis and implications for pharmacotherapy. *J Neuroinflammation*. 2017;14:108. [doi:10.1186/s12974-017-0881-y](https://doi.org/10.1186/s12974-017-0881-y). [Medline](#)
2. Kostas AG, Chari A, Santarius T, Hutchinson PJ. Chronic subdural haematoma: modern management and emerging therapies. *Nat Rev Neurol*. 2014;10:570-8. [doi:10.1038/nrneurol.2014.163](https://doi.org/10.1038/nrneurol.2014.163). [Medline](#)
3. DBC-zorgproduct 972802117. www.opendisdata.nl/msz/zorgproduct/972802117, geraadpleegd op 9 juli 2021.
4. Liu W, Bakker NA, Groen RJM. Chronic subdural hematoma: a systematic review and meta-analysis of surgical procedures. *J Neurosurg*. 2014;121:665-73. [doi:10.3171/2014.5.JNS132715](https://doi.org/10.3171/2014.5.JNS132715). [Medline](#)
5. Weigel R, Schmiedek P, Krauss JK. Outcome of contemporary surgery for chronic subdural haematoma: evidence based review. *J Neurol Neurosurg Psychiatry*. 2003;74:937-43. [doi:10.1136/jnnp.74.7.937](https://doi.org/10.1136/jnnp.74.7.937). [Medline](#)
6. Holl DC, Volovici V, Dirven CMF, et al. Corticosteroid treatment compared with surgery in chronic subdural hematoma: a systematic review and meta-analysis. *Acta Neurochir*. 2019;161:1231-42. [doi:10.1007/s00701-019-03881-w](https://doi.org/10.1007/s00701-019-03881-w). [Medline](#)
7. Miah IP, Herklots M, Roks G, et al. Dexamethasone therapy in symptomatic chronic subdural hematoma (DECSA-R): a retrospective evaluation of initial corticosteroid therapy versus primary surgery. *J Neurotrauma*. 2020;37:366-72. [doi:10.1089/neu.2019.6541](https://doi.org/10.1089/neu.2019.6541). [Medline](#)
8. Hutchinson PJ, Edlmann E, Bulters D, et al; British neurosurgical Trainee Research Collaborative; Dex-CSDH Trial Collaborators. Trial of dexamethasone for chronic subdural hematoma. *N Engl J Med*. 2020;383:2616-27. [doi:10.1056/NEJMoa2020473](https://doi.org/10.1056/NEJMoa2020473). [Medline](#)
9. Miah IP, Holl DC, Peul WC, et al; Dutch Subdural Hematoma Research Group (DSHR). Dexamethasone therapy versus surgery for chronic subdural haematoma (DECSA trial): study protocol for a randomised controlled trial. *Trials*. 2018;19:575. [doi:10.1186/s13063-018-2945-4](https://doi.org/10.1186/s13063-018-2945-4). [Medline](#)
10. Edlmann E, Holl DC, Lingsma HF, et al; International Collaborative Research Initiative on Chronic Subdural Haematoma (iCORIC) study group. Systematic review of current randomised control trials in chronic subdural haematoma and proposal for an international collaborative approach. *Acta Neurochir*. 2020;162:763-76. [doi:10.1007/s00701-020-04218-8](https://doi.org/10.1007/s00701-020-04218-8). [Medline](#)

Kernpunten

- Het chronisch subduraal hematoom heeft een uiteenlopende klinische presentatie.
- De operatieve behandeling van het chronisch subduraal hematoom is het best onderzocht en wordt het meest toegepast bij symptomatische patiënten.
- Als alternatieve, conservatieve therapie worden patiënten behandeld met dexamethason, gericht op de ontstekingsreactie in de subdurale ruimte die het chronisch subduraal hematoom in stand houdt.
- Tot op heden is er nog onvoldoende wetenschappelijk bewijs dat een primaire behandeling met dexamethason effectief is.
- Toekomstige onderzoeken moeten uitwijzen of een aanvullende medicamenteuze behandeling naast een operatie meerwaarde heeft en of een deel van de patiënten met een chronisch subduraal hematoom baat heeft bij een specifieke behandeling ('personalized medicine').