

ВАРИАНТНА АНАТОМІЯ М'ЯЗІВ ПЕРЕДНЬОЇ ГРУПИ ГОМІЛКИ У ПЛОДІВ ЛЮДИНИ 4-6 МІСЯЦІВ

Т.В. Комар

Буковинський державний медичний університет, м. Чернівці, Україна

Ключові слова: передня група м'язів гомілки, анатомічна мінливість, плід, людина.

Буковинський медичний вісник. 2021. Т. 25, № 4 (100). С. 34-37.

DOI: 10.24061/2413-0737.XXV.4.100.2021.6

E-mail: komar.tetiana.ls14@bsmu.edu.ua

Мета роботи – з'ясувати варіантну анатомію м'язів передньої групи гомілки у плодів людини 4-6 місяців.

Матеріал і методи. Дослідження проведено на 28 препаратах плодів людини 81,0-230,0 мм тім'яно-куприкової довжини (ТКД) за допомогою методів макромікроскопічного препарування, морфометрії та статистичного аналізу.

Результати. При вивченні особливостей будови і топографії м'язів передньої групи гомілки у 26 плодів людини 4-6 місяців виявлено класичні місця початку і прикріплення, типову форму та кількість м'язів. У двох плодів виявлено рідкісні варіанти м'язів передньої групи гомілки.

Висновки. Індивідуальні особливості м'язів передньої групи гомілки у плодів людини полягають у варіації їхньої будови, форми, кількості, місць початку та прикріплення. У більшості досліджених плодів м'язи передньої групи гомілки мали класичний початок, однак варіювала протяжність та площа прикріплення з тенденцією до подовження та розширення. У плода 105,0 мм ТКД виявлено бічну та присередню голівки переднього великогомілкового м'яза, а у плода 175,0 мм ТКД спостерігалась додаткова нижня голівка довгого м'яза-розгинача пальців.

ВАРИАНТНАЯ АНАТОМИЯ МЫШЦ ПЕРЕДНЕЙ ГРУППЫ ГОЛЕНИ У ПЛОДОВ ЧЕЛОВЕКА 4-6 МЕСЯЦЕВ

Т.В. Комар

Ключевые слова: передняя группа мышц голени, анатомическая изменчивость, плод, человек.

Буковинский медицинский вестник. 2021. Т. 25, № 4 (100). С. 34-37.

Цель работы – выяснить вариантную анатомию мышц передней группы голени у плодов человека 4-6 месяцев.

Материал и методы. Исследование проведено на 28 препаратах плодов человека 81,0-230,0 мм теменно-копчиковой длины (ТКД) с помощью методов макромикроскопического препарирования, морфометрии и статистического анализа.

Результаты. При изучении особенностей строения и топографии мышц передней группы голени у 26 исследованных плодов человека 4-6 месяцев обнаружены классические места начала и прикрепления, типичная форма и количество мышц. У двух плодов обнаружены редкие варианты мышц передней группы голени.

Выводы. Индивидуальные особенности мышц передней группы голени у плодов человека заключаются в вариации их строения, формы, количества, мест начала и прикрепления. У большинства исследованных плодов мышцы передней группы голени имели классическое начало, однако варьировала протяженность и площадь прикрепления с тенденцией к удлинению и расширению. У плода 105,0 мм ТКД обнаружена латеральная и медиальная головки передней большеберцовой мышцы, а у плода 175,0 мм ТКД наблюдалась дополнительная нижняя головка длинной мышцы-разгибателя пальцев.

VARIANT ANATOMY OF THE MUSCLES OF THE ANTERIOR COMPARTMENT OF THE LEG IN HUMAN FETUSES AT 4-6 MONTHS

T.V. Komar

Key words: anterior leg

The objective is to find out the variant anatomy of the muscles of the anterior

muscle group, anatomical variability, fetus, human.

Bukovinian Medical Herald. 2021. V. 25, № 4 (100). P. 34-37.

compartment of the leg in human fetuses at 4-6 months.

Material and methods. *The study was performed on 28 preparations of human fetuses of 81.0-230.0 mm parietal-coccygeal length (PCL) using macro-microscopic preparation, morphometry and statistical analysis.*

Results. *The study of the structure and topography of the muscles of the anterior compartment of the leg in 26 human fetuses at 4-6 months revealed the classic sites of origin and attachment, the typical shape, and the number of muscles. Rare variants of the muscles of the anterior compartment of the leg have been found in two fetuses.*

Conclusions. *The individual characteristics of the muscles of the anterior compartment of the lower leg in human fetuses are variations in their structure, shape, number, place of origin, and attachment. In most of the fetuses studied, the muscles of the anterior compartment of the lower leg had a classical origin, but the length and area of attachment varied with a tendency to lengthen and expand. The fetus of 105.0 mm PCL lateral and medial heads of the tibialis anterior muscle were detected, and an additional lower head of the long extensor muscle of the fingers was observed in the fetus of 175.0 mm PCL.*

Вступ. У зв'язку зі стрімким застосуванням сучасних технологій у діагностиці та лікуванні, класичні анатомічні дані та дані варіантної анатомії потребують комп'ютеризації для виходу на новий рівень їх застосування. Зокрема, у літературі знаходимо фрагментарні дані про створення скелетно-м'язових моделей, що дають інформацію про точне місце прикріплення м'язів та індивідуальні особливості кожного з них. Біомеханічне моделювання опорно-рухового апарату є актуальним не лише для передопераційного хірургічного планування, щоб прогнозувати наслідки виконання запланованих втручань, але й для вибору тактики ведення післяопераційного періоду та реабілітації. На сьогодні скелетно-м'язове моделювання стає справжнім викликом для клініциста, оскільки місця прикріплення м'язів, як правило, невидимі на КТ та МРТ [1]. Дослідження топографо-анатомічних особливостей м'язів нижніх кінцівок у плодів людини дозволять доповнити уже існуючі теоретичні знання щодо класичних ділянок прикріплення м'язів та стати основою клінічного використання анатомічних даних у травматології та ортопедії.

Переломи великогомілкової і малоомілкової кісток можуть призвести до суттєвих ускладнень, оскільки поєднуються з травматичним пошкодженням м'язових тканин гомілки або стають їх причиною. Зазвичай, несприятливими наслідками переломів кісток гомілки є контрактури та атрофія м'язів [2].

Слід зазначити, що розрив сухожилка переднього великогомілкового м'яза є рідкісною травмою. Однак у разі розриву, спостерігається значна втрата тильного згинання, що супроводжується порушенням ходи, у такому випадку вибором лікування є хірургічне відновлення або реконструкція. Під час операції сухожилок знову фіксують до кістки [3]. Знання індивідуальних анатомічних особливостей пацієнта дозволяють мінімізувати ризик ятрогенних пошкоджень, зменшити кількість ускладнень, позитивно вплинути на взаємовідносини між лікарем та пацієнтом.

У виникненні варіантів розвитку м'язів припускають гіпотезу їх залежності від особливостей судинної системи [4], а також важливе значення належить будові самої кістки, її формі та кістковим орієнтирам, які є місцями початку м'язів. Порушення розвитку даних структур сприяє виникненню варіантів або аномалій будови. Індивідуальні особливості м'язів полягають у варіації їхньої гістологічної будови, форми, кількості, місця початку та прикріплення. До поширених варіантів початку м'язів гомілки належать додаткові місця їх кріплення, різна протяжність та площа початку. Атиповими варіантами початку м'язів вважаються незвичні місця їх початку, суттєве розширення чи обмеження площі кріплення, переміщення чи відсутність кісткової ділянки початку. Так, протяжність місця початку переднього великогомілкового м'яза може варіювати, не виключається варіант подвоєння м'яза та збільшення кількості його сухожилків, що прикріплюються до II, III, IV плеснових кісток відповідно [5]. Довгий м'яз-розгинач пальців може мати додаткові пучки та/або голівки [6]. Довгий м'яз-розгинач великого пальця зазвичай самостійний м'яз, однак трапляється його зрощення з довгим м'язом-розгиначем пальців, не виключені варіанти роздвоєння цілого м'яза або його сухожилка [7-8].

Мета роботи. З'ясувати варіантну анатомію м'язів передньої групи гомілки у плодів людини 4-6 місяців пренатального розвитку.

Матеріал і методи. Дослідження проведено на 28 препаратах плодів людини 81,0-230,0 мм тім'яно-куприкової довжини (ТКД) за допомогою методів макромікроскопічного препарування та морфометрії.

Результати дослідження та їх обговорення. У 26 досліджених плодів 4-6 місяців виявлено класичні місця початку і прикріплення, типову форму та кількість м'язів передньої групи гомілки (рис. 1).

Передній великогомілковий м'яз бере початок від бічного виростка і верхньої третини бічної поверхні тіла великогомілкової кістки, а також від верхньої частини міжкісткової перетинки. Далі черевце переднього великогомілкового м'яза переходить у

Оригінальні дослідження

довгий, тонкий і плоский сухожилок, що прикріплюється до підшовної поверхні присередньої клиноподібної кістки і основи I плеснової кістки.

Довгий м'яз-розгинач пальців зазвичай представлений плоским, одноперистим м'язом, однак його форма і величина можуть варіювати. М'яз починається від бічного виростка великогомілкової кістки, голівки і переднього краю малогомілкової кістки, а також від верхньої третини міжкісткової перетинки. Довгий м'яз-розгинач пальців прямує донизу, проходить під верхнім і нижнім тримачами м'язів-розгиначів, а на рівні над'яtkово-гомілкового суглоба сухожилок м'яза розділяється на чотири сухожилки, що розташовуються в загальній синовіальній піхві під тримачами м'язів-розгиначів. Кожний сухожилок на рівні проксимальних фаланг II–V пальців розділяється на три сухожилкові пучки: середній пучок прикріплюється до основи середньої фаланги, а два бічних – до основи кінцевої фаланги.

Довгий м'яз-розгинач великого пальця розташований між переднім великогомілковим м'язом і довгим м'язом-розгиначем пальців, який частково прикриває його попереду. Функція цього м'яза полягає в розгинанні великого пальця в міжфаланговому і плесно-фаланговому суглобах, а також розгинанні стопи в над'яtkово-гомілковому суглобі, при фіксованій стопі довгий м'яз-розгинач великого пальця забезпечує нахил гомілки вперед. Він бере свій початок від середньої третини передньої поверхні малогомілкової кістки і міжкісткової перетинки гомілки, прямує донизу та продовжується сухожилком на тильній поверхні стопи, де прикріплюється до основи кінцевої фаланги великого пальця.

При вивченні особливостей будови і топографії м'язів передньої групи гомілки в ранніх плодів людини виявлено деякі анатомічні варіанти. У плода 105,0 мм ТКД правий передній великогомілковий м'яз представлений двома майже однаковими за формою та довжиною голівками: присередньою та бічною. Бічна голівка переднього великогомілкового м'яза починалася від бічного виростка і верхньої третини бічної поверхні тіла великогомілкової кістки, а присередня голівка – від верхньої третини міжкісткової перетинки. На рівні середньої третини великогомілкової кістки обидві голівки з'єднувалися у довге вузьке загальне черевце м'яза, сухожилок якого прикріплювався до підшовної поверхні присередньої клиноподібної кістки і основи I плеснової кістки. При цьому, лівий передній великогомілковий м'яз та інші м'язи передньої групи обох гомілок у даного плода мали класичну будову та місця прикріплення (рис. 2).

При дослідженні особливостей будови м'язів передньої групи гомілки у плода 175,0 мм ТКД виявлено варіант будови лівого довгого м'яза-розгинача пальців, а саме: додаткову нижню голівку (рис. 3).

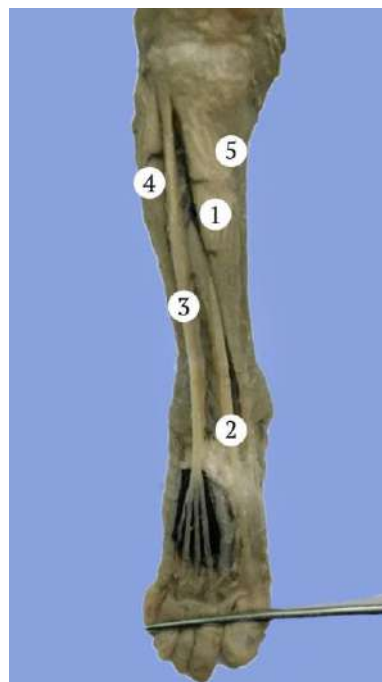


Рис. 1. Права передня гомілкoва ділянка плода 130,0 мм ТКД. Фото макропрепарату. Зб. 2,4^х: 1 – передній великогомілковий м'яз; 2 – довгий м'яз-розгинач великого пальця; 3 – довгий м'яз-розгинач пальців; 4 – довгий м'яз-розгинач пальців; 5 – великогомілкoва кістка

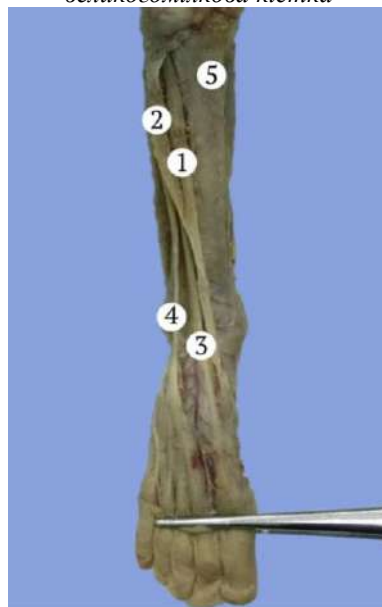

Рис. 2. Права передня гомілкoва ділянка плода 105,0 мм ТКД. Фото макропрепарату. Зб. 2,5^х: 1 – присередня голівка переднього великогомілкового м'яза; 2 – бічна голівка переднього великогомілкового м'яза; 3 – сухожилок довгого м'яза-розгинача великого пальця; 4 – сухожилок довгого м'яза-розгинача пальців; 5 – великогомілкoва кістка

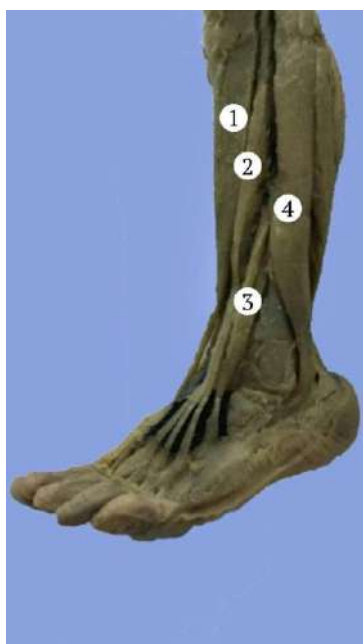

Рис. 3. Ліва передньо-бічна гомілкорова ділянка плода 175,0 мм ТКД. Фото макрорепарату. Зб. 2,3^х: 1 – передній великогомілковий м'яз; 2 – черевце довгого м'яза-розгинача пальців; 3 – додаткова нижня голівка довгого м'яза-розгинача пальців; 4 – довгий малоогомілковий м'яз

Черевце довгого м'яза-розгинача пальців починалося від бічного виростка великогомілкової кістки та верхньої третини міжкісткової перетинки і далі переходило в товстий спільний сухожилок, який на тильній поверхні стопи розділявся на три сухожилки, що прикріплювалися до основ середніх та кінцевих фаланг II–IV пальців. Додаткова нижня голівка довгого м'яза-розгинача пальців починалася від переднього краю середньої третини малоогомілкової кістки та прикріплювалася окремим сухожилком до основ середньої та кінцевої фаланг V пальця. Виявлені у плодів людини анатомічні варіанти м'язів передньої групи гомілки були однобічними.

Висновки

1. Індивідуальні особливості м'язів передньої групи гомілки у плодів людини полягають у варіації їхньої будови, форми, кількості, місць початку та прикріплення. До поширених варіантів початку м'язів гомілки належать додаткові місця їхнього

Відомості про авторів

Комар Т.В. – аспірант, асистент кафедри патологічної анатомії Буковинського державного медичного університету, м. Чернівці, Україна.

Сведения об авторе

Комар Т.В. – аспирант, ассистент кафедры патологической анатомии Буковинского государственного медицинского университета, г. Черновцы, Украина.

Information about the author

Komar T.V. – postgraduate student, assistant of the Department of Pathomorphology, Bukovinian State Medical University, Chernivtsi, Ukraine.

прикріплення, різна протяжність та площа початку. Атиповими варіантами початку м'язів є незвичні місця їх початку, суттєве розширення чи обмеження площі прикріплення, переміщення чи відсутність кісткової ділянки початку.

2. У більшості досліджених плодів м'язи передньої групи гомілки мали класичний початок, однак варіювала протяжність та площа прикріплення з тенденцією до подовження та розширення.

3. У двох плодів виявлено рідкісні варіанти м'язів передньої групи гомілки, а саме: бічна та присередня голівки переднього великогомілкового м'яза у плода 105,0 мм ТКД і додаткова нижня голівка довгого м'яза-розгинача пальців у плода 175,0 мм ТКД.

Перспективи подальших досліджень. Проведене дослідження засвідчує потребу подальшого з'ясування індивідуальної фетальної анатомічної мінливості м'язів гомілкової ділянки.

References

1. Fukuda N, Otake Y, Takao M, Yokota F, Ogawa T, Uemura K, et al. Estimation of attachment regions of hip muscles in CT image using muscle attachment probabilistic atlas constructed from measurements in eight cadavers. *Int J Comput Assist Radiol Surg.* 2017;12(5):733-42. DOI: 10.1007/s11548-016-1519-8.
2. Thompson JH, Koutsogiannis P, Jahangir A. Tibia Fractures Overview [Internet]. *StatPearls.* 2021 [cited 2021 Oct 27]. Available from: <https://www.ncbi.nlm.nih.gov/books/NBK513267/>.
3. Juneja P, Hubbard JB. Anatomy, bony pelvis and lower limb, tibialis Anterior Muscles [Internet]. *StatPearls.* 2021 [cited 2021 Oct 29]. Available from: <https://www.ncbi.nlm.nih.gov/books/NBK513304/>.
4. Majesky MW. Vascular development. *Arterioscler Thromb Vasc Biol.* 2018;38(3):17-24. DOI: 10.1161/ATVBAHA.118.310223.
5. Karauda P, Podgórski M, Paulsen F, Polguy M, Olewnik Ł. Anatomical variations of the tibialis anterior tendon. *Clin Anat.* 2021;34(3):397-404. DOI: 10.1002/ca.23663.
6. Smith HF. Anatomical Variation and Clinical Diagnosis. *Diagnostics (Basel).* 2021;11(2):247. DOI: 10.3390/diagnostics11020247.
7. Karauda P, Shane Tubbs R, Polguy M, Olewnik Ł. Morphological variability of the extensor hallucis longus in human fetuses. *Ann Anat.* 2021;234(151627):151627. DOI: 10.1016/j.aanat.2020.151627.
8. Egea JM, Cabeza L, Ortiz R, Rama AR, Melguizo C, Prados J. Double origin of the extensor hallucis longus muscle: a case report. *Surg Radiol Anat.* 2019;41(12):1421-3. DOI: 10.1007/s00276-019-02309-5.

Надійшла до редакції 03.11.21
Рецензент – проф. Цигикало О.В.
© Т.В. Комар, 2021